

**Zeitschrift:** Schweizer Archiv für Tierheilkunde SAT : die Fachzeitschrift für Tierärztinnen und Tierärzte = Archives Suisses de Médecine Vétérinaire  
ASMV : la revue professionnelle des vétérinaires

**Herausgeber:** Gesellschaft Schweizer Tierärztinnen und Tierärzte

**Band:** 106 (1964)

**Heft:** 9

**Artikel:** Über besondere Orchitisformen beim Stier

**Autor:** König, H.

**DOI:** <https://doi.org/10.5169/seals-593195>

### **Nutzungsbedingungen**

Die ETH-Bibliothek ist die Anbieterin der digitalisierten Zeitschriften auf E-Periodica. Sie besitzt keine Urheberrechte an den Zeitschriften und ist nicht verantwortlich für deren Inhalte. Die Rechte liegen in der Regel bei den Herausgebern beziehungsweise den externen Rechteinhabern. Das Veröffentlichen von Bildern in Print- und Online-Publikationen sowie auf Social Media-Kanälen oder Webseiten ist nur mit vorheriger Genehmigung der Rechteinhaber erlaubt. [Mehr erfahren](#)

### **Conditions d'utilisation**

L'ETH Library est le fournisseur des revues numérisées. Elle ne détient aucun droit d'auteur sur les revues et n'est pas responsable de leur contenu. En règle générale, les droits sont détenus par les éditeurs ou les détenteurs de droits externes. La reproduction d'images dans des publications imprimées ou en ligne ainsi que sur des canaux de médias sociaux ou des sites web n'est autorisée qu'avec l'accord préalable des détenteurs des droits. [En savoir plus](#)

### **Terms of use**

The ETH Library is the provider of the digitised journals. It does not own any copyrights to the journals and is not responsible for their content. The rights usually lie with the publishers or the external rights holders. Publishing images in print and online publications, as well as on social media channels or websites, is only permitted with the prior consent of the rights holders. [Find out more](#)

**Download PDF:** 23.02.2026

**ETH-Bibliothek Zürich, E-Periodica, <https://www.e-periodica.ch>**

### Riassunto

All'autopsia di uno scimpanzé femmina ucciso per un ascesso al fegato, nelle arterie coronarie e nell'aorta si osservarono delle lesioni arteriosclerotiche con depositi di lipidi e di cristalli di colesterina nella tunica intima, nonché nella frantumazione della tunica elastica interna. L'animale, che morì a 34 anni nel giardino zoologico, presentava anche una doppia ipertrofia del cuore (peso relativo 1,2%) e una miocardosi. Dal punto di vista della patogenesi, merita rilevare che qui esisteva una lesione primaria del fegato, che forse aveva causato una disproteinosi (produzione eccessiva di lipoproteine Beta). Prescindendo dall'ascesso epatico, si accertò inoltre una nefrite interstiziale cronica, nonché una stasi cronica del fegato, dei polmoni e della milza.

### Summary

In the coronary vessels and the aorta of a female chimpanzee put down because of an abscess on the liver were found arterio-sclerotic processes, with deposits of lipoids and cholesterol crystals in the subintimal tissue, and splintering of the elastica interna. The animal, which died in the zoological garden at the age of 34, also showed a two-sided hypertrophy of the heart (relative weight of heart 1.2%) and myocarditis. As regards the pathogenesis, it should be remarked that there was primary damage to the liver, which perhaps caused a dysproteinosis (over-production of beta-lipoproteins). Apart from the liver abscess a chronic interstitial nephritis and a chronic congestion of the liver, lungs and spleen were found.

### Literatur

- [1] Büchner Fr.: Allgemeine Pathologie. Verlag Urban-Schwarzenberg, München-Berlin 1962. – [2] Dahme E.: Münch. Med. Wschr., 100, 441–444 (1958). – [3] Dahme E.: J. of Atheroskl. Research, 153, 2 (1962). – [4] Dahme E.: Handbuch d. spez. path. Anatomie d. Haustiere. Die Blutgefäße, Bd. II, Bog. 16–21 (1963), Verlag P. Parey, Berlin-Hamburg. – [5] Florio R. u. Mitarb. Economie et Med. anim., Bd. 3, 238 (1962). – [6] Rigg K. J. R., Finlayson C., Symons K. P., Hill and Fiennes R. T. N. Proc. zool. Soc. London, 135, 157–164 (1960). – [7] Saphir O.: Spez. Pathologie, G. Thieme Verlag, Stuttgart 1959. – [8] Steinert: zit. nach Vastasaeger. – [9] Straub H.: Schweiz. Med. Wschr., 1417, 50 (1960). – [10] Vastasaeger M. u. Mitarb.: Bull. CERS Biarritz, 3, 4, 449 (1961).

Aus dem Veterinär-pathologischen Institut der Universität Bern  
Direktor: Prof. Dr. H. Hauser

## Über besondere Orchitisformen beim Stier<sup>1</sup>

Von H. König

Fruchtbarkeitsstörungen bei Zuchtstieren – ein wirtschaftlich wichtiges Problem für die Rindviehhaltung – sind seit zehn Jahren Gegenstand systematischer Untersuchungen in unserem Institut. Über verschiedene Beob-

<sup>1</sup> Herrn Prof. Dr. W. Steck zum 70. Geburtstag gewidmet. Vortrag an der Tagung der Freien Vereinigung der Schweizer Pathologen am 17. November 1963 in Winterthur.

achtungen wurde bereits berichtet [8, 9, 10, 11]. Bis dahin gelangten 100 Stiere mit Impotentia generandi, wovon 23 Orchitiden, zur Untersuchung. Bevor auf deren Besonderheiten eingegangen wird, sei kurz auf die im Schrifttum bekannten Hodenentzündungen des Stieres: *Brucellose*, *Tuberkulose* und sogenannte *knotige Hodennekrosen* hingewiesen [10, 11, 12, 14]. Bis zur Tilgung durch staatliche Bekämpfungsverfahren bildeten erstere die wichtigste Orchitisursache.

Die früher häufige *Orchitis brucellosa* zeigte vorwiegend eine akute, nekrotisierende Form. Zunächst traten, ausgehend von den Samenkanälchen, herdförmige Nekrosen auf, später konfluierend und den ganzen Hoden ergreifend, meistens verbunden mit exsudativ-zelliger Entzündung und serofibrinös-eitriger Periorchitis. Seltener verlief die Bang-Orchitis protrahiert unter Granulombildung, später Fibrosierung [12, 14].

*Orchitis tuberculosa* wurde in früheren Veröffentlichungen [10, 11, 12] öfters diagnostiziert, allerdings meist nur auf Grund des histologischen Bildes. Nieberle und Cohrs unterscheiden die disseminierte Miliartuberkulose und die durch intrakanalikuläre Fortleitung entstandene, chronische Hodentuberkulose mit strahliger Anordnung ausgehend vom Rete testis. Wie noch zu erörtern ist, bedarf aber die Diagnose beim Stier einer Sicherung durch den übrigen Sektionsbefund oder durch den Erregernachweis.

Sogenannte *knotige Hodennekrosen* treten beim Stier gelegentlich auf als verschieden große, rundliche, gelbe Herde, im Schnitt erhaben, oft konzentrisch geschichtet, nur wenig verkalkt und durch ein zellig-fibrilläres Granulationsgewebe deutlich von der Umgebung abgesetzt. Histologisch fallen zwischen Nekrose und Kapsel oft große Makrophagen auf, zum Teil mit Zelltrümmern beladen [14]. Die Ätiologie dieser Hodennekrosen ist noch unbekannt.

Besonderes Interesse erfordert nun, wie in meiner Habilitationsschrift [10] ausführlich dargelegt, die seit 1956 relativ häufig beobachtete *kleinherdförmige intratubuläre Orchitis*. Deren Eigenart – öfters tuberkelähnliche Herdchen mit Langhans-Riesenzellen – gab schon zu Verwechslung mit Tuberkulose Anlaß, wie Meldungen aus Deutschland besagen. Dort sah man diese Hodenveränderung in den letzten Jahren ebenfalls häufiger [3, 4, 5, 7, persönliche Mitteilungen von Cohrs und Pallaske]. Ätiologisch wurde ein Komplex von Störungen vermutet, bedingt durch erbliche Veranlagung, starke geschlechtliche Betätigung im Jugendalter und Hypovitaminose [7]. Dagegen ist nach unseren Beobachtungen primär eine infektiöse Ursache wahrscheinlich.

Bis dahin haben wir 10 Fälle von intratubulärer Orchitis genauer untersucht. Laut *Anamnese* waren die Tiere zuerst gesund und fruchtbar. Anzeichen für Erleiden, geschlechtliche Überbetätigung im Jugendalter oder Hypovitaminose fehlten. Sämtliche Tiere waren zeitlebens Tuberkulin- und Abortus-Bang-negativ und stammten auch aus Tbc- und Bang-freien Beständen. Bei der Mehrzahl der Stiere wurde im Alter von 1½–2½ Jahren

eine Orchitis beobachtet, die bald wieder abklang (zum Teil nach Antibiotikatherapie). In der Folge verschlechterte sich die Fruchtbarkeit bei allen Tieren zusehends. Deshalb wurden sie geschlachtet. Die *Sektion* ergab außerhalb der Geschlechtsorgane keine Befunde von Bedeutung.

*Makroskopisch* waren die betroffenen Hoden meistens mehr oder weniger verkleinert, in einem frischeren Fall leicht vergrößert. Auf der Schnittfläche sieht man bei genauer Betrachtung submiliare bis miliare Herdchen, leicht knötchenartig und von hellerer Farbe als das übrige Gewebe. In schwereren Fällen ist der ganze Hoden durchsetzt. Die Herdchen konfluieren stellenweise zu größeren, eventuell strangförmigen Veränderungen, oft im Bereich des Rete testis gehäuft (Abb. 1). Später sind die Prozesse weniger gut zu erkennen, sofern nicht Verkalkungen vorliegen. Schließlich kommt es mehr und mehr zu Hodenfibrose und -atrophie.

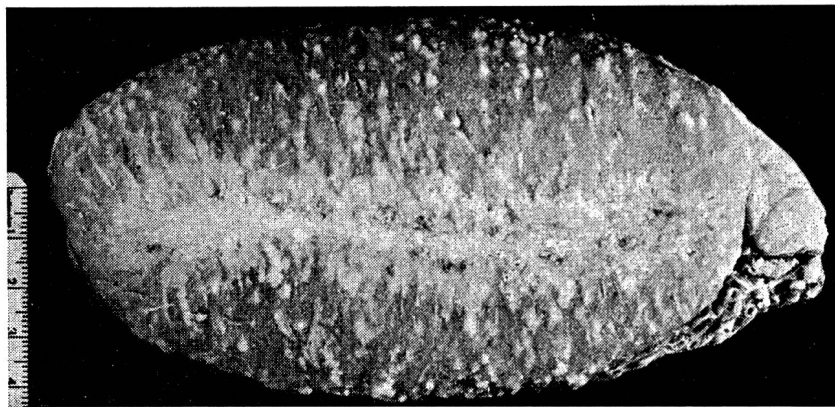


Abb. 1 Ausgeprägte kleinherdförmige intratubuläre Orchitis. Stier 849/60. Bakteriologisch in Hodenherdchen und Nebenhoden Streptokokken (aus König 1962).

*Histologisch* trifft man meistens sehr charakteristische Befunde an, je nach dem makroskopischen Bild verschieden stark ausgebreitet.

Die befallenen Tubuli sind kaum zu erkennen, von zahlreichen Zellen infiltriert, das Keimepithel zerstört (Abb. 2–4). Oft findet man zentral neben Detritus vorwiegend Leukozyten (Abb. 3 links), peripherwärts mehr Lympho- und Histiozyten, Lymphoid- und Plasmazellen, manchmal epitheloidähnlich proliferierte Sertolizellen (Abb. 4 unten), gelegentlich Eosinophile. In manchen Kanälchen herrschen Langhans-Riesenzellen vor (Abb. 2–4), die öfters phagozytiertes Material – Spermienreste, eventuell kleine verkalkte Gebilde – enthalten. Gelegentlich treten größere, konkretartige Verkalkungsherdchen zusammengeballter Spermien auf, etwa von Fremdkörper-Riesenzellen umgeben. Später macht sich eine zunehmende Fibrosierung bemerkbar (Abb. 4).

Die beschriebenen *tuberkuloiden Reaktionen* wurden nach Fischer früher wohl öfters als Hodentuberkulose mißdeutet. Eine solche ist aber auch für unsere Fälle auszuschließen: Sämtliche Stiere kamen aus Tbc-

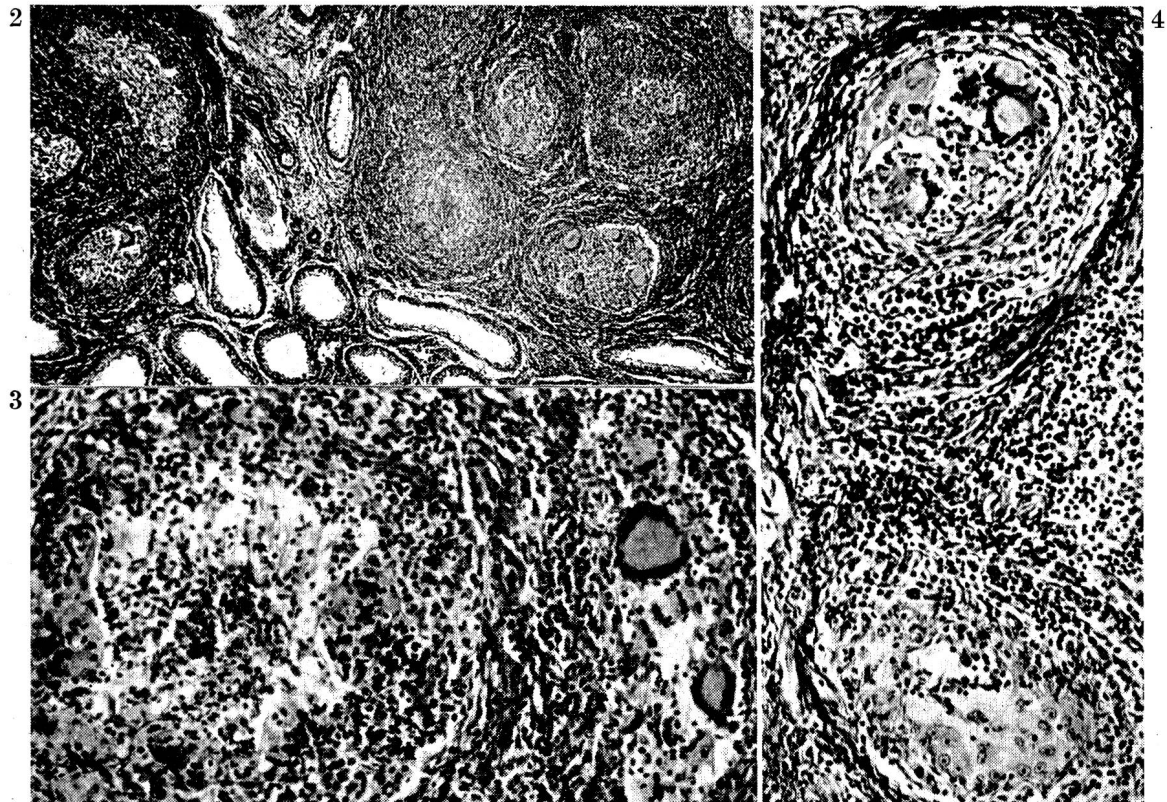


Abb. 2 und 3 Entzündlich veränderte Tubulusgruppen mit Infiltraten und Langhans-Riesenzellen (Vergr.  $40\times$  und  $150\times$ , gleicher Fall wie Abb. 1).

Abb. 4 Späteres Stadium: Oben Riesenzellen mit Phagozytose, unten Sertolizellproliferation epitheloidähnlich, zunehmende Fibrose (Vergr.  $150\times$ , Stier 677/60) (aus König 1962).

freien Beständen. Alle Tuberkulinproben, Sektionsbefunde, bakteriologischen Untersuchungen und Tierversuche blieben negativ<sup>1</sup>. Außerhalb der Hoden wurden in keinem Fall Tbc-verdächtige Veränderungen gefunden. *Die granulomartigen Prozesse spielen sich nur im Bereich der Hodenkanälchen ab.* Für die auf eine *Allergie* hindeutende Gewebsreaktion ist vielleicht eine säurefeste Lipidfraktion der Spermien verantwortlich [6]. Diese könnte nach Blom (persönliche Mitteilung) dann zur Wirkung gelangen, wenn die Spermien länger als normal in den Kanälchen zurückgehalten, ins Gewebe eindringen oder abgebaut werden. Bei Samenstauung können ja Sperma-granulome entstehen [10, 11]. Ferner kommen tuberkuloide Reaktionen etwa auch in Seminomen des Menschen vor [13]. Bei Tieren ist darüber noch nichts bekannt [11].

*Pathogenetisch* ist in unseren Fällen primär eine infektiös-toxische Tubulusschädigung zu vermuten mit entzündlicher Abwehr, eventuell eine Verlegung der Kanälchenlichtung. Als Eintrittspforte für eine Infektion steht der Harn-Samen-Weg im Vordergrund: die meisten Tiere wiesen in den Genitalwegen leicht- bis mittelgradige, chronische, unspezifisch-entzündliche Infiltrate auf, namentlich subepithelial in Penis- und Präputial-



schleimhaut, Urethra, Samenleiterampullen, Nebenhoden sowie seltener in Prostata und Samenblasen.

*Bakteriologisch* war eine Hodeninfektion nur in 2 Fällen mit relativ frischen Entzündungsherden nachzuweisen (*Streptokokken* beziehungsweise *E. coli*)<sup>1</sup>. Bei den übrigen Tieren gelang der Nachweis nicht, bei einigen wohl durch Antibiotikatherapie beeinträchtigt, bei den anderen, weil die Infektion vielleicht schon abgeklungen war. So verlief wohl auch die virologische Prüfung – allerdings nur bei 2 Tieren ausgeführt – negativ<sup>1</sup>. Eine Virusinfektion ist aber nach neueren Mitteilungen als primäre Ursache ebenfalls denkbar [1, 2].

Abschließend sei noch erwähnt, daß bei 7 weiteren Stieren eine rein *interstitielle, chronisch-unspezifische Orchitis* vorlag. Diese bot morphologisch nichts Besonderes. Sie war offenbar hämatogen-metastatisch entstanden und auf verschiedene Primärerkrankungen in anderen Organen zurückzuführen [10].

### Zusammenfassung

Anhand von 10 Fällen wird über eine *kleinherdförmige intratubuläre Orchitis* beim Stier berichtet, die tuberkuloide Reaktionen mit Langhans-Riesenzellen nur in den Hodenkanälchen aufweist. Tuberkulose ist ausgeschlossen. Möglicherweise liegt eine Allergie vor, bedingt durch Spermienabbau. Unspezifisch-entzündliche Infiltrate längs des Harn-Samen-Weges deuten auf eine ascendierende Infektion als primäre Ursache der Orchitis hin, in 2 Fällen bakteriologisch bestätigt (*Streptokokken* beziehungsweise *E. coli*). Vergleichsweise wird kurz auf die bislang bekannten Orchitiden: Brucellose, Tuberkulose und knotige Hodennekrosen hingewiesen, ebenso auf eine weitere Orchitisform, die bei 7 Tieren rein interstitiell und unspezifisch verlief (offenbar hämatogen-metastatisch entstanden).

### Résumé

Sur la base de 10 cas observés, l'auteur décrit, chez le taureau, une *orchite intratubulaire à petits foyers* présentant des réactions tuberculoïdes et des cellules géantes de Langhans uniquement dans les canalicules testiculaires. La tuberculose est exclue. Il se peut qu'il s'agisse d'une allergie causée par une résorption du sperme. Des infiltrations inflammatoires non spécifiques des conduits uro-génitaux indiquent une infection ascendante comme cause primaire de l'orchite qui est 2 fois confirmée bactériologiquement (*streptocoques*, resp. *E. coli*). A titre comparatif, on se réfère brièvement aux orchites connues à ce jour: brucellose, tuberculose et nécrose noueuse des testicules, puis aussi à une autre forme d'orchite qui se développa chez 7 animaux de façon purement interstitielle et non spécifique (probablement d'origine hémato-métastatique).

### Riassunto

Sulla base di 10 casi si riferisce su una *orchite intratubulare a piccoli focolai* nel toro, che presenta delle reazioni tubercoloidi con cellule giganti di Langhans solo nei tubuli seminiferi. La tubercolosi è esclusa. È possibile che si tratti di una allergia determinata da una decomposizione di spermatozoi. Degli infiltrati infiammatori non specifici lungo la via spermatica dell'urina depongono per una infezione ascendente quale causa pri-

<sup>1</sup> Den Herren Prof. Dr. H. Fey, Direktor des Vet.-bakt. Institutes und PD Dr. F. Bürki, Leiter des Viruslabors, bin ich für die diesbezüglichen Untersuchungen sehr zu Dank verpflichtet.

maria dell'orchite e che in due casi fu confermata in via batteriologica (streptococchi, risp. *E. coli*). A titolo comparativo si danno delle brevi nozioni sulle orchiti finora note: brucellosi, tubercolosi e necrosi nodosa dei testicoli, nonché su un'altra forma di orchite puramente intestiziale, con decorso aspecifico (di evidente origine ematogeno-metastatica).

### Summary

Using ten cases, an account is given of a *nodular intratubular orchitis* in the bull, showing tuberculoid reactions with Langhans giant cells only in the seminiferous tubules. Tuberculosis can be ruled out. Possibly an allergic condition is present, caused by the dissolution of spermatozoa. Unspecific inflammatory infiltrates along the urethra indicate an ascending infection as primary cause of the orchitis, and in two cases this is bacteriologically confirmed (streptococci and *E. coli*). For comparative purposes reference is made of the previously known types of orchitis, that is brucellosis, tuberculosis and nodular gonadic necrosis, as well as another form, which took a purely interstitial and unspecific course and apparently arose from a haematogenic metastasis.

### Literatur (Auswahl)

- [1] Berchtold M. und K. Bögel: Reversible Azoospermie bei Bullen und pleuropneumonieähnliche Organismen (PPLO). Schweiz. Archiv Tierheilk. 104, 76–85 (1962). – [2] Bouters R., M. Vandeplasse, A. Florent, J. Leunen und A. Devos: De ulcereuse balanoposthitis bij fokstieren, Vlaams diergeneesk. Tijdschr. 29, 171–186 (1960). – [3] Conradi H.: Über chronische Hodenveränderungen bei Zuchtbullen und ihre klinische Feststellung, Zuchthyg. Fortpfl. Störg. u. Besamg. 1, 65–76 (1957). – [4] Fischer W.: Histologische Untersuchungen bei ätiologisch unklaren Hodenveränderungen von Bullen, Ibid. 1, 77–85 (1957). – [5] Goerttler V.: Genitalinfektionen (Vortrag). Ber. d. 2. Kongresses d. Dtsch. vet. med. Ges., Nauheim. Paul Parey, Berlin 1958, S. 70–76 (1957). – [6] King E. S. J.: Spermatozoal invasion of the epididymis, J. Path. Bact. 70, 459–467 (1955). – [7] Köhler H.: Hodenveränderungen unklarer Genese, Zuchthyg. Fortpfl. Störg. u. Besamg. 2, 378–382 (1958). – [8] König H.: Zur Pathologie des Bullenhodens, Dtsch. tierärztl. Wschr. 66, 65–70 (1959). – [9] Ders.: Impotentia coeundi nach Penisknickung beim Stier, Schweiz. Archiv Tierheilk. 102, 119–134 (1960). – [10] Ders.: Zur Pathologie der Geschlechtsorgane beim Stier (Habilitationsschrift 1960), Arch. exper. Veter. med. 16, 501–584 (1962). – [11] Ders.: Hoden und Nebenhoden, Scheidenhäute, Samenleiter und Samenstrang, In Handb. d. spez. pathol. Anatomie d. Haustiere, begründet von E. Joest, 3. Aufl. Paul Parey, Berlin (Band IV.) (1964). – [12] Lagerlöf N. Morphologische Untersuchungen über Veränderungen im Sperma und in den Hoden bei Bullen mit verminderter oder aufgehobener Fertilität, Thesis Stockholm (Acta path. microbiol. scand., Suppl. XIX, Uppsala) (1934). – [13] Nagy L., R. Thurzó und J. Pintér: Tuberkuloide Reaktion im Seminom, Zbl. allg. Path. 103, 112–115 (1962). – [14] Nieberle K. und P. Cohrs: Lehrbuch der speziellen pathologischen Anatomie der Haustiere, 4. Aufl., Gustav Fischer, Stuttgart (1962).

Verfasser: PD Dr. H. König, Vet.-pathol. Institut der Universität Bern, Engehaldenstraße 6, Bern.