

**Zeitschrift:** Schweizer Archiv für Tierheilkunde SAT : die Fachzeitschrift für Tierärztinnen und Tierärzte = Archives Suisses de Médecine Vétérinaire  
ASMV : la revue professionnelle des vétérinaires

**Herausgeber:** Gesellschaft Schweizer Tierärztinnen und Tierärzte

**Band:** 104 (1962)

**Heft:** 11

**Artikel:** Fortschritte in der Veterinär-Dermatologie

**Autor:** Kral, Frank

**DOI:** <https://doi.org/10.5169/seals-593250>

### **Nutzungsbedingungen**

Die ETH-Bibliothek ist die Anbieterin der digitalisierten Zeitschriften auf E-Periodica. Sie besitzt keine Urheberrechte an den Zeitschriften und ist nicht verantwortlich für deren Inhalte. Die Rechte liegen in der Regel bei den Herausgebern beziehungsweise den externen Rechteinhabern. Das Veröffentlichen von Bildern in Print- und Online-Publikationen sowie auf Social Media-Kanälen oder Webseiten ist nur mit vorheriger Genehmigung der Rechteinhaber erlaubt. [Mehr erfahren](#)

### **Conditions d'utilisation**

L'ETH Library est le fournisseur des revues numérisées. Elle ne détient aucun droit d'auteur sur les revues et n'est pas responsable de leur contenu. En règle générale, les droits sont détenus par les éditeurs ou les détenteurs de droits externes. La reproduction d'images dans des publications imprimées ou en ligne ainsi que sur des canaux de médias sociaux ou des sites web n'est autorisée qu'avec l'accord préalable des détenteurs des droits. [En savoir plus](#)

### **Terms of use**

The ETH Library is the provider of the digitised journals. It does not own any copyrights to the journals and is not responsible for their content. The rights usually lie with the publishers or the external rights holders. Publishing images in print and online publications, as well as on social media channels or websites, is only permitted with the prior consent of the rights holders. [Find out more](#)

**Download PDF:** 23.02.2026

**ETH-Bibliothek Zürich, E-Periodica, <https://www.e-periodica.ch>**

## Fortschritte in der Veterinär-Dermatologie

Von Dr. Frank Kral, Philadelphia, Pa., USA

Die Veterinär-Dermatologie, die ursprünglich die notwendige Beachtung als selbständige Disziplin nicht gefunden hatte, verzeichnete in den letzten Jahren wesentliche Fortschritte. Die neuen Errungenschaften beziehen sich nicht nur auf histologische, physiologische und pharmakologische Erforschung der gesunden Haut, sondern auch auf die diagnostischen, histopathologischen, symptomatologischen und therapeutischen Arbeiten bei manchen, ursprünglich wenig bekannten tierischen Hautkrankheiten.

Neue Forschungen, die in den genannten Richtungen ausgeführt wurden, haben es ermöglicht, daß einige vom wirtschaftlichen Standpunkt wichtige Dermatosen geheilt und ihr Auftreten durch erfolgreiche Maßnahmen verhindert wurde. Die Hyperkeratose der Rinder, die ursprünglich als Erkrankung unbekannter Natur mit « X-Disease » bezeichnet wurde, und die Parakeratose der Schweine sollen als typische Forschungserfolge der Veterinär-Dermatologie angeführt werden. Es wurde bewiesen, daß Hyperkeratosen der Rinder und anderer Haustiere als Folge von verschiedenen Intoxikationen entstehen, dagegen Parakeratosen der Schweine und Kälber durch Zinkmangel und Kalziumüberfluß verursacht sind. Diese beiden Krankheiten sind heutzutage in den Vereinigten Staaten von Amerika und in vielen anderen Ländern nicht mehr anzutreffen.

*Die tierischen Haare*, Haarwuchs, Haarausfall und Haar- und Hautpigment waren immer von lebhaftem Interesse, nicht nur für den Züchter, besonders den Kleintier- und Pelztierzüchter, sondern auch für die tierärztliche Dermatologie. Bei verschiedenen Tierarten ist das Fell wesentlich verschieden. Qualität, Dichte und Farbe der Haare können nicht nur durch Ernährung, Umgebung und andere äußere und innere Einwirkungen beeinflußt werden, sondern hauptsächlich durch verschiedene Krankheitszustände. Die histologischen Arbeiten, welche an gesunden und kranken Hunden in bezug auf die Haarbeschaffenheit ausgeführt wurden, haben manche ätiologische Frage des Haarausfalles gelöst. Es wurde zum Beispiel festgestellt, daß die Haupthaare und die akzessorischen Haare durch einen gemeinsamen Haarbalg an die Hautoberfläche gelangen; dies ist besonders wichtig für die Entwicklung des Haarausfalles bei Hunden. Durch häufiges und heftiges Bürsten oder Kämmen der Hunde werden die akzessorischen Haare entfernt, folglich werden die Haupthaare locker und fallen aus. Auch andauerndes Ziehen an den langen Haaren, wie es zum Beispiel bei Pudeln durch den kosmetischen « Pony Schweif » geschieht, wurde als Ursache der

lokalisierten Alopezie am Kopfe beobachtet. Ein ähnlicher schädlicher Einfluß auf die akzessorischen und Haupthaare kann durch verschiedene reizende Chemikalien, die für Bäder Verwendung finden, ausgeübt werden. Vergiftungen der Hunde und der Katzen mit Thallium oder verschiedene Veränderungen der Tätigkeit der endokrinen Drüsen sind weitere Beispiele der inneren Einflüsse auf die Entstehung des Haarausfalles.

Die Lebensdauer der Haare ist verschieden und hängt von der Tierspezies ab. Der Haarwechsel geschieht entweder durch das ganze Jahr hindurch oder nur in bestimmten Jahreszeiten im sogenannten Haarzyklus, in dessen Verlaufe wie beim Menschen zwei Phasen zu unterscheiden sind: die Wachstumsphase (anagene Phase) und die Ruhephase (telogene Phase). Während der Wachstumsphase bleiben die lebenden Haare für längere Zeit fest in den Haarbälgen, während in der Ruhephase die toten Haare in den Haarbälgen nur für kürzere Zeit erhalten bleiben. Diese Phasen spielen eine bedeutende Rolle bei Dermatomykosen, besonders bei *Microsporum canis*- und *M. audouini*-Infektionen. Nämlich, wenn die Haare in die telogene Phase kommen, werden sie bald frei von der Infektion. Diese Erfahrung dürfte die spontane Heilung der Glatzflechte der Tiere erklären.

*Pigmentveränderung* der Haare und der Haut kann durch verschiedene äußere und innere Einflüsse verursacht werden. So sind Paraffinöl, Vaseline, Chemikalien und Gummi (Gummischüsseln für Hunde) sehr oft als äußere Ursachen des Pigmentverlustes der Haare und der Haut gefunden worden. Hormonale Störungen sind die häufigsten von den inneren Einflüssen, welche Hyperpigmentierung verursachen.

In den letzten Jahren haben wir unsere Forschung den pH-Werten der Hautoberfläche von verschiedenen Haustieren unter verschiedenartigen physiologischen und pathologischen Zuständen gewidmet. Dieses Thema wurde bei Menschen gründlich bearbeitet. In der Veterinär-Dermatologie sind genaue Messungen der pH-Werte der Haut bisher nicht durchgeführt worden. Unsere Messungen wurden mit dem «Beckman expanded scale pH meter» vorgenommen. Es hat sich gezeigt, daß die pH-Werte der normalen Hautoberfläche der Haustiere höher sind als beim Menschen. Der menschliche Wert ist durchschnittlich 5,5 im Vergleich zu den tierischen, die immer zwischen pH 6 und 7 lagen. Der Unterschied ist in der verschiedenen Qualität des abgesonderten Schweißes zu suchen. Der menschliche Schweiß wird hauptsächlich von ekkrinen Schweißdrüsen, der tierische Schweiß von apokrinen Schweißdrüsen ausgeschieden.

Die physiologischen und die pathologischen Zustände der tierischen Haut ändern die pH-Werte der Hautoberfläche. Übermäßiges physiologisches Schwitzen der Pferde erhöhte die pH-Werte bis auf 9. Von den pathologischen Zuständen haben die seborrheischen Veränderungen der Haut die pH-Werte wesentlich erhöht, und bei chronischen, vorgeschrittenen seborrheischen Ekzemen wurden pH-Werte bis zu 8,5 gemessen. Als sich die Hauterkrankung besserte, wurden die pH-Werte entsprechend niedriger, und als Heilung





Abb. 1 Hyperkeratose

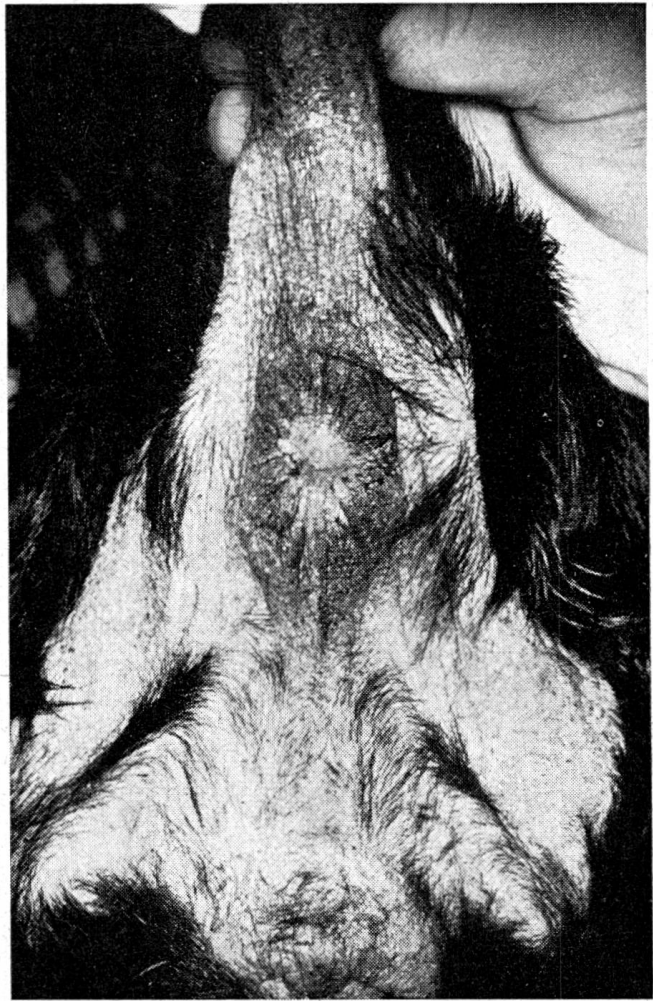


Abb. 5 Ekzematöse Dermato­se im Verlaufe des Hypoestrogenismus

eingetreten war, lagen die pH-Werte in normalen Grenzen. Diese Erfahrung war entscheidend für die örtliche Behandlung der generalisierten und lokalisierten seborrheischen Dermatosen, für welche topische Arzneien von niedrigen pH-Werten gebraucht wurden.

Ähnliche Ergebnisse der pH-Messung der Haut wurden bei Hyperkeratosen beobachtet. Die pH-Werte bei solchen Zuständen waren immer höher und in schweren Fällen in der Höhe von 8,5. Diese pH-Veränderungen wurden auch bei der follikulären Keratose gefunden.

Interessante Beobachtungen wurden bei juckenden atopischen Hautentzündungen der Hunde gemacht. Die Hautentzündung, die von leichtem Juckreiz begleitet war, wies in der Regel nur eine geringe Erhöhung der Azidität der Haut auf. Wenn aber die Entzündung mit starkem Pruritus verbunden war, lag die Azidität der erkrankten Haut viel höher. Baden oder Abwaschen der Haut hatte eine Verdünnung der Azidität und gleichzeitig eine Linderung des Juckreizes zur Folge.

Die ätiologische Diagnose von verschiedenen *ekzematösen Dermatosen* ist manchmal sehr schwierig, besonders in Fällen von Hautveränderungen der Tiere, die sich im Verlaufe von hormonalen Störungen entwickeln. Hypothy-

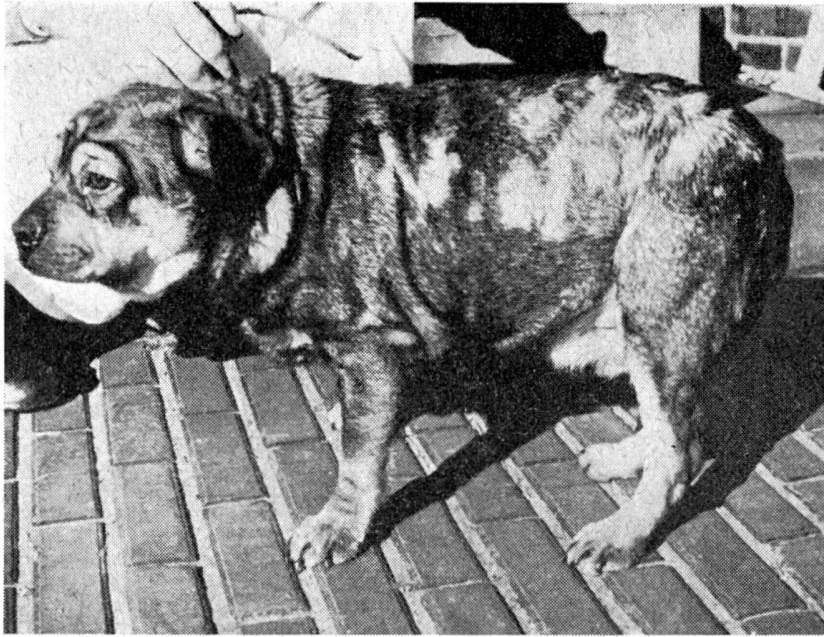

Abb. 2 Hypothyrose (Haarausfall, Myxedem)

rosen wurden zum Beispiel häufig im Verlaufe von einigen spezifischen Dermatosen festgestellt. Haarausfall, Myxödem und Acanthosis nigricans sind die üblichen klinischen Erscheinungen. Für die Feststellung der mangelhaften Tätigkeit der Schilddrüse haben sich radiumaktive Jod-Proben als sehr geeignet erwiesen. Die Werte der normalen und der veränderten Tätigkeit der Schilddrüse sind sehr sorgfältig ausgearbeitet und veröffentlicht worden. Die Cholesterol-Probe kann nur als diagnostische Hilfsprobe für den klinischen Gebrauch verwendet werden, jedoch ist diese Probe nicht ganz verlässlich für die genaue Beurteilung der Schilddrüsentätigkeit.

In der letzten Zeit wurde die Triomet-Probe verwendet, bei welcher die Quantität von Thyroxin und Trijodothyronin, die an Plasmaprotein und rote Blutkörperchen gebunden sind, gemessen wird. Die Probe ist verlässlich, einfach und kann in vitro mit dem Blute und Serum des untersuchten Tieres vorgenommen werden.

Für die Behandlung der Hypothyrose der Tiere werden Schilddrüsen-Präparate als Ersatzbehandlung und das thyreotrope Hormon des Vorderlappens der Hypophyse als stimulierende Behandlung mit guten Erfolgen gebraucht. Störungen in der Produktion von männlichen und weiblichen Geschlechts-Hormonen, besonders bei Hunden und Katzen, sind sehr häufig von schweren Hautveränderungen begleitet. Verschiedene Geschwülste der Hoden, wie zum Beispiel Sertoli-Zellen-Geschwülste, die oft mit einseitigem oder beiderseitigem Kryptorchismus verbunden sind, wurden als Ursache von spezifischen Dermatosen gefunden. In vorgeschrittenen, chronischen Fällen von Hodengeschwülsten der Hunde wurden die Hautveränderungen, die meistens durch Haarausfall, Hyperpigmentierung und Hyperkeratose in der Abdominalgegend und Gynecomastia gekennzeichnet sind, auch am Kopfe, in der Augen-, Ohren-, und Nasengegend beobachtet.



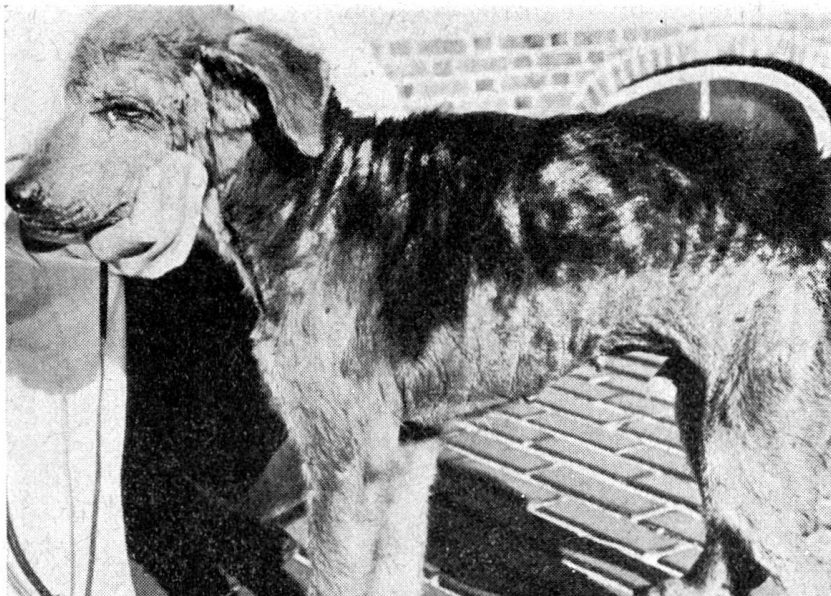

Abb. 3 Ekzematöse Dermatose im Verlaufe einer Sertoli-Zellen-Geschwulst

Im Verlaufe von pathologischen Veränderungen der Eierstöcke treten verschiedentlich Hautstörungen auf, je nach der Tätigkeit der Eierstöcke. Die mangelhafte oder ganz eingestellte Tätigkeit ist durch Haarausfall und trockene, squamöse, krustöse Dermatosen charakterisiert. Die Lokalisation derselben entspricht der durch Inkretionsstörungen der männlichen Gonaden verursachten Hautveränderungen.

Die zystöse Entartung der Eierstöcke ist häufig von Hautveränderungen begleitet, welche mehr oder weniger entzündliche Symptome und sehr starken Juckreiz machen.

*Hautkalzinose* ist eine verhältnismäßig seltene Erscheinung bei den Haustieren. In den letzten Jahren wurden einige Fälle bei Hunden unserer Klinik beobachtet. Die Hautveränderungen waren durch kleine, harte Knötchen gekennzeichnet, die über die ganze Oberfläche der Haut palpiert werden konnten. Gleichzeitig wurden in allen beobachteten Fällen kalkige, rundliche Knötchen von verschiedener Größe an der Unterfläche der Zunge sichtbar. Die spezifische Färbung der histologischen Schnitte der Haut und

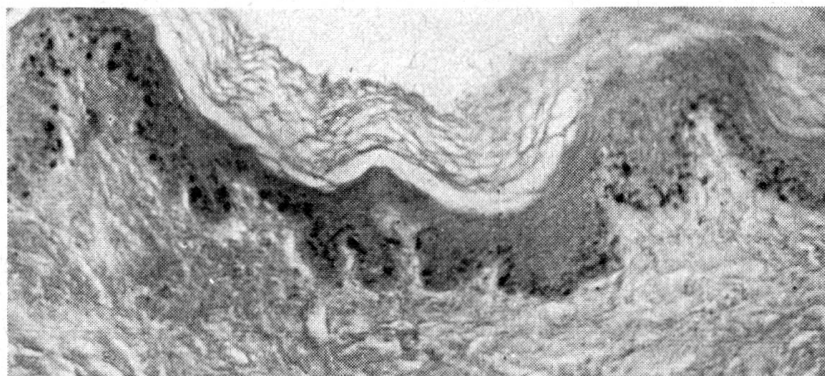


Abb. 4 Hyperkeratose und Hyperpigmentierung im Verlaufe einer Sertoli-Zellen-Geschwulst

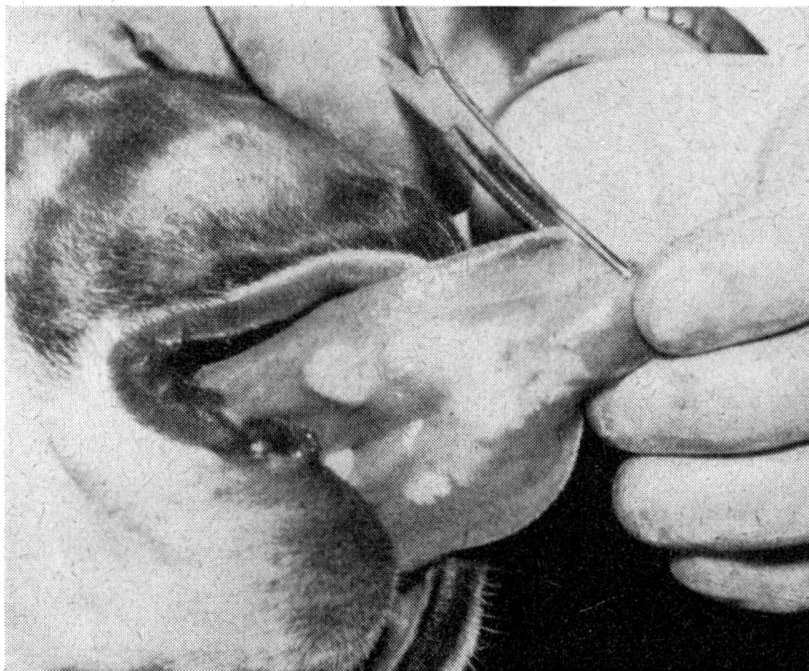

Abb. 6 Haut- und Zungenkalzinose

der Zunge zeigte Kalkablagerungen. Das Blut-Kalzium-, -Phosphor- und -Magnesium-Verhältnis war in allen Fällen ganz unverändert.

*Dermatomykosen* der Haus- und Wildtiere sind nicht nur vom Standpunkt der Veterinär-Dermatologie von besonderer Wichtigkeit, sondern auch für die humanen Dermatologen. Alle bisher bekannten tierischen Dermatomykosen sind auf den Menschen übertragbar, aber nicht selten sind auch Tiere, besonders Kleintiere, von kranken Menschen infiziert worden.

Die Anordnung und die Bezeichnung der Dermatophyten ist manchmal verwirrend, da für einen dermatophytischen Pilz verschiedene Bezeichnungen verwendet werden. In den Vereinigten Staaten von Amerika ist die folgende Einteilung und Terminologie der pathogenen Hautpilze im Gebrauch:

#### A. *Microsporum*-Spezies:

*M. canis*. (Synonyme: *M. equinum*, *M. lanosum*, *M. felineum*, *M. pseudolanosum*.)

*M. gypseum*. (Synonyme: *Achorion gypseum*, *M. fulvum*, *M. flavescens*, *M. scro-teum*.)

*M. audouini*. (Synonyme: *M. villosum*, *M. velveticum*, *M. tardum*.)

*M. distortum*. (Keine Synonyme.)

#### B. *Keratinomyces*-Spezies:

*Keratinomyces Ajelloi*. (Keine Synonyme.)

#### C. *Trichophyton*-Spezies:

*T. mentagrophytes*. (Synonyme: *T. gypseum*, *Microsporon mentagrophytes*, *Achorion quinckeanum*, *T. felineum*, *T. granulosum*, *T. interdigitale*.)

*T. equinum*. (Ursprünglich als identisch mit *T. mentagrophytes* angesehen.)

*T. verrucosum*. (Synonyme: *T. album*, *T. ochraceum*, *T. discoides*.)

*T. schoenleini*. (Synonyme: *Achorion schoenleini*, *Oidium schoenleini*.)

*T. gallinae*. (Synonyme: *Achorion gallinae*, *Epidermophyton gallinae*, *Microsporum gallinae*.)

*T. rubrum*. (Synonyme: *Epidermophyton rubrum*, *T. purpureum*, *T. marginatum*.)

Die Infektion mit Glatzflechten geschieht hauptsächlich durch Berührung von infizierten Tieren oder Menschen oder durch verschiedene infizierte Gegenstände. Unlängst ist es uns gelungen, die Möglichkeit der Infektion durch kontaminierte Luft zu beweisen. Dieser Befund ist besonders wichtig für Tierspitäler und Hundezwinger, wo die mit Glatzflechten infizierten Tiere gemeinsam mit gesunden Tieren, wenn auch in abgesonderten Käfigen, gehalten werden.

Die Diagnose der tierischen Dermatomykosen ist im allgemeinen nicht schwierig. Nach zahlreichen statistischen Beobachtungen ist die Diagnose nur in 26 % der positiven Fälle erst nach Untersuchung mit ultravioletter Bestrahlung gestellt worden. Die mikroskopische Untersuchung der Hautabschabungen war nur in 40% der positiven Fälle verlässlich, dagegen war die Kultur des verdächtigen Materials sehr zuverlässig.

Es ist bekannt, daß für die perorale Behandlung der schweren Fälle von Glatzflechten, besonders bei Kleintieren, Griseofulvin mit sehr guten Erfolgen gebraucht wird. Diese Therapie hat manchen schwer infizierten tierischen und menschlichen Patienten geheilt. Nur bei ausnahmsweise hartnäckigen Zuständen hatte die Behandlung einige Monate für die vollkommene Heilung gebraucht. In solchen Fällen haben die Sensitivitätsversuche in vitro eine ungemein erhöhte Widerstandsfähigkeit der betreffenden Kulturen gezeigt.

Für die klinische Beurteilung der Wirkungsfähigkeit der örtlich oder parenteral verwendeten Arzneien für die Behandlung verschiedener Dermatomykosen sollen nur Tiere, die die Krankheit natürlich entwickelten, ausgesucht werden. Die Behandlungsversuche, die an künstlich infizierten Tieren vorgenommen wurden, haben sich sehr häufig als unverlässlich erwiesen, da ihre vollkommene Heilung auch ohne jede Behandlung geschah.

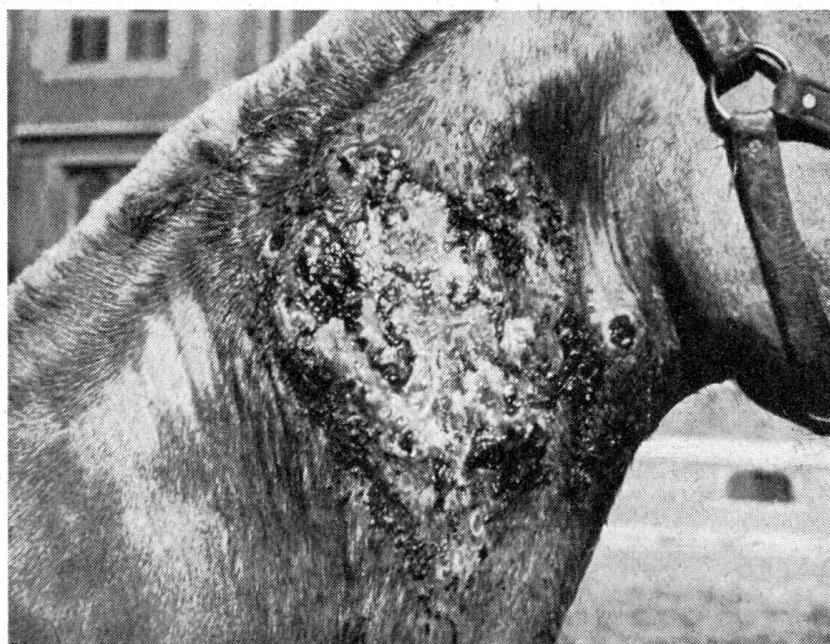

Abb. 7 Nokardiose



Dies sollte als Beweis dienen, daß die richtige Entwicklung der Glatzflechte an eine individuelle Prädisposition gebunden ist.

Von anderen pilzartigen tierischen Hautkrankheiten sollen Hautkandidiasis, Blastomykosis, Nokardiosis, Aktinomykosis und Aktinobazillose erwähnt werden. Einige beobachtete Fälle von Hautkandidiasis wurden bei Hunden festgestellt, die ursprünglich verschiedene innere Infektionskrankheiten aufwiesen und übermäßig mit Antibiotika behandelt wurden.

Zu den schwierigsten dermatologischen Problemen der Hunde sollte die *Demodikose* gezählt werden. Zahlreiche Veröffentlichungen über diese hartnäckige Hauterkrankung und die ungemein zahlreichen Behandlungsmethoden deuten an, wie schwer das Problem zu lösen ist. Es ist wohl bekannt, daß diese häufig vorkommende Dermatoze keine ansteckende Hautkrankheit im wahren Sinne des Wortes darstellt. Für lange Zeit wurden die Demodexmilben als die primäre Ursache der Demodikose angesehen. Jedoch blieben zahlreiche künstliche und natürliche Übertragungsversuche, die durch verschiedene Forscher vorgenommen wurden, erfolglos. Es ist auch wohl bekannt, daß auf vielen gesunden Hunden, die niemals diese Hautkrankheit aufgewiesen haben, Demodexmilben gefunden wurden. Alle diese klinischen und experimentellen Erfahrungen weisen darauf hin, daß die Milben nur unter spezifischen inneren Zuständen des angefallenen Wirtes imstande sind, Hautveränderungen hervorzurufen.

Es ist auch bekannt, daß die Haarbalgmilben in verschiedenen inneren Organen der erkrankten Hunde, wie zum Beispiel in Leber, Milz, Nieren, Lymphdrüsen, und auch im Blutkreislauf gefunden wurden. Viele Autoren betrachten diese Befunde als zufällige Ereignisse, denen keine pathogene Bedeutung für die Entwicklung der Hautdemodikose der Hunde zugesprochen werden kann.

Die pathologischen Veränderungen der Haut bei der Hundedemodikose sind ganz verschieden von solchen, die bei Rinder-, Ziegen- und Pferdodemodikose gefunden werden. Die Demodexmilben der Hunde, Rinder, Ziegen und Pferde zeigen auch bedeutende morphologische Unterschiede.

*Skabiotische* Hautveränderungen der Tiere sind verhältnismäßig nicht schwer zu diagnostizieren. Die Übertragbarkeit der Skabiesräude der Tiere auf den Menschen ist möglich und wurde sehr oft beobachtet. Die Hautveränderungen des Menschen sind aber viel milder als diejenigen, die durch die spezifische Milbe, *Sarcoptes scabiei hominis*, verursacht werden. Solche Dermatosen tierischen Ursprunges heilen beim Menschen in der Regel ohne Behandlung, wenn die Tiere geheilt werden und eine neue Infestation von den Tieren aus nicht mehr möglich ist. Nämlich, die tierischen Sarkoptesmilben bohren Gänge in der Epidermis nur bei den Tieren und nicht in der menschlichen Haut. Beim Menschen bohrt nur *Sarcoptes scabiei hominis* epidermale Gänge.

Die tierärztliche Dermatologie hat in den letzten Jahren wesentliche Fortschritte gemacht. Wir haben jedoch immer noch viele dermatologische

Probleme, die zu lösen sind. Veterinär-Dermatologie ist in Wirklichkeit komparative Dermatologie, die sich mit verschiedenen Tierarten befaßt. Viele Hauterkrankungen mit derselben Ätiologie, denselben klinischen Symptomen und Behandlungsergebnissen sind nicht nur bei verschiedenen Tierarten, sondern auch beim Menschen bekannt. Außerdem sind viele ansteckende Dermatosen nicht nur zwischen verschiedenen Tierspezies, sondern auch zwischen Tier und Mensch gegenseitig übertragbar. Darum ist gemeinschaftliche Arbeit von ärztlichen und tierärztlichen Forschern besonders wichtig im Gebiete der gleichartigen dermatologischen Probleme.

### Résumé

La dermatologie vétérinaire a enregistré de notables progrès dans l'étiologie, la symptomatologie, le diagnostic et la thérapie des affections cutanées spécifiques des différents animaux. L'hyperkératose et la parakératose chez le porc n'en sont que deux exemples. Les recherches sur la physiologie et la pathologie de la peau ont expliqué l'origine de l'alopecie, de l'hyperpigmentation et de la dépigmentation. On a découvert que le pH de la peau est un facteur important de différentes affections de la peau. On a fait certains progrès dans le diagnostic de dermatoses dues à un déséquilibre hormonal. Les dermatoses d'animaux domestiques et sauvages présentent un grand intérêt tant pour les cliniciens humains que vétérinaires en raison de leur transmissibilité, même d'une espèce animale à l'autre. La classification des dermatomycoses et la désignation des dermatophytes font l'objet d'une étude. La demodicose du chien constitue toujours une des affections cutanées des plus opiniâtres. On a découvert que le *Démodex* lui-même n'est pas dangereux sur le chien en bonne santé, mais que des facteurs internes sont à l'origine de problèmes difficiles à résoudre. Les sarcoptes sont bien transmissibles de l'animal à l'homme, mais les dermatoses de l'homme sont plus faibles et peuvent guérir spontanément, parce que le sarcopte de l'animal ne creuse pas de canaux chez l'homme. La dermatologie vétérinaire constitue une base de la dermatologie comparée, car plusieurs espèces animales présentent des affections cutanées qui peuvent comprendre également celles de l'homme.

### Riassunto

Le nuove indagini in dermatologia veterinaria hanno conseguito dei progressi notevoli per la conoscenza eziologica, sintomatica, diagnostica e terapeutica di malattie cutanee specifiche delle diverse specie di animali. La ipercheratosi del bovino e la paracheratosi del suino sono solo due esempi. Le ricerche concernenti la fisiologia e la patologia della pelle hanno così chiarito la genesi dell'alopecia, la iperpigmentazione e la depigmentazione. Si è trovato che il pH della pelle è un fattore assai importante delle diverse malattie cutanee. Un certo progresso si è raggiunto nella diagnosi delle dermatosi che si osservano in un rapporto ormonale sproporzionato. Le dermatosi di animali domestici e selvatici sono di grande interesse, sia per i clinici umani che per i veterinari, a causa della trasmissibilità di esse, anche da una specie animale all'altra. Si illustra anche la classificazione delle dermatosi e la designazione di dermatofiti. La demodicosi del cane appartiene sempre alle malattie cutanee più ribelli. Si è trovato che gli acari stessi del *Démodex* nel cane in buona salute non sono pericolosi; solo dei fattori interni fanno in modo che questi parassiti possono trasmettersi realmente all'uomo; ma le malattie cutanee umane sono più leggere e possono guarire spontaneamente, poichè gli acari da *Sarcoptes* non scavano gallerie nella pelle dell'uomo. La dermatologia veterinaria presenta una base per la patologia comparata, poichè varie specie di animali presentano diverse malattie cutanee, nelle quali quelle riscontrabili nell'uomo possono essere messe in ordine.

### Summary

Recent developments in veterinary dermatology have brought advances in the knowledge of etiology, clinical signs, diagnosis, and therapy of specific skin diseases of various animal species. Hyperkeratosis in cattle and parakeratosis in swine are some examples.

Research in physiologic and pathologic conditions of the skin has explained some etiologies of alopecia, hyperpigmentation and depigmentation. The pH of the skin has been found to be an important factor in various skin disorders.

Some progress has been achieved in diagnosis of dermatoses resulting from hormonal imbalance. Dermatomycoses of domestic and wild animals are of great interest for both human and veterinary clinicians because of their interspecies transmissibility. The classification of dermatomycoses and the terminology of dermatophytes have been discussed.

Demodicosis of dogs belongs still to the most stubborn skin diseases. It has been found that *Demodex* mites, as such, appear to be of little consequence in animals which are in a perfect state of health. Only various internal devitalizing factors make it possible that these parasites become a serious problem in animal. Sarcoptic scabies of animals may be transmitted to man, however, the skin lesions in man are milder and spontaneously may disappear, because the animal sarcoptic mites do not burrow corridors in the human skin as do the human mites. Veterinary dermatology is basically comparative dermatology since many species of animals develop various skin disorders with man being just one of the species involved.

Aus der Kleintierklinik (Prof. Dr. U. Freudiger)  
der Veterinär-medizinischen Klinik (Prof. Dr. W. Steck)  
der Universität Bern

## Klinik und funktionelle Pathologie der Schilddrüse<sup>1</sup>

Von Ulrich Freudiger

Vom klinischen Standpunkt aus lassen sich Schilddrüsenerkrankungen der Haustiere einteilen in:

### I. Hypothyreosen

1. *Kongenitale Hypothyreosen*
  - a) Endemische Hypothyreosen meist mit Kropf (Endemischer Kretinoidismus, endemisches Myxödem)
  - b) Sporadische Hypothyreose (Sporadischer Kretinoidismus)
2. *Hypothyreose während des Entwicklungsalters*
3. *Hypothyreose des ausgewachsenen Tieres* (Hypothyreotisches Myxödem)
4. *Artefizielle Hypothyreosen*
  - a) nach Thyreoidektomie
  - b) nach Radiojodüberdosierung
  - c) nach Thyreostatica
5. *Sekundäre Hypothyreose* infolge primärer Hypophyseninsuffizienz

<sup>1</sup> Vortrag gehalten an der 11. Tagung der Arbeitsgemeinschaft für Veterinärpathologen am 12. Juni 1962 in Dortmund.