Zeitschrift: Schweizer Archiv für Tierheilkunde SAT : die Fachzeitschrift für Tierärztinnen und Tierärzte = Archives Suisses de Médecine Vétérinaire ASMV : la revue professionnelle des vétérinaires

Herausgeber: Gesellschaft Schweizer Tierärztinnen und Tierärzte

Band: 104 (1962)

Heft: 9

Artikel: Die Behandlung der Unterkieferfraktur bei Katzen

Autor: Hofer, W. / Dauwalder, M.

DOI: https://doi.org/10.5169/seals-593138

Nutzungsbedingungen

Die ETH-Bibliothek ist die Anbieterin der digitalisierten Zeitschriften auf E-Periodica. Sie besitzt keine Urheberrechte an den Zeitschriften und ist nicht verantwortlich für deren Inhalte. Die Rechte liegen in der Regel bei den Herausgebern beziehungsweise den externen Rechteinhabern. Das Veröffentlichen von Bildern in Print- und Online-Publikationen sowie auf Social Media-Kanälen oder Webseiten ist nur mit vorheriger Genehmigung der Rechteinhaber erlaubt. Mehr erfahren

Conditions d'utilisation

L'ETH Library est le fournisseur des revues numérisées. Elle ne détient aucun droit d'auteur sur les revues et n'est pas responsable de leur contenu. En règle générale, les droits sont détenus par les éditeurs ou les détenteurs de droits externes. La reproduction d'images dans des publications imprimées ou en ligne ainsi que sur des canaux de médias sociaux ou des sites web n'est autorisée qu'avec l'accord préalable des détenteurs des droits. En savoir plus

Terms of use

The ETH Library is the provider of the digitised journals. It does not own any copyrights to the journals and is not responsible for their content. The rights usually lie with the publishers or the external rights holders. Publishing images in print and online publications, as well as on social media channels or websites, is only permitted with the prior consent of the rights holders. Find out more

Download PDF: 12.12.2025

ETH-Bibliothek Zürich, E-Periodica, https://www.e-periodica.ch

Literatur

Abderhalden, R.: Klinische Enzymologie, Georg Thieme Verlag (1958). – Gründer, H.D.: Diagnostischer Wert einiger Leberuntersuchungsmethoden beim Rind unter besonderer Berücksichtigung der Serumtransaminasebestimmung. Deutsche Tierärztl. Wochenschrift 1961 *68*, 677–682. – Hoffmann-Ostenhof, O.: Enzymologie, Springer Verlag (1954). – Fischbach, E.: Grundriß der Physiologie und physiologischen Chemie, Rudolph Müller & Steinicke Verlag 1960. – Karlson, P.: Kurzes Lehrbuch der Biochemie für Mediziner und Naturwissenschaftler, Georg Thieme Verlag 1961. – Laudahn, G.: Fermentaktivitäten und Konzentrationen von Stoffwechselzwischenprodukten bei Leber- und Herzkrankheiten. Klin. Wschr. *37*, 850–858 (1959). – La Due J.S.; Wroblewski F. und Karmen A.: Science 120, 497 (1954) Circulation *11*, 871 (1955). – Wroblewski F. und La Due J.S.: Am. J. med. Ass. *160*, 1130 (1956). Serum glutamic pyruvic transaminase in cardiac and hepatic diseases. Proc.; Soc. Exp. Biol. Med. *91*, 569–571 (1956). – Zurgilgen H. und M. J. Ruther: Die Bedeutung von Calcium und Phosphor im Fließgleichgewicht bei Stoffwechselstörungen. Schweizer Archiv für Tierheilkunde *103*, 610–617 (1961).

Die Behandlung der Unterkieferfraktur bei Katzen

Von Dr. med. dent. W. Hofer, Unterseen, und
Dr. med. vet. M. Dauwalder, Interlaken

Mit der zunehmenden Motorisierung im Straßenverkehr häufen sich die Kollisionsunfälle der kleinen Haus- und Luxustiere, besonders bei Katzen.

Im folgenden soll versucht werden, zum Problem der relativ häufigen Unterkieferfraktur bei Katzen aus der Praxis einige allgemein dienliche Angaben zu machen.

A. Allgemeines

Die Diagnose der Kieferfraktur weist außer den üblichen Frakturzeichen der Extremitätenknochen eine Besonderheit auf: Es ist dies die gestörte Beziehung der Zahnreihen zueinander, welche zudem die normalen Öffnungs- und Schließbewegungen stark beeinträchtigt oder sogar verunmöglicht. Die Fraktur kann noch von Periost und Mucosa bedeckt sein oder aber offen mit dem cavum oris kommunizieren. In letzterem Fall bedeutet der Speichelzufluß eine weitere Komplikation. Am häufigsten verläuft die Fraktur in der Medianlinie des Unterkiefers, welche als Symphyse einen besondern Schwachpunkt bildet.

Als Ursache einer direkten Fraktur kommt ein Trauma in Frage, welches auf die Kiefermitte einwirkt. Durch übermäßige Biegungsbeanspruchung in der Medianen und bei Fixierung der Kiefergelenke kann eine indirekte Fraktur zustande kommen, zum Beispiel beim Überfahrenwerden. Die Behandlung der Unterkieferfraktur erfordert eine möglichst rasche Reposition und Retention der Fragmente, um dem Tier die Nahrungsaufnahme wieder zu ermöglichen.

Reposition und Retention werden möglichst gleichzeitig in Narkose durchgeführt. An die Retention werden in mechanischer Hinsicht große Anforderungen gestellt, da die Katze anfänglich jeglichen Fremdkörper im Maul zu entfernen versucht (Pfotenwischen).

Es stellt sich daher das Problem, eine Fixation anzulegen, welche einerseits vom Tier toleriert wird, andererseits die ungestörte Nahrungsaufnahme gewährleistet und auf eine möglichst einfache Art und rasch appliziert werden kann. Die vollständige Immobilisierung der Fraktur muß für die Dauer von mindestens drei Wochen gewährleistet sein.

Auf Grund dieser Forderungen kommen nur Maßnahmen am Unterkiefer selbst in Betracht, welche die normalen Öffnungs- und Schließbewegungen zulassen. Zu diesem Zwecke bestehen prinzipiell drei Möglichkeiten:

1. Direkte Osteosynthese mittels Schrauben oder einer Drahtnaht;
2. Schienung an der Bezahnung;
3. Drahtumschlingung des corpus mandibulae.

Die *direkte Osteosynthese* bedingt eine operative Freilegung des Unterkieferknochens, um die Fragmente mittels Schraube oder Drahtnaht zu vereinigen. Die äußerst dünne Compacta bietet dem Schraubengewinde jedoch eine schlechte Verankerung. Außerdem werden die Eckzahnwurzeln durch den Bohrkanal zerstört. Die Fragmentvereinigung mit einer Drahtnaht führt zu ungenügender Immobilisierung.

Die *Schienung an der Bezahnung* kann mit selbsthärtenden Kunststoffen, wie sie in der Zahnheilkunde Verwendung finden, direkt im Maul durchgeführt werden: Mit einer Drahtschlinge um die Eckzähne werden die beiden Kieferhälften zusammengezogen. Unter exakter manueller Reposition wird hierauf *Autopolymerisat* um und über die Zähne aufgetragen, bis sich ein fester Block bildet. Nach Erhärtung der Masse ist die Schienung beendet. Eine zusätzliche Verankerung dieser Kunststoffschiene kann durch Aufbinden mit einer einfachen Drahtumschlingung um den Kieferknochen erzielt werden. Nachteilig bei dieser Methode wirken der große Fremdkörper der Schiene (Speichelfluß, Aufregung) und die Unmöglichkeit der selbständigen Nahrungsaufnahme. Das Tier muß während der ganzen Schienungsperiode mit der Pipette ernährt werden.

Die *Drahtumschlingung des corpus mandibulae* gibt uns eine Möglichkeit, die Fragmente fest miteinander zu verbinden, ohne dabei die oben erwähnten Nachteile in Kauf nehmen zu müssen. Bei dieser Methode wird das corpus mandibulae mit einem Draht submucös umschlungen. Dieses sogenannte «circumferential wiring» der Kieferchirurgie haben wir zu einer 8er Umschlingung modifiziert und mit einer zusätzlichen Schlinge um die Eckzähne ergänzt. Damit wird eine Fixation erreicht, welche auch in funktioneller Hinsicht den gestellten Anforderungen vollauf entspricht. Die selbständige, praktisch ungehinderte Nahrungsaufnahme ist vom Moment der Fixation an möglich.

B. Technik der Drahtumschlingung des corpus mandibulae

a) Als *Instrumentarium* und Material werden benötigt:

Stahldraht, weich, rostfrei, Durchm. 0,4–0,5 mm (V 2a od. AB, Remanit, Dentaurum, usw.), erhältlich z.B. bei der Firma R. Vix, Dental-Spezialitäten, Basel.
Drahtschere und *Drahtzange*
1 *Injektionskanüle* mit minimal 0,5 mm Innendurchmesser
1 *Arterienklemme*
1 *Maulholz* oder *Maulkeil* (z.B. Salbenspachtel aus Metall).

b) *Narkose*. Zur Narkotisierung der Katze eignet sich unter anderem Vetanarcol (Veterinaria AG, Zürich), ein Barbitursäurepräparat, in der Dosierung von 0,2 ccm pro kg Körpergewicht.

Es empfiehlt sich, Vetanarcol mit gleichen Teilen destillierten Wassers oder physiologischer Traubenzuckerlösung zu verdünnen. Hierdurch wird der Narkoseeintritt verlangsamt, dafür ein mögliches Exzitationsstadium meist vermieden, und die Atmungsamplitude während der Narkose wird ausgeglichener.

Für die Zeit des Narkose-Nachschlafes empfiehlt es sich ferner, dem narkotisierten Tier ab und zu mit einem Schwamm oder Tuch Trinkwasser auf die Lippen zu träufeln, worauf das Tier reflektorisch mit der Zunge dieses zugeführte Wasser aufnimmt. Diese Maßnahme drängt sich auf, da die meisten Narkotika auf Barbitursäurebasis das Durstgefühl steigern.

c) *Anlegen der Drahtumschlingung:*

Die Kanüle wird am Unterrand des Unterkiefers in der Eckzahngegend eingestochen und entlang der vordern Knochenfläche bis ins vestibulum oris geführt. Der Stahldraht wird von oral in die Kanüle eingeschoben, bis ein genügend langes Stück am Ansatzteil der Kanüle erscheint. Oral wird das Drahtende mit einer Arterienklemme gegen ein eventuelles Nachrutschen gesichert. Die Kanüle wird nun längs des eingefädelten Drahtes bis an den untern Knochenrand zurückgezogen, jedoch ohne den Einstichort zu verlassen. Gemeinsam mit dem Draht, welcher an der Kanülenspitze eine Knickung erfährt, wird die Kanüle nun auf der Innenseite des Kieferknochens hochgeführt, bis der Draht auf der lingualen Seite der Zahnreihe erfaßt und herausgezogen werden kann. Die leere Kanüle wird jetzt herausgezogen und auf der Gegenseite lateral des Kieferknochens ins vestibulum oris emporgeführt.

Das oral gelegene Ende der bereits gelegten Drahtschlinge wird in die Kanüle eingeschoben und auf die oben beschriebene Art erneut um das corpus mandibulae geschlungen. Alsdann werden die Drahtenden zusammengedreht. Beim Zusammenziehen des Drahtes kann es zu einer Kippung im Bereich der Zahnreihe kommen. Um dieses zu verhindern, wird mit einem Drahtende der Umschlingung eine Schlaufe um die beiden Eckzähne gelegt und zusammengedreht. Es ist vorteilhaft, letztere Schlinge ebenfalls mit dem Umschlingungsdrahtstück vorzunehmen, da eine separate Schlaufe leicht über die Zähne abrutschen könnte.

C. Kasuistik

Fall 1: Kater, 5 Jahre alt, der Frau B. in M. 22.10.1960

Der Kater wird vorgestellt mit einer Unterkieferfraktur in der Symphyse, mit starker Dislokation der Kieferäste, erworben durch die Kollision mit einem Motorfahrzeug.

Die Katze wurde mit Vetanarcol intraperitonäal narkotisiert.

Nach Narkoseeintritt wurde vorerst die Maulhöhle genau inspiziert auf weitere Läsionen, Knochensplitter, Zahnlockerungen, Blutungen usw. Die Katze wird am Nackenfell gefaßt, Vorder- und Hinterbeine werden durch eine Hilfsperson gut fixiert. Als Maulkeil diente uns ein metallener Salbenspachtel, quer (d.h. in seiner Breitseite) zwischen Ober- und Unterkiefer gehalten.

Im vorliegenden Fall wurde eine Drahtschlinge um die Eckzähne, ohne subkutane Umschlingung der Kieferäste, angelegt. Hierauf wurde eine Schienung in der vorgenannten Weise mit Autopolymerisat angebracht. Abschließend erhielt die Katze eine Vitamininjektion (50000 E. Vit.A /25000 E. Vit.D_3 / 0,015 Vit.E) i/m, um eine beschleunigte Kallusbildung zu erreichen.

Anläßlich der Kontrolle am 6. Tag post operationem konnte bereits eine relativ gute Kallusbildung konstatiert werden.

Die Katze wurde während der folgenden drei Wochen mit der Pipette ernährt (Traubenzucker, Milch, Eigelb usw.).

Die Katze gewöhnte sich rasch an die Ernährung mittels Pipette und an den Kunstharzklotz, welcher allerdings ein totales Schließen des Maules verunmöglichte.

Speichelfluß bestand anfänglich, nahm aber rasch ab und war in der zweiten Woche schon minim.

Dem Besitzer waren «Cibalgin mite»-Suppositorien mitgegeben worden, auf welche aber schon vom 2. Tag an verzichtet wurde, da die Katze keinen Schmerz mehr äußerte.

Nach 25 Tagen wurde die Kunstharzfixation mittels Zahnbohrmaschine aufgetrennt und abgehoben. Anschließend wurde die Drahtumschlingung aufgeschnitten und ebenfalls entfernt.

Abb. 1 (Aufn. Dr. W. Hofer) zeigt die Katze kurz vor Entfernung der Fixation. Der quer ins Maul gelegte Metallstab drückt den Unterkiefer nach unten und befindet

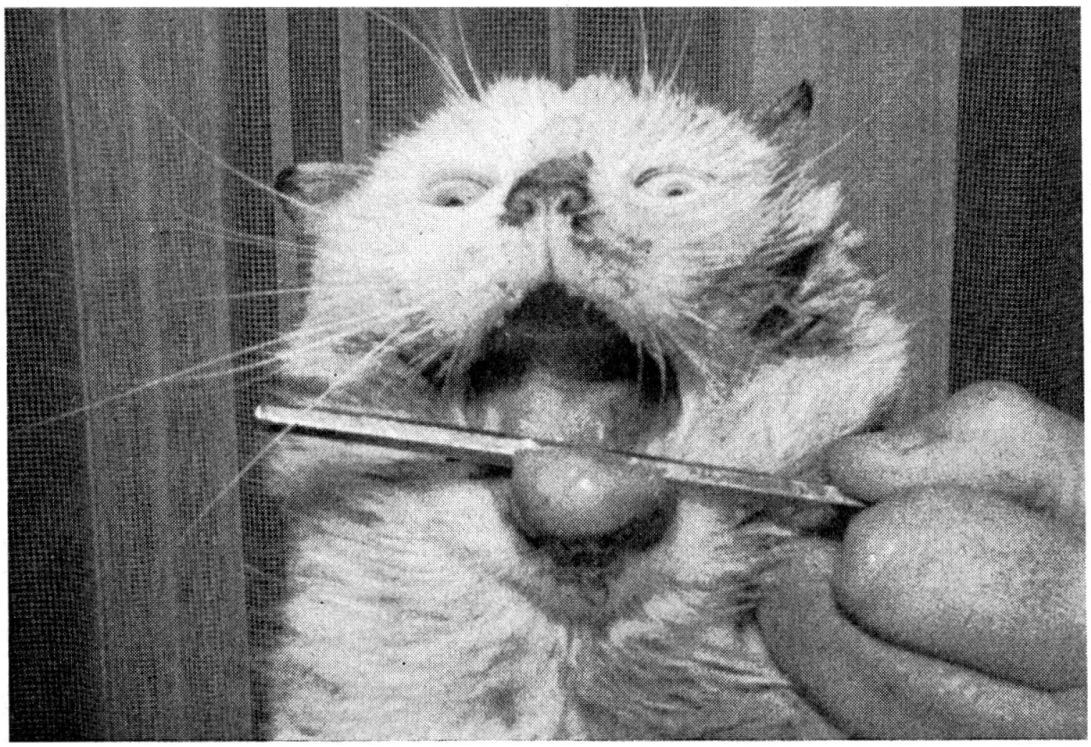

sich unmittelbar anliegend an der Autopolymerisatschiene. Die Katze wird hierbei von der rechten Hand mittels Nackengriff gut fixiert. An der so gehaltenen Katze kann anschließend die Zahnbohrmaschine gefahrlos zur Auftrennung des Kunstharzblockes angesetzt werden.

Die Kontrolle der Frakturstelle ergab einen ausgezeichneten Kallus mit in ihrer ursprünglichen Lage fixierten Mandibelästen.

Ab sofort begann die Katze mit normaler Futteraufnahme (inkl. Mäuse, Knochen, Felix-Katzenbrot usw.).

Die Entfernung der Fixation erfolgte ohne Narkose, allerdings unter guter Fixation im Nacken und Festhalten der Pfoten.

Für mit Katzen wenig vertraute Operateure empfiehlt sich für die Fixations-Entfernung eine neuerliche Narkose oder wenigstens eine Beruhigung mit einem Tranquilizer, zum Beispiel mittels «*Vetacalm*» (Veterinaria AG, Zürich) in einer Dosierung von 0,2–0,25 ccm pro kg Körpergewicht i/m.

Fall 2: Kater, 2½ Jahre alt, des W. J. in M.

Der Kater wird am 29. 4. 1961 wegen einer Mandibelfraktur in der Symphyse vorgestellt, erworben durch Kollision mit einem Automobil. Ebenfalls hier ließ sich eine starke Dislokation der beiden Kieferäste feststellen. Narkose mit Vetanarcol.

Die Reposition erfolgte nach der vorgenannten Methode, nun aber ohne Autopolymerisatschiene, dafür mit submucöser Drahtumschlingung der Mandibeläste und einer zirkulären Verbindungstour der Eckzähne. Das Tier erhielt ebenfalls einen Vi-Dé-Stoß.

Die Katze nahm unmittelbar nach dem Erwachen aus der Narkose in der gewohnten Weise und scheinbar absolut ungehemmt ihr Futter auf.

Speichelfluß bestand nur anfänglich und ganz spärlich.

Vorsichtshalber wurde anfänglich darauf geachtet, daß kein hartes Futter (Knochen, Katzenbrot) verabreicht wurde.

Wir beließen die Fixation bis zum 36. Tag post op. Alsdann wurde die Naht durchtrennt und mit der Pinzette entfernt.

In Abb. 2 (Aufn. Dr. W. Hofer) ist die Art der Drahtführung mittels vergrößerter Röntgenaufnahme an einem gesunden Katzenschädel dargestellt:

Die untere Umschlingung in Form einer Achtertour wird oben seitlich zusammen-

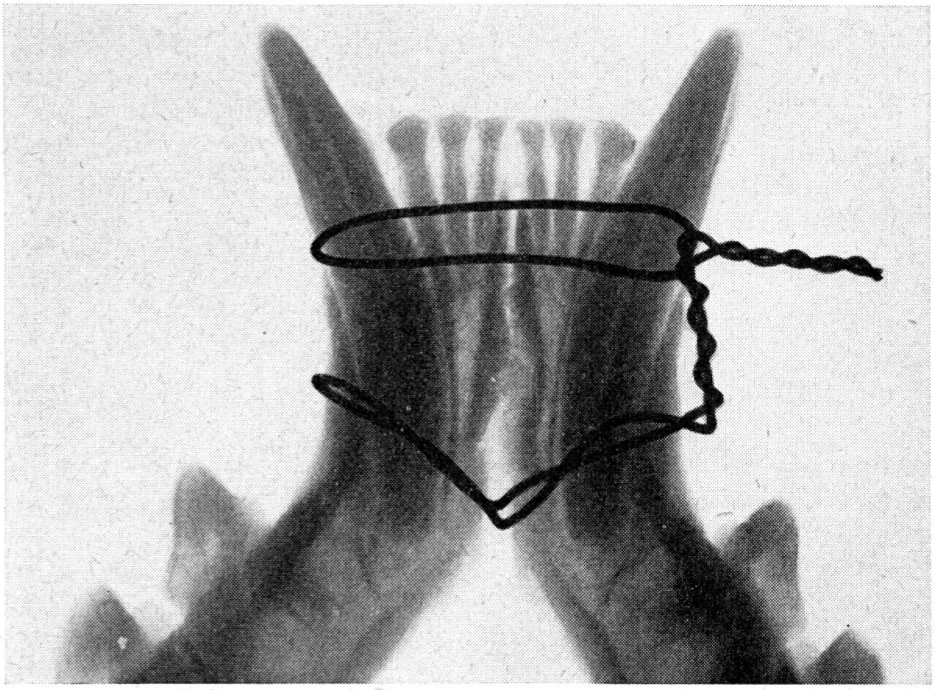

gedreht und als Zirkulärtour um die Eckzähne fortgesetzt, wieder zusammengedreht und mit kurzem Ende abgeschnitten.

Bemerkenswert zur Geltung gelangen in der vorliegenden Röntgenaufnahme die Abgrenzungen der Zahnwurzeln. (Die Röntgenaufnahme stammt von einem mazerierten Katzenschädel, der vom veterinär-anatomischen Institut der Universität Bern verdankenswerterweise zur Verfügung gestellt wurde.)

Zusammenfassung

Zur Behandlung der Symphysenfraktur des Unterkiefers bei der Katze stehen drei Methoden zur Verfügung:

1. Direkte Osteosynthese mittels Schrauben oder Drahtnaht
2. Schienung an der Bezahnung
3. Drahtumschlingung des corpus mandibulae.

Da die direkte Osteosynthese bei Katzen ungünstig ist, verwendeten die Autoren, wie die beiden in der Kasuistik dargelegten Fälle zeigen, die Schienungsmethode mittels einer Drahtumschlingung der Eckzähne und Autopolymerisat im ersten Fall, die modifizierte Drahtumschlingung des corpus mandibulae (modif. «circumferential wiring») im zweiten Falle. Die Drahtumschlingung wurde als Achtertour um die Mandibeläste submucös angelegt und als Zirkulärtour um die Eckzähne fortgesetzt. Die Anlage der Drahtumschlingung erfolgte in Narkose mittels submucös eingestochener Kanüle, durch welche der Stahldraht geführt wurde. Der letztgenannten Methode, welche zur Ausführung bei einiger Übung inklusive Narkose wenig mehr als ½ Std. dauern sollte, soll in weitern Fällen der Vorzug gegeben werden. Die Fixationen sollten während mindestens eines Monats belassen werden.

Résumé

Trois méthodes sont à notre disposition pour le traitement de la fracture de la symphyse de la mâchoire inférieure du chat:

1. Ostéosynthèse directe au moyen de vis ou de fil métallique
2. Attelle à la denture
3. Fixation du corps mandibulaire par un fil métallique.

L'osthéosynthèse directe n'étant pas indiquée chez le chat, les auteurs ont recouru (voir casuistique) dans le premier cas à la fixation des canines par attelles et autopolymérisat, et dans le second à la fixation modifiée du corps mandibulaire par fil métallique («circumferential wiring» mod.). Ce dernier a été placé en forme de huit autour des rameaux mandibulaires, sous la muqueuse, et prolongé autour des canines. La fixation du fil métallique a été pratiquée sous narcose par introduction sous la muqueuse de la canule dans laquelle se trouvait le fil métallique. Il y a lieu d'accorder la préférence à cette dernière méthode qui, avec un peu d'entraînement, peut se faire en un peu plus qu'une demi-heure, narcose comprise. Laisser les fixations en place pendant au moins un mois.

Riassunto

Per trattare la frattura della sinfisi mandibolare nel gatto, ci sono tre metodi a disposizione:

1. Osteosintesi diretta con delle viti o sutura con filo metallico
2. Giunta nella dentizione
3. Accerchiamento con filo metallico del corpo della mandibola.

Poichè nei gatti l'osteosintesi diretta è infausta, gli autori praticavano – come nei due casi esposti nella casuistica – nel primo caso il metodo della giunta con accerchiamento a filo metallico dei denti canini e l'autopolimerizzato e nel secondo l'accerchiamento metallico modificato del corpo mandibolare (modificazione «circumferential

wiring»). L'accerchiamento con filo metallico fu applicato con un giro ad 8 intorno ai rami mandibolari sotto la mucosa e poi continuato con giro circolare intorno ai denti canini. L'impianto dell'accerchiamento con filo metallico avvenne sotto narcosi mediante cannula infissa sotto la mucosa, attraverso la quale fu introdotto il filo metallico. Il metodo menzionato da ultimo, sotto narcosi con una durata poco meno di mezz'ora, dovrebbe in altri casi essere preferibile. Le fissazioni dovrebbero essere lasciate per almeno un mese.

Summary

There are three methods for treatment of fractures of the symphysis of the lower jaw in cats:

1. Direct osteosynthesis by means of screws and wire suture,
2. Splinting at the teeth,
3. Twisting of the corpus mandibulae with wire.

The results of direct osteosynthesis beeing unsatisfactory the authors used the splinting method with wire twisting around the corner teeth and autopolymerisate in one case, and modified circumferential wiring of the corpus mandibulae in a second case. The wire loop was put in form of an 8 round the rami mandibulares under the mucosa and continued as circles round the corner teeth. The wire twisting was applied in narcosis by means of a submucous canula containing the wire. The latter and also better method requires after a certain exercise little more than ½ hour and is preferable. The fixation should remain at least one month.

VERSCHIEDENES

Bedrohung Europas durch die MKS SAT 1

Außerordentliche Tagung der Europäischen Kommission
zur Bekämpfung der Maul- und Klauenseuche

Rom, 20. bis 21. Juli 1962

(Zusammenfassung)

Die europäische Kommission zur Bekämpfung der Maul- und Klauenseuche der FAO tagte in Rom an einer dringlichen Sitzung vom 20. bis 21. Juli 1962 zur Besprechung der zu treffenden Vorkehrungen gegen die Ausbreitung des neu aufgetretenen Maul- und Klauenseuche-Virus Typ SAT 1 im Nahen Osten. Der Generaldirektor der FAO wies auf die Wichtigkeit der zu treffenden Maßnahmen gegenüber einer Situation hin, welche ebenso katastrophale Auswirkungen haben könnte wie der Seuchenzug, welcher in Europa in den Jahren 1951/52 für etwa 600 Millionen Dollar Schaden anrichtete, weshalb alle europäischen Staaten an einer raschen Lösung des Problems interessiert seien.

Um direkte Informationen zu erhalten, begab sich der Kommissions-Sekretär im Juni in verschiedene bedrohte Gebiete. Bei dieser Gelegenheit konnte er feststellen, welch wesentliche Rolle die Eisenbahnlinie Bagdad–Mossoul–Aleppo–Ankara in der Verschleppung der Krankheit spielte. Im übrigen haben die Nachforschungen ergeben, daß sich die Infektion längs der Hauptstraßen des Gebietes ausdehnte.