

**Zeitschrift:** Schweizer Archiv für Tierheilkunde SAT : die Fachzeitschrift für Tierärztinnen und Tierärzte = Archives Suisses de Médecine Vétérinaire  
ASMV : la revue professionnelle des vétérinaires

**Herausgeber:** Gesellschaft Schweizer Tierärztinnen und Tierärzte

**Band:** 104 (1962)

**Heft:** 2

**Artikel:** Dyschondroplasie bei Kälbern der Schwarzfleckviehrasse

**Autor:** Weber, W.

**DOI:** <https://doi.org/10.5169/seals-589534>

### **Nutzungsbedingungen**

Die ETH-Bibliothek ist die Anbieterin der digitalisierten Zeitschriften auf E-Periodica. Sie besitzt keine Urheberrechte an den Zeitschriften und ist nicht verantwortlich für deren Inhalte. Die Rechte liegen in der Regel bei den Herausgebern beziehungsweise den externen Rechteinhabern. Das Veröffentlichen von Bildern in Print- und Online-Publikationen sowie auf Social Media-Kanälen oder Webseiten ist nur mit vorheriger Genehmigung der Rechteinhaber erlaubt. [Mehr erfahren](#)

### **Conditions d'utilisation**

L'ETH Library est le fournisseur des revues numérisées. Elle ne détient aucun droit d'auteur sur les revues et n'est pas responsable de leur contenu. En règle générale, les droits sont détenus par les éditeurs ou les détenteurs de droits externes. La reproduction d'images dans des publications imprimées ou en ligne ainsi que sur des canaux de médias sociaux ou des sites web n'est autorisée qu'avec l'accord préalable des détenteurs des droits. [En savoir plus](#)

### **Terms of use**

The ETH Library is the provider of the digitised journals. It does not own any copyrights to the journals and is not responsible for their content. The rights usually lie with the publishers or the external rights holders. Publishing images in print and online publications, as well as on social media channels or websites, is only permitted with the prior consent of the rights holders. [Find out more](#)

**Download PDF:** 22.02.2026

**ETH-Bibliothek Zürich, E-Periodica, <https://www.e-periodica.ch>**

## Dyschondroplasie bei Kälbern der Schwarzfleckviehrasse

Von W. Weber

Seit einigen Jahren treten in verschiedenen Gebieten der Schwarzfleckviehrasse fehlerhafte Kälber auf, die zufolge ihrer Erscheinungsform häufig als «Schlittenkälber» bezeichnet werden. Die Zahl der gemeldeten Fälle beiderlei Geschlechts übersteigt 30. Da nicht alle von Herdebuchtieren abstammen, ist die genealogische Herkunft von ein paar Kälbern unklar. Abgesehen von diesen 4 bis 5 Fällen gehen fast alle mißgebildeten Kälber väterlicher- und mütterlicherseits auf einen gemeinsamen Ahnen zurück, welcher am 4. 1. 1938 geboren wurde. Es handelt sich also offensichtlich um einen rezessiven Erbfehler. In der vorliegenden Arbeit soll aber nur das pathologisch-anatomische Bild beschrieben werden, während über die Erbanalyse in einem späteren Artikel berichtet wird, da anzunehmen ist, daß noch mehr derartige Kälber anfallen werden.

Eines der auffallendsten Symptome dieser meines Wissens noch nie beschriebenen Mißbildung besteht in einer *Versteifung* der 4 Gliedmaßen. Diese Steifheit ist in gleichem Maße intra vitam, wie auch post mortem vorhanden. Beim ersten «Schlittenkalb», welches uns zugestellt wurde, vermuteten wir als Ursache der allgemeinen Gelenkstarre eine Ankylose, um so mehr als die Gelenke, verglichen mit normalen, verdickt sind. Meistens sind die beiden Hintergliedmaßen bogenförmig bauchwärts gekrümmt (Abb. 1). Diese Stellung hat den Probanden den Namen «Schlittenkälber» eingetragen. Es versteht sich, daß die steifen Gliedmaßen ein erhebliches Geburtshindernis darstellen. In sehr vielen Fällen muß eine Embryotomie oder ein Kaiserschnitt vorgenommen werden. Wird die Extraktion ohne Eingriff versucht, brechen beim Ziehen oft eine oder mehrere Röhren oder auch die Tibia. Wir werden später sehen, weshalb Frakturen der Gliedmaßenknochen leicht erfolgen können.

Ein weiteres, vorerst nicht verständliches Symptom besteht darin, daß die Tierchen kurz nach der Geburt umstehen, daß somit ein Letalfaktor vorliegt. Der Nasenteil und der übrige Kopf scheinen äußerlich normal zu sein. In einigen Fällen ist zwar die Nase im Vergleich zum Normalkalb etwas verlängert, gelegentlich – wohl bedingt durch die intrauterine Lage – leicht nach einer Seite gekrümmt. Querschnitte durch den Nasenteil gelegt, zeigen, daß die oberen Luftwege sehr eng sind, bedingt durch Schleimhautverdickungen. Diese Verdickungen sind am Septum nasi besonders ausgeprägt, betragen durchschnittlich das Doppelte, messen also statt 5 mm durchschnittlich 10 mm. Dadurch entsteht eine derart starke Einengung der

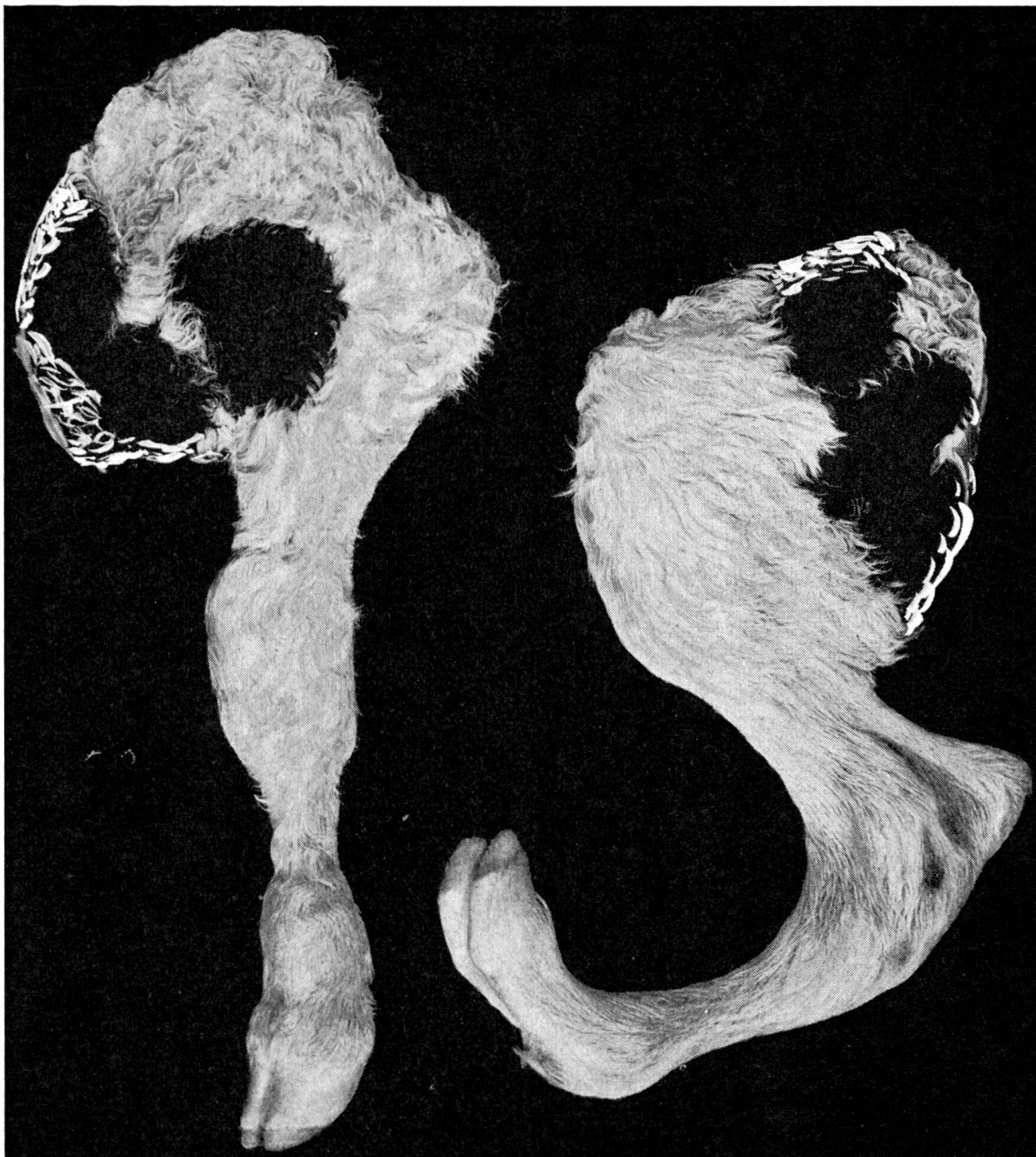

Abb. 1 Linke Vorder- und Hintergliedmaße eines neugeborenen «Schlittenkalbes». Verkürzung der Gliedmaßen, Flexion des hintern Fußes, sehr feine Röhren, vollständige Lateral-drehung des Carpalgelenkes.

oberen Luftwege, daß die Kälber ersticken. Von ein paar Kälbern wird berichtet, daß sie erst nach ein paar Tagen, ausnahmsweise nach 2 bis 3 Wochen eingingen. Dabei waren sie außerstande zu gehen oder selbst aufzustehen. Ein einziges ist laut Aufzeichnung im Zuchtbuch 9 Monate alt geworden. Dieses Stierkalb sei ein Zwerg geblieben mit verdrehten steifen Gliedmaßen (wir werden später hören, daß bei den «Schlittenkälbern» die 4 Gliedmaßen verkürzt sind, womit der Zwergwuchs erklärt ist.)



Ein anderes äußerlich auffallendes Merkmal sind die sehr *dünnen Röhren* hinten und vorne, so daß diese schon bei relativ leichtem Zug brechen.

Die Sektion der verschiedenen Gliedmaßenabschnitte führt bei allen Kälbern zu einem recht einheitlichen Bild. Die Muskelentwicklung ist stets geringer als bei normalen Vergleichskälbern, wobei aber das Geburtsgewicht in allen Fällen noch als genügend zu bezeichnen ist. Massive Veränderungen zeigen einige Knochen.

*Schulterblatt.* Der ganze Knochen ist stark verbogen und – einschließlich des Schulterblattknorpels – gewellt (Abb. 2). Die Längsachse ist deutlich nach vorne gekrümmt. Die sonst senkrechte Spina scapulae ist in den untern zwei Dritteln so stark nach cranial umgebogen, daß sie praktisch parallel zur Scapulafläche zu liegen kommt. In der Mitte der Gelenkpfanne existiert noch ein Fovea synovialis. Gleichaltrige Normalkälber besitzen eine glatte, fertig verknorpelte Gelenkfläche ohne Synovialgrube. Vom Gelenkrand her hat sich eine rund 2 mm breite Zone feiner Blutgefäße entwickelt. Die beiden letztgenannten Erscheinungen sind mehr oder weniger deutlich an allen Gelenken festzustellen. Die Gelenke sind einesteils unfertig, andernfalls erfolgt wohl wegen statisch-mechanischer Druckeinwirkung eine Randvaskularisation.

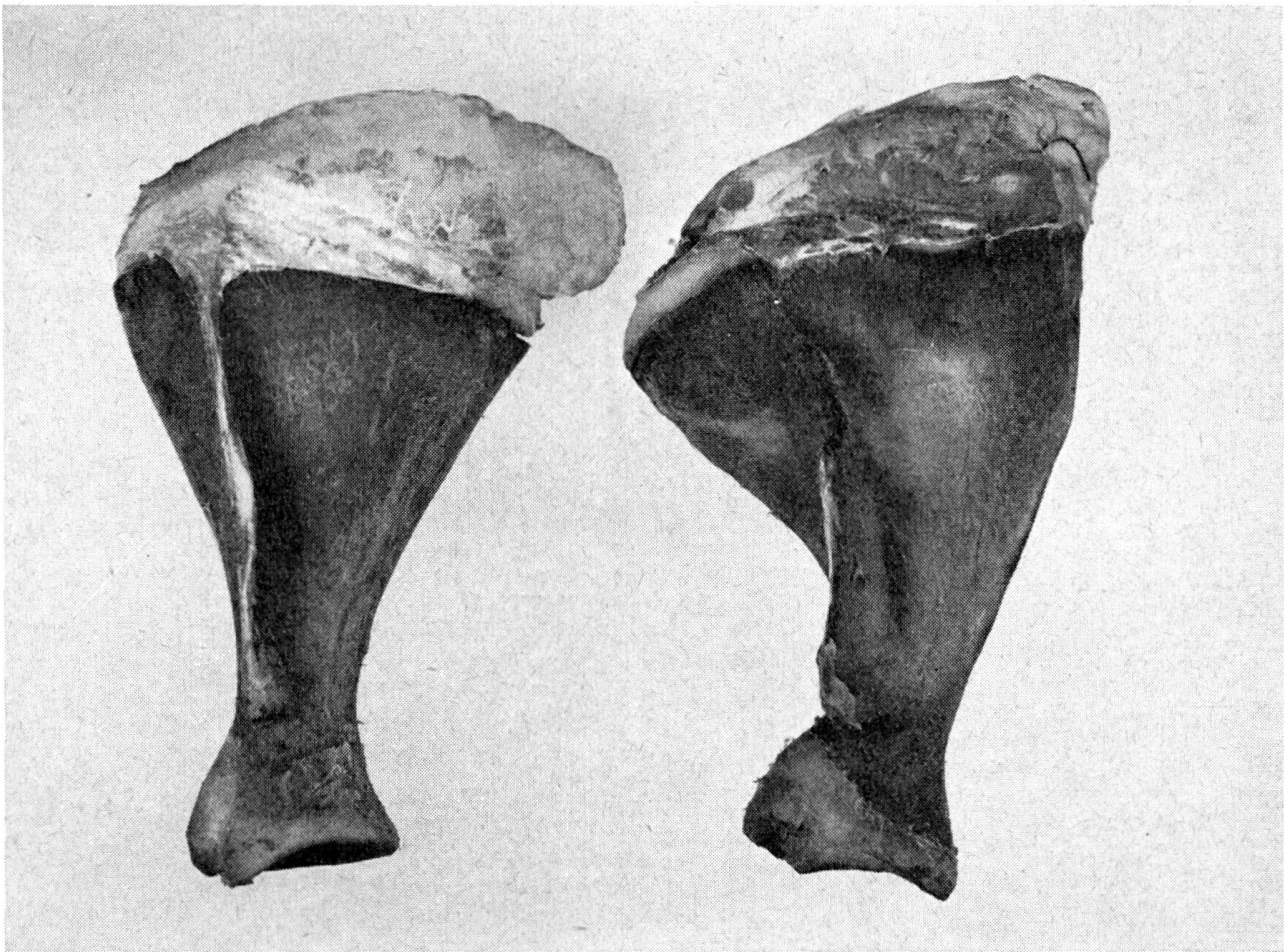


Abb. 2 Linke Schulterblätter von normalem (links) und mißgebildetem (rechts) Kalb.

Die Zahlen in den nachfolgenden Tabellen beziehen sich auf Knochen von einem normalen und einem «Schlittenkalb»; beide Tiere waren neugeboren, normal ausgetragen und rund 45 kg schwer.

Tabelle 1 Schulterblatt-Maße

|  | Normales Kalb | Mißgebildetes Kalb |
|--|---------------|--------------------|
| Länge . . . . .                        | 15,5 cm       | 16,0 cm            |
| Breite oben . . . . .                  | 10,2 cm       | 12,0 cm            |
| Halsbreite . . . . .                   | 3,0 cm        | 2,8 cm             |
| Halsumfang . . . . .                   | 8,2 cm        | 7,7 cm             |
| Muskeldicke auf Fossa infraspinata . . | 2,6 cm        | 1,6 cm             |
| Gewicht . . . . .                      | 130 g         | 120 g              |

Die abgenommenen Maße differieren nicht besonders stark. Einzig hervorzugehen ist das feinere Collum scapulae beim abnormalen Kalbe; seine Muskelfülle im Bereiche der Schulter läßt zu wünschen übrig.

*Oberarm.* Der Humerus beim fehlgebildeten Kalb ist länger, schwerer, in der Diaphyse trotzdem dünner als normal. Von vorne gesehen (latero-medialer Durchmesser) wirkt die Diaphyse mit 1,7 cm, gegenüber 2,5 cm beim normalen Knochen viel schwächer. Die beiden Epiphysen sind wesentlich massiger. Bei der distalen Gelenkfläche vermißt man eine deutliche Kamm-bildung auf der lateralen Seite.

Tabelle 2 Maße des Oberarmes

|                                      | Normales Kalb | Mißgebildetes Kalb |
|--------------------------------------|---------------|--------------------|
| Länge . . . . .                      | 16,0 cm       | 18,0 cm            |
| Breite prox. Epiphyse . . . . .      | 6,3 cm        | 7,5 cm             |
| Breite dist. Epiphyse . . . . .      | 6,5 cm        | 7,0 cm             |
| Geringster Diaphysenumfang . . . . . | 9,0 cm        | 8,0 cm             |
| Gewicht . . . . .                    | 290 g         | 335 g              |

*Unterarm.* Die Länge der Ulna und des Radius der «Schlittenkälber» ist normal. Dagegen sind wiederum, wie aus Tabelle 3 hervorgeht, die Epiphysen verdickt. Die Fossae synoviales im Olecranon und zwischen Radius und Ulna sind noch groß und tief. Vom Gelenkflächenrand des Radius wachsen an verschiedenen Stellen deutliche Gefäßbäumchen bis zu 1 cm in die Artikulationsfläche hinein. Das auffallendste, abnormale Verhalten besteht in einer ausgesprochenen Lateral-drehung der untern Epiphyse (Abb. 3). Die Drehung beträgt nahezu 90°. Da logischerweise auch der Carpus in diese

Drehung einbezogen wird, befindet sich die Vorderseite dieses Gelenkes nicht cranial, sondern lateral.

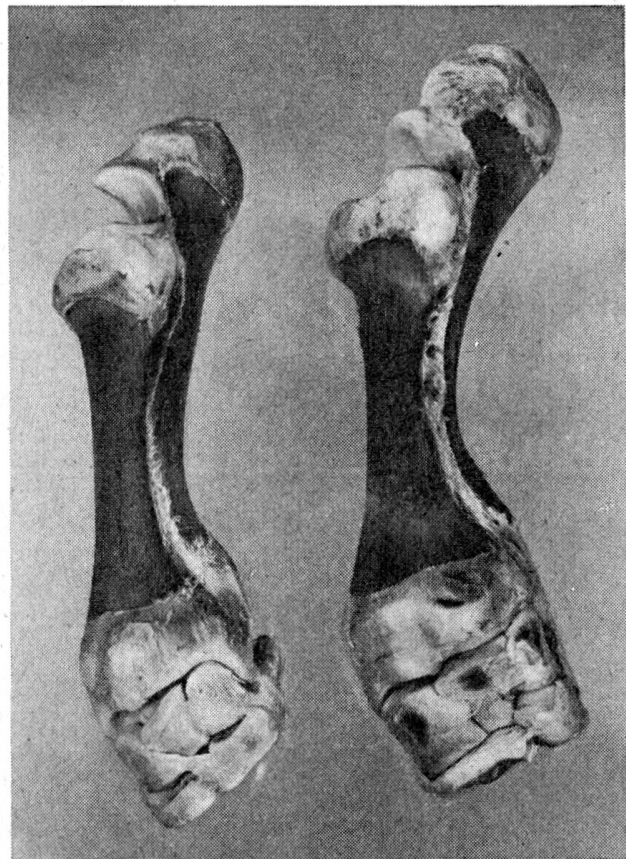


Abb. 3 Linke Unterarm- und Carpalknochen. Man beachte die starke Lateraldrehung bei den veränderten Knochen (rechts).

Tabelle 3 Maße der Vorarmknochen

|   | Normales Kalb | Mißgebildetes Kalb |
|---|---------------|--------------------|
| Länge Radius . . . . .                              | 18,0 cm       | 18,5 cm            |
| Breite prox. Epiphyse . . . . .                     | 6,5 cm        | 7,2 cm             |
| Breite dist. Epiphyse . . . . .                     | 6,5 cm        | 7,0 cm             |
| Länge Ulna . . . . .                                | 22,5 cm       | 22,5 cm            |
| Größte Olecranonbreite . . . . .                    | 5,5 cm        | 6,2 cm             |
| Geringster Diaphysenumfang beider Knochen . . . . . | 9,5 cm        | 9,0 cm             |
| Gewicht mit Carpalknochen . . . . .                 | 350 g         | 430 g              |

*Vorderknie.* Sämtliche 7 Carpalknochen sind ausgebildet. Sie sind beim mißgebildeten Kalb wesentlich größer und schwerer. Das os carpi radiale beispielsweise ist 3,5 cm hoch, 3,5 breit und 4 cm tief, gegenüber 2,7 cm, 2,8 cm resp. 3 cm beim normalen Kalb. Auf verschiedenen Gelenkflächen haben sich bis zu 2 cm<sup>2</sup> große Gefäßwucherungen entwickelt. Wie bereits erwähnt wurde, ist auch das Carpalgelenk bei den «Schlittenkälbern» steif. Irgendwelche Ankylosen aber fehlen. Auch das periartikuläre Bindegewebe sowie die Bänder weichen im Umfang und in der Straffheit nicht vom Normalen ab.



*Röhre vorn.* Abbildung 4 und Tabelle 4 lassen erkennen, daß die Abänderungen von der Norm in diesem Abschnitt besonders auffallend sind. Durch die massive Verjüngung der Diaphyse erhält die Röhre eine hantelförmige Gestalt. Die Reduktion in der Dicke beträgt im Maximum 50%, jene im Umfang über 35% und jene in der Länge rund 20%.

Auffallend verhält sich ferner die Beschaffenheit der distalen Gelenkfläche. Normalerweise tragen beide Gelenkhälften einen deutlich ausgeprägten Gelenkkamm. Beim veränderten Knochen finden wir auf der lateralen Gelenkhälfte einen wenig ausgeprägten Kamm, während auf der medialen Seite das Gegenteil, also eine Sagittalfurche, entwickelt ist. Man würde nun erwarten, daß die dazupassende Gegenseite, die proximale Gelenkfläche des Fesselbeines, einen Kamm tragen würde. Es ist aber eine normale Gelenkfurche ausgebildet. Eine letzte Eigentümlichkeit besteht darin, daß die untere Epiphyse der Röhre um etwa  $45^\circ$  nach medial gedreht ist. Diese Gegendrehung in bezug auf den Unterarm, bewirkt, daß die Stellung in den Klauen nahezu normal wird, daß diese somit nicht ausgesprochen zehenweit gerichtet sind.

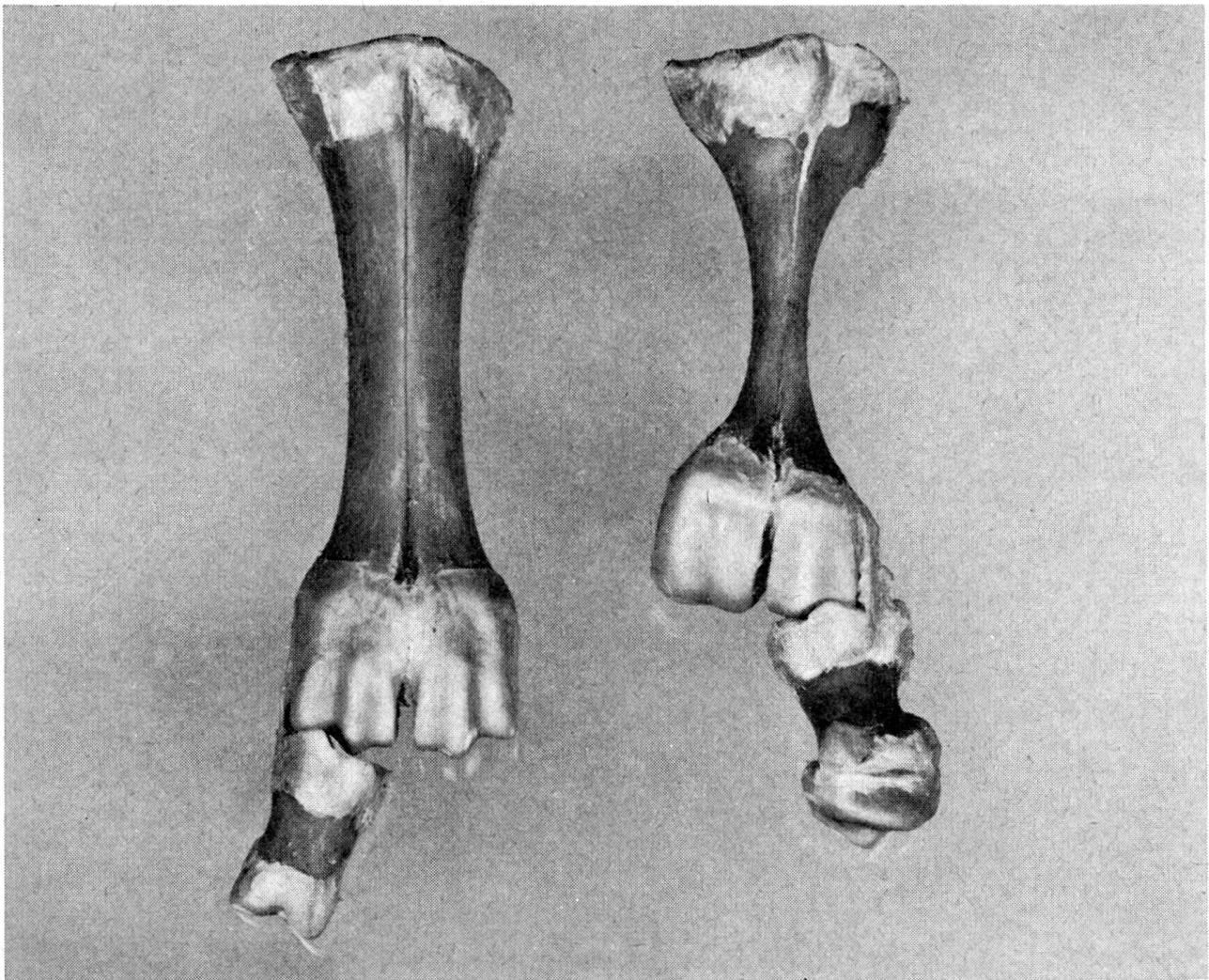


Abb. 4 Massive Veränderungen im Bereiche des Metacarpus. Das distale Ende des «Fesselbeines» (rechts) besteht aus dem ankylosierten Kronbein.

Tabelle 4 Maße des Metacarpus

|                                      | Normales Kalb | Mißgebildetes Kalb |
|--------------------------------------|---------------|--------------------|
| Länge . . . . .                      | 16,3 cm       | 13,0 cm            |
| Breite prox. Epiphyse . . . . .      | 5,5 cm        | 6,0 cm             |
| Breite dist. Epiphyse . . . . .      | 5,2 cm        | 5,0 cm             |
| Breite med. Rollkamm . . . . .       | 2,5 cm        | 2,7 cm             |
| Breite lat. Rollkamm . . . . .       | 2,4 cm        | 2,2 cm             |
| Geringster Querdurchmesser . . . . . | 2,6 cm        | 1,3 cm             |
| Geringster Umfang . . . . .          | 8,0 cm        | 5,3 cm             |
| Gewicht . . . . .                    | 165 g         | 120 g              |

Das rudimentäre Metacarpale V ist in etwas verkürzter Form vorhanden.

*Zehenknochen.* Fessel-, Kron- und Klauenbeine aller Gliedmaßen können – abgesehen von leichten Epiphysenverdickungen – normal ausgebildet sein. Bei einem Teil der Fälle aber ist das Krongelenk ankylosiert, wobei das mit dem Fesselbein verwachsene Kronbein um mehr als die Hälfte verkürzt ist. Bei dieser Krongelenksankylose sind meistens alle vier Gliedmaßen, gelegentlich nur die beiden vordern, betroffen. In solchen Fällen erscheint der ganze Fessel äußerlich kürzer und dicker.

Die obern und untern Sesambeine sind stets vorhanden.

Was nun die Sehnen aller Gliedmaßenmuskeln betrifft, so sind diese, verglichen mit jenen von Normalkälbern, feiner. Diese Atrophie ist besonders kennzeichnend für den m. abductor pollicis longus und seine Sehne. Bei zwei «Schlittenkälbern» fehlte dieser Muskel.

*Oberschenkelknochen.* Am Femur der mißgebildeten Kälber fällt die schlanke Diaphyse auf. Für die übrigen Maße sei auf Tabelle 5 verwiesen.

Das Femoro-Patellargelenk weist, abgesehen von Gefäßneubildungen, nichts Abnormes auf.

Tabelle 5 Maße des Oberschenkelknochens

|   | Normales Kalb | Mißgebildetes Kalb |
|---|---------------|--------------------|
| Länge . . . . .                           | 21,5 cm       | 22,0 cm            |
| Breite prox. Epiphyse . . . . .           | 7,5 cm        | 8,5 cm             |
| Breite dist. Epiphyse . . . . .           | 8,0 cm        | 9,3 cm             |
| Geringster Diaphysendurchmesser . . . . . | 2,5 cm        | 2,0 cm             |
| Geringster Diaphysenumfang . . . . .      | 8,6 cm        | 7,1 cm             |
| Gewicht . . . . .                         | 490 g         | 540 g              |

*Unterschenkelknochen.* Die zu dünne Tibiaröhre erfährt eine nach medial gerichtete Krümmung. Die distale Gelenkfläche ist in beträchtlichem Ausmaß unverknorpelt. Das os malleolare ist mit der Tibia verwachsen.



Tabelle 6 Maße des Schienbeines

|                                      | Normales Kalb | Mißgebildetes Kalb |
|--------------------------------------|---------------|--------------------|
| Länge . . . . .                      | 22,0 cm       | 21,5 cm            |
| Breite prox. Epiphyse . . . . .      | 8,8 cm        | 9,3 cm             |
| Breite dist. Epiphyse . . . . .      | 6,6 cm        | 7,5 cm             |
| Geringste Diaphysendicke . . . . .   | 2,9 cm        | 2,4 cm             |
| Geringster Diaphysenumfang . . . . . | 8,8 cm        | 7,7 cm             |
| Gewicht . . . . .                    | 380 g         | 380 g              |

*Sprunggelenksknochen.* Das starre Sprunggelenk als Ganzes betrachtet ist stets massiger als das normale. Entsprechend sind auch die Knochen, welche alle vorhanden sind, größer entwickelt. Der Talus wiegt beispielsweise 135 g gegenüber 105 g beim Vergleichstier und der Calcaneus 105 g resp. 85 g.

*Röhre hinten.* Im Prinzip gilt für den Metatarsus dasselbe wie für den Metacarpus mit dem Unterschied, daß die Röhre hinten keine Drehung erfährt und daß die Reduktion in der Länge geringer ist. Die Formation des Fesselgelenkes verhält sich ebenso eigentümlich wie vorn.

Eingangs wurde erwähnt, daß bei der Extraktion der «Schlittenkälber» die Knochen der Röhren (M. c und M. t.) leicht brechen. Die Vermutung, daß dafür eine Schwäche der Diaphysencompacta verantwortlich ist, hat

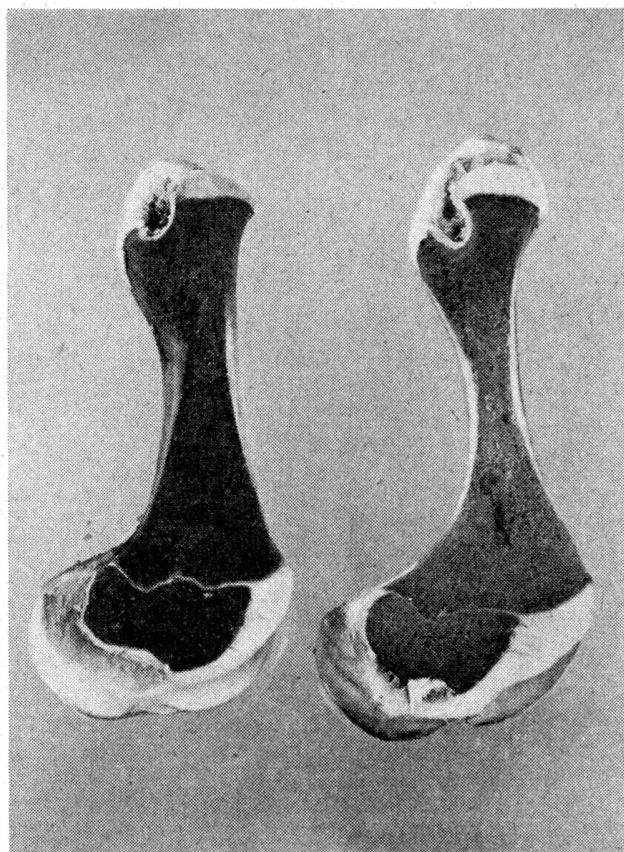


Abb. 5 Längshalbierte Oberschenkelknochen; links Normalzustand.

Aufnahmen: Photo-Studio Frutig, Bern

Tabelle 7 Maße des Metatarsus

|                                   | Normales Kalb | Mißgebildetes Kalb |
|-----------------------------------|---------------|--------------------|
| Länge . . . . .                   | 18,2 cm       | 16,0 cm            |
| Breite prox. Epiphyse . . . . .   | 5,5 cm        | 5,3 cm             |
| Breite dist. Epiphyse . . . . .   | 5,3 cm        | 5,7 cm             |
| Geringste Röhrendicke . . . . .   | 2,2 cm        | 1,1 cm             |
| Geringster Röhrenumfang . . . . . | 7,8 cm        | 5,0 cm             |

sich bestätigt. Alle Röhrenknochen der Gliedmaßen wurden längs halbiert. Dabei zeigt sich, daß der Knochenmantel in seiner Dicke durchschnittlich um 50% schwächer ist als bei Normalkälbern (Abb. 5). Das Verhältnis von Spongiosa zu weichem Knochenmark scheint normal zu sein.

Die eigentümlichste Erscheinung der beschriebenen Mißbildung stellt die Steifheit der Gliedmaßen dar, ohne daß – abgesehen von gelegentlichen Verknöcherungen der Krongelenke – Ankylosen vorhanden sind. Die Ursache dazu kann folgendermaßen erklärt werden: Primär muß ein disproportioniertes Wachstum der Gliedmaßenknorpel und -knochen vorliegen. Einzelne Röhrenknochen werden eher zu lang, andere mehr oder weniger zu kurz. Die Diaphysen wachsen zu wenig, die Epiphysen zu stark in die Breite. Das Wachstum der Gliedmaßenmuskeln und der Sehnen hält nicht Schritt mit dem Längenwachstum der Gliedmaßensäulen. Dadurch werden die Beuger und Strecker immer straffer und bewirken spätestens im 8. und 9. Trächtigkeitsmonat eine Fixation der Gelenke. Eine leichte Hyperextension der Zehenstrecker der Hintergliedmaßen lassen das Bild der «Schlittenkälber» entstehen. Der starke Zug der vor dem Schulterblatt gelegenen Muskeln verkrümmt diesen Knochen in der beschriebenen Weise. Wegen der Steifheit der Gelenke sind die foetalen Bewegungen ganz ungenügend. Die Folge davon ist eine leichtgradige Atrophie der Muskeln und ihrer Sehnen. Die Zugwirkung in den Gelenken übt einen vermehrten Druck auf die die Gelenke bildenden Knorpelflächen aus, womit die randseitigen Gefäßwucherungen nicht entzündlicher Natur ausgelöst werden.

### Zusammenfassung

Es wird eine gehäuft auftretende Mißbildung bei Schwarzfleckkälbern beschrieben. Die Nasenschleimhäute sind stark verdickt, so daß die neugeborenen Kälber ersticken. Die Gliedmaßen sind intra vitam und post mortem steif, ohne daß Ankylosen vorliegen. Die beiden Hinterbeine sind oft bauchwärts gebogen, weshalb die fehlgebildeten Tierchen als «Schlittenkälber» bezeichnet werden. Die Gliedmaßenknochen sind mehr oder weniger stark, aber nicht in jedem Abschnitt gleichmäßig in ihren Längen- und Breitenmaßen verändert. Die größten Abweichungen finden sich an den Metacarpalia und -tarsalia.

### Résumé

Description d'une malformation fréquente chez des veaux de la race tachetée noire. Les muqueuses nasales sont fortement épaissies, de telle sorte que les veaux nouveaux-nés sont asphyxiés. Raideur des membres intra vitam et post mortem mais sans toutefois présenter d'ankylose. Les membres postérieurs sont fréquemment repliés contre l'abdomen, ce qui les fait surnommer de « veaux-traîneaux ». Les os des membres sont plus ou moins modifiés, de façon irrégulière, dans leur longueur et leur largeur. Les plus fortes altérations s'observent aux métacarpes et aux métatarses.

### Riassunto

È descritta una frequente malformazione nei vitelli di razza nero-pezzata. Le mucose nasali erano molto ispessite, in modo che i neonati si soffocavano. Arti rigidi intra vitam e post mortem, senza presenza di anchilosi. I due arti posteriori erano spesso piegati verso l'addome, per cui gli animali con tali formazioni diftose sono chiamati « vitelli da slitta ». Le ossa degli arti erano più o meno robuste, ma non uniformemente alterate nelle loro dimensioni di lunghezza e larghezza. Le deviazioni più pronunciate si trovavano nei metacarpali e metatarsali.

### Summary

An accumulated appearance of malformation in black spotted calves is described. The nasal mucosae are very thick so that the calves suffocate. The limbs are stiff intra vitam and post mortem as well, without ankyloses. The hindlegs are often bent towards the belly. Therefore such animals are called «sledge-calves». The bones of the limbs are more or less, but not in every part, irregularly altered. The greatest changes are found in the metacarpalia and metatarsalia.

Aus der Gynäkologischen und Ambulatorischen Tierklinik der Universität München  
Vorstand: Prof. Dr. W. Baier  
und der Bundesforschungsanstalt für Viruskrankheiten der Tiere  
Präsident: Prof. Dr. E. Traub

## Reversible Azoospermie bei Bullen und pleuropneumonieähnliche Organismen (PPL0)

Von M. Berchtold und K. Bögel

In den Jahren 1956 bis 1960 sind uns aus einem relativ eng begrenzten Gebiet von vier Besamungsstationen dreizehn Fälle bekannt geworden, in denen Bullen mit vordem einwandfreiem Samenbild und guter Fruchtbarkeit plötzlich ein hochgradig krankhaft verändertes Sperma ejakulierten. Dabei sank die Dichte der Ejakulate innerhalb einer Woche von über 1 Mio pro mm<sup>3</sup> praktisch auf Null ab.