Zeitschrift: Schweizer Archiv für Tierheilkunde SAT : die Fachzeitschrift für Tierärztinnen und Tierärzte = Archives Suisses de Médecine Vétérinaire ASMV : la revue professionnelle des vétérinaires

Herausgeber: Gesellschaft Schweizer Tierärztinnen und Tierärzte

Band: 104 (1962)

Heft: 2

Artikel: Lungenschallperkussion und Brustwandschallperkussion bei Grosstieren

Autor: Steck, Werner

DOI: https://doi.org/10.5169/seals-589208

Nutzungsbedingungen

Die ETH-Bibliothek ist die Anbieterin der digitalisierten Zeitschriften auf E-Periodica. Sie besitzt keine Urheberrechte an den Zeitschriften und ist nicht verantwortlich für deren Inhalte. Die Rechte liegen in der Regel bei den Herausgebern beziehungsweise den externen Rechteinhabern. Das Veröffentlichen von Bildern in Print- und Online-Publikationen sowie auf Social Media-Kanälen oder Webseiten ist nur mit vorheriger Genehmigung der Rechteinhaber erlaubt. Mehr erfahren

Conditions d'utilisation

L'ETH Library est le fournisseur des revues numérisées. Elle ne détient aucun droit d'auteur sur les revues et n'est pas responsable de leur contenu. En règle générale, les droits sont détenus par les éditeurs ou les détenteurs de droits externes. La reproduction d'images dans des publications imprimées ou en ligne ainsi que sur des canaux de médias sociaux ou des sites web n'est autorisée qu'avec l'accord préalable des détenteurs des droits. En savoir plus

Terms of use

The ETH Library is the provider of the digitised journals. It does not own any copyrights to the journals and is not responsible for their content. The rights usually lie with the publishers or the external rights holders. Publishing images in print and online publications, as well as on social media channels or websites, is only permitted with the prior consent of the rights holders. Find out more

Download PDF: 12.12.2025

ETH-Bibliothek Zürich, E-Periodica, https://www.e-periodica.ch

Schweizer Archiv für Tierheilkunde

Herausgegeben von der Gesellschaft Schweizerischer Tierärzte

Band 104 · Heft 2 · Februar 1962

Aus der Veterinärmedizinischen Klinik der Universität Bern
(Direktor: Prof. Dr. W. Steck)

Lungenschallperkussion und Brustwandschallperkussion bei Großtieren

Von Werner Steck

Früher hier mitgeteilte Untersuchungen [6] ermöglichten die Feststellung, daß bei der Thoraxperkussion von Großtieren Lungenschall und Brustwandschall weitgehend getrennt wahrgenommen werden können. Diese Erkenntnis läßt uns vieles in bezug auf Technik und Ergebnisse der Perkussion besser verstehen, anders gesagt, wir kommen in die Lage, besser zu begreifen, auf was es bei der Ausführung der Perkussion ankommt und welche Einsicht sie uns zu vermitteln vermag.

Es erschien darum angezeigt, die Untersuchungen fortzusetzen und das Problem noch etwas breiter in Angriff zu nehmen.

Leider sahen wir uns gezwungen, dabei auf physikalisch-akustische Erwägungen und Erhebungen zu verzichten. Die Verhältnisse sind physikalisch äußerst komplex und viele wesentliche Faktoren der Messung unzugänglich[1].

Es handelt sich also lediglich darum, empirisch die Erscheinungen möglichst weitgehend zu klären und zu ordnen.

Das unmittelbare Ergebnis der Perkussion

Die nachstehenden Ausführungen beziehen sich, wo nicht ausdrücklich anders bemerkt ist, auf das Pferd.

Wenn man mit der früher [5] mitgeteilten Finger-Finger-Technik in den Interkostalräumen von oben nach unten perkutiert, so stößt man während etwa vier Fünftel eines Atemzyklus, das heißt mit Ausnahme der Höhe der Inspiration auf eine in ihrem Hauptteil in horizontaler Sicht gerade erscheinende Schallgrenze. Sie sei vorerst als Grenze I bezeichnet. Perkutiert man auf den Rippen mit gleicher oder leicht gesteigerter Klopfstärke weiter, so

[1] Für die Orientierung in akustischen Fragen danken wir Herrn Prof. Dr. W. Furrer, Bern/Zürich.



Fig. 1 Halbblutstute 17 J. Von oben nach unten: Lungenschallgrenze (I), innere Brustwandschallgrenze (II), äußere Brustwandschallgrenze (III).

kommt man etwa 4 bis 6 Zentimeter tiefer auf eine zweite Schallgrenze, die wir als Grenze II bezeichnen wollen. Erhöht man die Klopfstärke leicht und perkutiert auf der Rippe weiter, so trifft man etwa 4 bis 8 Zentimeter tiefer auf eine weitere Schallgrenze, die Grenze III. (Fig. 1, für das Rind Fig. 2).

Deutung der Schallgrenzen

Es ist bekannt und leicht nachzuprüfen, daß der Thorax zwei hauptsächliche schallfähige Körper enthält: die Lunge und die Brustwand. Beide, die aus dem Körper entfernte Lunge und die frei hängende exenterierte Thoraxwand, können durch Beklopfen zum Schallen gebracht werden.

Der Schall der leichten Interkostalperkussion

Der Schall, der wahrgenommen wird, wenn man so perkutiert, daß die Schallgrenze I deutlich erscheint, gehorcht andern Bedingungen als der Schall, der bei Perkussion auf den Rippen oder bei grober Perkussion erhalten wird. Der Schall der leichten Interkostalperkussion wird durch die Brustwand viel weniger beeinflußt. Legt man zum Beispiel ein Gewicht (in unsern



Fig. 2 Simmentaler Kuh 12 J. Von oben nach unten: Lungenschallgrenze (I), innere Brustwandschallgrenze (II), äußere Brustwandschallgrenze (III).



Fig. 3 Schweres Zugpferd. Oben: Lungenschallgrenze (I), unten Brustwandschallgrenze (wohl III), innere Brustwandschallgrenze nicht nachweisbar.

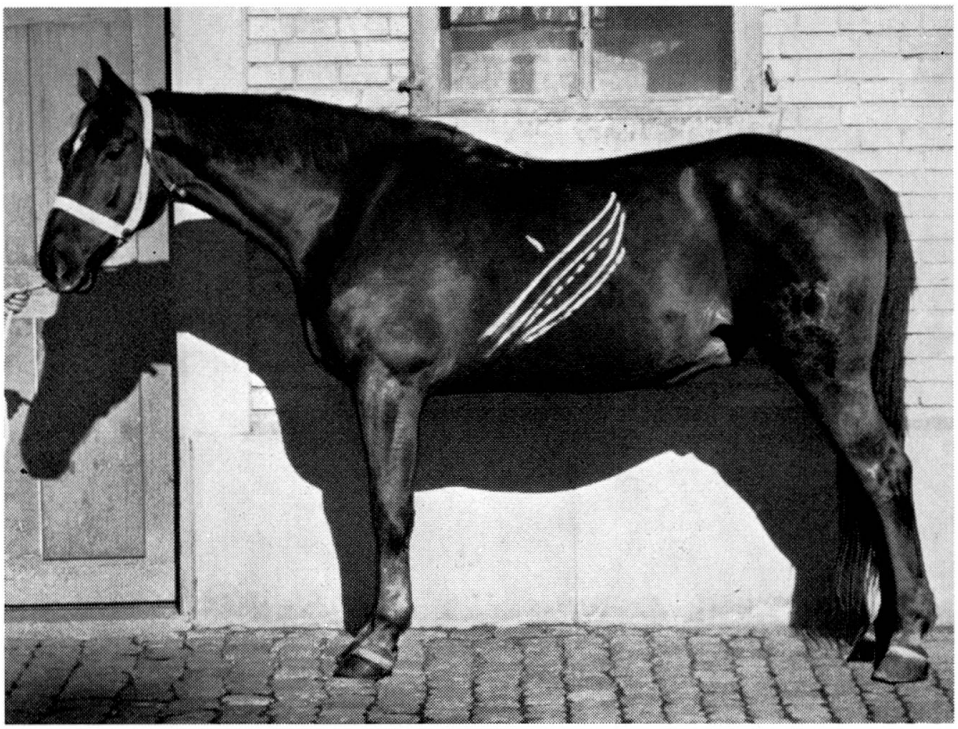

Fig. 4 Halbblutwallach 7 J. Von oben nach unten: Lungenschallgrenze, innere Brustwandschallgrenze exspir. und inspir., äußere Brustwandschallgrenze exspir. und inspir. Marke im 10 I. R.

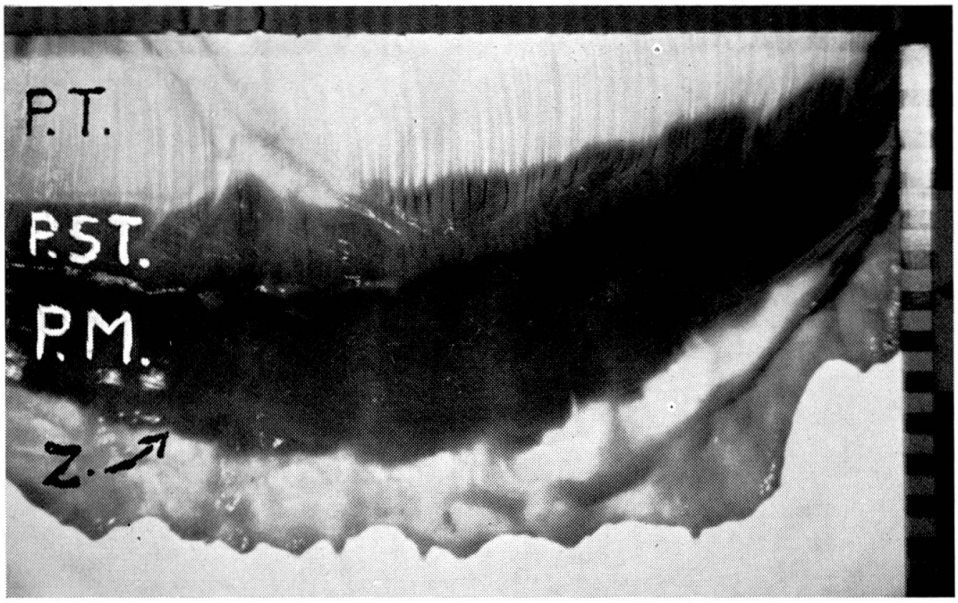

Fig. 5 Zwerchfell eines Halbblutwallachs, rechte Hälfte, Bauchseite (auf der, wie funktionell verständlich, die sehnige Platte der Pars semitendinosa liegt). P. M. Pars muscularis, P. ST. Pars semitendinosa, P. T. Pars tendinosa. Z. = Zwerchfellansatz.

Versuchen einen Sandsack von 35 kg) auf die Rippenwand, so wird dieser Schall nicht beeinflußt. Er wird auch gut wahrgenommen bei festem Aufdrücken des Plessimeterfingers und selbst bei maximalem Aufdrücken des Plessimeterfingers nicht vermindert (im Gegensatz, wie wir eben sehen werden, zum andern Schall.)

Er fällt topographisch mit dem andern Schall nicht zusammen. Unterhalb der Schallgrenze I ist bei Perkussion auf den Rippen oder bei kräftiger Perkussion im Interkostalraum ein Schall noch gut wahrnehmbar. Bei mäßig starker bis kräftiger Perkussion auf den Rippen wird die Schallgrenze I überhaupt nicht wahrgenommen.

Im Thoraxteil gerade unter der Schallgrenze I erhält man bei der leichten Interkostalperkussion um die 12. und 13. Rippe herum einen tiefen und häufig volleren Schall (Magen, großes Colon?), weiter vorn einen stark gedämpften Schall (Leber?), weiter hinten einen verschieden hohen, manchmal von dem Schall über der Schallgrenze I wenig verschiedenen Schall (Darm?), so daß hier etwa besonders leise perkutiert werden muß, um die Grenze deutlich werden zu lassen.

Perkutiert man sehr schwere, gut genährte Zugpferde (Typ des Brauerpferdes), so wird die Schallgrenze I noch gut wahrgenommen, während die Schallgrenze II mehr oder weniger verwischt oder verschwunden ist.

Alle diese Erscheinungen sprechen dafür, daß es sich bei dem Schall der leichten Interkostalperkussion um den Lungenschall und bei der Schallgrenze I um die Lungenschallgrenze handelt.

Der Schall der Rippenperkussion oder der kräftigen Perkussion

Dieser Schall läßt sich durch Beschweren der Brustwand deutlich vermindern. Legt man einen Sandsack auf, so beobachtet man eine Dämpfung dieses Schalles in der Nähe des Sackes, das heißt bis auf etwa 4 Zentimeter vom Sack entfernt.

Dieser Schall läßt sich auch dämpfen durch besonders kräftiges Aufdrükken des Plessimeterfingers. Man kann auf diese Weise die Schallgrenze II zum Verschwinden bringen.

Wie schon erwähnt, ist die Schallgrenze II bei schweren gut genährten Zugpferden meist verwischt oder verschwunden. Fig. 3).

Dieser Schall ist also von Einwirkungen auf die Brustwand stark abhängig, im Gegensatz zum vorher besprochenen Schall. Hier handelt es sich offenbar um Brustwandschall. Die Grenze II ist eine Brustwandschallgrenze.

Ventral und kaudal von ihr läßt sich aber eine weitere Schallgrenze nachweisen, die Schallgrenze III., die auch durch etwas kräftigere Perkussion auf den Rippen gut wahrgenommen werden kann. (Immerhin ist diese Perkussionsstärke noch nicht so, daß der Plessimeterfinger mißhandelt würde. Sie ist vielleicht von der Klopfstärke, die einer anzuwenden pflegt, der ungeduldig mit den Fingern auf dem Tisch trommelt.)

Die Schallgrenze III verläuft einigermaßen parallel zur Schallgrenze II, aber etwas mehr gewölbt.

Der ungefähr parallele Verlauf der drei Schallgrenzen und die Gleichförmigkeit der Erscheinungen bei der Rippenperkussion in den Abschnitten des Thorax von vorn nach hinten spricht gegen eine wesentliche Beteiligung der Organe der Bauchhöhle an ihrer Entstehung.

Beide Schallgrenzen, II und III, sind offenbar Brustwandschallgrenzen (bez. anat. Deutung weiter unten).

Beide Grenzen, II und III, verschieben sich mit der Atmung. Sie liegen bei maximaler Inspiration (in der Ruhe) etwa 2 Zentimeter tiefer. (Fig. 4).

Bedeutung der Klopfstärke

Aus unseren dahingehenden Untersuchungen scheint hervorzugehen, daß es eine größere Klopfstärke erfordert, um die Brustwand zum Schallen zu bringen, als um die Lunge schallen zu lassen. Anderseits ist bei zunehmender Klopfstärke das maximale Schallvermögen der Lungen eher erreicht als bei der Brustwand (genau müßte man wohl sagen, das fast maximale Schallvermögen). Steigert man darum die Klopfstärke, so nimmt der Brustwandschall stärker zu und übertönt bald den Lungenschall, wie das ja bei der Hammer-Plessimeterperkussion (vgl. 3) der Fall ist.

Bei äußerst feiner Finger-Finger-Perkussion, die unter günstigen Außenbedingungen gerade noch einen Schall erkennen läßt, kann man die Lungenschallgrenze selbst bei Perkussion auf den Rippen feststellen, während die Brustwandschallgrenzen nicht mehr wahrgenommen werden. Hier ist offenbar die mitgeteilte Energie nicht groß genug, um die Brustwand zum Schallen zu bringen, reicht aber noch hin, um den Lungenschall anzuregen.

Bei kräftiger Perkussion erhält man auch im Interkostalraum die Brustwandschallgrenzen, während die Lungenschallgrenze (durch Übertönen) ausgelöscht wird.

Bei mittelschweren Pferden in gutem Ernährungszustand ist es leichter, die Lungenschallgrenze zu perkutieren als bei besonders leichten und magern Pferden, wahrscheinlich weil bei den schwereren Tieren der störende Brustwandschall etwas abgedämpft ist.

Versuch der anatomischen Interpretation

Es ist anzunehmen, daß der Schall, der bei genügend leichter Interkostalperkussion dorsal von der Lungenschallgrenze erhalten wird, praktisch reiner Lungenschall ist.

In einer Zone unterhalb der Lungenschallgrenze, die zwischen Lungenschallgrenze und innerer, nächstliegender Brustwandschallgrenze liegt, läßt sich während etwa eines Fünftels eines Atemzyklus mit der leichten Interkostalperkussion der gleiche Schall wahrnehmen. Es gibt also während dieser

Zeit eine Verschiebung der Lungenschallgrenze gegen die innere Brustwandschallgrenze zu. Diese Verschiebung erfolgt sehr rasch. Man gewinnt den Eindruck, daß sie nicht durch Verschiebung des Lungenrandes, sondern durch die Blähung der während des größten Teiles (etwa vier Fünftel) eines Atemzyklus beim ruhenden Tier kollabierten Lungenrandpartie zustande kommt.

Dafür spricht auch, daß die Injektionsversuche [5] als anatomischen Lungenrand eine Linie andeuten, die nahe der Schallgrenze II, also der inneren Brustwandschallgrenze liegt.

Die Grenzen II und III verlaufen nicht gestreckt wie die Grenze I, sondern etwas nach unten gewölbt, aber doch einigermaßen parallel zu Grenze I und unter sich. Sie verschieben sich beide während einem Atemzyklus und liegen beim ruhenden Pferd auf der Höhe der Inspiration etwa 2 Zentimeter tiefer als während der Exspiration (Fig. 4).

Markiert man am lebenden Tier die Interkostalmuskulatur im Bereich der Grenzen II und III und stellt nach der Schlachtung mit Hilfe von Nadeln die Beziehung zur Innenfläche der Thoraxwand fest, so findet man, daß die Grenze III immer noch beträchtlich (im 8. bis 12. I. R. um 11 bis 17 Zentimeter, weiter hinten einmal im 15. I. R. um 4 Zentimeter) über dem Zwerchfellansatz liegt. Nun liegt aber außerhalb der Lungengrenze das Zwerchfell der Brustwand an, und es ist bemerkenswert, daß bei Vergleich der Messungen oder durch Anlegen des noch in natürlicher Verbindung mit der Brustwand stehenden Zwerchfelles an die Brustwandinnenfläche der obere (zentrale) Rand der rein muskulären Partie des Zwerchfelles (pars muscularis) ungefähr der durch die Markierung festgestellten äußeren Brustwandschallgrenze entspricht und der obere Rand der halbsehnigen Partie (pars semitendinosa) (Fig. 5) der inneren Brustwandschallgrenze.

Nachdem keine andern Gebilde da sind, die in ihrer Ausdehnung und Lage dem Perkussionsbefund entsprechen, ist anzunehmen, daß die beiden Brustwandschallgrenzen durch den schallschwingungsbehindernden Einfluß der verschiedenen Abschnitte des Zwerchfelles bedingt sind.

Zusammengefaßt sprechen die vorliegenden Beobachtungen dafür, daß die Lungenschallgrenze die Grenze der genügenden Luftfüllung der Lunge darstellt, während die innere Brustwandschallgrenze durch die dort beginnende Einwirkung der pars semitendinosa des Zwerchfelles und die äußere Brustwandschallgrenze durch die dort beginnende Einwirkung der pars muscularis (im engern Sinne) des Zwerchfelles bedingt sein dürfte. Die Verschiebung der Lungenschallgrenze auf der Höhe der Inspiration (etwa ein Fünftel des Atemzyklus) scheint hervorgerufen durch die Blähung der Lungenrandzone und die Verschiebungen der Brustwandschallgrenzen um Fingerbreite während der Atmung durch die Lageveränderungen des Zwerchfelles im Verlauf eines Atemzyklus.

Manches bleibt freilich rätselhaft. So zum Beispiel die unerwartete Schärfe der Lungenschallgrenze. Auch die tiefere Natur der Einwirkung des Zwerchfelles bleibt unbekannt. Die zuverlässige Abklärung solcher Fragen würde wohl

eine gründliche physikalisch-akustische Untersuchung erfordern und somit das Eindringen in ein berüchtigt schwieriges, mit Fehlerquellen reichlich bedachtes Gebiet.

Praktisch-methodische Konsequenzen

1. Die Lungenschallgrenze ist nur bei Finger-Finger-Perkussion gut wahrnehmbar.

2. Die Brustwandschallgrenzen sind sowohl mit Finger-Finger- wie mit Hammer-Plessimeter-Perkussion feststellbar. Bei fetten Tieren ist die Finger-Finger-Perkussion zuverlässiger.

3. Die Lungenschallperkussion ermöglicht allein die Feststellung einer leichten bis mittelgradigen Herabsetzung der Lungenelastizität. Sie eignet sich auch für feinere Grenzbestimmungen bei Lungeninfiltration.

4. Die Brustwandschallperkussion ist für den Nachweis stärkerer Erweiterungen der Lunge brauchbar, ebenso für die Feststellung von Lungeninfiltration und Pleuraergüssen.

5. Bei der Lungenschallperkussion muß der Plessimeterfinger fest aufgedrückt werden, bei der Brustwandschallperkussion dagegen dürfen Plessimeterfinger oder Plessimeter nur mäßig aufgedrückt werden, damit die Brustwandschwingungen nicht gedämpft werden.

6. Die Lungenschallperkussion wird durch die Dicke der Brustwand wesentlich weniger beeinträchtigt als die Brustwandschallperkussion.

Bemerkungen zur Perkussion bei andern Tieren und beim Menschen

Es erscheint angezeigt, die Lungenschallperkussion auch bei andern Tieren zu versuchen, besonders da, wo die Brustwandschallperkussion durch die Masse der Brustwand beeinträchtigt wird.

Wir haben festgestellt, daß damit beim Rind bei normalem Nährzustand das präskapulare Perkussionsfeld gut wahrgenommen werden kann, wenn auch seine exakte Begrenzung weiteres Studium erfordert.

Beim Menschen wurde namentlich von Ewald [1] und Goldscheider [2] die sogenannte Schwellenwertperkussion empfohlen. Wir vermuten, auf Grund der Beobachtungen, die bezüglich dieser Perkussionsmethode in der Literatur zu finden sind, daß das Wesen dieser Schwellenwertperkussion in einer reinen Lungenschallperkussion bestehen dürfte.

Zusammenfassung

Die Perkussion in der ventralen und kaudalen Thoraxgegend ergibt bei Großtieren (Pferd, Rind) in der Ruhe drei Schallgrenzen, die wir ihrer Natur entsprechend – von oben nach unten – als Lungenschallgrenze, innere und äußere Brustwandschallgrenze bezeichnen.

Die Lungenschallgrenze ist während etwa $^4/_5$ eines Atemzyklus nachweisbar, während etwa $^1/_5$, das heißt, auf der Höhe der Inspiration ist sie mehr oder weniger gegen die innere Brustwandschallgrenze zu verschoben.

Die innere Brustwandschallgrenze liegt beim Pferd einige vier bis sechs Zentimeter weiter unten. Sie verschiebt sich während der Atmung und liegt auf der Höhe der Inspiration etwa zwei Zentimeter tiefer. Wiederum einige vier bis acht Zentimeter weiter unten ist die äußere Brustwandschallgrenze nachzuweisen, die ebenfalls die respiratorische Verschiebung um etwa zwei Zentimeter erfährt. Druck auf die Brustwand macht die Lungenschallgrenze deutlicher, die Brustwandschallgrenze undeutlicher.

In bezug auf die anatomischen Grundlagen sprechen die Ergebnisse der Untersuchungen am Pferd dafür, daß es sich höchstwahrscheinlich wie folgt verhält:

Die Lungenschallgrenze entspricht der Grenze des für die Auslösung von Lungenschall genügend luftgefüllten Lungenteiles. Die Verschiebung gegen die innere Brustwandschallgrenze bei maximaler Inspiration wäre durch die (normale) Blähung der Lungenrandpartie bedingt.

Die Brustwandschallgrenzen entstehen durch die Berührung des Zwerchfelles mit der Brustwand. Die innere Brustwandschallgrenze scheint der oberen (zentralen) Grenze der pars semitendinosa, die äußere Brustwandschallgrenze der oberen Grenze der (reinen) pars muscularis des freien Zwerchfelles zu entsprechen.

Résumé

Chez les grands animaux domestiques (cheval, bovin) la percussion de la région ventrale et caudale du thorax nous révèle (au repos) trois limites de son.

Nous les appelons, de haut en bas: limite du son pulmonaire, limite interne et limite externe du son de la paroi thoracale.

La limite du son pulmonaire est décelable pendant $^4/_5$ d'un cycle respiratoire. Pendant $^1/_5$, i.e. au sommet de l'inspiration, elle se déplace plus ou moins vers la limite interne du son de la paroi thoracale.

La limite interne du son de la paroi thoracale est située quelques 4–6 centimètres plus bas. Elle se déplace pendant la respiration et se trouve environ 2 centimètres plus bas au maximum de l'inspiration.

Une seconde limite du son de la paroi thoracale est située encore quelques 4–8 centimètres plus bas. Elle se déplace comme la première de ca. 2 centimètres pendant la respiration.

Une pression assez forte exercée sur la paroi thoracale (p.e. par le doigt «plessimètre») facilite la démonstration de la limite du son pulmonaire. Par contre elle entrave l'observation des limites du son de la paroi thoracale.

Nos observations rendent probable la base anatomique suivante des phénomènes décrits:

La limite du son pulmonaire correspondrait à la limite de la partie du poumon suffisamment gonflée. Le déplacement de cette limite au sommet de l'inspiration serait due au gonflement de la partie marginale du poumon. Les limites du son de la paroi thoracale seraient dues au contact de la paroi avec le diaphragme. La limite interne correspondrait à la limite centrale de la partie semitendineuse, la limite externe à la limite centrale de la partie musculaire du diaphragme libre.

Riassunto

La percussione nella parte ventrale e caudale della regione toracica rivela presso i grossi animali (cavallo, bovino), in riposo, tre limiti di suono. Secondo la loro natura noi gli designiamo – dall'alto al basso – quale limite di suono polmonare, limite di suono interno ed esterno della parete toracica. Si può dimostrare il limite di suono polmonare entro $^4/_5$ d'un ciclo respiratorio, durante circa $^1/_5$ i.e. all'apice dell'inspirazione si muove più o meno verso il limite di suono interno della parete toracica.

Presso il cavallo il limite di suono interno della parete toracica si trova qualche quattro à sei centimetri più giù, si sposta durante la respirazione e si trova all'apice dell'inspirazione circa due centimetri più basso. Di nuovo quattro à otto centimetri più basso il limite di suono esterno della parete toracica è provabile, che pure mostra il differimento respiratorio di circa due centimetri. Pressione sulla parete toracica facilita la dimostrazione del limite del suono polmonare, ma rende meno evidente il limite del suono della parete toracica.

Riguardo ai concetti fondamentali anatomici i risultati delle ricerche fatte sul cavallo suggeriscono l'interpretazione seguente:

Il limite del suono polmonare corrisponde al limite della parte polmonare abbastanza gonfiata per causare il suono polmonare. Lo spostamento verso il limite di suono interno della parete toracica sotto inspirazione massima sarebbe dovuto al gonfiamento della parte marginale del polmone.

I limiti di suono della parete toracica si formano al contatto del diaframma con la parete toracica. Il limite di suono interno della parete toracica sembra corrispondere al limite superiore (centrale) della parte semitendinosa, il limite di suono esterno della parete toracica al limite superiore della parte (completamente) muscolare del diaframma libero.

Summary

Percussion of the ventral and caudal region of the thoracic wall in large domestic animals (horse, bovine) at rest reveals three limits of sound. We call them, from above to below, the limit of the pulmonary sound and the first and the second limit of the sound of the thoracic wall.

The limit of the pulmonary sound is detectable during $^4/_5$ of a respiratory cycle. During $^1/_5$ i.e. at the height of inspiration this limit is more or less deplaced in the direction of the internal limit of the sound of the thoracic wall.

The internal limit of the sound of the thoracic wall is situated some 4–6 centimetres lower. It changes its position during respiration and at the height of inspiration is found about 2 centimetres lower.

Again some 4–8 centimetres further down a second limit of the sound of the thoracic wall is detectable. It shows the same respiratory deplacement by about 2 centimetres.

Pression exerted on to the thoracal wall (as e.g. by the plessimeter finger) tends to facilitate detection of the limit of the pulmonary sound, but, on the contrary, renders demonstration of the limits of the thoracic wall more difficult.

With regard to the anatomical basis of these experiences our observations suggest the following probabilities:

The limit of the pulmonary sound probably corresponds to the limit of the portion of the lung sufficiently inflated. The deplacement of this limit at the height of inspiration Seems to be due to the inflation of the marginal portion of the lung.

It is likely that the limits of the sound of the thoracic wall are due to the contact of the diaphragm with the thoracic wall and that the internal limit corresponds to the central limit of the semitendinous portion, the external limit to the limit of the (entirely) muscular portion of the free diaphragm.

Zitierte Arbeiten

[1] Ewald: Charité Annalen 1875, zit. nach Plesch [4]. – [2] Goldscheider: Über Herzperkussion, Deutsch. med. Woch. 1905, S. 333. – [3] Marek-Moscy: Lehrbuch der klin. Diagnostik der innern Krankheiten der Haustiere, 6. Aufl. 1960. – [4] Plesch: Einiges über Perkussion. Deutsch. Arch. f. klin. Med., Bd. 93 (1908), S. 201. – [5] Steck W.: Technik und Ergebnisse der Finger-Finger-Perkussion am Thorax bei Großtieren, Schweiz. Arch. f. Tierhlkde., Bd. 102 (1960), S. 641. – [6] idem: Studien über perkutorische Grenzen am Thorax bei Großtieren, ebenda Bd. 103 (1961), S. 285.