Zeitschrift: Schweizer Archiv für Tierheilkunde SAT : die Fachzeitschrift für Tierärztinnen und Tierärzte = Archives Suisses de Médecine Vétérinaire ASMV : la revue professionnelle des vétérinaires

Herausgeber: Gesellschaft Schweizer Tierärztinnen und Tierärzte

Band: 104 (1962)

Heft: 1

Artikel: Untersuchungen über die arachnoidalen Zotten und Granulationen bei Tieren

Autor: Fankhauser, R.

DOI: https://doi.org/10.5169/seals-588522

Nutzungsbedingungen

Die ETH-Bibliothek ist die Anbieterin der digitalisierten Zeitschriften auf E-Periodica. Sie besitzt keine Urheberrechte an den Zeitschriften und ist nicht verantwortlich für deren Inhalte. Die Rechte liegen in der Regel bei den Herausgebern beziehungsweise den externen Rechteinhabern. Das Veröffentlichen von Bildern in Print- und Online-Publikationen sowie auf Social Media-Kanälen oder Webseiten ist nur mit vorheriger Genehmigung der Rechteinhaber erlaubt. Mehr erfahren

Conditions d'utilisation

L'ETH Library est le fournisseur des revues numérisées. Elle ne détient aucun droit d'auteur sur les revues et n'est pas responsable de leur contenu. En règle générale, les droits sont détenus par les éditeurs ou les détenteurs de droits externes. La reproduction d'images dans des publications imprimées ou en ligne ainsi que sur des canaux de médias sociaux ou des sites web n'est autorisée qu'avec l'accord préalable des détenteurs des droits. En savoir plus

Terms of use

The ETH Library is the provider of the digitised journals. It does not own any copyrights to the journals and is not responsible for their content. The rights usually lie with the publishers or the external rights holders. Publishing images in print and online publications, as well as on social media channels or websites, is only permitted with the prior consent of the rights holders. Find out more

Download PDF: 15.12.2025

ETH-Bibliothek Zürich, E-Periodica, https://www.e-periodica.ch

Aus der Abteilung für vergleichende Neurologie (Prof. E. Frauchiger)
der veterinär-ambulatorischen Klinik (Prof. W. Hofmann) der Universität Bern

Untersuchungen über die arachnoidalen Zotten und Granulationen bei Tieren

Von R. Fankhauser

I. TEIL

1. Einleitung

Beim Menschen finden sich von einem gewissen Alter weg regelmäßig in der weichen Hirnhaut weißliche, zäpfchen- oder knötchenförmige, oft gestielte, derbe Gebilde, die teilweise scheinbar frei im Raum zwischen Hirnoberfläche und Dura, teils mehr oder weniger tief in letztere eingebettet liegen oder diese sogar durchsetzen und den Schädelknochen eindellen können. Sie finden sich vorwiegend entlang den venösen Blutleitern, aber auch in der Nachbarschaft größerer Venen der Hirnoberfläche sowie gelegentlich unabhängig von solchen (vergl. Abb. 4). Genaueres über ihre Lage und Morphologie wird im nachfolgenden Abschnitt angegeben.

Als erster scheint Vesal in seiner «De humani corporis fabrica» (zit. nach Singer) diese Gebilde erwähnt und abgebildet zu haben.

Auch J. J. Harder, dessen Todestag sich im vergangenen April zum 250. Male jährte, erwähnt sie wiederholt in seinem 1687 bei J. Ph. Richter in Basel erschienenen «Apiarium, Observationibus Medicis Centum», so zum Beispiel in der Observatio XXX: «Cranio ergo remoto, sanguinis grumosi portio aliqua statim deprehensa fuit cum glandulis juxta corpus falcatum minutis, seminis milii instar albicantibus, et inter ipsam duram matrem protuberantibus.»

Die Körperchen, welche auch von Willis (zit. nach Turner) beobachtet wurden, erhielten schließlich ihren Namen nach dem italienischen Forscher A. Pacchioni, welcher sie 1705 in einer Dissertation genauer beschrieb. Er sowohl wie A. von Haller (in den Elementa Physiologiae) hielten sie für Drüsen, eine Auffassung, die, über 200 Jahre lang verlassen, nun kürzlich wieder auferstanden ist.

Neuere Untersuchungen, über die anschließend zu berichten ist, zeigten, daß die Pacchionischen Granulationen (P. G.) als makroskopisch sichtbare, hypertrophische Ausbildungen der sehr viel zahlreicheren, mikroskopischen Arachnoidalzotten oder Villi arachnoidales zu betrachten sind.

Während über die Verteilung dieser Gebilde sowie über ihre Beziehungen zu den benachbarten Strukturen etwelche Übereinstimmung herrscht, gehen die Auffassungen über ihr Vorkommen bei Tieren und über ihre Funktion recht weit auseinander. Darüber soll in den Abschnitten 3 und 4 berichtet werden.

2. *Arachnoidalzotten und Pacchionische Granulationen beim Menschen*

Obschon wir Gelegenheit hatten, an menschlichen Gehirnen Beobachtungen darüber anzustellen, halten wir uns hier an die Ausführungen der einschlägigen Literatur. Clara schreibt in seinem «Nervensystem des Menschen» folgendes: «Die ‚zelligen Flecke' sind scheiben- oder halbkugelförmige Wucherungen des endothelähnlichen Überzuges der Arachnoides. Die ‚zelligen Knötchen' (‚Epithelgranulationen') sind zotten- oder knollenförmige Bildungen, welche das Bestreben haben, zwischen die Lamellen der Dura einzudringen; sie unterscheiden sich von den zelligen Flecken durch den Besitz eines bindegewebigen Grundstockes. Beide Formen der Arachnoidalwucherungen sind völlig normale Struktureigentümlichkeiten und können in der Arachnoides des Rückenmarkes und des Gehirns in jedem Lebensalter aufgefunden werden; wegen des Fehlens von Gefäßen neigen beide Bildungen schon normalerweise zu regressiven Veränderungen, die alle Stadien der hyalinen Degeneration bis zur Verkalkung umfassen. Die Bedeutung dieser zelligen Wucherungen der Arachnoides ist unbekannt; möglicherweise sind sie als primitivere Vorstufen der gleich zu beschreibenden Granula meningica zu bewerten.

Die Granula meningica, auch Arachnoidalzotten genannt, sind gefäßlose, rundliche, birnförmige oder gestielte Gebilde, deren Grundstock aus einem Maschenwerk wechselnder Dichte besteht, von derselben Beschaffenheit wie das Arachnoidalgewebe, in welches es übergeht. Die Zotten zeigen an ihrer Oberfläche ebenso wie die Außenfläche der Arachnoides einen endothelartigen Überzug, der nicht selten mehrschichtig ist. Die Arachnoidalzotten dringen stets in die Dura ein und schieben diese bei ihrem Wachstum vor sich her, so daß die Dura sich in ihrem Bereich zu einer ganz dünnen, mit unbewaffnetem Auge nicht mehr erkennbaren Schicht reduziert. Mit diesem Duraüberzug ragen die Zotten in die venösen Blutleiter oder in die mit diesen zusammenhängenden venösen Lakunen hinein. Im höheren Alter dringen die Granula meningica auch unabhängig von den venösen Blutleitern in die Dura ein und können dabei sogar an der Innenseite der Schädelknochen die als Foveolae granulares benannten Grübchen erzeugen, die in den Knochen eingedrungenen Granula senken sich innerhalb der Diploë in eine Vena diploica ein. Die Arachnoidalzotten suchen also stets das Venenblut auf.

Die Granula meningica, deren Zahl mit fortschreitendem Alter zunimmt, stehen meist nicht einzeln, sondern in dichten Rasen und bevorzugen offensichtlich ganz bestimmte Gebiete. Am frühesten (bereits im 3. Lebensjahr) und beim Erwachsenen am zahlreichsten und größten finden sie sich in der Nachbarschaft des Sinus sagittalis superior, besonders im mittleren Abschnitt desselben; auch an den Sinus der Hirnbasis sind sie ziemlich häufig anzutreffen, besonders an der Lamina cribriformis, über dem Türkensattel, am Keilbeinsinus, an dem Sinus cavernosus und Sinus transversus, an der Oberfläche des Kleinhirns nahe dem Confluens sinuum. Einzelne Granula finden sich an den Austrittsstellen der Hirnnerven aus der hintern Schädelgrube, über dem Clivus und entlang des Sinus sphenoparietalis und Sinus rectus; besonders regelmäßig werden sie an den Einflußstellen der Hirnvenen in die Blutleiter angetroffen. Im Bereiche des Rückenmarkes finden sich die Granula meningica an den Abgangsstellen der spinalen Wurzeln; sie treten zu den segmentalen Venen in Beziehung.»

Der Darstellung G. Schaltenbrands in Möllendorffs Handbuch der mikroskopischen Anatomie des Menschen entnehmen wir folgende Angabe:

«Die Arachnoidalzotten finden sich nach der allgemein verbreiteten Ansicht überall in der Nähe oder in der Wandung größerer Venen. Nach Hommes (1948) soll sich die Pacchionische Granulation ganz unabhängig vom Venensystem über die Hirnoberfläche vom Menschen verteilen . . .»

Eine der genauesten Beschreibungen stammt von Le Gros Clark (1920). Wie wir soeben sahen, werden selbst in Spezialarbeiten die Ausdrücke Pacchionische Granulationen, Granula meningica und «Arachnoidalzotten (Villi arachnoidales)» wechselweise gebraucht. Le Gros Clark hält, wohl mit Recht, diese Begriffe auseinander und betrachtet mit Weed die Villi arachnoidales («The «Epithelzapfens» of German Authors») als jene Stellen, die dem Durchtreten des Liquors in das Venenblut dienen, wogegen er annimmt, daß die P. G. durch Hypertrophie aus solchen Gebilden hervorgehen und dies vermutlich in Abhängigkeit vom Liquordruck. Während zum Beispiel Braus angibt, daß die P. G. erst etwa vom 10. Lebensjahr an auftreten und mit dem Alter, jedoch bei außerordentlichen individuellen Unterschieden, an Zahl zunehmen, fand Le Gros Clark die ersten bereits mit 18 Monaten und zwar dort, wo die parieto-occipitalen und zentralen Venen in den Sinus sagittalis münden. Von dort breiten sie sich vorwärts und rückwärts aus und sind mit drei Jahren schon zahlreich. Im Gegensatz etwa zu Kiss und Sattler betont er, daß bei sorgfältiger Ablösung für alle Granulationen der Zusammenhang mit der Dura nachzuweisen sei. Zur feinen Struktur betont er, daß an Serienschnitten immer festzustellen sei, wie die Kuppe der Granulation mit ihrem mehrschichtigen mesothelialen Überzug direkt dem Endothel der Sinus oder der Lacunae laterales anliege, ohne Zwischenschaltung von Duragewebe.

Gefäße sind nach übereinstimmender Ansicht vieler Autoren in den P. G. nicht zu sehen, wogegen Le Gros Clark, Kolesnikow, Schwab und andere solche beschrieben haben. Nach Kiss und Sattler und einzelnen von ihnen zitierten Autoren sollen zahlreiche Nerven und «vegetative» Nervenendigungen vorhanden sein (vergl. dazu Cooper 1958, Turner).

Schwab beschrieb die mikroskopische Struktur der Arachnoidalzotten bei Menschen verschiedenen Alters. Sie bestehen aus einem Gerüst von kollagenem Bindegewebe mit einem mesothelialen Überzug, der vom ersteren durch ein Gitterfasernetz abgegrenzt wird. Das Cytoplasma der mesothelialen Zellen ist teilweise wabig, und in den Kernen finden sich mit dem Alter zunehmende Vakuolen, die durch Zerfall kugeliger Einschlüsse erst postmortal entstehen sollen. Im Alter weisen die Zotten auch Konkremente auf. Schwab beschreibt außer den «typischen» Zotten auch verzweigte, sich zwischen den Duraschichten ausbreitende arachnoidale Fortsätze.

Kiss und Sattler halten die im kollagenen Maschenwerk der P. G. liegenden, sonst als mesotheliale Elemente aufgefaßten Zellen für epithelartig und bezeichnen sie – wohl nicht korrekterweise, da dieser Ausdruck vergeben ist – als «Epitheloidzellen».

Von neueren Untersuchungen sind neben jenen von Kiss und Sattler besonders die der Manchester Schule (Cooper, Turner) zu erwähnen. Turner weist ebenfalls auf das Fehlen von Gefäßen im Stroma der Granulationen hin, betont aber, daß mit den sie durchflechtenden Durabälkchen solche doch in innigen Kontakt mit ihnen gebracht würden. Das Vorkommen von Nervenfasern wird bestritten. Er fand Corpora amylacea innerhalb der Granulationen schon vom 14. Lebensjahr weg.

E. R. A. Cooper, die besonders eingehend die topographischen Beziehungen der arachnoidalen Granulationen zu den Venen und Sinus studierte, fand unter anderem daß «die Granulationen nie in das Lumen eines Sinus eindringen, da sie stets durch eine Lage von Duragewebe am Kontakt mit Sinusendothel und Blut verhindert werden.» Dies steht im Widerspruch zu den (von ihr nicht erwähnten) Befunden von Le Gros Clark (1920), welcher betont, daß an Serienschnitten immer festzustellen sei, wie die Kuppe der Granulationen mit ihrem meist mehrschichtigen mesothelialen Überzug

direkt dem Endothel der Sinus oder Lacunae laterales anliege, ohne Zwischenschaltung von Duragewebe.

Anhangsweise seien eigene Feststellungen über P. G. beim Menschen vermerkt, auf die wir im Abschnitt «Eigene Untersuchungen» nicht eingehen werden: Pacchionische Granulationen können auch weit entfernt von den Sinus liegen und dort die Dura vollständig durchdringen. Die Körperchen können dem Stroma der Arachnoidea breit aufsitzen oder gestielt sein. Histologisch fiel stets der große Reichtum an kollagenen Faserbündeln auf; diese scheinen den wesentlichen Anteil auszumachen. Sie sind aber als Wabenwerk angeordnet, und die zwischen ihnen liegenden Lücken – offenbar mit dem Spatium leptomeningicum in Verbindung stehend – scheinen sich labyrinthartig bis unter den arachnothelialen Überzug[1] hinzuziehen. In unregelmäßiger Anordnung sind arachnotheliale Zellen in Form von Nestern oder Zügen zwischen das kollagene Balkenwerk eingelagert. In solchen Zellnestern kommt es zu Entartungserscheinungen, indem sich große, blasse, rundliche und ovale Schollen bilden, die keine oder seltener undeutliche Reste von Kernen enthalten. Sie gleichen dann auffällig den Gebilden, die von Kiss und Sattler (1956) in ihren nicht sehr deutlichen Abbildungen 10–12 und 14–15 als «Organon arachnoidale» dargestellt worden sind. Mehrschichtige Ansammlungen arachnothelialer Zellen finden sich auch am Überzug der Zotten, sowohl am Scheitel wie in Buchten der unregelmäßigen Oberfläche. Gefäße konnten wir in unseren Präparaten innerhalb der Granulationen nicht nachweisen.

3. *Vorkommen der Granula meningica bei Tieren*

Eigenartigerweise gehen die Ansichten über die Existenz von arachnoidalen Granulationen oder Pacchionischen Körperchen bei Tieren recht weit auseinander. Verschiedene Autoren, so Luschka (1852), Winkelman und Fay (1930), Kolesnikow (1941) und in neuester Zeit Kiss und Sattler (1956) verneinen ihr Vorkommen. Manche anderen Untersucher dagegen beschreiben Gebilde, die den P. G. des Menschen vergleichbar sind.

Key und Retzius (1875) haben beim Hund dichtgedrängte Zotten besonders in den Lacunae laterales des Sinus sagittalis superior abgebildet und beschrieben.

Fischer (1879) verwendete bei seinen Untersuchungen neben menschlichen auch Gehirne vom Schaf und erwähnte Arachnoidalzotten für dieses Tier. Da aber eine genauere Beschreibung sowie Abbildungen fehlen, können seine Angaben nicht verwendet werden.

In ähnlich unbestimmter Weise wie Fischer äußert sich Trolard (1892) über von ihm beobachtete P. G. bei Tieren, das heißt, er gibt an, daß sich bei manchen Tieren die Gebilde nur an den hinteren Bezirken der Großhirnhemisphären fänden.

Dexler (1899) beschreibt in seinen «Nervenkrankheiten des Pferdes» die P. G. wie folgt: «Die Arachnoidea trägt überall ein zartes Plattenepithel, besitzt keine Gefäße und keine Nerven und bildet bei älteren Tieren am Hinterrande des Kleinhirnes und an der Medianspalte zottige, blumenkohlartige, zierliche Excrescenzen, die Arachnoidalzotten oder Pacchionischen Granulationen. Diejenigen Zotten, welche am Rande der Mantelspalte aufschießen, wachsen bei ihrer allmählichen Größenzunahme in die Hohlräume der Dura mater, in die sogenannten Parasinoidalräume, und verbinden so die Dura mit der Arachnoidea sehr innig.»

---

[1] Da nach Harvey und Mitarbeitern die Deckzellen der Leptomeninx nicht Mesothelien von der Art der serösen Häute sind, vermeiden wir diesen sonst allgemein verwendeten Ausdruck und ersetzen ihn durch «arachnotheliale Zellen» = Deckzellen (lining cells) der Leptomeninx.

Dennstedt (1904) untersuchte die Gehirne von 20 Pferden zwischen 15 und 25 Jahren makroskopisch auf das Vorkommen von Granulationen. Er fand nur bei zwei je ein Granulum von 6 bis 8 mm Durchmesser. Das eine lag an der Duraaußenseite «in einer flachen Höhle der innern Knochentafel des rechten Scheitelbeines, direkt neben dem Sinus sagittalis», das andere an der Innenfläche des rechten Sinus transversus.

Bluntschli (1908, 1910), der das Vorkommen der P. G. bei verschiedenen Primaten studierte, fand mit zunehmender Entfaltung des Arachnoidalraumes und der venösen Räume des Sinus sagittalis superior und seiner Lacunae laterales eine Vermehrung und höhere Differenzierung der P. G. Er glaubte, daß sie in Abhängigkeit von diesen Faktoren auch bei andern Säugern vorkommen müßten. Er vermerkt das Fehlen degenerativer Veränderungen und Verkalkungen in den P. G. der Affen.

Weed (1914, 1917), auf dessen Arbeiten im nächsten Abschnitt näher einzugehen ist, beschrieb Villi arachnoidales bei Hund und Katze. Er stellte klar heraus, daß diese mikroskopischen Gebilde die Vorstufen der P. G. sind.

Die wohl eingehendste neuere Arbeit stammt von Török (1930). Er untersuchte die Gehirne von 96 Pferden, 14 Rindern, 12 Schweinen, 59 Hunden, 5 Katzen und je einer Ziege, einem Schaf und einem Hirsch. Histologisch untersucht wurde bei 8 Pferden, 3 Rindern, 2 Schweinen, 9 Hunden, einem Schaf und einer Ziege. Bei allen Arten kamen arachnoidale Granulationen vor, doch waren sie von verschiedener Zahl, Größe und Form, je nach der Tierart und auch nach dem Alter. Sie sind kugelig, halbmond-, zotten- oder (wie beim Schwein) blasenförmig. Bei Pferd und Hund können sie auch gestielt sein. Die größten kommen beim Pferd vor mit Durchmessern zwischen 0,5 cm und 1 cm. Auffallend groß sollen sie bei Vollblütern sein. Im allgemeinen sind sie am besten entlang dem Sinus sagittalis zu finden, vor allem in den an der Einmündung größerer Venen entstehenden Lacunae laterales. Histologisch stellen die Körperchen Wucherungen des subarachnoidalen Gewebes dar, bestehen aus vielfach verschlungenen kollagenen Fasern und spaltenförmigen Hohlräumen, die mit endothelialen Zellen ausgekleidet sind. Die Granulationen sind vom Cavum subarachnoidale aus leicht zu injizieren. Bei «mäßigem Druck» sickert die Injektionsflüssigkeit an ihrer Oberfläche durch ins Lumen des Sinus. Török schließt aus seinen histologischen Befunden und Injektionsversuchen, daß die Granulationen dem Abfluß des Liquors vom Subarachnoidalraum in das Venenblut dienen.

Auch Schaltenbrand (1955) bestätigt ihr Vorkommen beim Tier und gibt eine histologische Übersicht von Arachnoidalzotten im Sinus longitudinalis einer Katze.

Howarth und Cooper (1955) untersuchten an Serienschnitten von Katzengehirnen die Beziehung zwischen Sinuswand und Arachnoidea. Sie kamen zur Auffassung, daß die von Weed beschriebenen Arachnoidalzotten Ausläufer der Arachnoidea (mit arachnothelialem Überzug, faserigem Maschenwerk und subarachnoidalen Spaltenräumen) in die Sinuswand hinein darstellen, und zwar derart, daß subarachnoidale Venen bis zu ihrer Einmündung in den Sinus sagittalis durch dieses leptomeningeale Gewebe begleitet werden.

Eine Reihe russischer Arbeiten, die für oder wider das Vorkommen der P. G. bei Tieren Stellung nehmen, sind bei Kiss und Sattler (1956) zitiert, standen uns aber, mit Ausnahme jener von Kolesnikow, nicht zur Verfügung.[1]

Die beiden ungarischen Autoren äußern sich folgendermaßen: «Pacchionische Granulationen mit einer der menschlichen ähnlichen Struktur haben wir in keiner Tierart gefunden.» Hingegen vermuten sie, daß es bei «verschiedenen Tieren und an

---

[1] Die etwa 500 Seiten umfassende Monographie von Baron (1949), die sich unter anderem mit Struktur und Funktion der Meningen und der von diesen abgeleiteten Gebilden befaßt, wurde uns als Mikrofilm in freundlicher Weise von der Medizinischen Zentralbibliothek Moskau (UdSSR) zur Verfügung gestellt. Leider liegt die Übersetzung, die vom National Institute of Health, Bethesda, USA, übernommen wurde, bei Abschluß dieser Arbeit nicht vor.

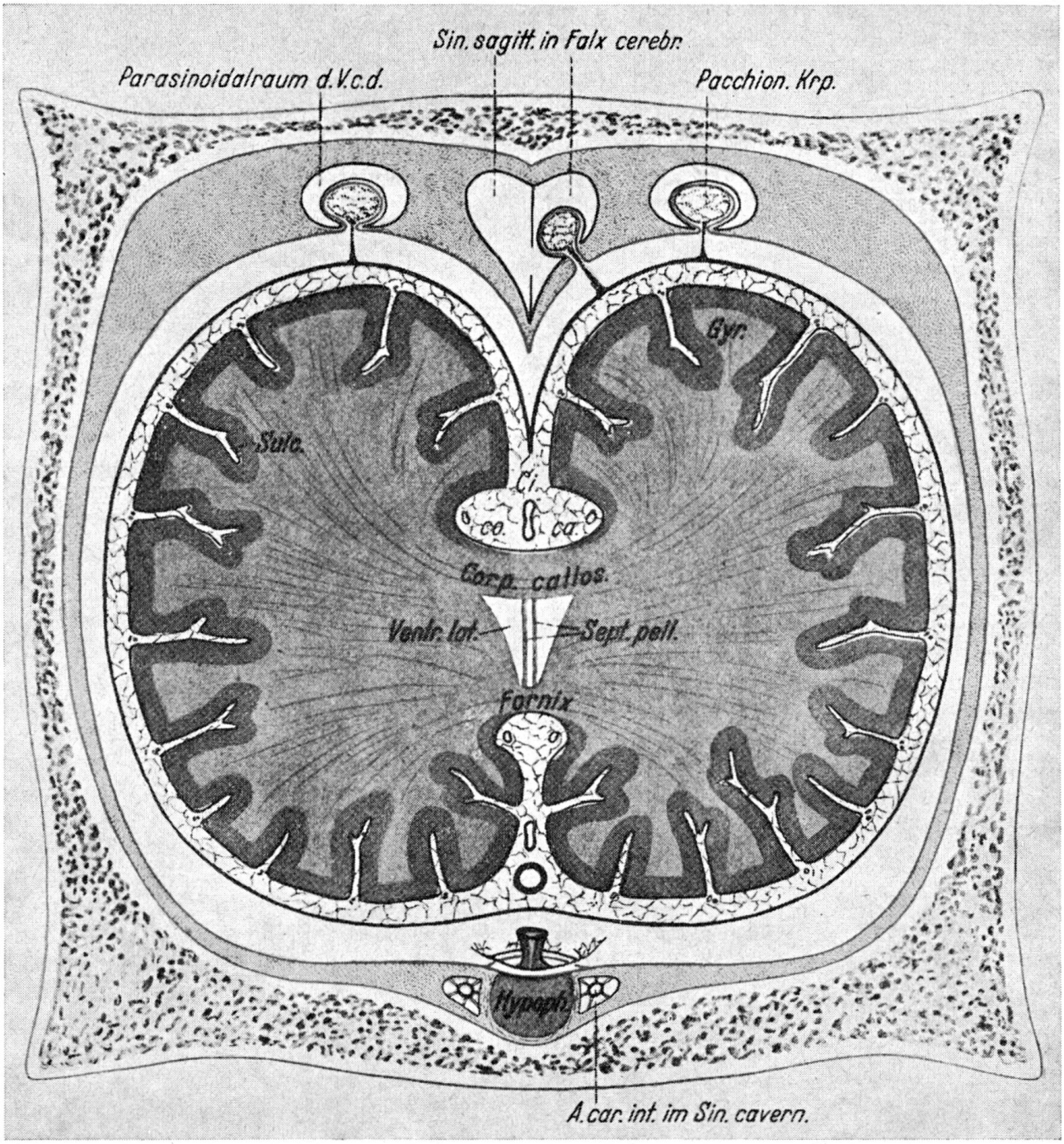

Abb. 1 Schematische Darstellung des Gehirns mit seinen Hüllen und den Pacchionischen Granulationen im Frontalschnitt. Aus Eb. Ackerknecht in Ellenberger und Baums Handbuch der vergleichenden Anatomie der Haustiere (1943).

andern Körperteilen analoge Organe» gebe, so zum Beispiel, daß das bei Fischen beschriebene «Sinusorgan» ein Analogon der Pacchionischen Körperchen darstelle.

Um schließlich zu zeigen, was der Tierarzt – sofern er sich darüber zu orientieren wünscht – in seinen Lehrbüchern über die arachnoidalen Granulationen erfährt, zitieren wir Eb. Ackerknecht aus Ellenberger-Baums Handbuch der Vergleichenden Anatomie der Haustiere (1943): «Die Arachnoidea encephali besitzt Zotten, die sich namentlich längs der Falx cerebri finden und zum Teil kleine Knötchen, Granulationes arachnoidales, Granula meningica, Pacchionische Granulationen bilden, deren Zahl, Größe und Form je nach Tierart und auch nach dem Alter verschieden sind (Török).» Dazu sei die schematische Abbildung aus dem gleichen Handbuch wiedergegeben (Abb. 1), mit der Bemerkung, daß in den Lehrbüchern ganz allgemein nicht wenige

schematische Abbildungen, kaum je aber brauchbare makro- und mikroskopische photographische Darstellungen vom Bau der Meningen zu finden sind.

Im Lehrbuch der Anatomie der Haustiere von Martin (Bd. 1, 1912) heißt es lediglich: «An der Oberfläche der Arachnoidea kommen häufig Arachnoidalzotten zur Beobachtung. Dickere Auswüchse, welche oft in die Blutleiter der Dura mater hineinragen, sind die Spinnwebenhautknötchen, Granulationes arachnoidales (Pacchioni)».

Im Lehrbuch der Histologie von Krölling und Grau (1960) wird, außer der Berücksichtigung der Kiss-Sattlerschen Angaben, die konventionelle Darstellung gebracht.

4. Zur Funktion der meningealen Granulationen

Mehr noch als die Struktur hat die Frage nach der Bedeutung der Arachnoidalzotten zu Diskussionen und zu weit auseinandergehenden Meinungen Anlaß gegeben. Die schon recht umfängliche Literatur soll hier nur auswahlweise erwähnt werden. Die älteren Arbeiten bis 1870 sind bei Key und Retzius (1875) eingehend besprochen, neuere finden unter anderem in der Monographie von Baron (1949) und bei Kiss und Sattler (1956) Erwähnung.

Wir wiesen bereits darauf hin, daß Harder sie als Drüsen (glandulae) bezeichnete. Ihm folgten die meisten der alten Autoren, so Pacchioni, der von «glandulae conglobatae» sprach und annahm, daß sie ein Sekret in die Blutleiter abgeben. Auch A. von Haller nennt sie «glandulae in dura membrana». Andere betrachteten sie als spezielle Haltevorrichtung des Gehirns, so Luschka und später Dexler. Wieder andere hielten sie für pathologische Gebilde (Rokitansky).

Erst die großangelegten Injektionsversuche von Key und Retzius (1875) sowie die späteren, unter «physiologischeren» Bedingungen durchgeführten von Weed (1914), schienen den Nachweis erbracht zu haben, daß die Villi arachnoidales dem Abfluß des Liquors aus dem Subarachnoidalraum in die venöse Strombahn dienen. Diese Auffassung ging auch in die meisten Lehr- und Handbücher über (vergleiche zum Beispiel Schaltenbrand 1955). Auch die mit verbesserter Weedscher Technik (Vermeiden postmortaler Diffusion) durchgeführten Untersuchungen von Scholz und Ralston (1939) sprechen dafür.

Trotzdem sind immer wieder Zweifel an der Richtigkeit dieser Befunde aufgetaucht. Sie gründeten sich zwar teilweise weniger auf gegenteilige Untersuchungsergebnisse als auf theoretische Überlegungen. So wurde die Frage aufgeworfen, wie sich die Liquorresorption bei Säugling und Kleinkind abwickle, bei denen noch keine P. G. zu finden seien. Das gleiche Problem würde sich natürlich bei Tieren stellen, wenn die oft vertretene Auffassung zuträfe, daß ihnen P. G. oder jenen ebenbürtige Gebilde fehlen. Auch der Umstand, daß manche der menschlichen Arachnoidalzotten scheinbar hirnseitig von der Dura bleiben oder die Dura zwar durchbrechen, aber ohne Beziehungen zur Venenbahn sind, ließe die Annahme einer Liquorfiltration zweifelhaft erscheinen. Endlich sind besonders im höheren Alter manche der Granula so stark bindegewebig, daß ein Durchsickern des Liquors kaum möglich scheint.

Unter den neuesten Arbeiten, die sich mit dieser Frage beschäftigten, sind vor allem diejenigen von Howarth und Cooper (1955), Kiss und Sattler (1956), Turner (1958) und Cooper (1958–1960) zu erwähnen.

Aus der ersten wurde bereits berichtet, daß bei der Katze das arachnoidale Gewebe des «Villus» die Einmündung von Arachnoidalvenen in das Sinuslumen begleite. Die Autoren konnten nie einen direkten Kontakt des arachnothelialen Überzuges des «Villus» mit dem Sinusendothel beobachten, sondern stets eine Trennung durch bindegewebiges Stroma, und ihre Versuche mit Kolloiden, in Wiederholung der Technik von Weed, gaben keine unzweifelhaften Befunde, die für eine Absorption des Liquors durch die Arachnoidalzotten sprechen würden. Dagegen konnten sie zeigen, daß bei narkotisierten Katzen sowohl kolloidales Palladium wie die Weedsche Mischung (Kaliumferrocyanid und Eisenammoniumcitrat: gibt bei Behandlung der Schnitte mit Salzsäure die Preussischblaureaktion) aus dem ganzen Subarachnoidalraum direkt in die venösen Gefäße gelangt. Sie weisen darauf hin, daß möglicherweise jeder Bestandteil des Liquors in besonderer Weise gegen das Blut ausgetauscht wird und daß es deshalb von vornherein unwahrscheinlich sei, mit einer einzelnen eingebrachten Fremdsubstanz nachweisen zu können, wie «der Liquor ins Blut übergeht.» Auch Weed (1935) fühlte diese Unzulänglichkeit bereits und hielt neue Untersuchungsmethoden für notwendig, um weiterzukommen. Eine solche ist heute mit der Verwendung von Isotopen gegeben.

Cooper hat in ihrer neusten Arbeit – im Gegensatz zu Turner – an der Auffassung festgehalten, daß keine Beweise für die Liquordrainage durch die Arachnoidalzotten vorlägen. Sie vermutet, daß die Gebilde irgendwie mit dem Ausgleich von Liquor- und Venendruck oder, wie sie es nennt, mit der Aufrechterhaltung des Status quo zu tun hätten.

Vorwiegend auf morphologische Befunde stützen sich die Ansichten von Kiss und Sattler (1956). Auch sie kommen zur Auffassung, daß die Granulationen mit dem Liquorabfluß nichts zu tun hätten. Vielmehr glauben sie, daß der Liquor durch die von Kiss beschriebenen sog. Liquorgefäße in die Hirnvenen abgeführt wird, in gleicher Weise wie das Kammerwasser des Auges von den intracornealen Gefäßen absorbiert wird. Im Gegensatz dazu folgerte Hassin (1948), daß «die komplexe Struktur der pialen Blutgefäße die Annahme ausschließt, daß der Liquor aus den Blutgefäßen durch Dialyse gebildet und daß er auch wieder von ihnen resorbiert würde». Er postuliert den Liquorabfluß durch die perineuralen Scheiden der cranialen und spinalen Nerven. Als wesentlichsten Befund ihrer Untersuchungen bezeichnen die ungarischen Autoren die schon Seite 5 erwähnten Inseln von «Epitheloidzellen» innerhalb der Granulationen, die sie mit dem Namen «Organon arachnoideale» belegen und denen sie innersekretorische Fähigkeiten zuschreiben möchten. Dafür scheinen allerdings bereits die morphologischen Belege nicht ausreichend. Außer dieser hypothetischen sekretorischen Funktion nehmen sie für die Granulationen – in einiger Übereinstimmung mit Cooper – eine weitere Tätigkeit an, nämlich das «Messen des Liquordruckes» als «Interozeptoren, wahrscheinlich Barozeptoren». Dies auf Grund der angeblich reichen Nervenversorgung, eine Frage, die offenbar noch abzuklären bleibt.

Es mag vermerkt werden, daß Bluntschli bereits 1910 in einer von den beiden ungarischen Autoren nicht zitierten Arbeit folgendes schrieb: «Die Arachnoidealgranulationen sind also wie die Zottenbildungen an den Plexus choriodei zu beurteilen. Ob ihre Aufgabe nur eine rein filtratorische ist, scheint mir übrigens fraglich. Cytologische Studien zeigen, daß granuläre Einlagerungen in ihren Epithelzellen vorkommen, die Drüsengranulis mindestens ähnlich sind, auch die Mehrschichtigkeit der Epithellager junger Wucherungen weist auf eine gewisse aktive Tätigkeit dieser Zellen hin, die wir zur Zeit nicht näher präzisieren können.»

Damit wäre man, wenn auch mit etwas verschobenem Akzent, wieder bei den «Glandulae» Harders, Pacchionis und Hallers angelangt, und die von Kiss und Sattler zitierte Feststellung Barons, wonach die Frage nach der Bedeutung der Granulationen seit ihrer ersten genaueren Beschreibung vor über 250 Jahren keine wesentlichen Fortschritte gemacht habe, dürfte auch heute noch gelten.

II. TEIL

Eigene Untersuchungen

1. Material und Verarbeitung

Zur Untersuchung des Vorkommens von Pacchionischen Körperchen oder ähnlichen Gebilden wurden Tiergehirne teils aus dem Schlachthof, teils aus dem laufenden Untersuchungsmaterial verwendet, nämlich von 14 Pferden, 7 Rindern und Kühen, 7 Schafen, einem Hirsch, 10 Hunden und einem Dachs. Zu Vergleichszwecken standen 5 menschliche Gehirne mit Dura zur Verfügung. Die Durainnenseite, die Hirnoberfläche und die Innenfläche der aufgeschnittenen, venösen Blutleiter wurden von bloßem Auge und mit Hilfe der Lupe untersucht. Nützlich erwies sich oft die Betrachtung unter Flüssigkeit (4% Formol). Zur histologischen Untersuchung wurden verschiedene Stücke von Dura, Sinuswänden und makroskopisch sichtbaren Körperchen, teilweise größere Gehirnstücke mit anliegender weicher und harter Hirnhaut im Zusammenhang, in Paraffin eingebettet und davon 5–7 μ dicke Schnitte hergestellt. Färbungen mit Haemalaun-Eosin und nach van Gieson, in besonderen Fällen außerdem Trichromfärbung, Reticulin- und Elastindarstellung, Silberimprägnation nach Gomori, PAS-Reaktion. Insgesamt wurden rund 1500 Schnitte durchmustert.

2. Makroskopische Befunde

Der Zustand der Dura mater cerebri und ihr Verhältnis zum Schädel ist beim Tier, auch beim Großtier wie Pferd und Rind, recht deutlich verschieden von demjenigen beim Menschen. Die Dura ist sehr viel dünner, teilweise eine durchscheinende sehnige Membran und ist meistenorts innig mit der Schädelinnenseite verlötet, so daß sie mehr als inneres Schädelperiost denn als Hülle des Gehirns imponiert. Am lockersten ist die Verlötung beidseits entlang dem Sinus sagittalis superior, wo die craniale Dura im allgemeinen auch ihre größte Dicke hat.

Es ist in der Mehrzahl der Fälle unmöglich, die Schädeldecke zu entfernen, ohne daß gleichzeitig wenigstens Teile der Dura mitkommen oder einem mehr oder weniger starken Zug ausgesetzt werden. Dies hat zur Folge, daß man manche der feinen Verbindungen zwischen weicher und harter Hirnhaut von vornherein zerstört. Auch die venösen Sinus sind nach ihrer Ausdehnung und ihrem Kaliber wesentlich schwächer ausgebildet. Auf Einzelheiten der duralen Venen und der Art ihrer Mündung in die verschiedenen Sinus soll hier nicht eingegangen werden. Wir verweisen dazu auf die Arbeiten von Ackerknecht und Schummer-Zimmermann.

Pferd: Die ausgeprägtesten «arachnoidalen Granulationen» finden sich bei dieser Tierart. Es handelt sich um rundlich-ovale, manchmal etwas abgeplattete, weißlich-gelbe, glatte, eher derbe Gebilde, die entweder an der Durainnenfläche oder an der Oberfläche des Gehirnes (Abb. 3) sitzen bleiben. Andere lassen sich erst durch das Aufschneiden der Sinus und ihrer seitlichen Lacunen (Parasinoidalräume) feststellen. Sie ragen dann mehr oder weniger tief buckelartig in deren Lumen hinein und sind von der glatten Sinuswand überzogen (Abb. 2, 5, 6). Die Gebilde, wie wir sie am abgedeckten Gehirn finden, sind wahrscheinlich durch den Tod und den Wegfall von Blut- und Liquorzirkulation bereits erheblich kollabiert. Durch die Fixation in Formol verlieren sie weiterhin stark an Volumen (wahrscheinlich um das

zwei bis dreifache), und erst recht die histologischen Einbettungs- und Färbeprozeduren verändern das Bild so stark, daß man nur einen höchst ungenügenden Eindruck vom intravitalen Quellungszustand der sie aufbauenden Gewebe und vom Flüssigkeitsreichtum der Gewebslücken gewinnen wird. Bei Betrachtung im Gegenlicht läßt sich feststellen, daß an oder nahe von ihrem Sitz in den Parasinoidalräumen die Abgrenzung gegen die Leptomeninx zu außerordentlich dünn ist. Auch sonst lassen sich an der sinusnahen Dura, insbesondere an der hirnwärtigen Seite der Parasinoidalräume und der größeren in den Sinus sagittalis superior mündenden Venen, sehr zahlreiche Stellen finden, wo die innere Seite der Dura außerordentlich dünn, durchscheinend ist. Diese Stellen haben die Form ovaler Fenster oder längerer, 2 bis 3 mm breiter Straßen entlang den intraduralen Venen. Die Granula können Durchmesser bis zu mehreren mm aufweisen. So fanden wir bei einem 17jährigen Hengst beidseitig vom caudalen Ende der Fissura interhemisphaerica, eingebettet in den Sinus transversus und in tiefe Foveolae granulares des Schädeldaches, je ein mächtiges mehrhöckriges Granulum, deren größeres $14 \times 14 \times 17$ mm maß. Bei vorsichtiger Wegnahme der Dura erkennt man zahlreiche, feine, fädige oder häutchenartige Brücken vom Sitze der dünnen Durapartien oder der Granulationen zur Leptomeninx. Die größten der Granulationen bleiben bei Wegnahme der Dura nicht in dieser haften, sondern lösen sich aus ihrer Grube und bleiben auf der Leptomeninx sitzen, mit der sie durch breitere oder stielartige Verbindungen leptomeningealen Gewebes verhaftet bleiben. Die Zahl der makroskopisch deutlich erkennbaren Knötchen beträgt meist etwa 1 bis 3, nur ausnahmsweise sind sie zahlreicher. Nach unserem Material scheinen sie mit dem Alter größer zu werden und an Zahl zuzunehmen, doch ist dies nicht regelmäßig der Fall. Auch fanden wir ein wohl ausgebildetes Granulum bereits bei einem Fohlen von sechs Monaten.

Rind: Bei Tieren des Rindergeschlechts konnten wir Gebilde von der Form und Größe wie beim Pferd nicht finden. Dagegen erkannte man, besonders mit Lupenvergrößerung, an der Innenseite des Sinus sagittalis und seiner Lacunen feine, vielhöckrige, blumenkohlähnliche Auswüchse, die sich in der Farbe nicht von der übrigen Sinuswand unterschieden. Histologisch erwiesen sie sich als sogenannte Arachnoidalzotten (Villi arachnoidales). Vereinzelt fanden sich an der Oberfläche der Leptomeninx feine Zöttchen, die sich von der Durainnenseite gelöst hatten. Etwas Entsprechendes sahen wir beim Hirsch (Abb. 24). Analog wie beim Rind sind die Verhältnisse beim Schaf, jedoch größenmäßig entsprechend reduziert und darum schwerer zu erkennen.

Hund: Im aufgeschnittenen Sinus sagittalis superior finden sich besonders in den seitlichen Ausbuchtungen kleine, rundliche, glatte Vorwölbungen ins Lumen, die nach Zahl, Sitz und Aussehen weitgehend jenen beim Pferd entsprechen, jedoch sehr viel kleiner sind. Ein ähnliches Gebilde sahen wir bei einem Dachs.

2 5

3 6

4

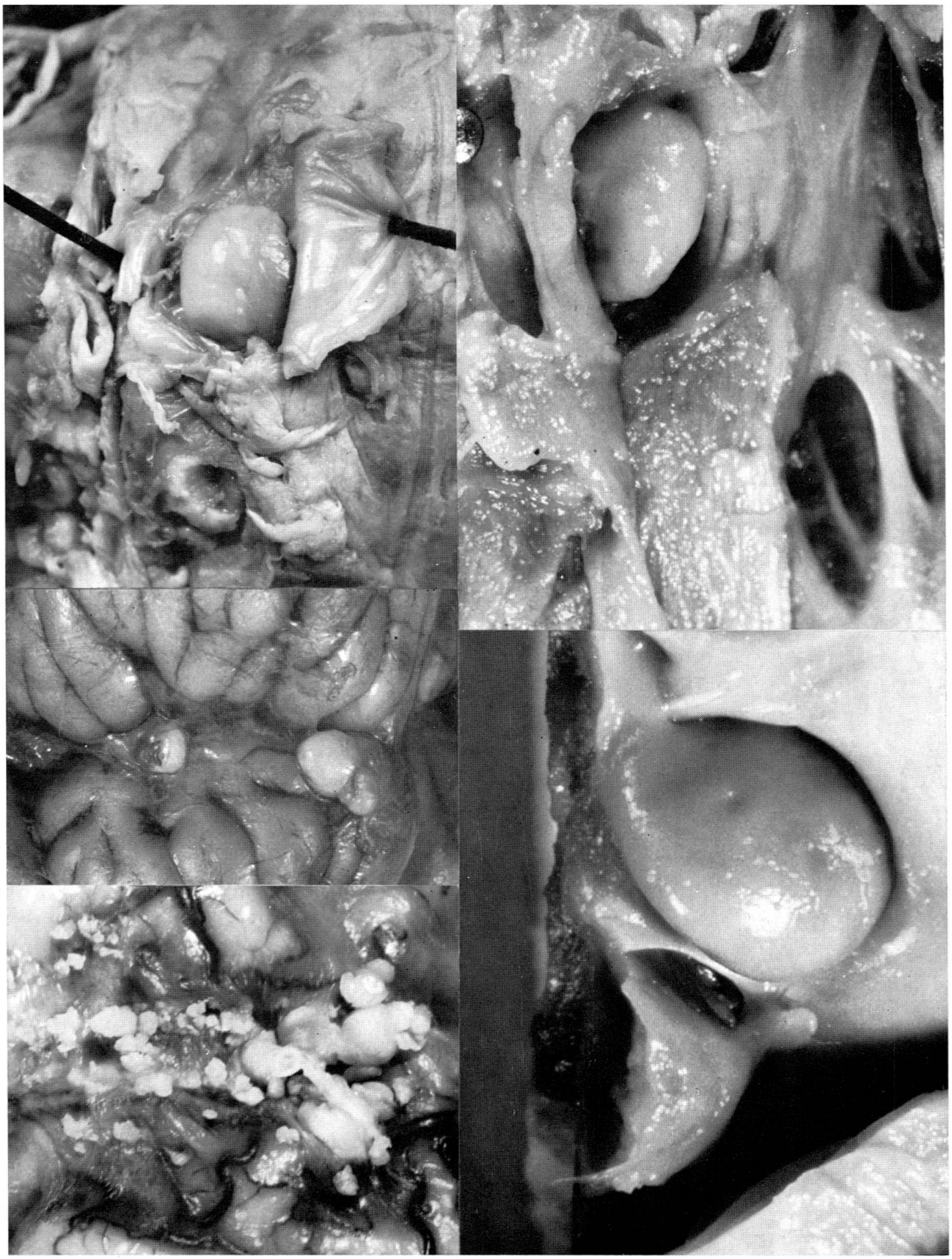

Wo nichts anderes vermerkt, sind die histologischen Präparate nach van Gieson gefärbt.

Abb. 2 Pacchionisches Körperchen im dorsal aufgeschnittenen Sinus sagittalis superior eines Pferdes.
Abb. 3 Zwei Pacchionische Körperchen vom Pferd, die im caudalen Teil der Fissura interhemisphaerica mit der Leptomeninx verhaftet blieben.
Abb. 4 Pacchionische Granulationen in der linken Inselregion eines menschlichen Gehirnes.
Abb. 5 und 6 Einzelne Pacchionische Körperchen in Lacunen des Sinus sagittalis superior, Pferd, bei Lupenvergrößerung (wirkliche Größe etwa 8×12 mm).

7 8

9 1

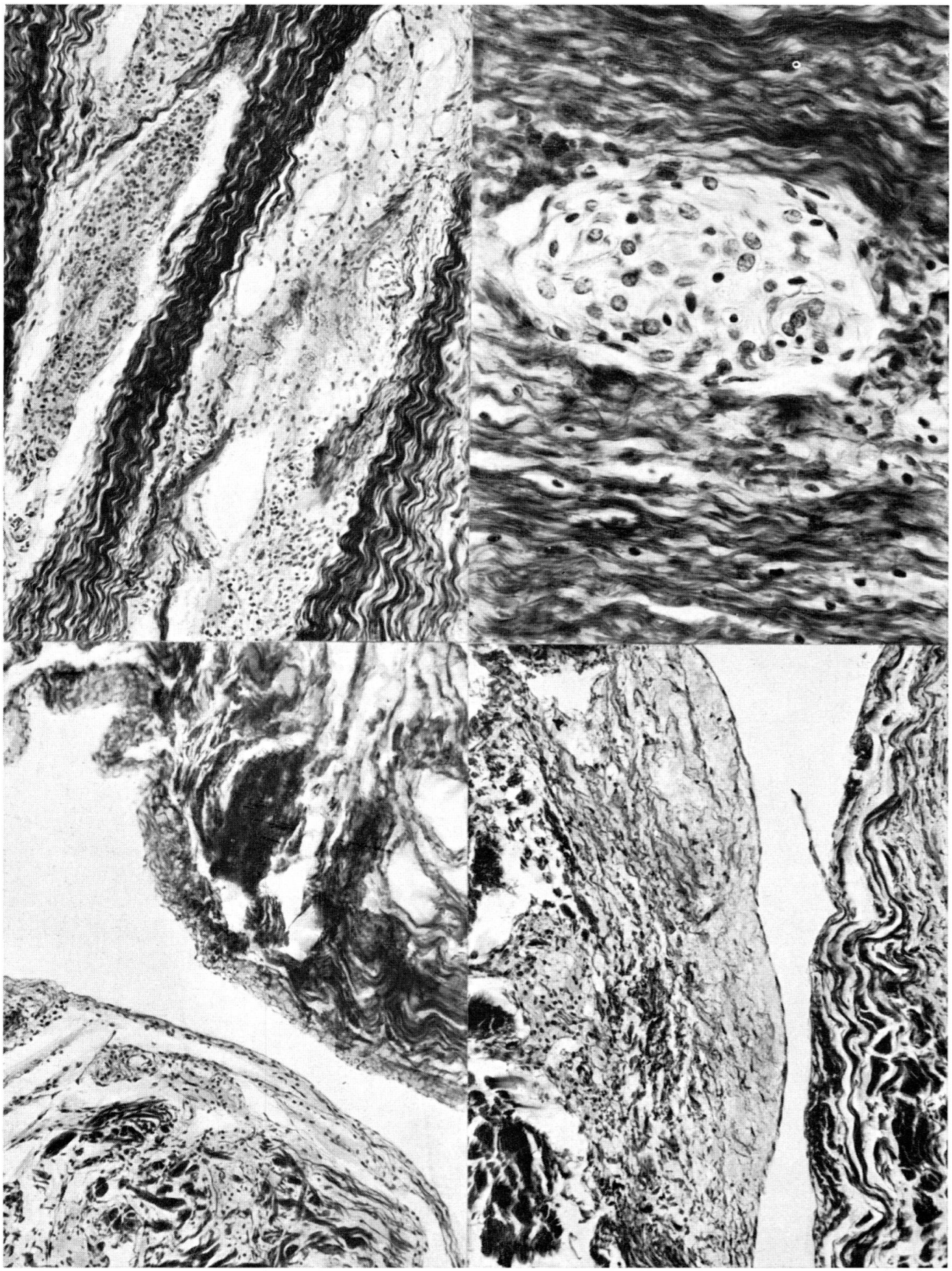

Die angegebenen Vergrößerungen (7–10) gelten für die Originalaufnahmen. Für den Druck wurden sie um etwa 25% linear verkleinert.

Abb. 7 Pferd, 23 Jahre. Flachschnitt durch die Dura in der Umgebung des Sinus sagittalis superior. Starke Durchsetzung mit Straßen lockeren leptomeningealen Gewebes (Bindegewebe und arachnotheliale Zellen). Vergrößerung 130×.

Abb. 8 Pferd, 23 Jahre. Geschlossene Gruppe von arachnoidalen Deckzellen zwischen Faserbündeln der Dura. Vergrößerung 140×.

Abb. 9 Pferd. Das leptomeningeale Maschenwerk innerhalb der Dura zieht bis unmittelbar an das Endothel einer Sinuslacune (untere Bildhälfte). Vergrößerung 140×.

Abb. 10 Pferd. Tötung durch Schuß. Die Erythrozyten dringen aus dem Spatium leptomeningicum bis unmittelbar an das Sinusendothel (links). Vergrößerung 160×.

11

12

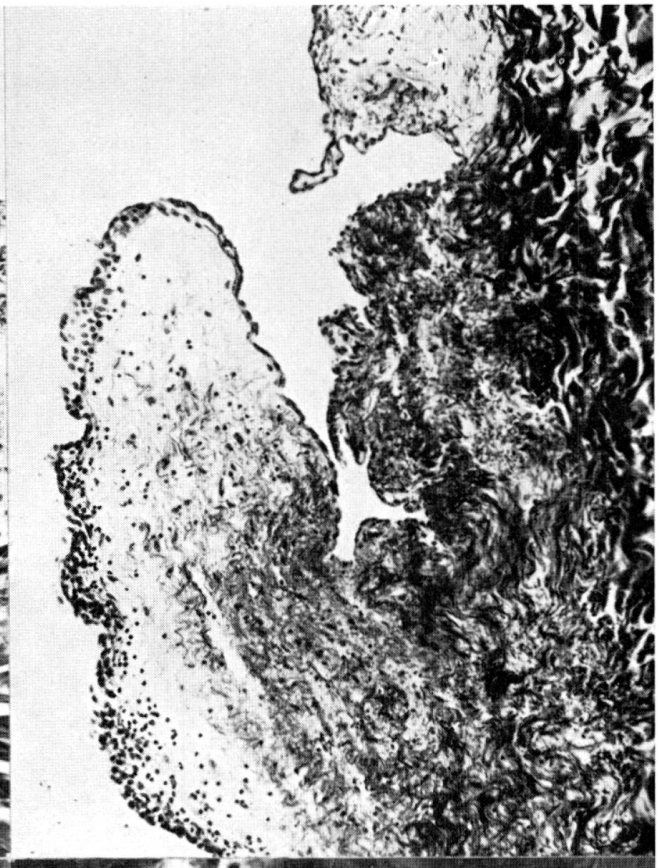

13

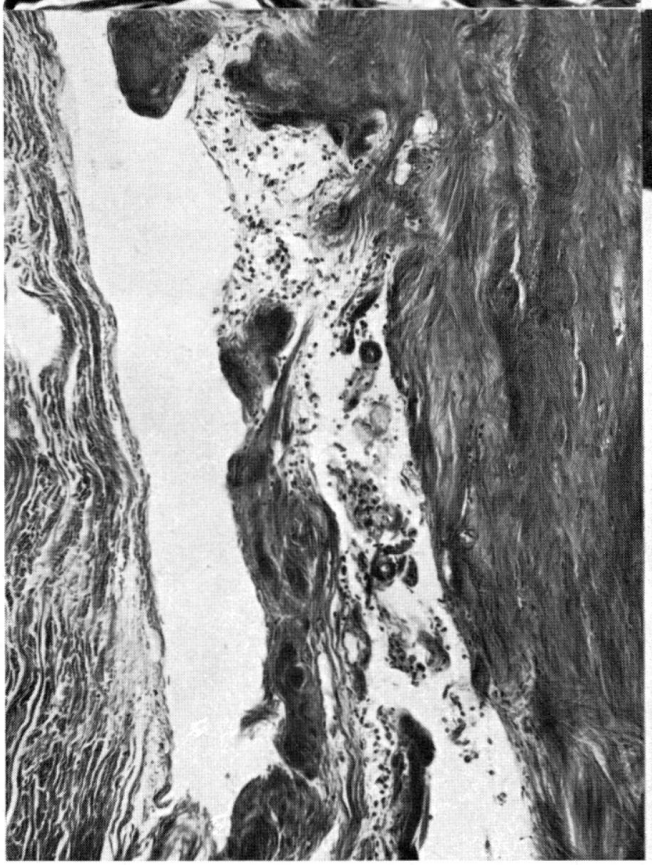

14

Abb. 11 Pferd. Auf breiter Zone leptomeningealen Gewebes ruhende Villi, die ins Sinuslumen hineinragen. Zotten ziemlich stark fibrotisch. Vergrößerung 168 ×.

Abb. 12 Pferd, 23 Jahre. Größere Zotte im Sinus mit sehr locker gebauter Spitze. Vergrößerung 120 ×.

Abb. 13 Hund. Schräg durch die Dura ziehendes leptomeningeales Gewebe, Kontakt mit Endothel einer intraduralen Vene. Hirnseite der Dura rechts, Schädelseite links im Bild. Vergrößerung 120 ×.

Abb. 14 Hund. Detailaufnahme der Kontaktfläche mit Sinusendothel aus dem vorigen Präparat. Vergrößerung 300 ×.

15 16

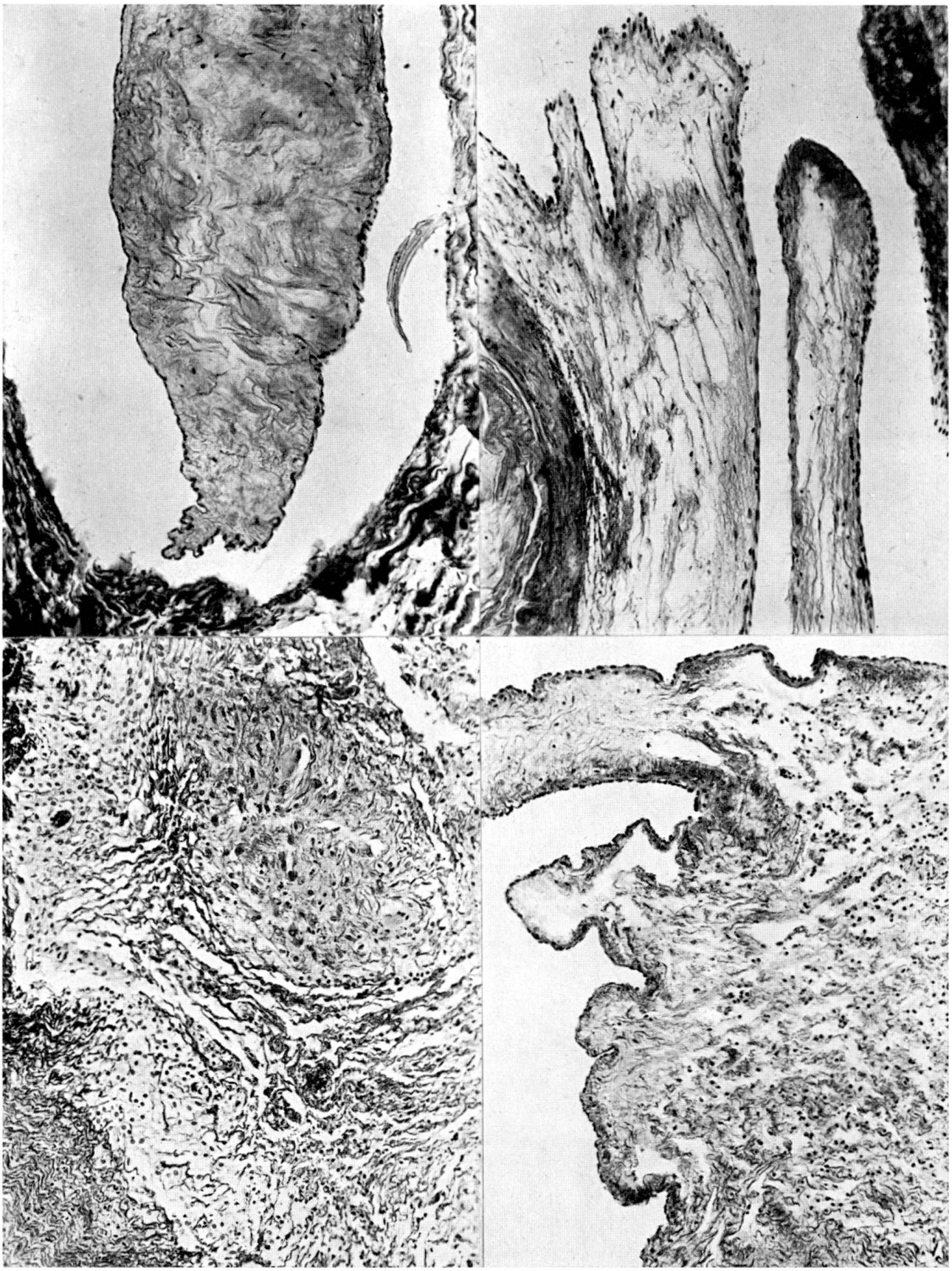

17 18

Abb. 15 Pferd. Fibrose mit «Verquellung» der Bindegewebsfasern in einer Zottenspitze. Deutlicher endothelialer Überzug. Vergrößerung 120 ×.

Abb. 16 Pferd. Zottenspitze mit lockerem Bau an der Oberfläche einer teilweise stark fibrosierten (links) Granulation. Vergrößerung 120 ×.

Abb. 17 Fohlen, 6 Monate. Basis einer größeren Granulation. Lockerer Bau mit ausgedehnten Rasen typischer arachnothelialer Zellen. Vergrößerung 132 ×.

Abb. 18 Aus dem gleichen Präparat wie Abb. 17. Zotten an der sinusseitigen Oberfläche der Granulation mit typischem netzartigem Bau des leptomeningealen Gewebes. Der Zusammenhang der locker gebauten Partien in der teilweise stark fibrosierten Granulation ist nur durch Verfolgung an Serienschnitten erkennbar. Vergrößerung 132 ×.

19 20

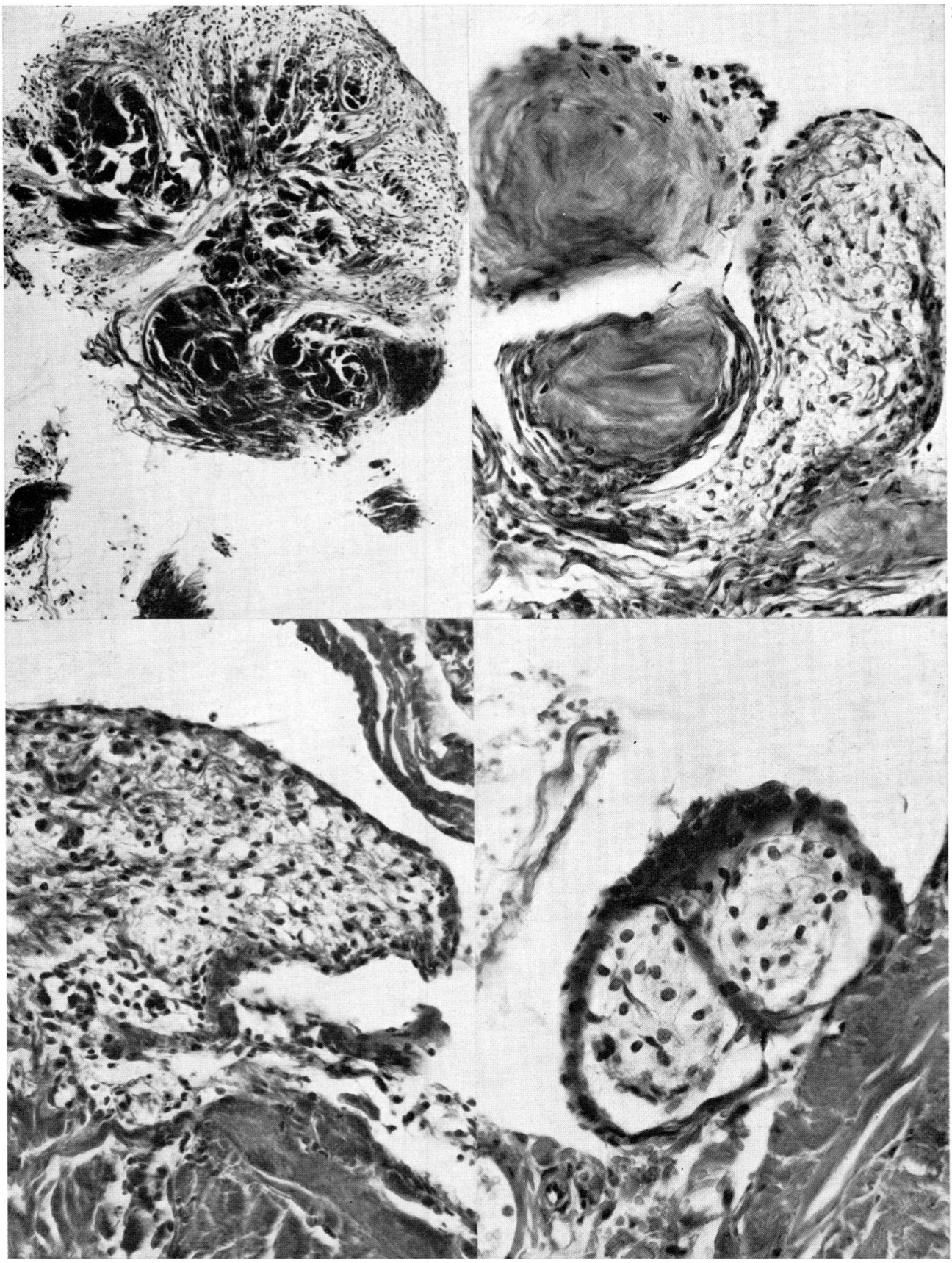

21 22

Abb. 19 Pferd, 23 Jahre. Durch Schnittführung von ihrer Unterlage getrennte Zottenspitze, teils fibrotisch, teils locker angeordnete arachnotheliale Zellen. Vergrößerung 136 ×.
Abb. 20 Kuh. Kleine, benachbarte Zottenspitzen, von denen die linke vollständig fibrosiert, die rechte maschenartig gebaut ist und offenbar mit dem Spatium leptomeningicum in Zusammenhang steht, was an der bis unter das Endothel reichenden Füllung mit Erythrozyten erkennbar ist. Vergrößerung 300 ×.
Abb. 21 Hund. Für diese Tierart typische kleine Zotte mit lockerem Bau. Vergrößerung 300 ×.
Abb. 22 Hund. Kleine, schräg getroffene Zotte im Sinuslumen. Das aus großen arachnothelialen Zellen und einem lockeren Bindegewebsnetz aufgebaute Innere scheint durch die Schnittführung ringsum von einem dicken kollagenen Mantel gegen das Sinuslumen abgegrenzt. Haemalaun-Eosin. Vergrößerung 440 ×.

23 24

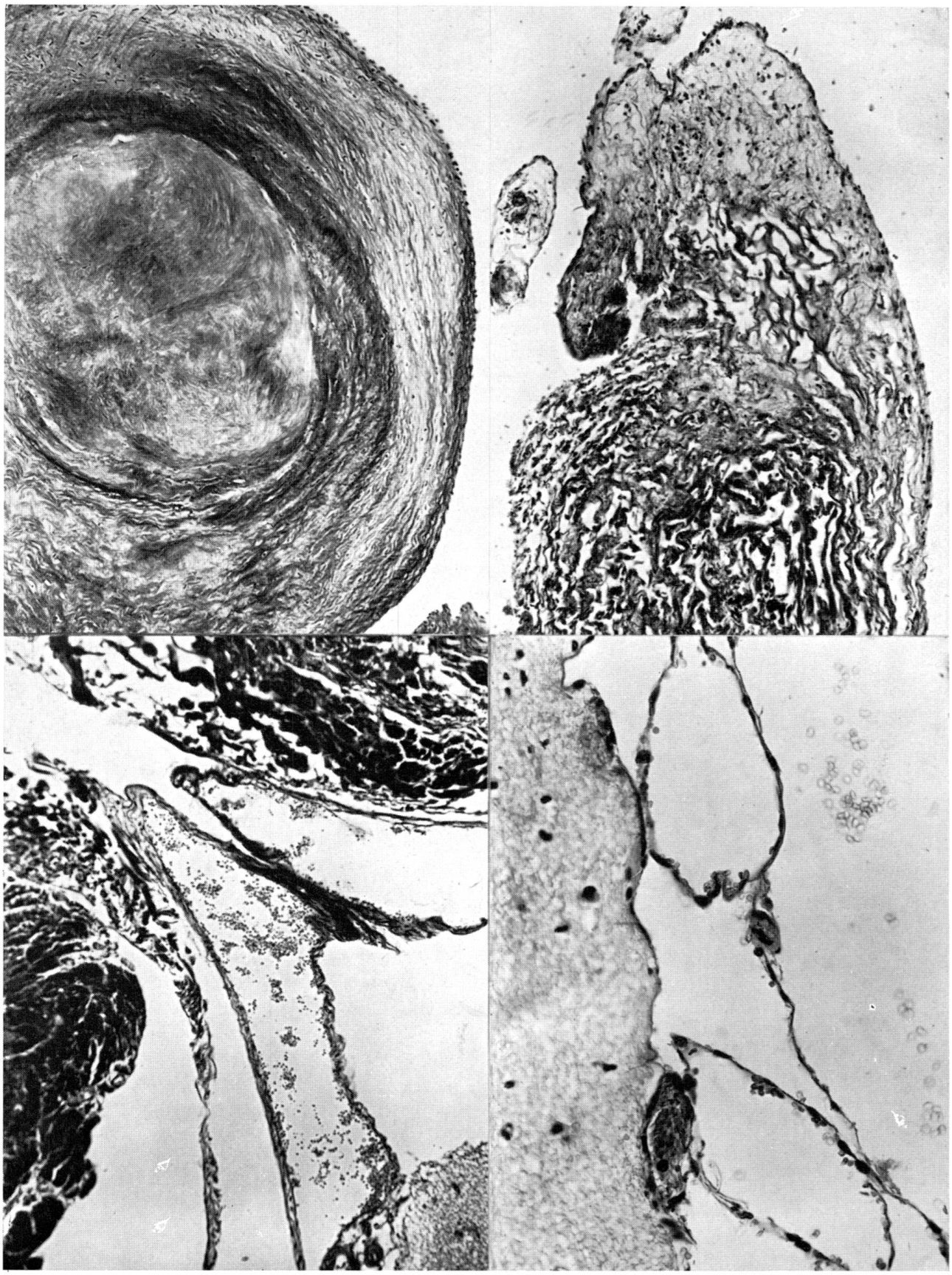

25 26

Abb. 23 Pferd. Kuppe einer großen, glatten Granulation mit starker Fibrose und zentraler Degeneration. Lumen der Sinuslacune rechts und oben. Vergrößerung 120×.
Abb. 24 Hirsch. Aus Dura herausgelöste Granulation vom Scheitel des Kleinhirnwurmes. Vergrößerung 120×.
Abb. 25 Hund. Zwei Venen des Spatium leptomeningicum, die, umgeben von Leptomeninxgewebe, in die Dura hineinziehen mit Richtung auf eine Sinuslacune. Vergrößerung 120×.
Abb. 26 Kalb. Zwei dünnwandige Venen des Spatium leptomeningicum. Vergrößerung 300×.

27

28

29

30

Abb. 27 Hund. Gruppe dünnwandiger Venen im Spatium leptomeningicum, in der Tiefe der Fissura interhemisphaerica. Vergrößerung 300 ×.

Abb. 28 Pferd. Gruppe dünnwandiger Venen innerhalb des intraduralen leptomeningealen Gewebes. Zipfel einer Sinuslacune Mitte unterer Bildrand. Vergrößerung 120 ×.

Abb. 29 Pferd. Detailaufnahme dünnwandiger arachnoidaler Venen innerhalb der Dura. Vergrößerung 460 ×.

Abb. 30 Pferd. Gruppe von «Schlängelgefäßen» der Dura mit großen, blasigen Wandzellen. Vergrößerung 420 ×.

31 32

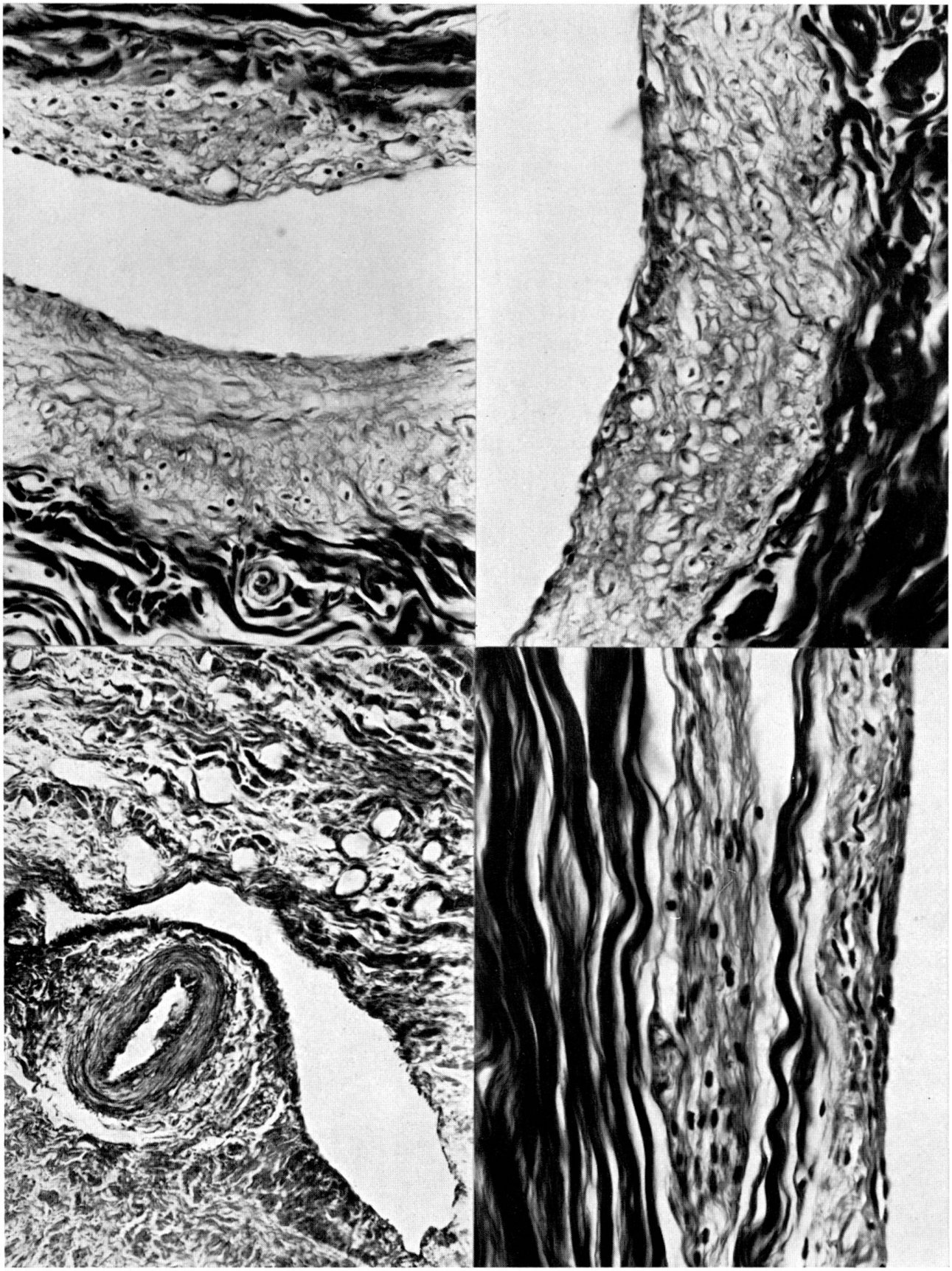

33 34

Abb. 31 und 32 Pferd. «Wandpolster» unter dem Endothel einer seitlichen Lacune des Sinus sagittalis superior. Vergrößerung 420 bzw. 440 ×.
Abb. 33 Kuh. Sinusoider Spaltraum in der Dura mit benachbarter Arterie. Haemalaun-Eosin. Vergrößerung 120 ×.
Abb. 34 Pferd. Sinuswand mit benachbartem Nervenbündel (senkrecht durch Bildmitte verlaufend). Vergrößerung 420 ×.

3. *Histologische Befunde*

Wir verzichten darauf, eine ins einzelne gehende Schilderung der Präparate bei den verschiedenen Tierarten und von unterschiedlichen Stellen zu geben. Vielmehr soll durch eine synthetische Darstellung, im Verein mit den Abbildungen, das Wesentliche möglichst kurz herausgestellt werden.

a) Das Verhältnis der Leptomeninx zur Dura

Es ist nicht zu erwarten, daß histologische Präparate – ganz abgesehen vom Wegfall der dritten Dimension – in der Lage sind, ein getreues Bild der wirklichen Verhältnisse und Zusammenhänge innerhalb der Meningen zu geben. Durch Wegfall der Blutzirkulation, des Liquors und damit der intravitalen Spannungsverhältnisse kollabieren zahlreiche Gefäße und natürliche Spalträume, während andererseits Zwischenräume an Orten entstehen, wo am lebenden Organ keine vorhanden sind (zum Beispiel der sogenannte Subduralraum). Nach neuen elektronenmikroskopischen Befunden scheint die Existenz dieses Raumes fraglich. Entweder sind die arachnoidalen Deckzellen unmittelbar der Durainnenseite apponiert (vide bei Nelson et al.) oder von dieser nur durch eine stark osmophile kompakte Schicht (eiweißreiches Material? Pease und Schultz) getrennt, so daß von einem Hohlraum (Spatium) nicht gesprochen werden sollte. Man kann deshalb Deutungen nicht ausweichen. Solche werden um so mehr Wahrscheinlichkeit gewinnen, auf je zahlreichere Beobachtungen sie sich stützen und vielleicht auch, je mehr man sich von den schematischen Vorstellungen löst, die die meisten Lehrbücher vermitteln.

Einige Verwirrung scheint das herkömmliche Auseinanderhalten von Pia und Arachnoidea zu stiften. Es schiene uns wirklichkeitsgetreuer – auch wenn der Unterschied wenig auffällt – von der Leptomeninx schlechthin zu sprechen (was auch embryologisch gerechtfertigt ist), mit einem innern Blatt (Pia), das der Hirnoberfläche anliegt, und einem kontinuierlich davon ausgehenden oft lamellären Maschenwerk (Arachnoidea), das nach außen abgeschlossen wird durch eine Deckzellschicht, die grundsätzlich der Dura lückenlos anliegt, deren genaueres Verhalten zu dieser aber anschließend zu schildern ist. Zwischen diesen Begrenzungen liegt das von kammerigen und spaltförmigen Hohlräumen gebildete, an gewissen Stellen wahrscheinlich obliterierte, und von Gefäßen durchzogene Spatium leptomeningicum. Das bindegewebige Balkenwerk der Arachnoidea, von Deckzellen umsponnen, ist wahrscheinlich im intravitalen Zustand auch weit flüssigkeitsreicher, als dies nach unseren histologischen Präparaten scheint (vgl. dazu auch Bauer). Die Dura (Pachymeninx) schließlich ist, wie Pfeifer gezeigt hat, eine viel gefäßreichere und weniger inerte Schicht, als dies lange angenommen wurde (vgl. dazu auch Kaplan-Aronson). Sie ist nach unsern Erfahrungen, wenigstens in Nachbarschaft der Sinus, auch weit stärker mit Nerven versorgt, als meist angegeben wird («Auch die Nervenversorgung ist spärlich.» [Krölling-Grau]). An unseren Schnitten ist festzustellen, daß die Dura in

der Nachbarschaft der Blutleiter (Sinus) und ihrer Zuflüsse (Parasinoidalräume, Duravenen) von zahlreichen meist schief verlaufenden Straßen leptomeningealen Gewebes durchzogen ist, so daß sie dort selbst nach den histologischen Prozeduren ein regelrechtes Schwammwerk darstellt (Abb. 7). Es bestehen zahllose kleine Kontaktstellen zwischen Lepto- und Pachymeninx, an denen die beiden Schichten nicht durch das deckzellige Abschlußblatt der weichen Hirnhaut auf glatter Fläche getrennt sind. Am einzelnen Schnitt erscheinen die leptomeningealen, intraduralen Inseln gewöhnlich vollständig isoliert und ohne Kontakt zu weicher Hirnhaut und Spatium leptomeningicum. Schrägschnitte oder, zuverlässiger, Serienschnitte zeigen aber, daß sie regelmäßig eine kontinuierliche Verbindung vom Spatium leptomeningicum bis unmittelbar unter das Endothel der erwähnten venösen Abflußbahnen herstellen (Abb. 9, 10, 13, 14, 17, 18,). Sie bestehen aus einem mehr oder weniger lockern Maschenwerk, in welches unterschiedlich große Gruppen, Stränge oder Rasen von Zellen des arachnothelialen Typs (Abb. 8) und in sehr wechselnder Dichte kollagene Fasern eingelagert sind, die sich durch lockeren Bau, welligen, oft wenig gleichsinnigen Verlauf und hellere Färbung im van Gieson von den Duralagen unterscheiden. Die Faserbündel sind von arachnothelialen Zellen überzogen. Das Gewebe entspricht also in seinem Bau dem arachnoidalen Maschenwerk des Spatium leptomeningicum.

Bei Tieren, die durch Bolzenschuß getötet wurden, finden sich in diesen leptomeningealen Zügen Erythrozyten bis unmittelbar unter das Endothel der intraduralen venösen Kanäle, während der sogenannte Subduralraum zwischen dem intakten äußern Abschlußhäutchen der weichen Hirnhaut und der Dura frei davon ist. Es handelt sich gleichsam um einen zwar ungewollten und groben, aber doch bezeichnenden «Injektionsversuch» (Abb. 10, 20).

Besonders innig und unmittelbar erscheint der Kontakt von Leptomeninx und Spatium leptomeningicum mit der Dura und ihren Venenbahnen an jenen im Abschnitt 2 geschilderten Stellen, wo die innere Duralage hochgradig reduziert ist.

Die Verzahnungen der weichen mit der harten Hirnhaut wurden für den Menschen bereits 1902 von Schmidt in einer später wenigstens von anatomischer Seite nicht gebührend beachteten Arbeit beschrieben. Er erklärt auch bereits ihre Entstehung durch unvollständige Trennung der embryonalen Meninxschicht.

b) Villi arachnoidales, Granula meningica und Pacchionische Körperchen

Dort, wo die beschriebenen Einsprengungen leptomeningealen Gewebes in der Dura das Endothel der venösen Blutbahn erreichen, kommt es häufig zur Ausbildung von kleinen oder größeren Zotten (Abb. 11, 12, 15, 16, 18 bis 22). Die größten von ihnen können bei der Herauslösung des Gehirns ihren Zusammenhang mit der Dura verlieren und alsdann als sackartige Ausstülpung der Leptomeninx erscheinen (Abb. 24). Meist aber reißt ihre Verbindung mit der Leptomeninx durch, so daß sie zwischen den Dura-

schichten sitzen bleiben und ihr Zusammenhang mit der weichen Hirnhaut nicht mehr ohne weiteres erkennbar ist. Die größeren dieser Gebilde sind von bloßem Auge gerade noch erkennbar; sie stellen die Villi arachnoidales dar. Offenbar sind sie Weiterentwicklungen der vorher beschriebenen intraduralen, leptomeningealen Einsprengungen. Nach unsern Beobachtungen enthalten sie nur dann Gefäße, wenn eine Vene aus dem Spatium leptomeningicum sie durchzieht, um die intraduralen venösen Abflußwege zu erreichen. Die Spitzen der Zotten haben teils einen reticulären Bau (Abb. 12, 16, 18, 20), teils sind sie mehr oder weniger fibrotisch (Abb. 11, 15, 20). In den reticulär gebauten Anteilen wird ein mehr oder weniger lockeres Maschenwerk kollagener, sich nach van Gieson blaßrot färbender Fasern von einem Netz arachnothelialer Deckzellen umsponnen. Gegen das Lumen der venösen Kanäle zu sind die Zotten durch eine einschichtige Endothellage begrenzt (Abb. 15). Am einzelnen Schnitt erscheinen sehr oft große Teile der Zotten, manchmal aber entweder die Basis oder die Spitze völlig fibrotisch, während die andern Teile den netzartigen Bau aufweisen. Schräg- oder noch besser Serienschnitte zeigen aber immer den Zusammenhang des netzartigen Gewebes von der Leptomeninx bis unter das Endothel der intraduralen venösen Bahn (Abb. 17, 18). Auch in den Zotten kommt es bei arachnoidaler Blutung zu einer «Injektion» des reticulären Anteiles bis direkt unter das sie überziehende Venenendothel (Abb. 20).

Die bei den makroskopischen Befunden geschilderten rundlichen, in die Sinus oder Sinuslacunen vorragenden, buckligen Gebilde stellen grundsätzlich nichts neues dar. Ihre Oberfläche ist zumeist glatt (Abb. 23); gewöhnlich ist die Fibrosierung ausgedehnter und weiter fortgeschritten; gelegentlich beginnen die kollagenen Massen zu degenerieren (Abb. 20, 23). Auch bei diesen Gebilden ist aber mit Serienschnitten meist noch eine Verbindung zwischen Spatium leptomeningicum und Sinusendothel nachweisbar. Der Umstand, daß die Oberfläche größerer Granulationen mit Zotten besetzt sein kann (Abb. 18) zeigt, daß zwischen ihnen und den Villi keine grundsätzlichen Unterschiede bestehen.

Die größten dieser Knötchen, wie wir sie speziell beim Pferd gesehen haben, dürfen offenbar den Pacchionischen Granulationen des Menschen homologisiert werden. Der Vergleich mit den vorgehend geschilderten Gebilden und die kontinuierlichen Übergänge machen es wahrscheinlich, daß von den leptomeningealen Zügen innerhalb der Dura über die Zotten bis zu den Pacchionischen Körperchen sich eine fortschreitende Entwicklung abspielt, wobei die letzten mit ihrer weitgehenden Fibrosierung eher als Endstadium denn als die funktionell wichtigsten Gebilde zu betrachten sein dürften.

c) Bemerkungen zum Bau meningealer Gefäße

Es war nicht Zweck dieser Untersuchungen, eingehender den Gefäßverhältnissen nachzugehen, doch sollen einige Feststellungen, die sich aus unsern Präparaten ergeben, kurz angeführt werden.

Manche Beschreibungen wirken durch ihre unglückliche Nomenklatur eher verwirrend als klärend. So wird gewöhnlich die Arachnoidea als «gefäßlose Haut» bezeichnet. Dies trifft aber nur für ihr äußerstes Abschlußblatt zu und dies dann natürlich per definitionem. Die Gefäße gehören weder dieser Schicht noch, wie dies häufig gesagt wird, der Pia an, sondern liegen im Maschenwerk des Spatium leptomeningicum. Dies ist nach der Betrachtung embryologischer Präparate auch vollkommen verständlich. Die in das Parenchym des ZNS eintretenden Gefäße werden von leptomeningealem Gewebe begleitet, und jene Venen, die zentrifugal der Dura zustreben, in analoger Weise.

Derartige aus dem Spatium leptomeningicum in die Dura hineinziehende und von leptomeningealem Gewebe begleitete Venen können selbstverständlich nur an Präparaten beobachtet werden, in denen Hirn und Dura in situ bleiben. (Abb. 25). Sie sind mehrfach beschrieben worden. Gut erhaltene Präparate des Leptomeningealraumes zeigen, daß dieser zahlreiche äußerst dünnwandige und weitlumige Venen führt, von denen wahrscheinlich der größere Teil verlorengeht, bevor das histologische Präparat hergestellt ist (Abb. 26, 27). Sie bestehen lediglich aus einem Endothelrohr und einer Schicht adventitieller Zellen, deren Kerne mit den Endothelkernen alternieren. In van Gieson-Präparaten kann diese feine Außenschicht rosa tingiert sein. Diese Befunde stimmen überein mit der Feststellung von Scholz und Ralston (1939), daß die subarachnoidalen Venen bei Hund und Katze sehr dünn und muskellos sind. Entsprechende venöse Gefäße verschiedenen Kalibers finden sich ebenfalls in den intraduralen, leptomeningealen Gewebsstraßen (Abb. 28, 29). Sie liegen oft in ganzen Büscheln beisammen und scheinen gelegentlich sinusoid zu verlaufen. Ihre Mündung in durale Venen läßt sich an geeigneten Präparaten nachweisen. Wahrscheinlich stehen diese gleichartigen Venen der Leptomeninx – innerhalb des Spatium leptomeningicum und in seinen intraduralen Verzahnungen – miteinander in Verbindung, doch geht diese bei der Präparation zumeist verloren.

Innerhalb der Dura findet sich ein eigenartiger Typ wahrscheinlich arterieller Gefäße, der meist in ganzen Gruppen und stets in der Nachbarschaft der Blutleiter oder ihrer seitlichen Lacunen liegt. Die Gefäße scheinen nach den zahlreich in einem Schnitte vorkommenden Quer- und Schiefschnitten stark geschlängelt zu verlaufen. Sie weisen außerhalb des Endothels eine mehrschichtige Wand von großen, blasigen, hellen Zellen auf, die sich im van Gieson gelblich tingieren, und die, je größer diese Gefäße werden, in ein um so dichteres wabiges Netz kollagener Fasern eingeschlossen sind. An den kleinsten dieser Gefäße finden sich lediglich einige Schichten derartiger heller Zellen, die nach den Charakteristica ihrer Kerne und ihren färberischen Eigenschaften als glatte Muskelzellen anzusprechen sein dürften (Abb. 30). Ähnliche Zellen finden sich in Form von ganzen subendothelialen «Polstern» an gewissen Stellen der Wände der Blutleiter, insbesondere in den Winkeln der Sinuslacunen und dort gerne an jenen Stellen, wo Venen aus dem intraduralen leptomeningealen Gewebe in diese hineinziehen (Abb. 31, 32). Auch sonst findet man in den Wänden der Sinus nicht so selten eine dünne Schicht

von hellen Zellen, die nach Kernbild und färberischem Verhalten glatte Muskelzellen sein dürften. Es ist also nicht so wie meist beschrieben, daß die Wand der intraduralen Sinus ausschließlich aus einem Endothelrohr und dem anschließenden straffen Bindegewebe der Dura besteht. Diese auffälligen Gefäßbildungen wären ohne Zweifel einer genaueren, systematischen Untersuchung wert.

Auf den eigentlich erstaunlichen Gefäßreichtum der Dura wurde schon früher hingewiesen. Nach unseren Präparaten scheint es, daß dieser wenigstens im Gebiet der sinusnahen Dura recht erheblich ist, und ebenso sind in diesen Gebieten, entgegen den häufigen Angaben in der lehrbuchmäßigen Literatur, Nervenbündel außerordentlich reichlich vorhanden. Sehr häufig findet sich in diesen Gegenden eine enge räumliche Beziehung zwischen Parasinoidalräumen und größeren Duraarterien dergestalt, daß die Arterien in Vorbuchtungen liegen, die in den Parasinoidalraum hineinragen (Abb. 33). Auch an diesen Orten ist die Gegenwart stärkerer und zahlreicher Nervenfaserbündel stets auffällig (Abb. 34).

d) Besonderheiten

Nur kurz soll auf einige beiläufige Befunde hingewiesen werden, die für die zu diskutierenden Fragen keine besondere Bedeutung haben.

Im histologischen Präparat erscheint die Leptomeninx im allgemeinen wesentlich bindegewebs- und kollagenreicher, als dies der gewöhnlichen Vorstellung entspricht. Vermutlich gibt dieses Bild aber die intravitalen Verhältnisse nur schlecht wieder, da der Flüssigkeitsgehalt in Wegfall kommt und das Maschenwerk kollabiert ist.

Sowohl in den bindegewebigen Anteilen wie in den Gruppen arachnothelialer Zellen kommt es häufig zu degenerativen Vorgängen einschließlich Verkalkungen. Diese Veränderungen scheinen mit dem Alter zuzunehmen und sind besonders beim Pferd deutlich. Entsprechende Vorgänge sind auch im Bereich der Villi arachnoidales und der Granulationen zu sehen. Bei älteren Tieren kommt es in der Dura zu knorpeligen Metaplasien, die später auch verknöchern können. Letzteres ist vor allem beim alten Hund häufig und vielfach beschrieben worden.

Innerhalb der Dura älterer Pferde findet man nicht so selten verstreute Makrophagen, und zwar befinden sie sich entweder in der Nachbarschaft der intraduralen Gefäße oder vor allem im erwähnten, in die Dura eingeschachtelten leptomeningealen Gewebe. Dieses unterscheidet sich also auch in dieser Hinsicht nicht vom eigentlichen Gewebe der weichen Hirnhaut. Diese Makrophagen enthalten gewöhnlich ein feinkörniges Pigment mit einer gelblichen Eigenfarbe, das sich schwach PAS-positiv anfärbt. Bei einem einzigen Pferd fanden wir an vereinzelten Stellen in der Umgebung intraduraler Gefäße nestförmige, dichte Ansammlungen lymphoider Zellen.

III. TEIL

Diskussion

Aufgabe dieser Untersuchung war, in Nachprüfung der teilweise widersprüchlichen Angaben der Literatur bei einigen Haustierarten (Pferd, Rind, Schaf, Hund) Vorkommen, Form, Zahl und Lage der Pacchionischen Körperchen zu untersuchen. Reserviert man den Ausdruck «Pacchionische Granulationen» den eingangs für den Menschen geschilderten, makroskopisch sichtbaren Gebilden, so haben wir sie in einiger Ausprägung lediglich beim Pferd festgestellt. Sie kommen dort hauptsächlich im caudalen Bereich des Sinus sagittalis superior, vorwiegend in dessen seitlichen Lacunen und meist nur in geringer Zahl vor. In Übereinstimmung mit einer ganzen Reihe anderer Untersucher (Key und Retzius, Weed, Török, Schaltenbrand, Howarth und Cooper u. a.) konnten wir dagegen feststellen, daß entsprechende mikroskopische Gebilde in weit größerer Zahl vorhanden sind, die man mit Weed und LeGros Clark als Villi arachnoidales (Arachnoidalzotten) zu bezeichnen hat. Darüber hinaus aber ergibt sich aus unsern Präparaten, daß auch diese Villi Weiterentwicklungen leptomeningealen Gewebes sind, welches sich in der Nachbarschaft der Blutleiter und der duralen Venen überall in die Dura eingeschachtelt findet. An geeigneten Serienschnitten läßt sich zeigen, daß auf dem Wege dieses in die Dura verzahnten leptomeningealen Gewebes das Spatium leptomeningicum an sehr zahlreichen Stellen und damit vermutlich auf insgesamt beträchtlicher Fläche bis unmittelbar unter das Endothel der intraduralen venösen Abflußwege heranreicht. Danach wären die Villi arachnoidales und erst recht die Pacchionischen Granulationen hypertrophierende und zum Teil zunehmend fibrosierte Weiterentwicklungen dieser ursprünglichen, rein mikroskopischen Verflechtungen von Lepto- und Pachymeninx.

Diese Betrachtungsweise steht im Widerspruch zu der in den meisten Darstellungen zum Ausdruck kommenden Auffassung, daß die arachnoidalen Zotten und Körperchen in die Dura eindringen, vorwachsen, die Dura vor sich herschieben usw. Wir glauben vielmehr, daß sie sich an und aus jenen sehr zahlreichen Stellen entwickeln können, wo es nie zu einer vollständigen Entmischung der beiden Schichten (Lepto- bzw. Pachymeninx) der ursprünglich einheitlichen embryonalen Meningen (Sterzi) gekommen ist. Dies steht in keinem Widerspruch zu der von Harvey und Mitarbeitern sowie Leary vertretenen, wahrscheinlich richtigen und durch Experimente erhärteten Auffassung, wonach Leptomeninx (Neuralleiste) und Dura (Mesoderm) ihrer Herkunft nach etwas Unterschiedliches wären. Es muß allerdings betont werden, daß gerade Harvey und Mitarbeiter dies selber nie so apodiktisch formuliert haben, wie es später oft übernommen worden ist. Vielmehr ist anzunehmen, daß die Deckzellen (lining cells) der Leptomeninx aus solchen Elementen entstehen, die in der frühen Embryonalentwicklung aus

der Neuralleiste, zum Teil auch aus dem äußeren Ektoderm in das primitive Blastem einschwärmen, aus dem sich später unter anderem die Meningen ausdifferenzieren werden. Dagegen ist das Bindegewebegerüst und selbstverständlich auch der Gefäßapparat der Leptomeninx nach wie vor aus dem mesodermalen Grundgewebe herzuleiten. Daher ist die stratigraphische spätere Gliederung der Meningen in ihre beiden Hauptschichten eine ganz andere Angelegenheit als die in den frühesten Embryonalphasen sich entscheidende keimblattmäßige Herkunft. Ganz im Gegenteil läßt diese Auffassung von einer frühen Untermischung mesodermalen und ektodermalen Materials in dem später für die Meningenbildung bestimmten Gewebe eher leichter verstehen, wie es zu den geschilderten unvollständigen Entmischungen der Pachy- und Leptomeninx wenigstens in bestimmten Zonen kommen kann.

Der Umstand, daß die Pacchionischen Körperchen unter den Haustieren fast nur beim Pferd zu sehen sind, bei den Primaten in aufsteigender Reihe deutlicher und zahlreicher werden und beim Menschen ihre maximale Ausbildung erreichen, läßt vermuten, daß mit zunehmender Größe des Subarachnoidalraumes (Bluntschli) und mit wachsender Intensität der mutmaßlichen Funktion ihrer Vorstufen der Anstoß zur Hypertrophie gegeben ist.

Eine Reihe von Untersuchungen, vorab diejenigen von Weed, die von Scholz und Ralston überprüft und technisch verbessert wurden, sprechen dafür, daß die Granula meningica und die Arachnoidalzotten Wege sind, auf denen Liquor «abfließen» kann oder, um es adäquater zu sagen, in denen sich Austauschvorgänge zwischen Liquor und Blut abspielen können. Wir denken aber, daß die Pacchionischen Granulationen, die ihrer Auffälligkeit wegen und auch aus historischen Gründen die meiste Aufmerksamkeit auf sich zogen, gerade nicht die günstigsten Objekte waren, um dem Problem der Funktion nahezukommen. Ihre häufige Loslösung aus dem natürlichen Zusammenhang sowie die fibrotischen und degenerativen Veränderungen sind im Gegenteil dazu angetan, ihre ursprüngliche Bedeutung zu verschleiern. Betrachtet man dagegen die einfachen und unmittelbaren Beziehungen zwischen leptomeningealem Gewebe und -raum und den venösen Bahnen der Dura bei den untersuchten Tieren, so scheint ein Austausch zwischen Liquor und Blut auf diesem Weg durchaus denkbar. Der Liquor würde dann wie in einer Sickergrube innerhalb der Dura zirkulieren und dort sowohl mit den beschriebenen dünnwandigen Venen wie mit dem Endothel der venösen Abflußwege der Dura Kontakt nehmen können. Diese Betrachtungsweise würde sogleich eine weitere mögliche Funktion nahelegen: die, wenigstens an den beschriebenen Stellen (Nachbarschaft der Blutleiter und größeren Venen), wie ein Schwamm mit Liquor angefüllte Dura würde in ihrer Spannung durch den jeweiligen Liquordruck beeinflußt. Wären dafür empfindliche Rezeptoren (die beschriebenen eigenartigen geschlängelten Gefäße der Dura und die «Sinuswandpolster»?) in die Dura eingebaut, so könnte der lokale Blutstrom reflektorisch (über die vasomotorischen Nerven der Dura-

arterien? – Cooper 1958) gesteuert werden. Diese Hypothese träfe sich einigermaßen mit den Auffassungen sowohl von Kiss und Tarjan wie von Cooper. Dabei wären aber die Villi und Granulationen nicht die Rezeptoren («Barozeptoren» à la Kiss-Tarjan), sondern eher eine Art hydrodynamischer «Überträger». Es ist aber nicht einzusehen, warum die beiden denkbaren Funktionen (Liquoraustausch bzw. Wasserhaushalt, Spannungsregelung) einander ausschließen sollten. Cooper betont, daß keine eindeutigen Anhaltspunkte für die filtratorische Tätigkeit der Granula meningica vorlägen, und weist vor allem darauf hin, daß unter dem angrenzenden Sinusendothel regelmäßig eine Schicht kollagenen Bindegewebes festzustellen sei. Abgesehen davon, daß unsere Präparate (in Übereinstimmung mit den Befunden von LeGros Clark) dem widersprechen, ist die Frage aufzuwerfen, ob tatsächlich eine Bindegewebsschicht im lebenden Zustand einen Stoffaustausch verunmöglicht. Dies schiene uns eher zweifelhaft. Selbst die Kapillaren des Gehirns sind von einer einschichtigen «Adventitia» begleitet (Spielmeyer). Es ist ja wohl auch nicht richtig, sich – verleitet vielleicht vom Aspekt des histologischen Präparates (nach Tod, Fixation, Entwässerung, Einbettung, Färbung!) – das Bindegewebe als etwas Starres und damit gleichsam «Totes» vorzustellen.

Hueck sprach schon 1920 von einem das Mesenchym in allen Gewebsteilen gleichmäßig durchdringenden Saftstrom. Um ein noch aufdringlicheres Beispiel zu nennen: Die Kapillaren der Plexus chorioidei zum Beispiel bei Pferd und Hund sind von einem gewissen Alter ab oft von breiten, kollagenen Mänteln umgeben, ohne daß morphologische Anzeichen für eine Schädigung des doch wohl mit ihnen in funktioneller Beziehung stehenden Epithels vorlägen.

Der morphologische Nachweis sehr dünnwandiger, im Spatium leptomeningicum ausgespannter Venen (Abb. 26, 27) und entsprechender Gefäße im intraduralen leptomeningealen Gewebe (Abb. 28, 29) legt den Gedanken nahe, daß auch über derartige Gefäße ein Austausch zwischen Liquor und Blut möglich ist. Sie entsprächen damit den von Kiss postulierten Liquorvenen. Scholz und Ralston nehmen, in Übereinstimmung mit Howarth und Cooper, nach ihren experimentellen Untersuchungen diesen zweiten Weg ebenfalls an. Es schiene ja eher erstaunlich, wenn das ZNS für einen derart wichtigen Vorgang wie die Gleichgewichtserhaltung zwischen Liquor und Blut auf eine einzige Regulationsmöglichkeit angewiesen wäre.

Zusammenfassung

An Gehirnen von Pferden, Rindern, Schafen und Hunden sowie vergleichsweise von Menschen wurde Vorkommen, Zahl, Sitz und Form der arachnoidalen Granulationen untersucht. Bei Pferd, Rind und Hund wurden histologische Untersuchungen dieser Gebilde, der Sinuswände und der Dura durchgeführt. Diese führten zur Auffassung, daß die nur beim Großtier, besonders dem Pferd, und lediglich in geringer Zahl vor-

kommenden typischen Pacchionischen Granulationen hypertrophische Weiterentwicklungen der Villi arachnoidales (Weed) sind und letztere wiederum aus Verzahnungen der Leptomeninx mit der Dura hervorgehen. Diese Verzahnungen stellen kontinuierliche Verbindungen vom Spatium leptomeningicum zum Endothel der intraduralen venösen Abflußwege dar. Sie werden gedeutet als Ergebnis einer unvollständigen Trennung der beiden Schichten (Pachy- und Leptomeninx) der Meninx primitiva, in der Nachbarschaft der Sinus und großen Duravenen. Dieser Gedanke ist schon 1902 von Schmidt geäußert worden. In Berücksichtigung der Ergebnisse verschiedener anderer Untersucher wird angenommen, daß diese Verbindungen eine doppelte Funktion haben könnten:

1. Austauschorte zwischen Liquor und Venenblut
2. über die Liquorfüllung der sinus- und venenführenden Duragebiete Beeinflussung möglicher Rezeptoren («Sinuspolster» und besondere durale Gefäße) und dadurch reflektorische Beeinflussung der intrakranialen Druckverhältnisse.

Diese Auffassung würde die zwei hauptsächlichsten und sich bis heute konkurrenzierenden Ansichten (vergl. zum Beispiel Turner und Cooper) miteinander versöhnen.

Außerdem wird auf das Vorkommen sehr dünnwandiger Venen im Spatium leptomeningicum und in den beschriebenen leptomeningealen Verzahnungen der Dura aufmerksam gemacht, was auch die Annahme eines Austausches zwischen Blut und Liquor im Spatium leptomeningicum, die von verschiedenen Seiten postuliert wurde (Kiss, Howarth, Cooper, Scholz und Ralston) nahelegt. Anatomische und experimentelle Befunde sowohl wie die logische Überlegung machen es wahrscheinlich, daß auch die «Liquorresorption», besser der Wasserhaushalt des Meningealraumes, nicht von einer einzigen Möglichkeit abhängig sein kann. Dabei ist Howarth und Cooper darin beizupflichten, daß vermutlich verschiedene Komponenten des Liquors in jeweils ihnen eigentümlicher Weise gegen das Blut ausgetauscht werden.

Résumé

On a examiné chez des chevaux, des bovins, des moutons et des chiens et à titre comparatif chez l'homme, le nombre, le siège et la forme des granulations arachnoïdales. Chez le cheval, le bœuf et le chien, on a procédé à des examens histologiques de ces formations, des parois des sinus et de la dure-mère. On a pu conclure de ces recherches que les granulations typiques de Pacchioni qui ne se rencontrent que chez les grands animaux, surtout le cheval, et parfois en petit nombre, sont des évolutions hypertrophiques des villosités arachnoïdales (Weed), et que ces dernières sont à leur tour issues d'endentements de la leptoméninge avec la dure-mère. Ces endentements représentent des connexions continues du spatium leptomeningicum avec l'endothélium des voies veineuses d'écoulement intradurales. On dit qu'ils sont le résultat d'une séparation incomplète des deux couches des méninges (pachy- et leptoméninge) primitives, à proximité des sinus et des grosses veines de la dure-mère. Cette explication a déjà été donnée en 1902 par Schmidt. On admet, vu les résultats obtenus par d'autres chercheurs, que ces connexions pourraient avoir une double fonction: 1. Lieux d'échange entre le liquide céphalo-rachidien et le sang veineux. 2. Influence de certains récepteurs sur le remplissage des régions des sinus et des veines et par là influence sur la pression intercrâniale. Cette interprétation pourrait rapprocher les opinions qui se sont jusqu'à ce jour toujours opposées (voir par ex. Turner et Cooper). L'auteur rappelle en outre la présence, dans le spatium leptomeningicum et dans les endentements de la dure-mère déjà signalés, de veines à parois très minces, ce qui rend plausible la théorie d'un échange de sang et de liquide céphalo-rachidien dans le spatium leptomeningicum (Kiss, Howarth-Cooper, Scholz et Ralston). Les examens anatomiques et expérimentaux ainsi que la simple logique, doivent faire croire que la résorption du liquide ne peut dépendre d'une seule possibilité. D'ailleurs, il faut se ranger à l'avis de Howarth et de

Cooper : différents composants du liquide céphalorachidien s'échangent probablement contre du sang, chacun à leur manière propre.

Riassunto

Nel cervello di cavalli, bovini, pecore e cani e per comparazione in quello umano, furono esaminati la presenza, il numero, la sede e la forma delle granulazioni aracnoidi. Nel cavallo, nel bovino e nel cane furono eseguiti gli esami istologici di queste formazioni, delle pareti dei seni e della dura madre. Queste indagini condussero all'opinione che le granulazioni tipiche di Pacchioni si presentano solo in numero minimo nel bestiame grosso, soprattutto nel cavallo e costituiscono sviluppi ulteriori dei villi aracnoidi (Weed), i quali ultimi derivano di nuovo da addentellamenti della leptomeninge con la dura madre. Questi addentellamenti costituiscono delle comunicazioni continue fra lo spazio leptomeningico e l'endotelio delle vie di deflusso venoso intradurale. Essi sono interpretati quale risultato di una divisine incompleta dei due strati delle meningi primitive (pachimeninge e leptomeninge), in vicinanza dei seni e delle grosse vene della dura madre. Questa opinione è già stata espressa da Schmidt nel 1902. In considerazione dei risultati di diversi altri ricercatori, si ammette che queste comunicazioni pottrebbero avere una funzione duplice: 1. siti di scambio tra il liquido cerebro-spinale (liquor) e il sangue venoso. 2. Influsso sul riempimento del liquor dei seni e soprattutto dei condotti venosi della dura madre e influenzamente di possibili ricettori (cuscini dei seni e vasi speciali della dura), nonchè azione riflessa della pressione intracraniale. Questo modo di vedere riconcilierebbe l'una con l'altra le due opinioni più importanti che oggi si fanno concorrenza (confronta ad esempio Turner e Cooper). Inoltre si rende attenti sulla presenza di vene a pareti molto fini nello spazio leptomeningico e negli addentellamenti suddescritti della dura madre, il che suggerisce anche l'opinione di uno scambio fra il sangue ed il liquor nello spazio leptomeningico, cambio che fu postulato da diversi autori (Kiss, Howarth-Cooper, Scholz e Ralston). Reperti anatomici e sperimentali, nonchè la riflessione logica, depongono probabilmente che anche il riassorbimento del liquor o meglio la regolazione acquosa dello spazio meningico non può dipendere da una sola possibilità. Al riguardo, ad Howarth e a Cooper si deve acconsentire che probabilmente i diversi componenti del liquor si scambiano in forma particolare di fronte al sangue.

Summary

In brains of horses, cattle, sheep and dogs and – for comparison – in men incidence, number, seat and shape of the arachnoidal granules were investigated. In horses, cattle and dogs histological observations of these granules, of the walls of sinuses and of the dura were carried through. The conclusion arrived at was that only in big animals, especially in horses and here only in small numbers found typical Pacchioni's granulations were the results of developed villi arachnoidales (Weed), these latter arising from toothings of the leptomeninx with the dura. These toothings are continuous connections of the spatium leptomeningicum with the endothelium of the intradural venous drainings. They are interpreted as the result of uncomplete separation of the two layers (pachymeninx and leptomeninx) of the meninx primitiva in the neighbourhood of the sinuses and great veins of the dura. This idea was published already 1902 by Schmidt. In view of the results of various other investigators it is supposed, that these connections have a double function: 1. Places of exchange between liquor and vein blood. 2. Influence on possible receptors and consequently reflectoric influence on the intracranial pressure. This idea would reconcile the two opposite conceptions (Turner and Cooper). The author points to thin-walled veins in the spatium leptomeningicum and

the above mentioned connections of the dura, and to the possibility of an interchange of blood and liquor in the spatium leptomeningicum mentioned by several authors (Kiss, Howarth-Cooper, Scholz and Ralston). Anatomical and experimental facts are speaking for the probability of a «liquor resorption», or better, the water metabolism of the meningeal room cannot only depend on one single possibility. Hoowarth and Cooper are probably right in supposing that various components of the liquor may be exchanged in a specific manner with the blood.

Der Autor dankt für mannigfaltige Unterstützung: dem National Institute for Nervous Diseases and Blindness, Bethesda, USA, für die laufende finanzielle Hilfe; der Bernischen Hochschulstiftung für den Beitrag an die Druckkosten; Herrn Lektor Dr. M. Noyer für die Überlassung von Material aus dem Schlachthof Bern; Herrn Dr. A. Häller für die Beschaffung dieses Materials; Herrn Prof. Dr. B. Walthard für die liebenswürdige Erlaubnis, die histologischen Aufnahmen auf dem Zeiß-Ultraphot seines Institutes ausführen zu können; Herrn Dr. H. R. Luginbühl für die photographischen Aufnahmen; den Laborantinnen des Instituts für die gewissenhafte Ausführung der histologischen Arbeiten und die Niederschrift des Manuskripts; Herrn Tierarzt F. Beery für die Übersetzung der Törökschen Arbeit aus dem Ungarischen; und Herrn Dr. L. Z. Saunders, Philadelphia, für die freundliche Beschaffung der Übersetzung der Arbeit von Kolesnikow.

Literatur

Ackerknecht Eb.: Das Nervensystem. In Ellenberger-Baum's Handb. der vergl. Anatomie der Haustiere. Berlin (Springer) 1943. – Ariens Kappers, C. U.: The meninges in lower vertebrates compared with those in mammals. Arch. Neurol. and Psychiat. *15*, 281–296 (1926). – Baron M. A.: Reaktiwnije strukturij wnutrennich odolotsek. Moskau 1949. – Bauer H.: Cerebrospinal fluid. Report on a Symposium. World. Neurol. *2*, 254–261 (1961). – Bluntschli H.: Versuch einer Phylogenese der Granulationes arachnoidales (Pacchioni) bei den Primaten. Verh. Ges. Naturforsch. u. Ärzte *80*, 363 (1908). – Bluntschli H.: Beobachtungen über das Relief der Hirnwindungen und Hirnvenen am Schädel, über die Venae cerebri und die Pacchionischen Granulationen bei den Primaten. Morph. Jb. *41*, 110–148 (1910). – Clara M.: Das Nervensystem des Menschen. 2. Aufl. Leipzig (Barth) 1953. – Clark W. E. LeGros: On the Pacchionian bodies. J. Anat. *55*, I, 40–48 (1920). – Cooper E. R. A.: Arachnoid granulations in man. Acta Anat. *34*, 187–200 (1958). – Cooper E. R. A.: Nerves of the meninges and choroid plexuses. In: The cerebrospinal fluid. CIBA Foundation Symposium, London (Churchill) 1958. – Cooper E. R. A.: Further studies of arachnoid granulations in man. Acta Anat. *42*, 88–104 (1960). – Cooper E. R. A.: The vertebral venous plexus. Acta Anat. *42*, 333–351 (1960). – Davson H.: Physiology of the ocular and cerebrospinal fluids. London (Churchill) 1956. – Dennstedt A.: Die Sinus durae matris der Haussäugetiere. Anat. Hefte *25*, 1–96 (1904). – Dexler H.: Die Nervenkrankheiten des Pferdes. Leipzig & Wien (Deuticke) 1899. – Fischer F.: Untersuchungen über die Lymphbahnen des zentralen Nervensystems. Diss. med. Strassburg 1879. – Gelderen, Chr. van: Zur Anatomie der Sinus durae matris. Zweite vorläufige Mitteilung. Anat. Anz. *58*, 472–480 (1924). – Haller, A. v.: Elementa physiologiae corporis humani. Lausanne 1762. – Hansen-Pruss, O. C.: Meninges of birds, with a consideration of the sinus rhomboidalis. J. comp. Neurol. *36*, 193–217 (1923–24). – Harder J. J.: Apiarium, Observationibus Medicis Centum. Basel (J. Ph. Richter) 1687. – Harvey S. C., and H. S. Burr: The development of the meninges. Arch. Neurol. and Psychiat. *15*, 545–567 (1926). – Harvey S. C., H. S. Burr and E. van Campenhout: Development of the meninges. Further experiments. Arch. Neurol. and Psychiat. *29*, 683–690 (1933). – Hassin G. B.: Cerebrospinal fluid. Its origin, nature and function. J. Neuropath. *7*, 172–181 (1948). – Hassin G. B.: The morphology of the pial blood vessels and its bearing on the formation and absorption of the cerebrospinal fluid. J. Neuropath. *7*, 432–438 (1948). – Howarth F. and E. R. A. Cooper: The fate of certain foreign colloids and crystalloids after subarachnoid injection. Acta Anat. *25*, 112–140 (1955). – Hueck W.: Über das Mesenchym. Die Bedeutung seiner Entwicklung und seines Baues für die Pathologie. Zieglers Beitr. *66*, 330–376

(1920). – Kaplan H. A. and S. M. Aronson: Arterial and venous relationships in the normal human dura mater. 37th Ann. Meet. Amer. Ass. Neuropath., Atlantic City, June 1961. – Key G. und A. Retzius: Anatomie des Nervensystems und des Bindegewebes. Stockholm 1876. – Kiss F. und J. Sattler: Struktur und Funktion der Pacchionischen Granulationen. Anat. Anz. *103*, 273–286 (1956). – Kiss F. und G. Tarjan: Hirnkreislauf und Schwangerschaftstoxikose. Leipzig (Barth) 1959. – Kolesnikow N. V.: Pacchionian granulations in domestic animals and anthropoid apes. Archiv. Anat. *27* (1), 80–92 (1941), Russ., engl. Übertragung von Prof. Habel, New York). – Krölling O. und H. Grau: Lehrbuch der Histologie und vergleichenden mikroskopischen Anatomie der Haustiere. 10 Aufl.. Berlin & Hamburg (P. Parey) 1960. – Leary Th.: The subdural space, with special reference to subdural hemorrhages. Amer.J. Path. *8*, 612–613 (1932). – Leary Th. and E. A. Edwards: The subdural space and its linings. Arch. Neurol. and Psychiat. *29*, 691–701 (1933). – Legait E.: Bourrelets valvulaires et bourrelets sphinctériens au niveau des artères cérébrales chez les Vertébrés. Arch. de Biol. *58*, 447–458 (1947). – Luschka H.: Über das Wesen der Pacchionischen Drüsen. Müllers Arch. 101–114 (1852). – Martin P.: Lehrbuch der Anatomie der Haustiere, 1. Band, Stuttgart (Schickhardt und Ebner) 1912. – Nelson E., K. Blinzinger and H. Hager: Electron microscopic observations on subarachnoid and perivascular spaces of the Syrian hamster brain Neurology *11*, 285–295 (1961). – Pacchioni A.: Opera, 4. Aufl. pg. 126, Rom 1741 (zit. nach Turner). – Pease D. C. and R. L. Schultz: Electron microscopy of rat cranial meninges. Amer. J. Anat. *102*, 301–313 (1958). – Pfeifer R. A.: Grundlegende Untersuchungen für die Angioarchitektonik des menschlichen Gehirns. Berlin (Springer) 1930. – Rokitansky C.: Lehrbuch der pathologischen Anatomie. 2. Bd. 3. Aufl. Wien, (W. Braumüller) 1856. – Schaltenbrand G.: Plexus und Meningen. In Möllendorff's Handb. der mikrosk. Anat. des Menschen Bd. 4/2. Berlin (Springer) 1955. – Schmidt M. B.: Über die Pacchionischen Granulationen und ihr Verhältnis zu den Sarcomen und Psammomen der Dura mater. Virch. Arch. *170*, 429–464 (1902). – Scholz R. O. and E. M. Ralston: The pathways of absorption of sodium ferrocyanide from the subarachnoid space into the venous system. Anat. Rec. *75*, 365–371 (1939). – Schummer A. und G. Zimmermann: Weitere Untersuchungen über die Sinus durae matris, Diploe- und Kopfvenen des Hundes mittels der Korrosionsmethode. Zschr. Anat. Entw. gesch. *107*, 1–6 (1937). – Schwab M.: Beitrag zur Morphologie der Pacchionischen Granulationen (Granula meningica) des Menschen. Diss. med. Kiel 1949. – Schweizer Ärzte als Forscher, Entdecker und Erfinder. Basel (CIBA AG) 1946. – Singer Ch.: Vesalius on the human brain. Oxford Univ. Press 1952. – Spielmeyer W.: Histopathologie des Nervensystems. Berlin (Springer) 1922. – Starck D.: Embryologie. Stuttgart (Thieme) 1955. – Sterzi G.: Recherches sur l'anatomie comparée et sur l'ontogenèse des méninges. Arch. ital. Biol. *37*, 257–269 (1902). – Török J.: Zur vergleichenden Anatomie der Pacchionischen Granulationen. Diss. med. vet. Budapest 1930 (ungar. mit dtsch. Zus.fassg.). – Trolard P.: Les granulations de Pacchioni, les lacunes veineuses de la dure mère. Anat. et Physiol. *28*, 28–57, 172–210 (1892). – Turner L.: The structure and relationships of arachnoid granulations. In: The cerebrospinal fluid. CIBA Foundation Symposium, London (Churchill) 1958. – Verbiest H.: History of the pathology of subdural fluid collections. Fol. psychiat. neerl. *61*, 652–663 (1958). – Weed L. H.: The pathways of escape from the subarachnoid spaces with particular reference to the arachnoid villi. J. med. Res. *31*, 51–91 (1914). – Weed L. H.: The development of the cerebrospinal spaces in pig and man. Contr. Embryol. Carneg. Instn. *5*, 3–116 (1917). – Weed L. H.: The meninges. With special reference to the cell coverings of the leptomeninges. In: Cytology and cellular pathology of the nervous system, ed. by W. Penfield. Vol. II, 613–634. New York (P. B. Hoeber) 1932. – Weed L. H.: Certain anatomical and physiological aspects of the meninges and cerebrospinal fluid. Brain *58*, 383–397 (1935). – Winkelmann N. W. and T. Fay: The Pacchionian system: Histologic and pathologic changes, with particular reference to the idiopathic and symptomatic convulsive states. Arch. Neurol. & Psychiat. *23*, 44 (1930).