Zeitschrift: Schweizer Archiv für Tierheilkunde SAT : die Fachzeitschrift für Tierärztinnen und Tierärzte = Archives Suisses de Médecine Vétérinaire ASMV : la revue professionnelle des vétérinaires

Herausgeber: Gesellschaft Schweizer Tierärztinnen und Tierärzte

Band: 103 (1961)

Heft: 12

Artikel: Ein Fall von Apoplexia mammae

Autor: Pfosi, Hans

DOI: https://doi.org/10.5169/seals-593091

Nutzungsbedingungen

Die ETH-Bibliothek ist die Anbieterin der digitalisierten Zeitschriften auf E-Periodica. Sie besitzt keine Urheberrechte an den Zeitschriften und ist nicht verantwortlich für deren Inhalte. Die Rechte liegen in der Regel bei den Herausgebern beziehungsweise den externen Rechteinhabern. Das Veröffentlichen von Bildern in Print- und Online-Publikationen sowie auf Social Media-Kanälen oder Webseiten ist nur mit vorheriger Genehmigung der Rechteinhaber erlaubt. Mehr erfahren

Conditions d'utilisation

L'ETH Library est le fournisseur des revues numérisées. Elle ne détient aucun droit d'auteur sur les revues et n'est pas responsable de leur contenu. En règle générale, les droits sont détenus par les éditeurs ou les détenteurs de droits externes. La reproduction d'images dans des publications imprimées ou en ligne ainsi que sur des canaux de médias sociaux ou des sites web n'est autorisée qu'avec l'accord préalable des détenteurs des droits. En savoir plus

Terms of use

The ETH Library is the provider of the digitised journals. It does not own any copyrights to the journals and is not responsible for their content. The rights usually lie with the publishers or the external rights holders. Publishing images in print and online publications, as well as on social media channels or websites, is only permitted with the prior consent of the rights holders. Find out more

Download PDF: 10.08.2025

ETH-Bibliothek Zürich, E-Periodica, https://www.e-periodica.ch

giens détermine dans la membrane kératogène. Du mécanisme de la bleime. Ann. de méd. vét., 25, (mai 1914.) – Möller H.: Hufkrankheiten des Pferdes. Verlag Paul Parey, Berlin. 4. Auflage (1906). – Moser-Westhues: Leitfaden der Huf- und Klauenkunde. Verlag Ferdinand Enke, Stuttgart 1950. – Oxspring G: Die chronische Podotrochlitis im Röntgenbild. Ref. Jhb. der Vet. med. *59*, 211 (1936). – Pålman A.: Das Verhältnis zwischen Hornschuh und Hufbein. DTW 30. Jg., 151. Ref. Hufschmied *40*, 170 (1922). – Schummer A.: Blutgefäße und Zirkulationsapparat im Zehenendorgan des Pferdes. Unveröffentlichte Institutsarbeit, Hannover 1949. – Schwendimann F.: Die Bedeutung des Pantoffeleisens beim Beschlag des Trachtenzwanghufes. Schweizer Hufschmied *17/18*, 1954. – Schwyter H.: Die Gestaltsveränderungen des Pferdefußes infolge Stellung und Gangart. Verlag Stämpfli & Co., Bern 1906. Der Schweizerische Militärhufschmied. Verlag Stämpfli & Co., Bern 1938. – Silbersiepe E.: Lehrbuch der speziellen Chirurgie für Tierärzte und Studierende. 10. Auflage. Verlag Ferdinand Enke, Stuttgart 1943. – Stiegler A.: Über bleibende Formveränderungen des Pferdehufes. Der Hufschmied 133/153/165/185 (1892). – Tetzner P.: Beiträge zur Kenntnis des Wesens und der Bedeutung der Transformation der Knochen- und Gelenkerkrankung des Pferdes. Diss. Berlin 1911. – Volkmann A.: Zur Physiologie des Hufes. Tierärztl. Rundschau, 179 (1938). – Wachs J.: Die Einwirkung der Belastung auf die Formveränderungen des Hufbeines kranker Hufe. Diss. Leipzig 1938. – Westhues M.: Die diagnostische Injektion in Gelenke und Sehnenscheiden bei Lahmheiten. DTW *42*, Heft 52, 829 (1934). – Krankheiten an der Zehe des Pferdes. Zeitschrift für Vet'kunde, 151 (1941). – Wittmann F.: Die periostalen Knochenneubildungen und Gestaltsveränderungen der Zehenknochen der Pferde. Tierärztl. Rundschau *39*, Heft 8/9/10 (1933). – Wolff J.: Das Gesetz der Transformation der Knochen. Berlin 1892.

Ein Fall von Apoplexia mammae

Von Dr. med. Hans Pfosi, Zürich

Die Apoplexia mammae mit Nekrose und Sequestration des Drüsenkörpers ist beim Menschen ein sehr seltenes Krankheitsbild.

Wir hatten Gelegenheit, einen Fall bei einer 2½jährigen robusten Langhaarteckel-Hündin post partum zu beobachten. Der Verlauf war folgender:

Am 5. Tage nach dem komplikationslos verlaufenen Wurf von 2:3 zeigte sich bei den hochvitalen Welpen plötzlich die auf Durchfälle typische gelbe Verschmutzung der Unterlage. Die Hündin war während der Tragzeit mehrfach mit Adipalit vorbehandelt worden. Trotzdem wurden auf Grund der Erfahrung die Durchfälle als das übliche Symptom einer Askaridenverseuchung interpretiert und Piperazinadipat in Pelargon orange mit der Tropfpipette den einzelnen Welpen gegeben. Auffallenderweise ließ sich damit keine Sanierung der Stühle erzielen. Trotzdem blieben die Zunahmegewichte konstant günstig, und Mutter und Welpen wiesen keinerlei weitere Erkrankungssymptome auf. Am 9. und 10. Tag erschien der Kleinste des Wurfes, ein Rüde, weniger lebhaft und seine Zunahmegewichte blieben unter der Norm. Am 10. Tag fiel die Hündin durch eine relative Inaktivität auf. Am Gesäuge waren keine pathologischen Veränderungen nachweisbar, die Lochien entsprachen der Norm. Am 11. Tag änderte sich das gesamte Zustandbild.

Die Hündin war somnolent, inaktiv, steif, die Temperatur stieg auf 39,4 und im Bereich der rechten hintersten Zitze trat brustwärts eine halbmondförmige, um den Warzenhof sich erstreckende, blauschwarze, scharf begrenzte Verfärbung der Mamma auf. Der ganze Wurf war weniger lebhaft, der kleine Rüde im Zustand eines hochgradigen Kollapses mit blaß-lividen Schleimhäuten, schnappender, oberflächlicher Atmung bei allgemein schlechtem Turgor, bretthart gespanntem Bauch, kurz das Bild, das man sub fine bei Welpen kennt.

Zuerst wurde der Verdacht auf Larvenpneumonie wach, bei der wir einmal am 24. Tage einen fast identischen Symptomenkomplex gesehen und den Welpen verloren hatten. Nachdem jedoch der Befund bei der Mutter immer deutlicher in Erscheinung trat, wurde auf Apoplexia mammae erkannt und bei dem Wurf deren Folgezustände, bei dem kleinen Rüden in Form eines toxischen Kollapses, angenommen. Mutter und Welpen wurden unter Sigmamycin und Micoren gesetzt. Der moribunde Welpe erhielt zuerst einen Kamilleneinlauf mit Coramin und Sigmamycin, ohne daß der Zustand sich im Laufe der nächsten drei Stunden wesentlich änderte. Eine schlagartige Besserung trat erst auf, als ein Tropfen Micoren auf die Zunge des Welpen gegeben wurde. Die Kollapssymptome verschwanden, die Schleimhäute zeigten normale Durchblutung, das Abdomen wurde weich, Vitalität und Saugkraft kehrten zurück. Am 12. Tage war der Befund an der Zitze deutlich im Sinne blander Demarkation der nekrotischen Partien ohne entzündliche Erscheinungen an Ort und Stelle und in der Umgebung in voller Entwicklung. Temperatur und Allgemeinerscheinungen blieben konstant. Am Abend des 12. Tages erfolgte der Durchbruch unter Entleerung eines serösblutigen Sekretes (vergleiche Abb. 1). Eine tiefe Wundhöhle gab beim Spreizen den Blick

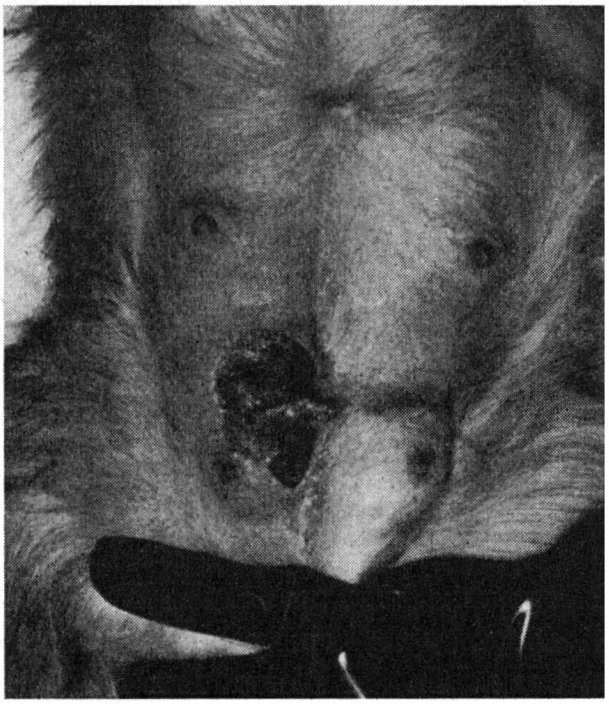

auf die Faszie frei und erstreckte sich bis unter den Drüsenkörper der zweithintersten re. Mamma. Der nekrotische Drüsenkörper sequestrierte, hing schließlich nur an einer schmalen Verbindungsbrücke (vergleiche Abb. 2) und war nach zwei Tagen verschwunden, vermutlich gefressen. Die Temperatur fiel zur Norm. Der Wurf zeigte keinerlei Symptome von Intoxikation mehr und die täglichen Zunahmegewichte erreichten wieder Maximalwerte.

Während der Zeit des Fiebers wurde der Wurf nicht angesetzt, sondern mittelst der menschlichen Frühgeburtenflasche zweistündlich mit Pelargon orange künstlich ernährt. Nach der Demarkation der Nekrose wurden die Welpen neben dem Verband wieder unter Kontrolle an die gesunden Zitzen gelegt, die Zusatzernährung jedoch mit reduzierter Frequenz beibehalten. Am 4. Tag wurde bei dem ehemals moribunden Welpen das Sigmamycin abgesetzt, bei der etwa 8 kg schweren Hündin jedoch noch vier Tage in absteigenden Dosen weitergegeben. Initialdosis 195 mg pro die. Der Defekt wurde bei täglich zweimaligem Verbandwechsel mit Ilotycin- oder Terramycinsalbe und Unguentolan āā gefüllt und steril verbunden. Darüber elastische Idealbinde. Rasche Granulation und Auffüllung der Wundhöhle, langwierige Schlußepithelisation, am 29. Tage vollständig geschlossen unter Bildung einer schmalen, blassen, 36 mm langen Narbe; die Mamilla erhalten, aber etwas verkleinert, leichte flache Eindellung an Stelle des ehemaligen Drüsenkörpers.

Zusammenfassung

Es wird berichtet über einen Fall von Apoplexia mammae mit Sequestration des betreffenden Drüsenkörpers, die sich am 11. Tag post partum bei einer kräftigen, gesunden 2½jährigen Dachshündin manifestierte, mit leichtem Fieber einherging und bei den Welpen Durchfall, einem Rüden ein hochtoxisches Zustandsbild mit Kollaps hervorrief. Muttertier und Wurf blieben am Leben. Antibiotica, sterile Verbände, Kollapstherapie mit auffallendem therapeutischem Erfolg von Micoren «Geigy».

Résumé

Description d'un cas d'apoplexie mammaire avec séquestration du corps mammaire correspondant, qui s'est manifesté 11 jours post partum chez une chienne basset vigoureuse et saine de 2½ ans. Fièvre légère chez les chiots et collapsus de l'un d'eux. La mère et les petits sont restés en vie. Traitement: antibiotiques, pansements stériles, thérapie anti-collapsus avec l'emploi, couronné de succès, du Micoren «Geigy».

Riassunto

Si descrive un caso di apoplessia mammaria, con sequestro del rispettivo corpo ghiandolare, la quale si era manifestata l'undecimo giorno dopo il parto. Si è trattato di una cagna di due anni e mezzo robusta e sana che presentava leggero decorso febbrile; i suoi cuccioli presentavano diarrea e il cane maschio adulto dimostrava sintomi molto tossici con segni di colasso. Madre e cuccioli rimasero in vita. La terapia fu: antibiotici, fasciature sterili e contro il colasso si usò il Micoren «Geigy» con grande successo.

Summary

Report on a case of apoplexia mammae with sequestration of the portion of the gland in question, developing on the 11th day after parturition in a healthy vigorous 2½ years old badger dog, complicated with slight fever. It caused diarrhoea in the puppies, in one of them (male) the picture of intoxication with collaps. Mother and puppies finally recovered. Treatment: Antibiotica, sterile bandages, Micoren "Geigy" was specially successful in the treatment of collaps.

Bericht

über die 10. Arbeitstagung der Arbeitsgemeinschaft für Veterinärpathologen, zugleich 4. Tagung der Fachschaft Veterinärpathologie der Deutschen Veterinärmedizinischen Gesellschaft, am 23. Mai 1961, in Münster

zusammengestellt von H. Köhler, Wien.

Herr Detweiler, Philadelphia/USA: *Die Vorkommenshäufigkeit von Herzkrankheiten bei Hunden:*

Fünftausend Hunde aus dem Gebiet von Philadelphia wurden nach Einweisung in eine große Veterinärklinik auf kardiovaskuläre Krankheiten untersucht. Das Auftreten von diagnostizierbaren Herzkrankheiten lag im allgemeinen zwischen 9 und 10%. Kongenitale Herzkrankheiten wurden bei 0,4 bis 0,5% der untersuchten Hunde gefunden. Die erworbenen Formen von Herzkrankheiten nehmen mit dem Alter stetig zu, bis in der Altersgruppe zwischen 13 und 16 Jahren Anomalien bei ungefähr einem Drittel der untersuchten Hunde festgestellt werden können. Chronische Stauungsinsuffizienz, bei ungefähr 1,4% dieser Hunde beobachtet, war zweimal so häufig bei männlichen Tieren wie bei weiblichen und wurde oft bei männlichen Cocker Spaniels diagnostiziert. Auf Grund von bis jetzt abgeschlossenen Studien wurde das Bild der chronischen, erworbenen Herzkrankheiten des Hundes beschrieben.

Diskussionsbemerkung: Herr Winter, Australien.

Herr Godglück, Berlin: *Mißbildungen des Herzens bei Tieren:*

Er wird eine Zusammenstellung der bisher bei Tieren beobachteten Herzmißbildungen gegeben. Die einzelnen Mißbildungen werden nach folgendem Schema aufgegliedert: *A:* Nichtanlage beziehungsweise falsche Anlage des Herzschlauches mit Akardie, Ektopie, Multiplicitas cordis, Divertikel des Herzens, Verlagerung des Herzens im Herzbeutel. *B:* Bildungsfehler der Septen mit Nichtanlage von Septen, Truncus arteriosus communis persistens, die arteriellen Stenosen, Transposition von Aorta und Pulmonalis. *C:* Mißbildungen der Koronararterien. *D:* Defekte der Scheidewände des Herzens. *E:* Mißbildungen im Bereich der Hohl- und Lungenvenen. *F:* Offenbleiben des Ductus arteriosus (Botalli). *G:* Verbildung der Klappen und kongenitale Herzhypertrophie. Wenn auch die Frequenz der bei den Haustieren beschriebenen Fälle niedriger ist als beim Menschen, so gleichen sich die einzelnen Mißbildungsformen größtenteils.

Diskussionsbemerkungen: Herren Flir, Bonn; van Nie, Utrecht; Siller, Cambridge.

Herr Siller, Edinburgh: *Aortenrupturen beim Huhn:*

Bericht über zwei Fälle spontaner und sieben Fälle experimenteller Aortenrupturen beim Huhn. Die ersteren waren bei ingezüchteten Italienerhühnern aufgetreten. Sie waren ausschließlich auf die Brustaorta lokalisiert. Die Rupturen waren knapp