Sporadische Meningo-Encephalomyelitis beim Rind

Autor(en): **Fankhauser, R.**

Objekttyp: **Article**

Zeitschrift: **Schweizer Archiv für Tierheilkunde SAT : die Fachzeitschrift für Tierärztinnen und Tierärzte = Archives Suisses de Médecine Vétérinaire ASMV : la revue professionnelle des vétérinaires**

Band (Jahr): **103 (1961)**

Heft 5

PDF erstellt am: **30.04.2024**

Persistenter Link: https://doi.org/10.5169/seals-590357

Nutzungsbedingungen

Die ETH-Bibliothek ist Anbieterin der digitalisierten Zeitschriften. Sie besitzt keine Urheberrechte an den Inhalten der Zeitschriften. Die Rechte liegen in der Regel bei den Herausgebern.
Die auf der Plattform e-periodica veröffentlichten Dokumente stehen für nicht-kommerzielle Zwecke in Lehre und Forschung sowie für die private Nutzung frei zur Verfügung. Einzelne Dateien oder Ausdrucke aus diesem Angebot können zusammen mit diesen Nutzungsbedingungen und den korrekten Herkunftsbezeichnungen weitergegeben werden.
Das Veröffentlichen von Bildern in Print- und Online-Publikationen ist nur mit vorheriger Genehmigung der Rechteinhaber erlaubt. Die systematische Speicherung von Teilen des elektronischen Angebots auf anderen Servern bedarf ebenfalls des schriftlichen Einverständnisses der Rechteinhaber.

Haftungsausschluss

Alle Angaben erfolgen ohne Gewähr für Vollständigkeit oder Richtigkeit. Es wird keine Haftung übernommen für Schäden durch die Verwendung von Informationen aus diesem Online-Angebot oder durch das Fehlen von Informationen. Dies gilt auch für Inhalte Dritter, die über dieses Angebot zugänglich sind.

Ein Dienst der *ETH-Bibliothek*
ETH Zürich, Rämistrasse 101, 8092 Zürich, Schweiz, www.library.ethz.ch

http://www.e-periodica.ch

Schweizer Archiv für Tierheilkunde

Herausgegeben von der Gesellschaft Schweizerischer Tierärzte

Band 103 · Heft 5 · Mai 1961

Aus der Abt. für vergl. Neurologie (Prof. E. Frauchiger)
der Veterinär-ambulatorischen Klinik (Prof. W. Hofmann) Bern

Sporadische Meningo-Encephalomyelitis beim Rind[1]

von R. Fankhauser

Durch die Tilgung der Rindertuberkulose in unserm Land ist ein bedeutender aetiologischer Faktor der entzündlichen Erkrankungen des Zentralnervensystems in Wegfall gekommen. Um so eher dürfte es sich lohnen, die Aufmerksamkeit einer andern Erkrankung zuzuwenden, welche zwar durch ihr nur vereinzeltes, wenn auch weitverbreitetes Vorkommen wirtschaftlich kaum ins Gewicht fällt, jedoch dem Tierarzt schon für differentialdiagnostische Erwägungen bekannt sein sollte. Wir bezeichnen sie hier als sporadische Meningo-Encephalomyelitis nach der Art ihres Auftretens, ohne damit aber in aetiologischer Hinsicht etwas vorausnehmen oder gar eine Analogie zu gleichbenannten, in andern Ländern beschriebenen Encephalomyelitiden des Rindes postulieren zu wollen.

Literatur

Einige mit Entzündungen des ZNS einhergehende Krankheiten, wie Tollwut, Aujeszky'sche Krankheit und Rinderpest (Dobberstein und Mashar) kommen bei uns nicht vor. Bei einzelnen Erkrankungen, die mit starkem Juckreiz und andern nervösen Erscheinungen verbunden waren und die an Aujeszky'sche Krankheit erinnerten (Wyssmann), dürfte es sich um die damals noch wenig bekannte Acetonaemie gehandelt haben.

Am besten untersucht ist die beim bösartigen Katarrhalfieber mit großer Regelmäßigkeit vorkommende Meningoencephalitis (Decurtins; Stenius).

Im Jahre 1925 wurde von Marchand, Moussu und Bonnétat eine in Nordfrankreich und im Pas de Calais seuchenhaft aufgetretene akute Encephalitis beschrieben. Bei den etwas protrahierter verlaufenen Fällen (Krankheitsdauer von 6–15 Tagen) stellten sie eine Polioencephalitis mit vorwiegendem Befallensein der tieferen Cortexschichten des Großhirns fest. Die bei perakutem Verlauf geschilderten Veränderungen

[1] Die Untersuchungen wurden unterstützt durch Grant B 1916 des National Institute for Nervous Diseases and Blindness, Bethesda 14, Maryland, USA.

Die Mikrophotographien wurden mit dem Zeiß Ultraphot des Pathologischen Instituts der Universität Bern hergestellt. Herrn Prof. Dr. B. Walthard danke ich für sein freundliches Entgegenkommen bestens.

sind unspezifischer Natur und könnten auch postmortal bedingt gewesen sein. Als Ursache wurde ein Virus angenommen, jedoch nicht nachgewiesen. Eigenartigerweise scheint die Krankheit seither wieder verschwunden zu sein.

In der älteren auch schweizerischen tierärztlichen Literatur finden sich vereinzelte Angaben über Hirnentzündung beim Rind. Sie beschränken sich aber zumeist auf klinische und grobanatomische Befunde, was erfahrungsgemäß die Diagnose einer Encephalitis nicht zu sichern vermag (Frauchiger-Hofmann).

Die Angaben in den einschlägigen veterinärmedizinischen Lehr- und Handbüchern gehen im wesentlichen über das Skizzenhafte nicht hinaus oder muten zum Teil sogar recht archaisch an. So steht in einem 1937 erschienenen Lehrbuch unter Meningo-Encephalitis folgendes zu lesen: «Als Ursachen der Erkrankung beim Rinde kommen neben den traumatischen Einwirkungen durch Hornverletzungen in Frage tierische und pflanzliche Parasiten, Tumoren, Abszesse», und später: «Pathologisch-anatomisch zeigt sich eine Meningo-Encephalitis serosa, purulenta oder nodularis».

Inzwischen hat die tierärztliche Neuropathologie als Spezialfach Fortschritte gemacht, und in einer Reihe von Werken (Frauchiger-Hofmann, Frauchiger-Fankhauser, Innes-Saunders) wurden die Grundlagen für eine wissenschaftlich haltbare Klassifikation auch der Encephalitiden des Rindes geschaffen. Danach werden die entzündlichen Prozesse im ZNS gemäß ihrer Aetiologie (Vira, Rickettsien, Bakterien, Pilze, Protozoen, Metazoenlarven; unbelebte Ursachen) und innerhalb dieser Gruppen nach pathologisch-histologischen Kriterien eingeteilt.

Daß der pathologischen Histologie vorderhand – bei der Beschränktheit der klinischen Möglichkeiten und dem Fehlen bezeichnender grobanatomischer Veränderungen – das Primat bei der Abklärung solcher Krankheiten zukommt, muß vielleicht betont werden, wenn es auch selbstverständlich bleibt, daß nur die mikrobiologischen Methoden eine histologisch wahrscheinlich gemachte Aetiologie schlüssig beweisen (aber bei negativem Ergebnis nicht widerlegen) können.

Sporadic bovine Encephalomyelitis: Diese Form der Rinderencephalitis verdient hervorgehoben zu werden, weil die Untersuchungen neueren Datums sind und auch zur aetiologischen Abklärung führten. Es handelt sich um eine in verschiedenen Gebieten der USA und wahrscheinlich auch in Mittelamerika heimische, enzootisch auftretende und vorwiegend Jungtiere unter 6 Monaten befallende Erkrankung, bei der neben einer Meningo-Encephalomyelitis teilweise herdförmigen Charakters meist auch eitrig-fibrinöse Serositiden auftreten. Als ursächliches Agens konnte ein Virus der Psittakose-Lymphogranuloma venerum-Gruppe isoliert und mit ihm die Krankheit experimentell erzeugt werden. (Siehe Escalome, McNutt, Menges, Wenner.)

Nach Dobberstein (in Joest's Handbuch 1937) sind mehrfach enzootische lymphozytäre Encephalitiden beim Rind beschrieben worden, ohne Abklärung der Aetiologie. Frauchiger hat unter der Bezeichnung «Poliomyelitis» sporadische Fälle einer vorwiegend die graue Substanz betreffenden Encephalomyelitis vom Virustyp kurz bekanntgegeben. In neuester Zeit sind in der Tschechoslowakei aetiologische Untersuchungen im Gange (Konrad & Bohac). Ob es sich bei diesen europäischen Formen um die amerikanische «sporadic bovine encephalomyelitis» handelt, ist unabgeklärt, scheint aber aus verschiedenen Gründen eher unwahrscheinlich.

Schließlich kommt auch die Encephalitis Japonica spontanerweise beim Rind vor (Yamamoto et al.).

Wir halten es bei dieser Sachlage, vor allem in Anbetracht der noch recht geringen Zahl von Untersuchungen, für angezeigt, unsere Erfahrungen auf diesem Gebiet mitzuteilen.

Material

Bisher wurden bei 635 Tieren des Rindergeschlechts das ZNS oder Teile davon histologisch untersucht. Die Art der Materialbeschaffung bringt es mit sich, daß dabei viele Fälle mit untersucht werden mußten, die bei kritischer klinischer Auswahl von vornherein weggefallen wären. Die Zahl von 21 Encephalitiden des hier zu besprechenden Typs (unter Ausschluß aller bakteriellen Formen und des Katarrhalfiebers) scheint daher nicht besonders eindrucksvoll. Das zahlenmäßige Verhältnis verschiebt sich jedoch schon stark, wenn man die Periode bis 1950 derjenigen von 1951–1960 gegenüberstellt. In der ersten fanden sich unter 292 untersuchten Tieren des Rindergeschlechts 3 hierher gehörige Fälle, in der zweiten unter 343 Tieren deren 18. Ob dies mit einer tatsächlichen Zunahme solcher Encephalitiden oder mit der Auswahl des Materials zu erklären ist, bleibt vorerst fraglich.

Die 21 Fälle kommen aus verschiedenen Teilen des Landes, vorwiegend aus dem Kanton Bern entsprechend dem Einzugsgebiet unseres Instituts. Sie stammen aus unterschiedlichen Haltungsbedingungen sowohl im Alpengebiet wie im Mittelland und im Jura. Nur 2 Tiere waren unter 1 Jahr alt, 11 von 1 bis 2 Jahren, 3 von 2 bis 3 und 5 über 3 Jahre, wobei das älteste eine 6jährige Kuh war. Die Hälfte der Tiere erkrankte also in der Zeit um die Geschlechtsreife. Bei einer Reihe von Fällen konnten die klinischen Beobachtungen selber vorgenommen werden; das gleiche gilt für die Gesamtsektion. Manchmal aber waren wir für das eine oder das andere oder für beides auf die Angaben der zuweisenden Kollegen angewiesen und mußten uns auf die makroskopische und histologische Untersuchung des Gehirns und – soweit vorhanden – des Rückenmarks beschränken.

Das ZNS wurde in neutralem Formol 1:9 durch Immersion fixiert und davon teilweise Gefrier-, zum größten Teil aber Paraffinschnitte hergestellt. Die routinemäßige Darstellung erfolgte mit Haemalaun-Eosin und nach van Gieson, außerdem wurde je nach Bedarf mit Luxolblau-Cresyl, Toluidinblau, Spielmeyers Markscheidenfärbung, PAS, Scharlachrot, Phloxin-Tartrazin nach Lendrum gefärbt.

Klinisches

Der Verlauf gestaltet sich, soweit bei den nicht selbst beobachteten Fällen die erhaltenen Angaben ausreichend sind, recht unterschiedlich. Stets handelte es sich um Einzelfälle. Erkrankung mehrerer Tiere mit den

gleichen oder ähnlichen Symptomen im gleichen Stall haben wir nie beobachtet. Bei einem Teil der Tiere schienen die Krankheitssymptome ziemlich plötzlich aufzutreten und in wenigen Tagen bedrohliche Formen anzunehmen. Über die weitere Entwicklung solcher Fälle ist ein Urteil nicht möglich, da dann regelmäßig zur Notschlachtung geschritten wird. Bei andern war der Beginn der Störung schleichend, die Entwicklung langsam, mehr oder weniger kontinuierlich und sich über Wochen oder selbst Monate erstreckend, meist ohne lebensbedrohendes Ausmaß anzunehmen, so daß die Schlachtung mehr durch wirtschaftliche Erwägungen und Aussichtslosigkeit der Behandlung veranlaßt wurde. Eine dritte Gruppe schließlich zeigte, bei rascherer oder langsamerer Entwicklung, einen mehr rezidivierenden schubweisen Ablauf.

Die das nervöse Krankheitsbild begleitenden anderweitigen Störungen waren, soweit überhaupt vorhanden oder beobachtet, unterschiedlich. Die Körpertemperatur schien nur in Ausnahmefällen fieberhaft, bis 40,3 C, doch ist anzunehmen, daß bei systematischen Temperaturkontrollen öfters Fieber festgestellt würde. Die Herzaktion wird meist als innerhalb normaler Grenzen vermerkt, vereinzelt, besonders bei Aufregungszuständen und in fortgeschrittenen Stadien, kann sie erhöht sein. Ähnliches gilt für die Atemfrequenz. Wenige Tiere zeigten zusammen mit den neurologischen Störungen Symptome von seiten des Magendarmtrakts, zum Teil Durchfall, bei einem ging dieser der Haupterkrankung einige Zeit voraus. Heftiges Schwitzen wurde einmal beobachtet.

Gelegentlich wird ungestörtes psychisches Verhalten ausdrücklich vermerkt. Bei der Mehrzahl der Tiere aber fielen psychische Abnormitäten auf, wie verlangsamte Reaktionsfähigkeit, stures, dösiges Verhalten, Antriebslosigkeit, unphysiologische Freßgewohnheiten, bei einem Stier sexuelle Indifferenz, häufig aber Aufregungszustände, Schreckhaftigkeit, Schmerzäußerungen, Tobsuchtsanfälle (bei einer Kuh zum Beispiel mit sich verkürzenden freien Intervallen), in die Krippe steigen, anhaltendes Brüllen u. a. m. Auch die motorischen Erscheinungen sind recht mannigfaltig. So wurden beobachtet: abnorme Haltung des Kopfes (meist Streckung, Seitenhaltung oder In-den-Nacken-Ziehen), Facialisparese, Zungen- und Schlucklähmung mit Speichelfluß, automatische Kaubewegungen, Zähneknirschen, Herunterhängen des oberen Augenlides (Ptosis), abnorme Ohrstellungen; dann auch unphysiologische Stellungen der Gliedmaßen (Unter-den-Leib-Stellen, Grätschstellung, sägebockartige Stellung), Trippeln, aufgebogener Rücken. Häufig waren Zwangsbewegungen, wie In-den-Strick-Hängen, Drängen nach vorn oder nach einer Seite mit Unfähigkeit, sich nach der Gegenseite abzubiegen; einzelne Tiere waren sogar durch erzwungenes Wenden nach der Gegenseite zum Hinstürzen zu bringen. Kreisbewegungen bei freiem Gehenlassen, Zucken (Tick) des Kopfes oder einzelner Gliedmaßen, Muskelzuckungen oder -zittern, Zungenschnalzen waren weitere Symptome. Einzelne Tiere zeigten Hinstürzen mit Unfähigkeit, sich zu erheben, Agitieren, Aufschlagen des Kopfes. Gelegentlich bestanden auf-

fällige Koordinationsstörungen mit ausfahrenden Bewegungen der Gliedmaßen (Steppergang, mähende Schritte, Zuckfuß u.a.), verbreiterte Standbasis, Schwanken, Torkeln und Hinstürzen. Diese cerebellären Symptome beherrschten bei drei Tieren weitgehend das Bild und hatten ihr anatomisches Korrelat in besonders hochgradigen Veränderungen des Kleinhirns. In die Augen springend ist das völlige Fehlen epileptiformer Anfälle, besonders wenn man ihre Häufigkeit im Verlauf der Encephalitiden etwa beim Hund oder Schwein bedenkt. Ebenso auffällig ist die oft zu beobachtende Seitenbetontheit der motorischen Symptome (Zwangshaltungen und -bewegungen), trotz des durchaus diffusen Charakters der Hirnläsionen.

Die Sensibilität ist meist schwer zu beurteilen, und die Reaktionen auf Schmerzreize – die einzigen sicher prüfbaren – sind stark bedingt durch den Allgemein- und den psychischen Zustand der Tiere zum Zeitpunkt der Untersuchung. Gelegentlich ist die Reaktion auf Berührungs- und Schmerzreize aber auffällig gesteigert, in andern Fällen völlig aufgehoben. Die Prüfung der Sehnenreflexe ist beim Großtier mit so vielen Unsicherheiten und Schwierigkeiten verbunden, daß sie übergangen werden kann. Die Augenuntersuchung, soweit wir sie durchführen konnten, ergab keine auffälligen Abweichungen. Gelegentlich wurde Verzögerung der Pupillarreflexe, einmal Miosis, einmal fraglich fehlender Cornealreflex vermerkt. Der Hintergrund zeigte in keinem der untersuchten Fälle deutliche Veränderungen, die Opticuspapille war nie oedematös.

So oft wie möglich wurde auch der Liquor cerebrospinalis untersucht. Er kann Veränderungen im Sinne eines nichteitrigen entzündlichen Prozesses (Zell- und Eiweißvermehrung, positive Globulinreaktionen, Verschiebungen des Kolloidkurvenbildes) aufweisen. Doch kann er gelegentlich trotz eines ausgedehnten und diffusen entzündlichen Prozesses auch normale Werte zeigen, dies um so eher, als wir gewöhnlich nur einmal Gelegenheit haben, die Tiere zu punktieren.

Pathologische Anatomie

Die Allgemeinsektion hat bei keinem der 21 Fälle Veränderungen ergeben, die sich sicher mit der Encephalitis in Zusammenhang bringen lassen. Bei je 2 Tieren bestanden eine Sinusitis maxillaris bzw. leichtgradige tuberkulöse Veränderungen in bronchialen und mediastinalen Lymphknoten. Schleimhaut- und Organveränderungen, wie sie beim Katarrhalfieber auftreten, fehlten regelmäßig. Es wurde nie die für die amerikanische «sporadic bovine encephalomyelitis» typische serofibrinöse Pleuritis, Pericarditis und Peritonitis gefunden.

Die makroskopischen Hirnveränderungen waren unspezifisch: mehr oder weniger starke Füllung der Meningealgefäße, scheinbar vermehrte Menge Liquor, Feuchtigkeit der Hirnsubstanz, besonders des Marks.

1 Rind (1669). Ufer des Seitenventrikel-Vorderhorns mit starker subependymaler Gliawucherung. Cresyl, Orig. Vergr. 144 ×

2 Stier (3812). Infiltrierte Leptomeninx am Grund einer Großhirnfurche (oben links) und kleines mikrogliales Herdchen in der Molekularschicht (unten Mitte). Haemalaun-Eosin, Orig. Vergr. 300 ×

3 Rind (3628). Starke Infiltration der Leptomeninx in einer Furche der Großhirnbasis. Haemalaun-Eosin, Orig. Vergr. 152 ×

4 Stier (3812). Gefäßinfiltrat (oben) und kleines gliöses Herdchen (unten) im Mittelhirn. Haemalaun-Eosin, Orig. Vergr. 136 ×

5 Rind (2464). Massive Gefäßinfiltration, herdförmige und diffuse Gliaproliferation. Thalamus. Cresyl, Orig. Vergr. 130 ×

6 Rind (3628). Großhirnrinde. Streifenförmiger, quer durch alle Schichten verlaufender entzündlicher Herd. Haemalaun-Eosin, Orig. Vergr. 128 ×

7 Kuh (4187). Disseminierte Gliaherdchen, Medulla oblongata. Haemalaun-Eosin, Orig. Vergr. 160 ×

8 Kuh (4187). Gemischtzelliges entzündliches Herdchen inmitten gut erhaltener Ganglienzellen, Medulla oblongata. Haemalaun-Eosin, Orig. Vergr. 360 ×

9 Rind (2356). Massive Gefäßinfiltrate, herdförmige und diffuse, vorwiegend mikrogliale Proliferation. Medulla oblongata. Cresyl, Orig. Vergr. 120 ×

10 Rind (2356). Starke infiltrativ-proliferative Gefäßveränderungen im Rückenmarks-Vorderhorn. Cresyl, Orig. Vergr. 152 ×

11 Rind (3628). Kleinhirnrinde. Erhaltene Körnerschicht, stark gelockerte Purkinjezellschicht mit Vermehrung der Bergmann-Glia und infiltriertem Gefäß; Infiltration der Leptomeninx. Haemalaun-Eosin, Orig. Vergr. 144 ×

12 Stier (3647). Grenze von Purkinjezell- und Molekularschicht des Kleinhirns. Reste von zwei Purkinjezellen, Gliastrauchwerk an Stelle von untergehenden Fortsätzen. Haemalaun-Eosin, Orig. Vergr. 320 ×

13 Stier (3466). Diskretes Herdchen (Mikroglia, Stäbchenzellen, Astrozyten, geschwollene Kapillarendothelien im Gebiet zerfallener Ganglienzellen, Großhirnrinde. Luxol fast blue – Cresyl, Orig. Vergr. 400 ×

14 Stier (3466). Gliastrauchwerk und infiltriertes Gefäß in der Molekularschicht des Kleinhirns. Luxol fast blue – Cresyl, Orig. Vergr. 400 ×

15 Rind (2356). Gliöse Durchwucherung zerfallender Ganglienzellen, Nucleus dentatus des Kleinhirns. Cresyl, Orig. Vergr. 360 ×

16 Kuh (4268). Zellen des linken Nucleus ruber mit Speicherung feingranulierten PAS-positiven Materials und großen, «leeren» Vakuolen im Protoplasma. PAS-Reaktion, Orig. Vergr. 400 ×

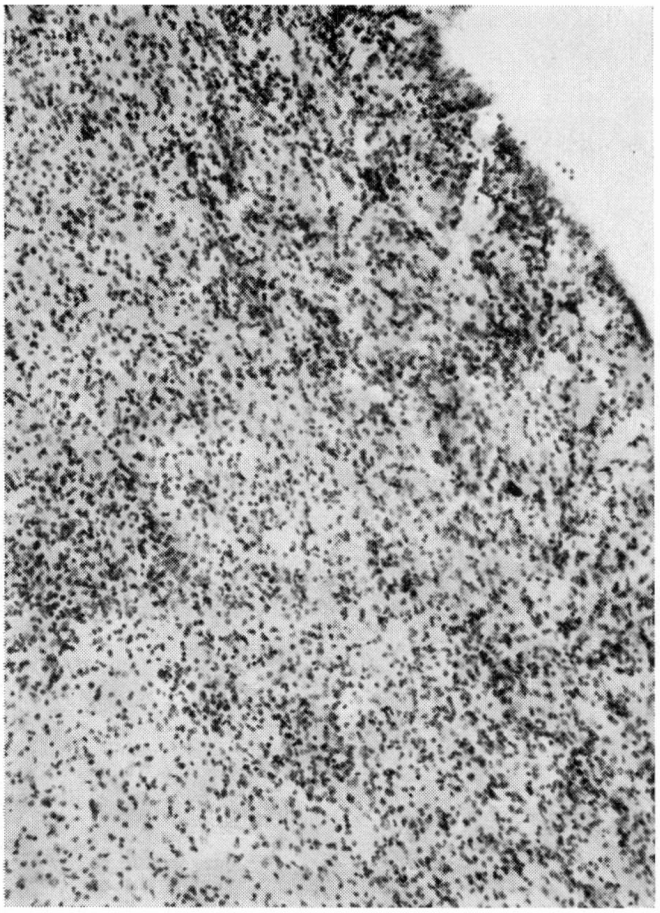

1

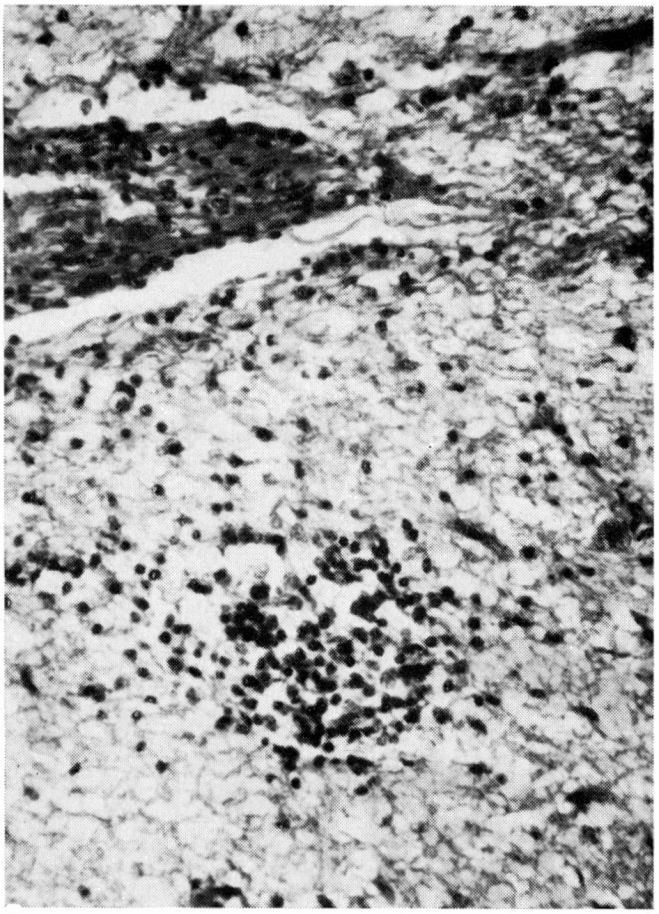

2

3

4

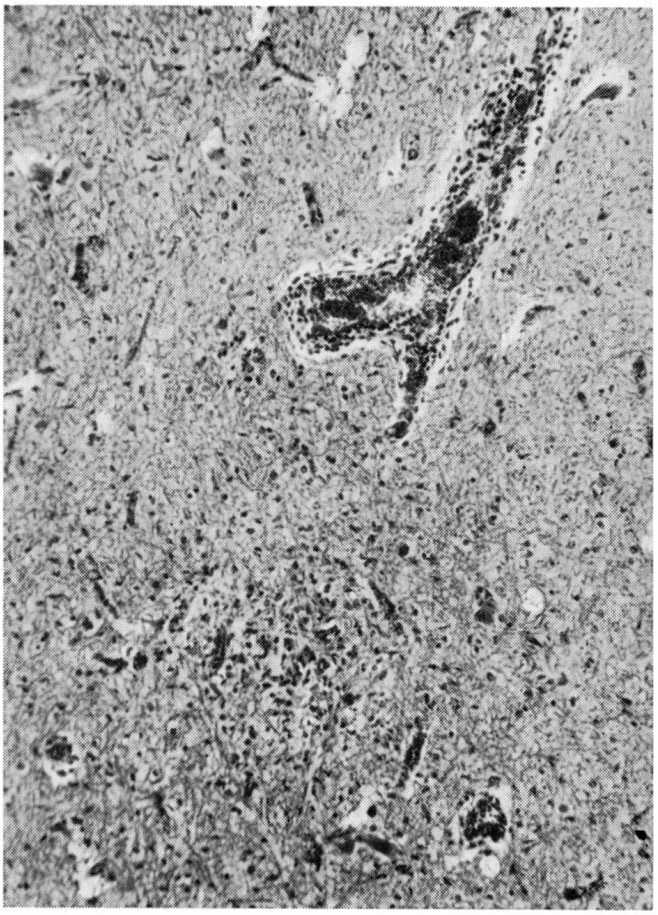

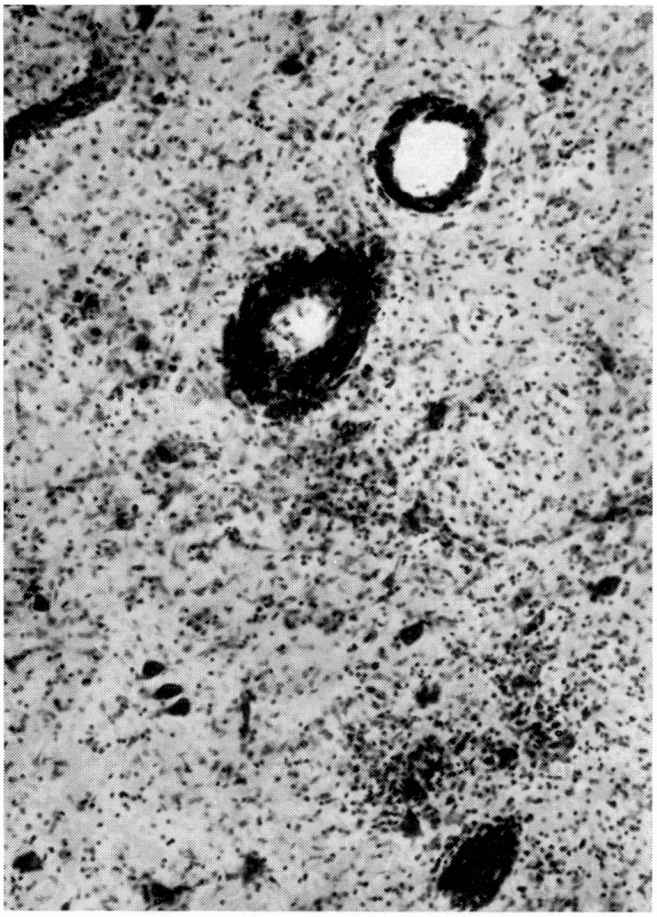

5

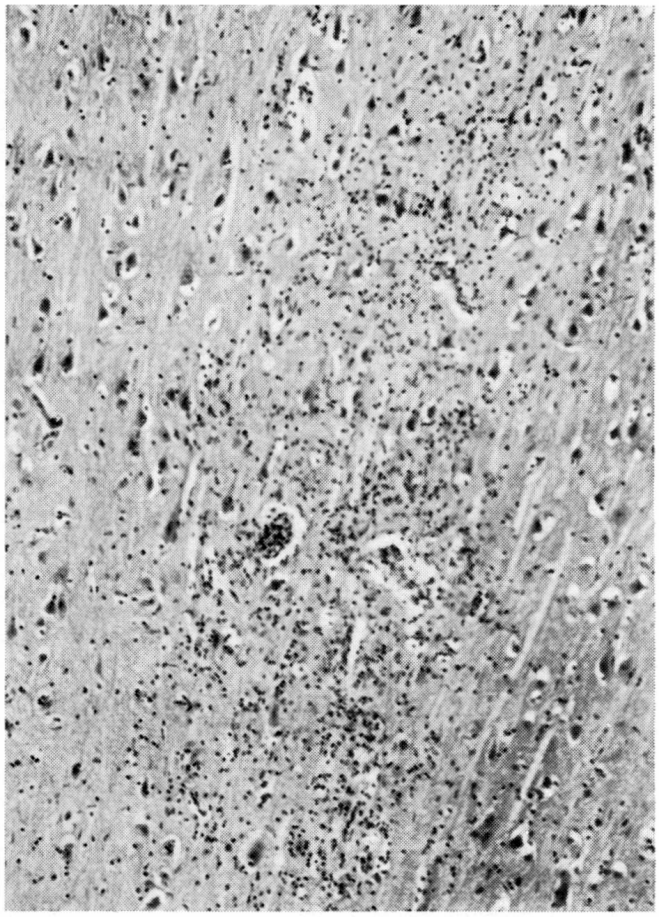

6

7

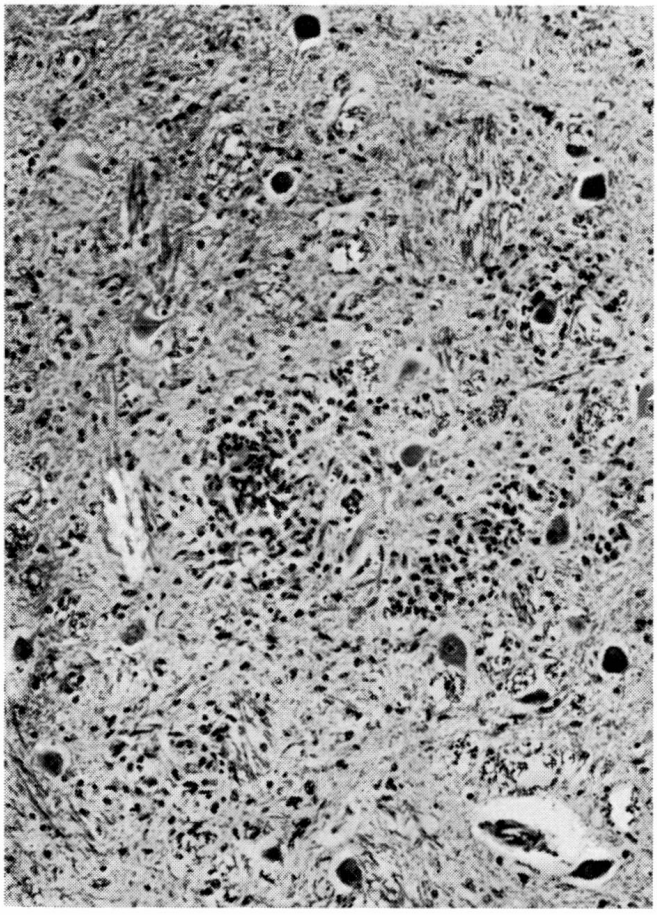

8

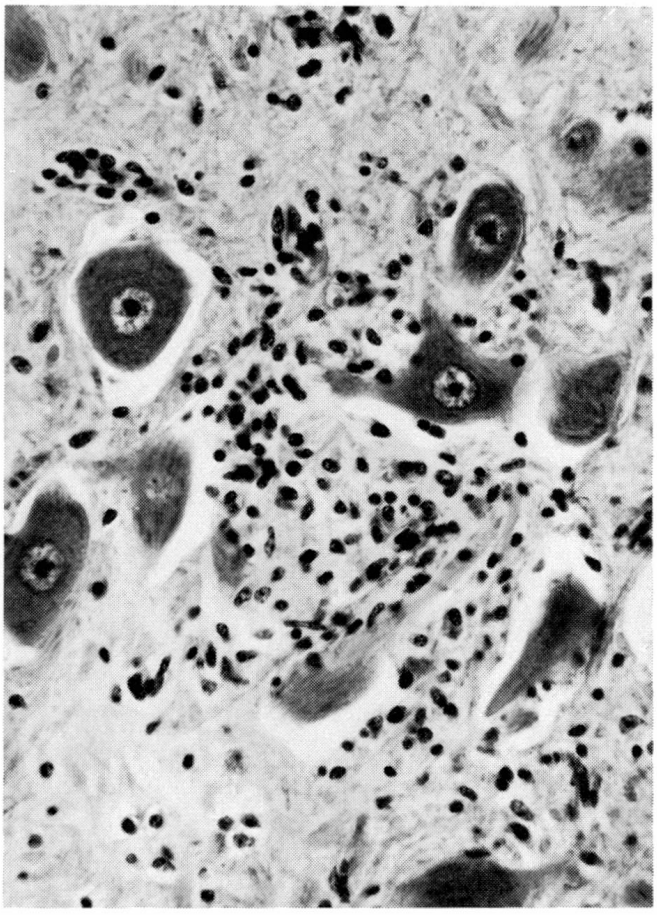

9

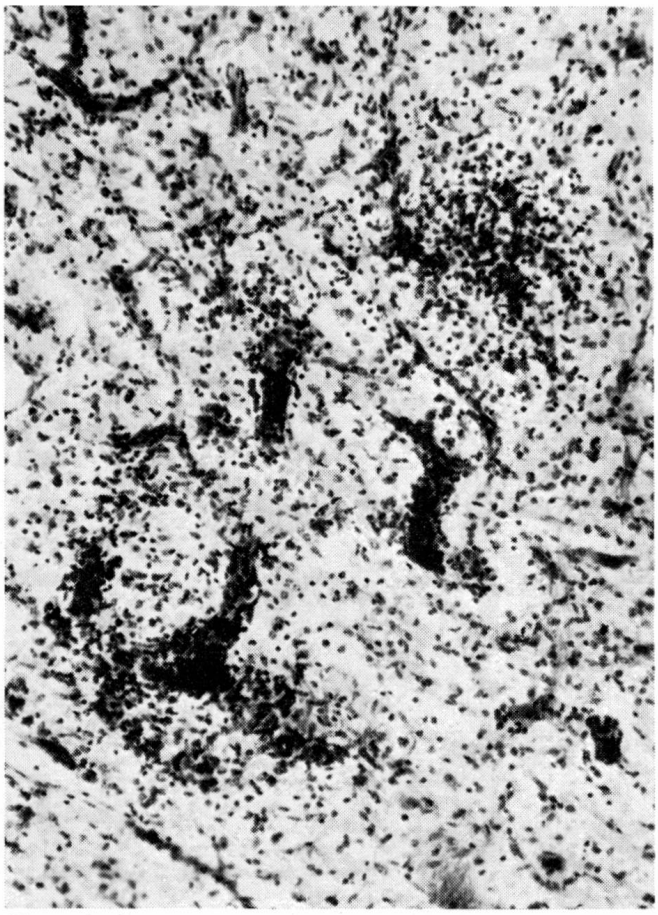

10

11

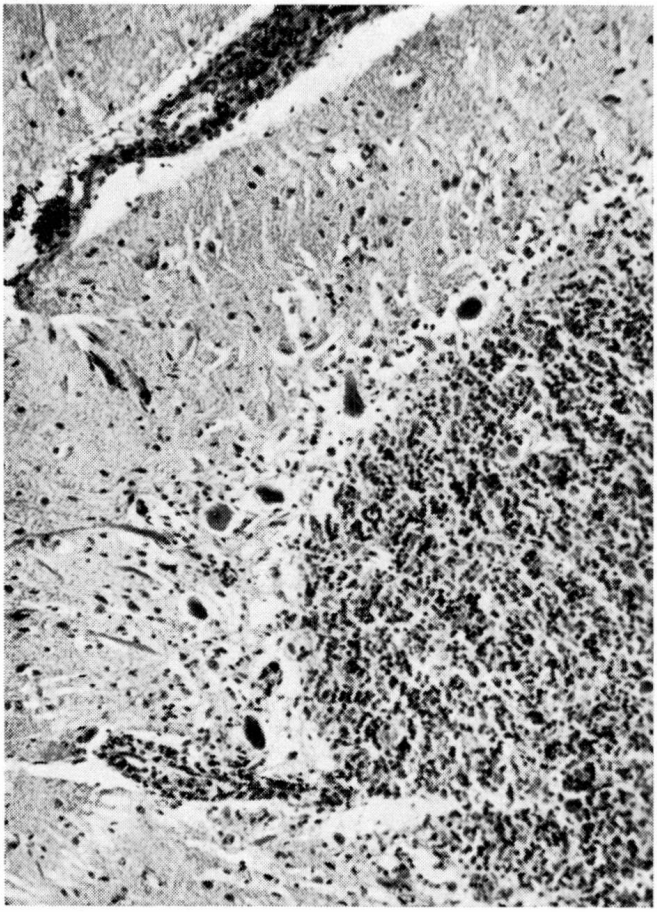

12

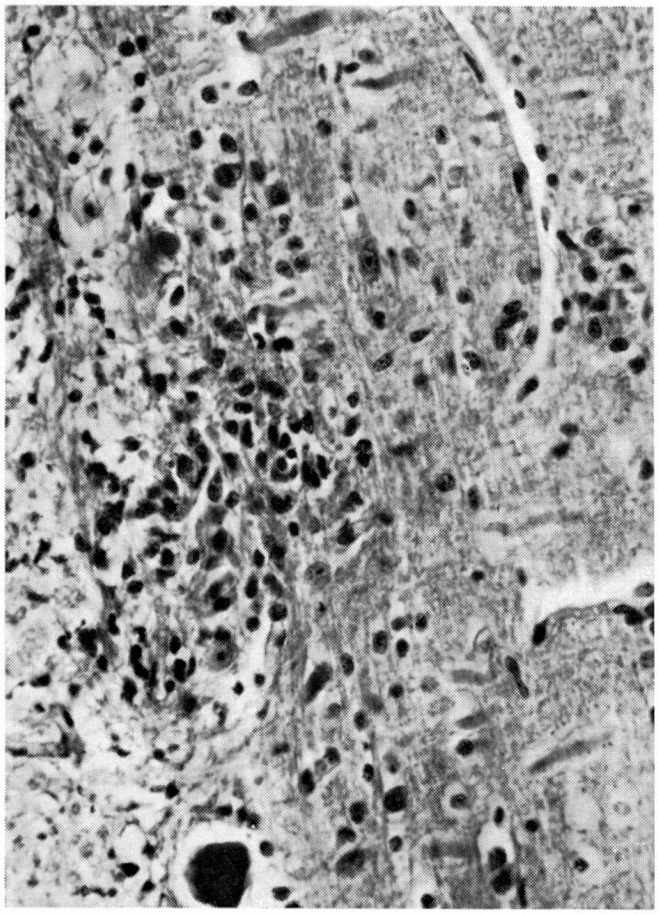

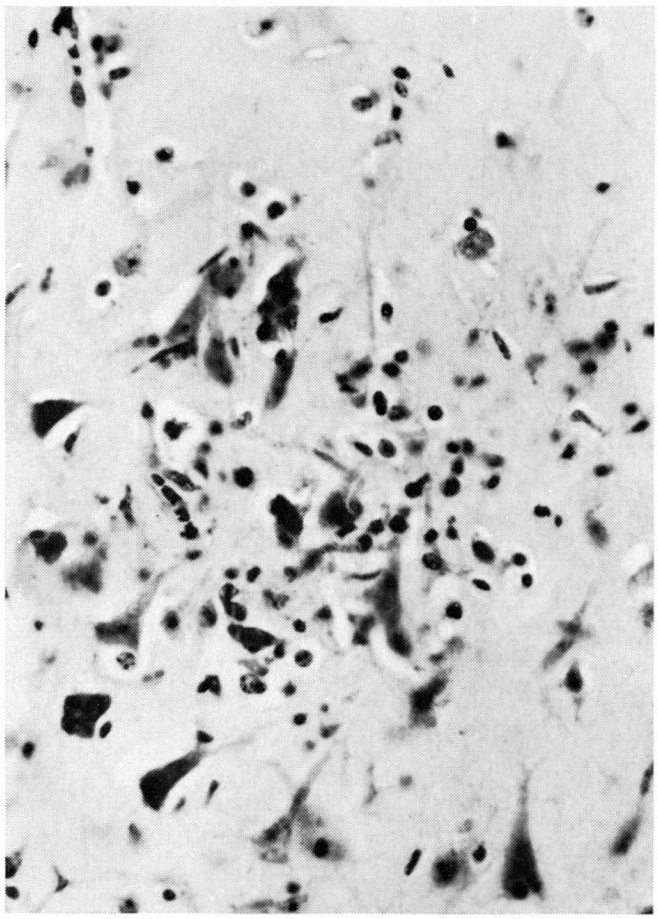

13

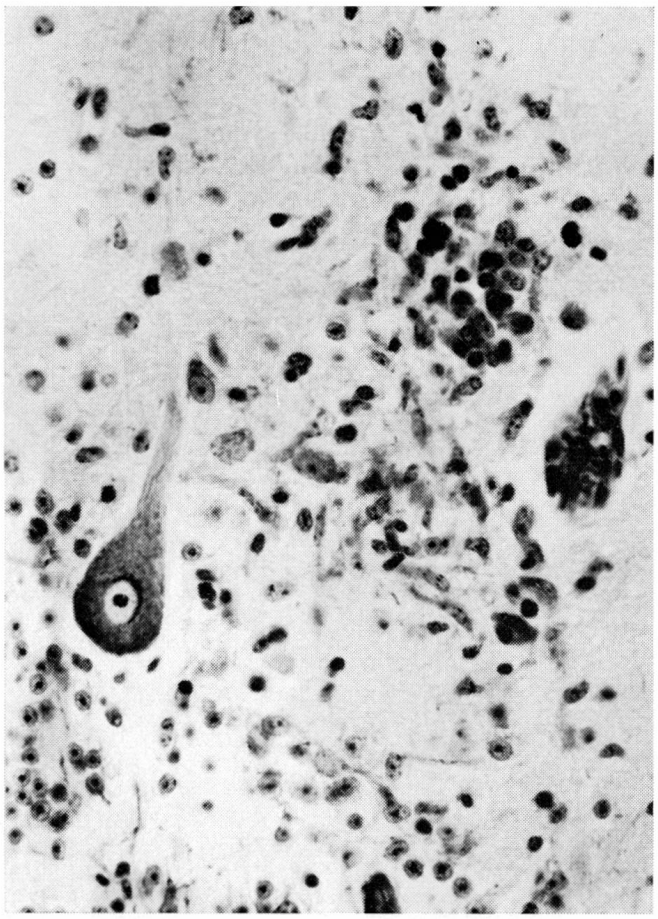

14

15

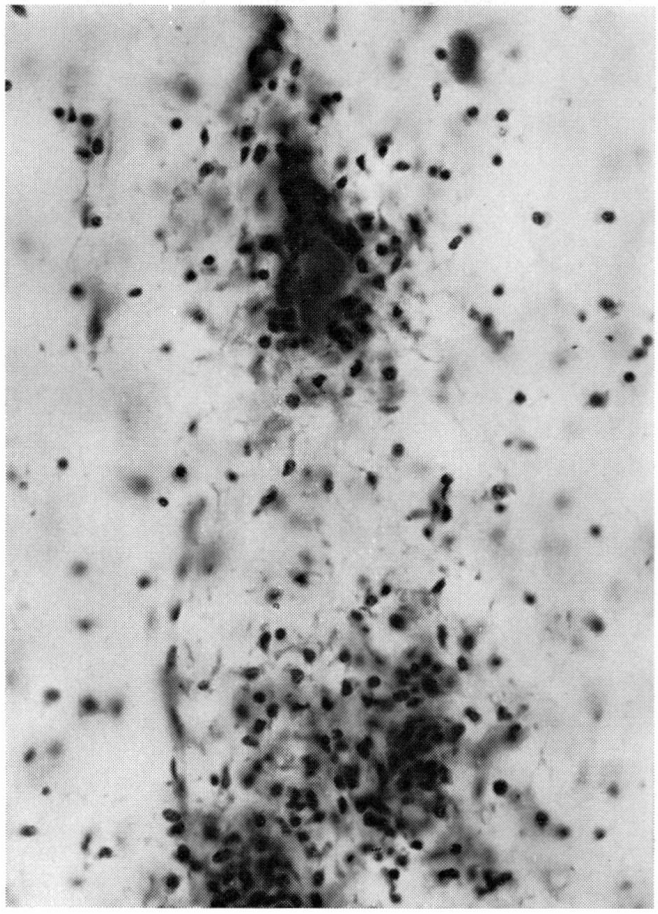

16

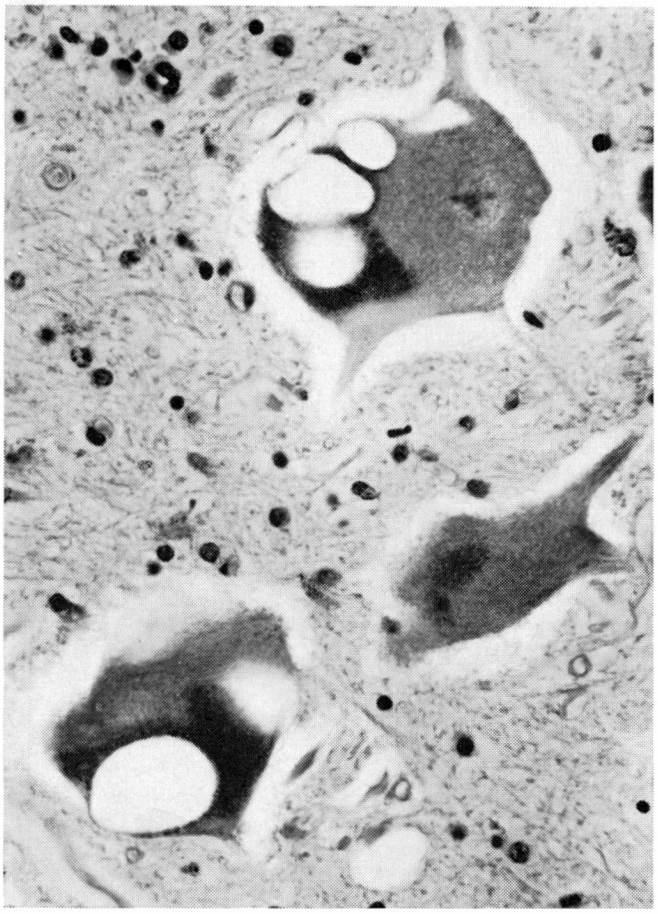

Histologische Veränderungen

Die Veränderungen in allen 21 Fällen sind, wenn auch im einzelnen hinsichtlich Intensität, Verteilung und Schwerpunkten gewisse Unterschiede bestehen, weitgehend einheitlich, so daß sie gemeinsam beschrieben werden können. Über die drei Fälle mit besonders schweren Veränderungen im Bereich des Kleinhirns und klinisch dominierender cerebellärer Ataxie soll in einer späteren Arbeit gesondert berichtet werden.

Topographie. Grundsätzlich sind alle Teile des Gehirns und Rückenmarks (das nicht in allen Fällen untersucht wurde) mehr oder weniger betroffen, doch ist die Verteilung von Fall zu Fall etwas wechselnd. Bei einzelnen Tieren erstreckt sich der entzündliche Prozeß in ungefähr gleicher Intensität über alle histologisch untersuchten Hirngebiete, bei andern weist er Schwerpunkte auf, so zum Beispiel, daß er in der Großhirnrinde, im Hirnstamm oder Teilen desselben, besonders aber in der Mittelhirn-Pons-Oblongataregion, am intensivsten ist. Diese Aussage darf jedoch, besonders was den Cortex betrifft, nicht als sehr verbindlich betrachtet werden. Es zeigt sich nämlich, daß gelegentlich einzelne Cortexgebiete mit darunterliegendem Mark weitgehend frei, andere im gleichen Falle aber stark verändert sein können. Da die Gehirne nicht in Serienschnitte verarbeitet werden, hat das angegebene Verteilungsmuster mehr für die Gesamtheit als für den Einzelfall verbindlichen Aussagewert. Gesamthaft gesehen sind in jeder der sehr zahlreichen untersuchten Hirnregionen Veränderungen gefunden worden, das heißt in praktisch allen Gebieten der Großhirnrinde, im Ammonshorn, den basalen Rindengebieten, im Großhirnmark, den Stammganglien, den ventrikelnahen Zonen, im Thalamus. Während in den genannten Regionen die Veränderungen von Fall zu Fall wechselnd intensiv sind und einzelne von ihnen mehr oder weniger frei sein können, erweisen sich als so gut wie regelmäßig betroffen Mittelhirn, Brücke und verlängertes Mark. Weniger konstant wiederum sind die entzündlichen Prozesse im Mark und in der Rinde des Kleinhirns. Das Rückenmark erwies sich bei allen 8 Tieren, bei denen es untersucht wurde, als mitbetroffen, wenn auch mit ungleicher Intensität, so daß angenommen werden darf, daß sein Befall zur Regel gehört. In 13 Fällen erwiesen sich, wenigstens stellenweise, auch die weichen Häute als einbezogen, teilweise recht intensiv. Es ist deshalb wahrscheinlich, daß bei der Untersuchung zahlreicher weiterer Stellen die Mehrzahl der Tiere meningitische Veränderungen aufweisen würde.

Als grundsätzliches Verteilungsschema kann angegeben werden: wechselnd schwer und örtlich verschieden, manchmal sehr intensiv und ausgebreitet im Cortex cerebri und im Großhirnmark, wobei die Intensität an diesen beiden Orten parallel- oder auseinandergehen kann; eher geringer in den Stammganglien und gegebenenfalls am intensivsten in den basis- und ventrikelnahen Zonen: intensiv im Mittelhirn, der Brücke und dem verlängerten Mark, gelegentlich mit stärkerer Bevorzugung der dorsalen oder

basalen Teile; wechselnd stark, im allgemeinen eher diskret (ausgenommen 3 Fälle) in Kleinhirnrinde und -mark (Abb. 11, 12, 14); wahrscheinlich regelmäßig im Rückenmark mit vorwiegendem, manchmal sehr ausgeprägtem Befallensein der grauen Substanz; diffuse oder mehr umschriebene Infiltrate in den weichen Häuten wahrscheinlich regelmäßig (Abb. 2, 3). Gelegentlich fanden sich kleine Nester von Infiltratzellen im Stroma der Plexus choroidei, einmal Verkalkungen von Gefäßwänden im Rautenplexus.

Charakter: Die histologischen Veränderungen setzen sich zusammen aus Gefäßinfiltraten, Gliaproliferation und Parenchymschädigungen. Jede dieser drei Komponenten kann verschieden stark in Erscheinung treten. In ihrer Intensität gehen sie manchmal parallel, zuweilen aber deutlich auseinander.

Die Gefäßinfiltrate bestehen aus lymphocytären und retikulo-histiocytären Zellen, und in wechselndem Ausmaß, besonders an den kleineren Gefäßen, Plasmazellen. Gelegentlich sind ihnen auch eosinophile Leukocyten beigesellt. Meist respektieren die Infiltratzellen die Grenzscheide des Gefäßraumes, manchmal aber scheinen sie, besonders im Verein mit intensiver Gliaproliferation, ins umgebende Gewebe einzudringen. An der Gefäßwand fällt oft Schwellung der Endothelzellen auf. Kleine Blutextravasate, wie sie auch bei den nicht durch Schuß getöteten Tieren ab und zu gefunden werden, dürften ganz frisch, vermutlich agonal sein, da die Erythrocyten gut erhalten und keine Abbauprodukte feststellbar sind.

Die Proliferation der Glia erfolgt in mehr diffuser Weise oder in Form kleiner, dichter oder lockerer, rundlicher oder unregelmäßig sternförmiger Herdchen. Sie lassen häufig Gefäßabhängigkeit erkennen und finden sich sowohl in grauer wie weißer Substanz. Im allgemeinen scheinen dabei im Grau die kleineren, kompakteren, im Mark mehr die ausgedehnteren, flächenhaften Herdchen zu überwiegen. Die Natur der die Herdchen aufbauenden Zellen ist, insbesondere ohne Glia-Spezialfärbungen (die für unser Material nicht vorliegen), nicht immer eindeutig erkennbar. Nach dem Bild der Kerne sind meist sowohl astrocytäre (hellere, größere, rundovale bis gelappte) wie mikrogliale (kleinere, kompaktere, manchmal stäbchenförmige) Zellen beteiligt, doch ist eine Untermischung mit Elementen, die von den Gefäßwänden her gebildet werden, wahrscheinlich. Manche Kerne weisen auch regressive Veränderungen – Pyknose und brockigen oder staubförmigen Zerfall – auf. In gewissen Fällen sind derartige Gliaherdchen relativ spärlich (Abb. 2, 4), gebietsweise können sie überhaupt fehlen, in andern finden sie sich in dichter und nahezu gleichmäßiger Aussaat über fast alle untersuchten Abschnitte des Gehirns und Rückenmarks zerstreut (Abb. 5–7, 9, 10). Dazwischen gibt es alle Übergänge. Bei einigen Tieren ist die graue Substanz entschieden stärker verändert als die weiße; hier scheint auch die Schädigung von Ganglienzellen ausgebreiteter und schwerer (siehe anschließend). Manchmal fällt die intensive Proliferation der subependymalen Glia im Ufergebiet der Ventrikel auf (Abb. 1).

Im allgemeinen tritt die Schädigung des nervösen Parenchyms gegenüber den infiltrativen und proliferativen Veränderungen eher zurück. Oft sind sehr gut erhaltene Ganglienzellen mitten in stark entzündlich veränderten Zonen zu sehen (Abb. 8). Eine Ausnahme machen bei den drei Fällen mit klinisch dominierender cerebellärer Ataxie die Purkinjezellen, die auf weite Strecken untergegangen sind. Deutliche Entmarkungsvorgänge sind nicht festzustellen. Da bei dem unter Praxisverhältnissen erhältlichen Material postmortale und andere Artefakte kaum zu vermeiden sind, lassen sich regressive Vorgänge ohnehin nur bewerten, soweit durch reaktive Veränderungen ihre intravitale Entstehung wahrscheinlich gemacht wird. Im allgemeinen ist die erkennbare Parenchymschädigung um so deutlicher, je schwerer und ausgebreiteter die entzündlichen Veränderungen sind. Manche der zahlreichen Gliaherdchen dürften anstelle untergegangenen Parenchyms aufgeschossen sein, und oft finden sich eindeutige Bilder gliöser Neuronophagie (Abb. 15). Auch umschriebene Herdchen wabigen Parenchymzerfalls und kleine Lichtungsbezirke besonders im Cortex (Abb. 13) sind zu sehen. Wahrscheinlich ist bei der diffusen Ausbreitung der Parenchymschaden insgesamt schwerer, als dies nach der Beurteilung am einzelnen Schnitt scheinen möchte.

Bei einer Kuh (4268) fanden sich ausschließlich in den großen motorischen Zellen des Nucleus ruber eigenartige Veränderungen, die in Abb. 16 dargestellt werden. Im Zytoplasma liegt gehäuft eine feinkörnige Substanz, die sich in der HE-Färbung glasig-eosinrot, mit Luxol fast blue blauviolett und in der PAS-Reaktion leuchtend rot darstellt (Lipofuszin?). Gleiches Material findet sich in der Umgebung innerhalb von Makrophagen im Parenchym und im Bereich von Gefäßwänden. Manche der Ganglienzellen zeigen scheinbare Zerfallserscheinungen mit Verschwimmen des Nucleolus und der Kernmembran, Auflösung des Kerns in zahlreiche feine Chromatingranula, Verdämmern des Zytoplasmas. Außerdem weisen viele eine oder mehrere große, optisch in allen Färbungen leere Vakuolen im Zytoplasma auf. Obschon bei der Tötung dieses Tieres durch Bolzenschuß (natürlich abgesehen von der «Pigmentierung») an Artefakte gedacht werden muß (Hitze?), scheint die strenge Begrenztheit der «Läsion» etwas erstaunlich. Wir haben bei vielen in gleicher Weise getöteten Tieren nie etwas Vergleichbares beobachtet. Die Ganglienzellveränderungen gleichen etwas denjenigen, wie sie beim Scrapie der Schafe typisch sind (siehe bei Zlotnik); doch wird derartige Vakuolenbildung auch bei manchen andern Bedingungen beobachtet (vergl. Klüver-Weil; Swank-Adams).

Aetiologie

Leider konnten bisher keine ernsthaften Versuche unternommen werden, an eine Abklärung der Ursache heranzugehen. Die bakteriologische Untersuchung der Gehirne fiel negativ aus oder ergab in einzelnen, die nicht selbst herausgenommen werden konnten, Kontamination mit nicht-pathogenen Keimen. Vereinzelte Übertragungsversuche auf Meerschweinchen verliefen negativ, ebenso Versuche mit Zellkulturen.

Klinischer Verlauf und pathologische Anatomie lassen die Katarrhalfieberaetiologie ausschließen, ganz abgesehen vom abweichenden histologi-

schen Hirnbefund. Einschlußkörperchen in der Art, wie sie Stenius beschrieb, konnten nicht gefunden werden.

Anderes Befallsalter und epizootologisches Verhalten, Fehlen der Serositiden und unterschiedliches histologisches Bild verbieten einen Vergleich mit der amerikanischen «sporadic bovine encephalomyelitis».

Angesichts der mit Regelmäßigkeit gefundenen histologischen Trias von Gefäßinfiltration, Gliaherdchen und mehr oder weniger deutlicher Parenchymschädigung besteht die Möglichkeit einer Virusaetiologie.

Leider wurden die Augen nicht mituntersucht. Entzündliche und degenerative Veränderungen in der Retina kommen bei einer ganzen Reihe virusbedingter tierischer Encephalitiden vor, wie Saunders und Mitarbeiter (siehe Jubb et al.) gezeigt haben.

Sollte sich später nachweisen lassen, daß es sich tatsächlich um eine virusbedingte Krankheit handelt, so läge die Annahme nahe, daß es sich um eine zwar weitverbreitete, aber nur selten manifest werdende Infektion handelt, da unsere Tiere aus weit auseinanderliegenden Gegenden stammen, jedoch in ihren Beständen jeweils die einzigen Erkrankungsfälle geblieben sind.

Zusammenfassung

Es wird eine akut bis subakut verlaufende, stets nur in Einzelerkrankungen sich äußernde, aber in verschiedenen Landesgegenden auftretende Meningoencephalomyelitis des Rindergeschlechts beschrieben. Die Hälfte der erkrankten Tiere stand im Alter zwischen 1 und 2 Jahren. Nach den klinischen und pathologisch-anatomischen Befunden scheint weder zum Katarrhalfieber noch zu der in Amerika bekannten «sporadic bovine encephalomyelitis» eine Beziehung zu bestehen. Der Typus der histologischen Veränderungen im Zentralnervensystem läßt an eine Virusaetiologie denken, doch haben die bisherigen, unzulänglichen Abklärungsversuche noch kein Resultat ergeben.

Résumé

Description d'une méningoencéphalomyélite des bovidés aiguë à subaiguë, toujours par cas isolés mais apparaissant dans différentes régions du pays. La moitié des animaux atteints étaient âgées d'un à deux ans. D'après les examens cliniques et anatomopathologiques, il ne semble pas qu'il y ait corrélation ni avec la fièvre catarrhale ni avec ce que l'on connaît en Amérique sous le nom «sporadic bovine encephalomyelite». Le type des altérations histologiques dans le système nerveux central fait penser à une étiologie virologique. Toutefois, des essais insuffisants n'ont pas encore donné de résultats satisfaisants.

Riassunto

Si descrive una meningoencefalomielite nella specie bovina, con decorso da acuto a subacuto, che si manifesta sempre solo in singoli casi ma in diverse regioni del paese. La metà degli animali ammalati fu dell'età da uno a due anni. Stando ai reperti clinici e anatomopatologici, sembra che non ci sia un rapporto con la febbre catarrale maligna nè con la «sporadic bovine encephalomyelitis» nota in America. Il tipo delle

lesioni istologiche nel sistema nervoso centrale fa pensare a una etiologia da virus, ma le insufficienti prove di chiarimento effettuate sinora non hanno ancora dato un risultato.

Summary

A description of a meningo-encephalo-myelitis in cattle appearing always in single cases, but in various parts of the country, with an acute or subacute course, one half of the patients being 1–2 years old. According to the clinical picture and the anatomical lesions there exists apparently no relation to catarrhal fever nor to the «sporadic bovine encephalomyelitis» in America. The type of the histological lesions in the central nervous system points to virus infection. But distinct facts in this direction are still missing.

Literatur

Decurtins A.: Das bösartige Katarrhalfieber des Rindes. Diss. vet. Zürich 1940. – Dobberstein J.: Über Veränderungen des Gehirns beim bösartigen Katarrhalfieber des Rindes. Dtsch. tierärztl. Wschr. *33*, 867–871 (1925). – Id. und U. Mashar: Über Veränderungen des zentralen Nervensystems bei der Rinderpest. Tierärztl. Rdsch. *34*, 715–717 (1928). – Escalome J. und F. Camargo: Bovine encephalomyelitis in Mexico. J. amer. vet. med. Ass. *88*, 81 (1936). – Frauchiger E. und W. Hofmann: Die Nervenkrankheiten des Rindes. Bern (Huber) (1941). – Frauchiger E. und R. Fankhauser: Vergleichende Neuropathologie. Berlin (Springer) (1957). – Innes J.R.M. und L.Z. Saunders: Diseases of the central nervous system of domesticated animals and comparisons with human neuropathology. Adv. Vet. Sci. *3*, 33–196 (1957). – Jubb K.V., L.Z. Saunders und P.I. Stenius: Die histologischen Augenveränderungen beim bösartigen Katarrhalfieber des Rindes. Schweiz. Arch. Tierheilk. *102*, 392–400 (1960). – Klüver H. und A. Weil: Carcinomas of the tongue in monkeys and pathologic changes in the central nervous system. J. Neuropath. exp. Neurol. *7*, 144–153 (1948). – Konrad J. und J. Bohac: Virus-Encephalomyelitis beim Rind. Klinische Studie und Virusisolationsversuch. Vet. Cas. *8*, 228–238 (1959) (tschech., engl. Zus'fass.). – Marchand L., R. Moussu und A. Bonnétat: L'encéphalite enzootique des bovidés. Rec. méd. vét. *101*, 385–417 (1925). – McNutt S.H. und E.F. Waller: Sporadic bovine encephalomyelitis (Buss disease). Cornell Vet. *30*, 437–448 (1940). – Menges R.W., G.S. Harshfield und H.A. Wenner: Sporadic bovine encephalomyelitis. I. The natural history of the disease in cattle. Amer. J.Hyg. *57*, 1–14 (1953). – Stenius P.I.: Bovine malignant catarrh. A statistical, histopathological and experimental study. Helsinki 1952. – Swank R.L. und R.D. Adams: Pyridoxine and pantothenic acid deficiency in swine. J. Neuropath. exp. Neurol. *7*, 274–286 (1948). – Weber Ew.: Die Krankheiten des Rindes. 2. Aufl. Berlin (Schoetz) (1937). – Wenner H.A., G.S. Harshfield, Te Wen Chang und R.W. Menges: Sporadic bovine encephalomyelitis. II Studies on the etiology of the disease. Isolation of nine strains of an infectious agent from naturally infected cattle. Amer. J. Hyg. *57*, 15–29 (1953). – Wyssmann E.: Über cerebrale mit Juckreiz bzw. Lecksucht verbundene Erkrankungen beim Rind. Schweiz. Arch. Tierheilk. *83*, 292–306 (1941). – id.: Bösartiges Katarrhalfieber. Schweiz. Arch. Tierheilk. *85*, 225–234 (1943). – Yamamoto S., K. Ishida, H. Okuzawa, Y. Sahara, K. Fujiwara und H. Tsubahara: Studies on Japanese encephalitis in cattle. Jap. J. Vet. Sci. *12*, 31–39 (1950). – Zlotnik I.: The histopathology of the brain stem of sheep affected with natural scrapie. J. comp. Path. and Therap. *68*, 148–166 (1958).