Zeitschrift: Schweizer Archiv für Tierheilkunde SAT : die Fachzeitschrift für Tierärztinnen und Tierärzte = Archives Suisses de Médecine Vétérinaire ASMV : la revue professionnelle des vétérinaires

Herausgeber: Gesellschaft Schweizer Tierärztinnen und Tierärzte

Band: 102 (1960)

Heft: 6

Artikel: Die Kammerwasservenen des Hundes

Autor: Sigrist, Karl

DOI: https://doi.org/10.5169/seals-591968

Nutzungsbedingungen

Die ETH-Bibliothek ist die Anbieterin der digitalisierten Zeitschriften auf E-Periodica. Sie besitzt keine Urheberrechte an den Zeitschriften und ist nicht verantwortlich für deren Inhalte. Die Rechte liegen in der Regel bei den Herausgebern beziehungsweise den externen Rechteinhabern. Das Veröffentlichen von Bildern in Print- und Online-Publikationen sowie auf Social Media-Kanälen oder Webseiten ist nur mit vorheriger Genehmigung der Rechteinhaber erlaubt. Mehr erfahren

Conditions d'utilisation

L'ETH Library est le fournisseur des revues numérisées. Elle ne détient aucun droit d'auteur sur les revues et n'est pas responsable de leur contenu. En règle générale, les droits sont détenus par les éditeurs ou les détenteurs de droits externes. La reproduction d'images dans des publications imprimées ou en ligne ainsi que sur des canaux de médias sociaux ou des sites web n'est autorisée qu'avec l'accord préalable des détenteurs des droits. En savoir plus

Terms of use

The ETH Library is the provider of the digitised journals. It does not own any copyrights to the journals and is not responsible for their content. The rights usually lie with the publishers or the external rights holders. Publishing images in print and online publications, as well as on social media channels or websites, is only permitted with the prior consent of the rights holders. Find out more

Download PDF: 08.01.2026

ETH-Bibliothek Zürich, E-Periodica, https://www.e-periodica.ch

durata di gravidanza di circa 130 giorni. Mentre i porcellini nati prima erano restati indietro nello sviluppo, nella seconda figliata questo fu buono.

Summary

A sow produced 8 young pigs and 101 days later again 9 normal pigs. According to the circumstances the second litter corresponds with a gravidity of 130 days. The development of the first litter was somewhat delayed, the second litter was normal.

Aus der Lehrkanzel für Chirurgie und Augenheilkunde
der Tierärztlichen Hochschule in Wien
Vorstand: o. Prof. Dr. med. vet. et univ. med. Otto Überreiter

Die Kammerwasservenen des Hundes

von Karl Sigrist, Meggen LU

Der intraokulare Flüssigkeitswechsel ist schon seit langer Zeit Gegenstand zahlreicher Forschungen. Genaue Kenntnisse des Zu- und Abflusses des Kammerwassers wären besonders von großer Bedeutung für Genese und Therapie des Glaukoms. In der Humanophthalmologie sind in dieser Richtung seit der Entdeckung der Kammerwasservenen durch Ascher (1941) große Fortschritte erzielt worden.

Es gibt bei verschiedenen unserer Haustiere, vor allem beim Hund (Überreiter, 1939), Augendruckveränderungen, die weitgehend dem im menschlichen Auge beobachteten Primärglaukom und Glaucoma simplex entsprechen. Verschiedene Theorien über den Flüssigkeitswechsel im Tierauge sind bereits aufgestellt worden. Da man aber dabei meist von histologischen Beobachtungen aus an dieses mehr physikalisch-physiologische Problem heranging, scheinen heute verschiedene dieser Theorien den tatsächlichen Verhältnissen nicht ganz zu entsprechen. Eine genauere Überprüfung des Kammerwasserabflusses, insbesondere der Kammerwasservenen, könnte hier einen Fortschritt bringen.

Die Geschichte der Kammerwasservenen

Schon Ascher (1924), De Roetth (1927), Graeves (1934) und Löwenstein (1940) haben im menschlichen Auge Gefäße festgestellt, die wahrscheinlich den heutigen Kammerwasservenen entsprachen, aber sie haben wohl deren Bedeutung noch nicht erkannt. Eigentlich entdeckt wurden die Kammerwasservenen 1941 von Ascher, der sie dann 1942 ausführlich beschrieben hat. Ascher gab damals folgende Definition: «Kammerwasservenen sind biomikroskopisch sichtbare, blutgefäßähnliche Verbindungen wahrscheinlich zwischen dem Schlemmschen Kanal und den konjunktivalen beziehungsweise episkleralen Venen, die eine klare, farblose Flüssigkeit oder verdünntes Blut enthalten.» Seither haben vor allem die Fluoreszein- und Tintenversuche von Goldmann (1946, 1949), Schulte (1948) und Thomassen (1949) ergeben, daß es sich beim Inhalt der Ascherschen Venen tatsächlich um Kammerwasser handelt.

Ashton (1951) gelang es durch Injektion von gefärbtem Neopren direkt in den Schlemmschen Kanal und darauffolgender Präparation unter dem Mikroskop, den direkten Zusammenhang der Kammerwasservenen mit dem Schlemmschen Kanal im Abguß darzustellen. Der gleiche Beweis gelang Thomassen und Bakken (1951) histologisch nach Injektion von Tusche in die Vorderkammer und nachheriger Untersuchung der Gegend des Kammerwinkels in Serienschnitten. Bei beiden obgenannten Verfahren wurde jeweils vorher eine episkleral mit der Spaltlampe sichtbare Kammerwasservene markiert.

Kleinert (1953) hat dann durch seine Methode der Fluoreszeininjektion in die Vorderkammer die Möglichkeit gegeben, die Kammerwasservenen besser sichtbar zu machen und photographisch darzustellen. Diese Methode bietet auch die größte Sicherheit, alle, auch die kleinsten kammerwasserführenden Gefäße festzustellen.

In einer Reihe von experimentellen Untersuchungen wurden auch beim Kaninchen und Meerschweinchen Kammerwasservenen gefunden.

Weekers und Prijot (1950, 1951) konnten nach Farbstoffinjektionen nachweisen, daß die lamellierten Kammerwasservenen bei Kaninchen und Meerschweinchen in ihrem Aussehen, ihrer Lage und ihrer physiologischen Bedeutung weitgehend denen des Menschen entsprechen.

Greaves und Perkins (1951) haben beim Kaninchen hauptsächlich im nasaloberen Quadranten Kammerwasservenen gefunden. Sie behaupten, daß chinesische Tusche, im Gegensatz zu partikelfreiem Evans-Blau, die Vorderkammer nicht über die Kammerwasservenen verlasse. Neben Farbstoffinjektionen haben sie Drucksteigerungstests durchgeführt.

Wegner und Intlekofer (1952) berichten über Farbstoffinjektionen und medikamentöse Beeinflussung der Kammerwasservenen und lamellierten Venen beim Menschen und Kaninchen.

Von R. Binder und H. Binder (1956) wurden an Kaninchenaugen durch Fluoreszeininjektion in die Vorderkammer die Wasservenen und zungenförmige Ausbuchtungen des Kammerwinkels dargestellt und im ultravioletten Licht beobachtet.

Savelév (1956) führte Versuche über den Abfluß aus der Vorderkammer an Kaninchenaugen mittels Injektion einer Kontrastmasse (Thorotrast) und nachfolgender skelettfreier Aufnahmen nach Enukleation der Augen durch.

Huggert (1957) studierte an Kaninchenaugen den Kammerwasserabfluß unter Anwendung verschiedener Methoden zur Verlegung des Kammerwasserabflusses.

Versuche von François (1956) an Affenaugen haben für den Flüssigkeitswechsel gleiche Ergebnisse wie beim Menschen ergeben.

An Hundeaugen hat Überreiter (1955, 1959) nach Injektionsversuchen mit Farbstoffen und Fluoreszein in die Vorderkammer die Kammerwasservenen bereits feststellen können.

Von Prof. Überreiter wurde mir die Aufgabe gestellt, die Untersuchungen der von ihm beim Hunde festgestellten Kammerwassergefäße weiterzuführen und durch weitere Injektionsversuche und histologische Untersuchungen zu ergänzen.

Anatomische und physiologische Vorbemerkungen

Zur Anatomie des Kammerwinkels schrieb Überreiter (1939): «Der Kammerwinkel wird von der Kornea, Sklera, dem Ziliarkörper und der Iris begrenzt. Bevor das Kammerwasser in den Schlemmschen Kanal kommt, muß es das Maschenwerk des Ligamentum pectinatum iridis passieren. Dort werden korpuskuläre Elemente abgehalten, das Kammerwasser wird filtriert (Filtrationswinkel). Der Schlemmsche Kanal, der bei den einzelnen Tierarten kleine Verschiedenheiten aufweist, besteht aus *mehreren parallel verlaufenden zirkulären Endothelrohren*, in denen sich Kammerwasser befindet. Von diesen gehen radiär kleine Röhrchen ab, die in die Venen münden.»

Im allgemeinen wurde den anatomischen Verhältnissen im Kammerwinkel bei Untersuchungen über den Flüssigkeitswechsel im Auge zuwenig Beachtung geschenkt. Smythe (1956) hat in letzter Zeit diese Verhältnisse nach den Untersuchungen von Henderson (1941) genauer vergleichend dargestellt.

Im Tierauge sind nun verschiedene anatomische Unterschiede gegenüber dem menschlichen Auge festzustellen. Folgende Ausführungen beziehen sich vor allem auf das Auge des Hundes. Ein Schlemmscher Kanal wie beim Menschen besteht nicht. Statt dessen finden wir ein tiefes sklerales Gefäßgeflecht mit offener Verbindung zum Gebiet der Fontanaschen Räume (Rohen, 1956). Weitere anatomische Abweichungen sind das viel kräftiger ausgebildete Ligamentum pectinatum und Ligamentum cribriforme mit den dazwischenliegenden weiten Fontanaschen Räumen. Diese Abweichungen sind wohl der weitaus geringeren Akkomodationsfähigkeit des Tierauges und demzufolge einer schwächeren Ausbildung des Musculus ciliaris zuzuschreiben.

Der *Augeninnendruck* ist abhängig von der Kammerwasserproduktion und dem Zustand der Abflußwege. Der normale Innendruck beim Hund liegt zwischen 15–17 mm Hg (Überreiter, 1939). Künstliche Druckerhöhungen werden im normalen Auge durch vermehrten Abfluß sehr rasch kompensiert. Ebenso wird nach Punktion der Vorderkammer und Flüssigkeitsentzug die verlorene Flüssigkeit sehr rasch ersetzt. Allerdings weist dieses Ersatzkammerwasser eine etwas andere Zusammensetzung auf, vor allem einen höheren Eiweißgehalt. Bei pathologisch verhindertem Kammerwasserabfluß wird der Druckanstieg oft durch verminderte Kammerwasserproduktion in einem erträglichen Rahmen gehalten.

Die klassische Theorie über den intraokulären Flüssigkeitswechsel stammt von Leber (1903). Er vertrat die Ansicht, daß das Kammerwasser in einer bestimmten Weise zirkuliere, und zwar vom Ziliarkörper her ins Auge eindringe und dasselbe durch den Schlemmschen Kanal verlasse. Derselben Ansicht schloß sich 1923 auch Seidel an. Hamburger und Magitot (1925) hingegen waren der Meinung, daß nur ein sehr geringer oder gar kein direkter Abfluß bestehe und daß der Flüssigkeitsaustritt durch Diffusion durch die verschiedenen Gewebeschichten des Auges erfolge. Duke-Elder (1921) vertrat eine dritte Ansicht, die eigentlich die beiden obgenannten Theorien vereinigt und die heute zum großen Teil anerkannt wird.

Eine Klärung dieser Fragen brachte die Entdeckung der Kammerwasservenen durch Ascher und die sich daraus ergebenden weiteren Versuche über den intraokulären Flüssigkeitswechsel.

Heute nimmt man allgemein an, daß der Hauptteil des Kammerwassers im Ziliarkörper gebildet wird. Das daselbst erzeugte Kammerwasser kommt durch die Pupille in die Vorderkammer und fließt via Kammerwinkel in den Schlemmschen Kanal bzw. Schlemmschen Plexus und von da aus in das intra- und episklerale Venengeflecht ab.

Normalerweise befindet sich im Schlemmschen Plexus, dem Druckgefälle entsprechend, Kammerwasser und nicht Blut. Es kann allerdings bei pathologischen Zuständen ein Blutrückfluß in den Schlemmschen Plexus vorkommen. Überreiter (1939, 1959) schlägt daher vor, den Ausdruck «Plexus venosus ciliaris» durch den Ausdruck «Schlemmscher Plexus» zu ersetzen. Aus dem *Schlemmschen Kanal* bzw. *Schlemmschen Plexus* fließt, wie viele Arbeiten bewiesen haben, der größte Teil des Kammerwassers durch die Kammerwasservenen ins epibulbäre Venensystem ab. Wahrscheinlich nimmt aber ein Teil des Kammerwassers nicht den Weg über die episkleral sichtbaren Gefäße, sondern fließt nach neueren Untersuchungen, die Savelév (1956) mit einer Kontrastmasse (Thorotrast) und nachfolgenden skelettfreien Aufnahmen durchführte, über die perivaskulären Räume des Ziliarkörpers, die Retinagefäße und die intraskleralen Gefäße ab. Ein Teil dringt wahrscheinlich auch durch Diffusion ins sklerale Venengeflecht ein, was Kleinert (1951) nach Beobachtung von Gefäßen mit «körniger Strömung» vermutet.

Nach Weinstein (1950) kommt nach Messungen des Abflußdruckes an Kammerwasservenen und Kompressionsversuchen an der Vena jugularis mit gleichzeitiger

gonioskopischer Kontrolle dem Abfluß über die Uveakapillaren eine gewisse Bedeutung zu. Zur gleichen Ansicht gelangen Weekers und Prijot (1950), die nach Abtrennung der Bindehaut sowie der äußeren Augenmuskeln und diathermischer Verödung aller im Umkreis von 4 mm um den Limbus liegenden Gefäße und Kammerwasservenen Fluoreszein in die Vorderkammer injizierten.

Pommer und Nemetz (1956, 1957) konnten durch Markierung des Kammerwassers mit Radio-Dijodo-Fluoreszein einen «unsichtbaren Kammerwasserabfluß» über die Vortexvenen nachweisen. Dazu wurde an Kaninchenaugen sowie an menschlichen Augen, die zur Enukleation bestimmt waren, durch das Oberlid eine Vortexvene freipräpariert und daraus in bestimmten Zeitabständen Blut entnommen, das mittels Geigerzähler auf seine Radioaktivität geprüft wurde.

Nach Uribe Troncoso (1949) hat das Kammerwasser bei den Tieren eine Schranke in Form der Venenwand zu überwinden. Nach H. Davson geschieht der Kammerwasserabfluß durch Rückresorption über die Kapillarmembran der Gefäße, wie auch in den übrigen Teilen des Auges. Henderson (1941) sucht den Hauptabfluß auf dem Weg Kammerwinkel–Fontanasche Räume–Suprachorioidalraum und perivaskuläre Lymphräume.

Farbstoffinjektionen am toten Auge

Zur Klärung der Abflußverhältnisse des Kammerwassers hat man schon seit langem versucht, die farblose Flüssigkeit mittels Farbstoffen besser sichtbar zu machen und dadurch sämtliche kammerwasserführenden Gefäße eines Auges zur Darstellung zu bringen. So unternahm Schwalbe (1870) Farbstoffeinlaufversuche in die Vorderkammer lebender und toter Tieraugen. Diese Methode wurde von Leber (1903) und seinen Schülern weiter ausgebaut. So wurde schon vor bald 80 Jahren der Nachweis des Kammerwasserabflusses ins episklerale Venennetz erbracht.

Methylenblau- und Tuscheinjektionen

Zur Untersuchung wurden 40 enukleierte Augen frisch getöteter Hunde verwendet.

Nach Methylenblau- und Tuscheinjektionen in die Vorderkammer durch die Kornea läßt sich schon bei geringem Überdruck nach kurzer Zeit eine allgemeine Färbung der episkleralen und konjunktivalen Venen feststellen. Mikroskopisch zeigt sich bei schwacher Vergrößerung die außerordentlich feine Verästelung dieses Gefäßgeflechtes.

Über die eigentlichen Kammerwasservenen läßt sich aber mit diesen Methoden nichts aussagen, da beim toten und enukleierten Auge ganz andere Druckverhältnisse herrschen als im normalen lebenden Auge. Die Hauptschwierigkeit besteht im Wegfall des epibulbären Venendruckes, da sich dadurch über die vielen Anastomosen neben den eigentlichen Kammerwassergefäßen auch sämtliche anderen Gefäße des intra- und episkleralen Venenplexus färben. Einzelne Kammerwasservenen lassen sich auf keinen Fall erkennen. Wir können auf diese Weise nur beweisen, daß das Kammerwasser über ein offenes System via Kammerwinkel–tiefen Gefäßplexus und wahrscheinlich wie beim Menschen über Kammerwasservenen ins epibulbäre Venengeflecht abfließt.

Uribe Troncoso (1949) ist der Ansicht, daß das Kammerwasser beim Übertritt in den «Sinus ciliosclerlalis», im Gegensatz zu den Verhältnissen beim Menschen und den Primaten, eine Blut-Kammerwasserschranke in Form der Venenwand zu passieren habe. Die Injektionsversuche mit Tuschkörnern und vor allem mit dem nachfolgend beschriebenen Plastoid widersprechen aber dieser Ansicht, wie auch den Theorien von Davson und Henderson, die früher schon angeführt wurden. Tuschekörner erscheinen schon bei mäßigem Überdruck im episkleralen Venengeflecht, ohne an einer Blut-Kammerwasserschranke hängen zu bleiben. Thomassen und Bakken (1951) führen die Mißerfolge verschiedener Autoren bei der Tuscheinjektion auf falsche Technik zurück.

Herstellung von anatomischen Korrosionspräparaten der Kammerwasservenen

Überreiter hat seine obenerwähnten Vorversuche über den Kammerwasserabfluß mit einer von ihm zusammengestellten gefärbten Masse ausgeführt, und es gelang ihm auch die Füllung epibulbärer Gefäße von der Vorderkammer aus.

Im Rahmen einer Arbeit in der Klinik über die Hirngefäße durch Neururer hat sich die Darstellung der kleinsten Gefäße mit Hilfe von *Plastoid* bewährt, und es sollte daher dieses Verfahren auch zur Darstellung der Kammerwassergefäße verwendet werden.

Plastoid ist eine honigähnliche Plastikmasse in den Farben Rot, Blau und Gelb der Firma *Röhm und Haas GmbH, Darmstadt,* die bei einer Temperatur von etwa 40° C in ein bis zwei Tagen erstarrt. In konzentrierter Kalilauge läßt sich das umgebende Gewebe in kurzer Zeit mazerieren.

Die Injektion dieser Masse gestaltet sich allerdings infolge ihrer Zähigkeit und hohen Oberflächenspannung bedeutend schwieriger, als diejenige gewöhnlicher Farbstofflösungen.

Eine Füllung der epibulbären Gefäße nach Punktion der Vorderkammer ist mir nie gelungen, da die Masse aus der Einstichöffnung wieder hervorquillt noch bevor ein genügender intraokularer Druck erzielt werden kann.

Zum Erfolg führte folgende Injektionstechnik: Punktion des Auges vom hinteren Pol her durch die Sklera, dicht neben der Eintrittsstelle des Sehnerven. Der Einstich erfolgt mit einer relativ groben Kanüle in das Gewebe, das den Nerven noch umgibt. Sofort nach dem Einstich wird dicht an der Sklera ein kräftiger Seidenfaden vorläufig locker geknotet. Die Kanüle wird nun etwas seitlich vorgeschoben, bis ihre Spitze in der Vorderkammer erscheint. Unter Sichtkontrolle von der Vorderkammer her löst man nun vorsichtig die Linse und versucht sie etwas nach rückwärts zu verlagern. Danach kann man die Kanüle bis an die Kornea vorschieben und die Ligatur festknoten. Das Auge bleibt nach dieser Vorbereitung vollkommen abgeschlossen, und es läßt sich ohne weiteres ein ziemlich hoher Druck anwenden, ohne daß irgendwo etwas von der Masse herausquellen kann. Das Kammerwasser läßt man nun abfließen und preßt eventuell das Auge leicht aus. Es kann gelegentlich vorkommen, daß die Kanüle durch beim Einstich ausgestanzte Partikel verstopft ist. Die Durchgängigkeit der Kanüle läßt sich durch vorsichtiges Einspritzen einer kleinen Menge physiologischer Kochsalzlösung leicht wiederherstellen. Es ist vorteilhaft, immer eine kleine Spritze mit

dieser Lösung bereitzuhalten. Bei all diesen vorbereitenden Maßnahmen ist streng darauf zu achten, daß keine Luft in den Bulbus eindringen kann, da Luft kaum mehr aus dem Auge herauszubringen ist. Dies kann aber relativ leicht geschehen, indem man das Auge ständig zwischen zwei Fingern der einen Hand unter leichtem Druck behält, bis die Spritze mit der Plastoidmasse aufgesetzt ist. Wenn der größte Teil des Kammerwassers abgeflossen ist, kann die Injektion der Plastoidmasse unter ziemlich kräftigem Druck während etwa 15 Minuten erfolgen; meist beginnen sich die epibulbären Gefäße etwa nach 5 Minuten zu färben. Die Injektion geschieht mit einer Rekordspritze von 10–20 ccm. Nach Beendigung der Injektion wird die Kanüle herausgezogen und die Ligatur nochmals festgeknotet. Kanüle und Spritze müssen sofort in Benzol gereinigt werden. Die Härtung der Plastoidmasse geschieht im Brutschrank in zwei- bis dreiprozentiger Formalinlösung vorerst bei einer Temperatur von etwa 37° C. Nach 4 bis 6 Stunden wird die Temperatur auf etwa 45° C erhöht. Da die relativ große Menge von Plastoid in der Vorderkammer nur langsam erstarrt, wird das Auge nach 24 Stunden mit einem scharfen breiten Messer in kleinere Stücke zerschnitten. Die kleinen Ausschnitte aus der Gegend des Kammerwinkels und der limbusnahen Sklera mit den gefärbten Gefäßen werden nun mit feinem Messingdraht, den man durch das noch weiche Plastoid gut durchstechen kann, auf Objektträgern befestigt, damit die feinen Plastoidpräparate nach der Korrosion nicht in der Flüssigkeit durcheinandergewirbelt werden. Vorerst bleiben die Präparate nochmals 24 Stunden im Thermostaten. Nach zweimal 24 Stunden Härten gibt man die Präparate in 30–35%ige Kalilauge zur Korrosion, wobei einer Temperatur von 39° C innerhalb von 24 Stunden das umgebende Gewebe zersetzt wird. Nach vollendeter Korrosion läßt man die Präparate erkalten, nimmt sie sorgfältig aus der Kalilauge heraus, wäscht sie vorsichtig in kaltem Wasser und entfernt eventuell noch anhaftende Gewebeteile. Abgerissene Teile des skleralen Gefäßplexus fängt man im Wasser mit einem Objektträger auf. Die Präparate lassen sich nun bei schwacher Vergrößerung im Mikroskop auswerten. Um ein Austrocknen der feinen Kapillarpräparate zu verhindern, wurden sie in Kanadabalsam eingebettet; allerdings werden bei dieser Einbettung die verschiedenen Ebenen des Präparates etwas zusammengedrängt, und die Farbe verblaßt etwas.

Ergebnisse aus den Plastoidversuchen

Nach der Mazeration erhält man einen Abguß aller Räume und Gefäße, in die bei der Injektion Plastoid eindringen konnte. Man erhält ein kompaktes Stück aus der Vorderkammer und den Fontanaschen Räumen, woran die skleralen Gefäßgeflechte mittels feiner Verbindungen angehängt sind. Sehr oft brechen leider bei den Präparaten diese verbindenden Kapillaren ab. Bei den skleralen Geflechten lassen sich mit Hilfe der schwachen Vergrößerung eines Mikroskopes drei Geflechte in verschiedenen Ebenen erkennen. Auffallend sind die außerordentlich feine Verästelung und die vielen Anastomosen in den Gefäßflechten.

Der Übertritt des Kammerwassers aus den Fontanaschen Räumen geschieht durch außerordentlich feine und wahrscheinlich nicht besonders zahlreiche Kapillaren, die gelegentlich variköse Ausbuchtungen zeigen.

Diese feinen Kapillaren erklären auch zum Teil die Schwierigkeit der Füllung der epibulbären Gefäße. Diese Stellen werden beim Menschen auch von verschiedenen Autoren als Sitz von Abflußstörungen angesehen. Kleinert und Ashton sind der Ansicht, daß beim Menschen Kammerwasser-

venen selten direkt aus dem *Schlemmschen Kanal* abgehen, sondern mit diesem meist nur über feine Kapillaren in Verbindung stehen. An den Korrosionspräparaten konnte ein Schlemmscher Kanal nicht gefunden werden, statt dessen läßt sich ein tiefer skleraler Plexus feststellen (Abb. 1).

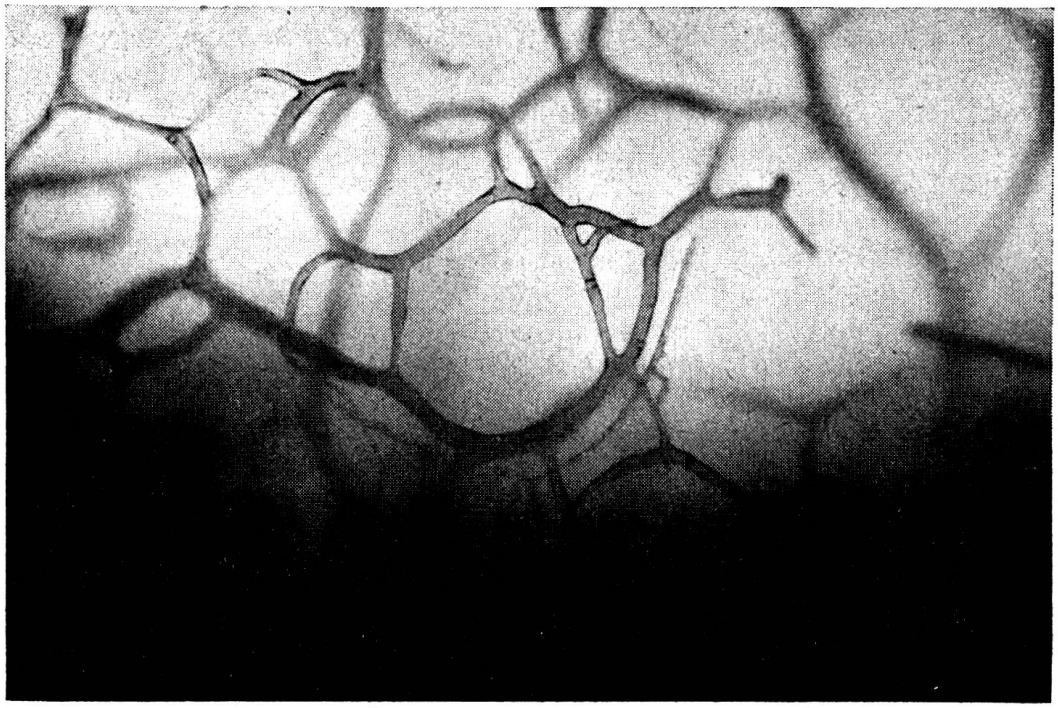

Abb. 1. Tiefer skleraler Plexus, unscharf durchschimmernd. (Vergr. etwa 150fach.)

Dieser tiefe sklerale Plexus ist mit den übrigen Gefäßgeflechten durch außerordentlich viele Anastomosen verbunden. Sehr schön lassen sich auch die großen skleralen Ringvenen mit ihren radiären Anastomosen darstellen.

Die anatomischen Korrosionspräparate mit Plastoid haben ebenfalls eindeutig den direkten Abfluß des Kammerwassers aus der Vorderkammer ins epibulbäre Venensystem gezeigt.

Histologische Untersuchung nach Tuscheinjektion

Nach Punktion der Vorderkammer durch die Kornea an enukleierten Hundeaugen wurde chinesische Tusche mit 3% Gelatine nach der Methode von Pletnera, Sachieva und Kapustina (1955) unter mäßigem Druck in die Vorderkammer eingespritzt, bis sich die episkleralen Gefäße schwarz anzufärben begannen. Die geringfügige Beimengung von Gelatine verhindert, daß die Tusche vor allem aus den größeren Gefäßen, wie sie die großen skleralen Ringvenen darstellen, beim Schneiden und Färben der Präparate wieder vollständig ausgeschwemmt wird.

Nach Fixation des Auges in 2%iger Formalinlösung wurde ein kleineres Stück aus der Gegend des Kammerwinkels mit gutgefärbten episkleralen Gefäßen herausgeschnitten und in der Alkoholreihe entwässert. Die Einbettung erfolgte in Zelloidin. Die Schnitte wurden in einer Dicke von 12 bis 15 μ hergestellt und mit Hämatoxylin-Eosin gefärbt.

Ergebnisse aus den histologischen Schnitten

Im histologischen Schnitt sind die *Fontanaschen Räume* dicht mit Tusche ausgefüllt. Von da aus läßt sich der Weg der Tusche über den tiefen skleralen Plexus, die großen skleralen Ringgefäße bis in die konjunktivalen Venen verfolgen. Aus den großen skleralen Ringgefäßen wurde die Tusche gelegentlich beim Schneiden und Färben des Präparates weitgehend ausgeschwemmt, doch lassen sich kleinere Tuschespuren auch in den größten Gefäßen finden.

Die histologischen Präparate zeigen eindeutig den direkten Abfluß des Kammerwassers aus der Vorderkammer ins sklerale und episklerale bzw. konjunktivale Venensystem. Ohne Schwierigkeiten läßt sich die Tusche bis in die konjunktivalen Venen verfolgen. Es zeigt sich, daß das Kammerwasser ohne weiteres Zutritt zu den weitlumigen Gefäßen des intraskleralen Plexus hat und daß sich solche weitlumige Gefäße in einem größeren Abschnitt der Sklera finden lassen. Der Zutritt zu diesen weitlumigen Gefäßen erklärt

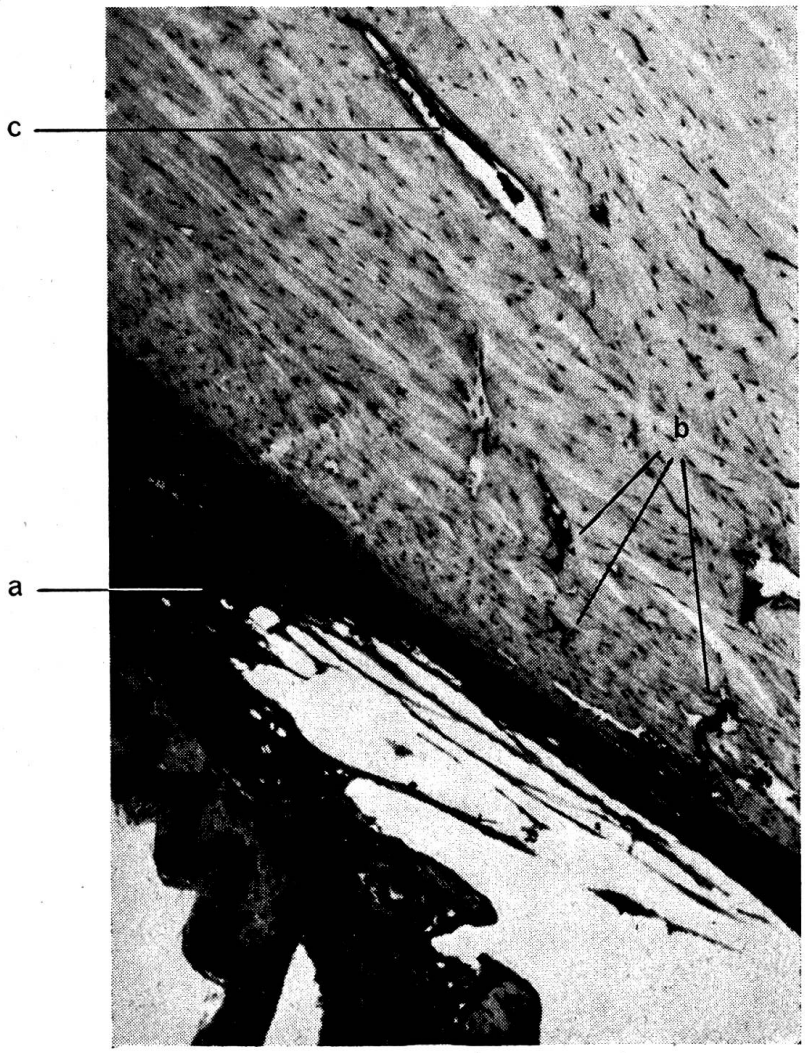

Abb. 2. a) Fontanasche Räume, dicht mit Tusche ausgefüllt. b) Relativ feine Gefäße des tiefen skleralen Plexus. c) Größeres, langgestrecktes Gefäß des mittleren skleralen Plexus. (150fache Vergrößerung.)

wahrscheinlich auch den nachfolgend beschriebenen rascheren Abfluß des Fluoreszeins aus dem Hundeauge als aus dem menschlichen Auge.

Auf keinen Fall läßt sich nach dem raschen Abfluß der Tusche bis in die konjunktivalen Venen bei geringem Druck die Theorie einer Blut-Kammerwasserschranke in Form einer Venenwand weiterhin aufrechterhalten.

Die Abbildung 2 stammt aus dem rechten Auge eines etwa 8 Jahre alten Deutschen Schäferhundes.

Biomikroskopische Untersuchungen am lebenden Auge

Bei den biomikroskopischen Untersuchungen der Abflußverhältnisse des Kammerwassers am lebenden Auge wurde eine von Überreiter für Groß- und Kleintiere abgeänderte Spaltlampe (Haag-Streit) verwendet.

Die Fixation des Kopfes wurde dabei durch ein besonderes an einem Tisch angebrachtes Kopfgestell bewerkstelligt. (Über die Technik der Spaltlampenuntersuchung siehe Überreiter, W.T.M. 1956.)

Die Untersuchung am lebenden Tierauge wird durch verschiedene Umstände erschwert. Die Augen liegen tiefer in ihrer Höhle als beim Menschen und können zudem durch den Musculus retractor bulbi noch weiter zurückgezogen werden, wobei dann das dritte Augenlid vorfällt und den größten Teil des Bulbus verdeckt. Die relative Oberfläche der Kornea ist beim Tier weit größer als beim Menschen, so daß weit weniger von der Sklera sichtbar wird. Der ständige Wechsel der Blickrichtung erschwert ebenfalls sehr stark eine genaue Untersuchung. Zur Untersuchung wurden die Tiere daher meist mit Morphium beruhigt und die Augen nach Oberflächenanästhesie mittels Pinzetten fixiert und nach der gewünschten Richtung rotiert, wobei dann aber gelegentlich die Bindehaut hervorquoll und ebenfalls die Untersuchung erschwerte. Auch mit Hilfe von Lidhaltern und Pinzetten läßt sich der mediale und untere Anteil der Sklera nur schwer sichtbar machen, so daß für eine ausreichende Untersuchung eigentlich nur die temporalen und oberen Anteile in Frage kommen. Eine vorgenommene Kanthotomie zeigte keinerlei Vorteile.

Aus diesen Gründen ist es kaum möglich, auch nicht mit der Fluoreszeinmethode, alle Kammerwasservenen eines Hundeauges sicher zu erfassen, und man wird sich bei Untersuchungen pathologischer Drucksteigerungen im Hundeauge darauf beschränken müssen, herauszufinden, ob in den sichtbaren Bereichen der Sklera Kammerwasservenen vorhanden sind oder nicht.

Beim Zusammenfluß von Kammerwasservenen mit epibulbären Venen, den sogenannten «Venae recipientes», mischen sich oft die beiden Flüssigkeitsanteile nicht sofort, obwohl kein wesentlicher Unterschied in der Dichte besteht. Dadurch entstehen in den Gefäßen Flüssigkeitslamellen; solche Gefäße werden dann *lamellierte Venen* genannt.

Bei der Untersuchung mit der Spaltlampe können nun bei den meisten Hunden solche lamellierte Venen auch ohne Färbung des Kammerwassers

beobachtet werden. Eine Verwechslung mit Plasmalamellen, die infolge ungleicher Verteilung der Blutkörperchen im Gefäß entstehen können, läßt sich aber oft nicht mit Sicherheit ausschließen. Oft gelingt es, die Kammerwassernatur des farblosen Anteils nachzuweisen, wenn sich dieser durch leichten Druck auf den Bulbus verbreitern läßt. Die sicherste Unterscheidung gelingt mit der nachfolgend beschriebenen *Fluoreszeinfärbung des Kammerwassers.*

Beobachtungen mit der Fluoreszeinmethode nach Kleinert

Wie schon oben bemerkt wurde, sind mit verschiedenen Farbstoffen Versuche unternommen worden, um die Kammerwasservenen besser sichtbar zu machen, da man nie sicher war, sämtliche Gefäße gesehen zu haben. Die gebräuchlichen Farbstoffe, Methylenblau und Tusche erwiesen sich aber infolge ihrer chemischen und physikalischen Eigenschaften für Untersuchungen in lebenden Augen als ungeeignet. Kleinert (1953) arbeitete daher eine Methode aus, um Natrium-Fluoreszein in die menschliche Vorderkammer zu bringen, da sich dieser Farbstoff, auch in höheren Konzentrationen, schon seit langem in der Augenheilkunde bewährt hatte. Schon vorher gelang es Huggert (1949), in der Absicht, die Kammerwasservenen darzustellen, Na-Fluoreszein in die Vorderkammer zu bringen, indem er Augen mit größeren Hornhauterosionen eine konzentrierte Lösung in den Bindehautsack tropfte. Diese Methode hat sich aber infolge verschiedener Schwierigkeiten nicht bewährt.

Kleinert brachte das Fluoreszein nach Punktion durch die Kornea direkt in die Vorderkammer. Ohne vorher Kammerwasser abfließen zu lassen oder abzusaugen, *erhöhte er so den Augendruck* über den ursprünglichen Druck.

Er nannte diese Methode «Überdruckfüllung». Die vorhandenen Kammerwassergefäße werden bei dieser Methode sofort sichtbar. Daß mit dieser Methode die physiologischen Abflußbedingungen nicht wesentlich geändert werden, hat er mit einer zweiten Methode, der sogenannten «Minderdruckfüllung» bewiesen. Bei dieser Methode wird nach Punktion der Vorderkammer Fluoreszein eingespritzt. Nachdem sich das eingespritzte Fluoreszein mit dem Kammerwasser gut gemischt hat, werden 0,4 bis 0,8 ml mehr, als injiziert wurde, wieder aus der Vorderkammer abgezogen, so daß die Tension meist deutlich unter den Ausgangswert gesenkt wird. Innerhalb von etwa 3 bis 30 Minuten normalisiert sich der Augendruck, so daß nach Erreichung eines *individuellen Mindestdrucks* dieselben Bilder von Kammerwasservenen beobachtet werden können wie bei der «Überdruckmethode».

Unsere Versuche wurden alle nach der Überdruckmethode durchgeführt.

Die Fluoreszeinfüllung der Vorderkammer nach Kleinert

Um die Tiere zu beruhigen und für die nachfolgende Spaltlampenuntersuchung vorzubereiten, wurde ihnen Morphium subkutan verabreicht. Nach Oberflächenanästhesie und Reinigung des Bindehautsackes mit Borwasser wird der Bulbus mit einer Pinzette fixiert und die Vorderkammer mit einer Kanülenlanze nach Amsler punktiert. Man setzt die Amslerkanüle auf eine 1-ccm-Spritze auf und sticht im Limbus von temporal her ein. Dabei hält man die Kanüle möglichst parallel zur Iris, um Verletzungen zu vermeiden. Es ist vor allem darauf zu achten, daß die Kanülenlanze möglichst schräg durch die Kornea geführt wird, um nachher einen sofortigen und genügenden Abschluß der Stichöffnung zu erhalten. Zweckmäßig wird der Einstich überhaupt hinter dem Limbus durch die Sklera vorgenommen. Nun wird, ohne vorher Kammerwasser abzusaugen, eine sterile 0,1%ige Natrium-Fluoreszeinlösung eingebracht, bis

der Druck im Auge deutlich erhöht ist. Die Kanülenlanze wird unter ständigem leichtem Druck langsam herausgezogen und das Auge sofort mit Borwasser abgespült, bis alle äußerlich anhaftenden Fluoreszeinspuren entfernt sind. Mit dem Tonometer nach Schioetz wird vor und nach der Punktion der Augendruck gemessen, da ohne die Erhöhung des Ausgangsdruckes niemals fluoreszierende Kammerwassergefäße gefunden werden können.

Die Untersuchung des Kammerwasserabflusses erfolgte sobald als möglich vor der *Spaltlampe* mit 8 Volt Beleuchtungsspannung. Vor die Beleuchtungsapertur wurde ein Corningsches *UV-Filter* vorgesetzt und in den Strahlengang des Okulars ein *Gelb-Grün-Filter* eingesetzt. Die Bulbusoberfläche erscheint dann grünlich, die Blutgefäße fast schwarz und die Kammerwassergefäße und ihre Verzweigungen leuchten hellgelb bis weißlich auf. Wird Adrenalin eingetropft, verstärkt sich der Kammerwasserabfluß, die größeren Gefäße werden deutlicher, und zudem treten noch verschiedene vorher nicht sichtbare Anastomosen in Erscheinung.

Ergebnisse der Fluoreszeinmethode

Bei der Untersuchung mit der Spaltlampe treten die kammerwasserführenden Gefäße hell leuchtend in Erscheinung. Die meisten der vorher lamelliert beobachteten Gefäße zeigen nun den hellen Kammerwasseranteil sehr deutlich. Man konnte bei unseren Hunden ein limbusnahes episklerales Kammerwasservenengeflecht und einige Millimeter vom Limbus entfernt ein etwas tiefer liegendes und feiner verästeltes sklerales Geflecht erkennen. Adrenalineintropfung brachte verschiedene vorher unsichtbare Anastomosen und Verästelungen zum Aufleuchten. Auffallend war beim Hund das rasche Verschwinden des Fluoreszeins aus der Vorderkammer, was wahrscheinlich mit den weiten intraskleralen Gefäßen in Zusammenhang zu bringen ist. Wenige Stunden nach der Einspritzung ist die Vorderkammer des Hundes schon wieder fast ganz farblos, wogegen beim Menschen nach Kleinert die Grünfärbung 2–3 Tage anhalten kann.

Im Gefolge der Einspritzungen 0,1%iger Fluoreszeinlösung konnten Reizerscheinungen nie beobachtet werden. Nach Injektion einer 1%igen Fluoreszeinlösung konnte Überreiter eine Reizung im Hundeauge beobachten. Nur die Punktionsstelle in der Kornea trat noch einige Wochen als feiner weißer Fleck in Erscheinung, verschwand aber nach geraumer Zeit auch wieder vollständig. Nach beendeter Untersuchung wurden jeweils einige Tropfen Protargol in den Bindehautsack des punktierten Auges eingebracht.

Bilder nach Fluoreszeinfärbung des Kammerwassers

Die nachfolgenden Bilder von fluoreszierenden Kammerwassergefäßen wurden mit einer einäugigen *Pentakon*-Spiegelreflexkamera mit gelb-grün gefiltertem 135-mm-Objektiv und Balgengerät aufgenommen. Als Lichtquelle diente ein blau-gefiltertes Elektronenblitzgerät der Firma Carl Zeiss, Oberkochen. Es wurde mit einem 35-mm-Agfa-Color-Umkehrfilm gearbeitet.

Beispiele des Verlaufes von durchgeführten Fluoreszeinversuchen

Hellbraune kleine Bastardhündin, 2 ½jährig

0,03 Morphium, Lokalanästhesie mit 1%iger Kokainlösung. Punktion temporal durch die Kornea. Nach zweimaliger Injektion von etwa 0,4 Na-Fluoreszein in die Vorderkammer des rechten Auges besteht immer noch Unterdruck. Zum Teil ist das Fluoreszein wieder aus der Stichöffnung abgeflossen. Beobachtung erst nach etwa 30 Minuten unter Druck auf den Bulbus mit Hilfe eines Lidhalters. Einige Millimeter vom Limbus entfernt sind temporal einige feine fluoreszierende Gefäße sichtbar.

Linkes Auge: Schon vor der Injektion sind temporal unten einige lamellierte Venen sichtbar. Deutlich läßt sich ein farbloser Flüssigkeitsanteil neben dem eigentlichen Blutstrom erkennen. Punktion von temporal durch die Kornea. Nach der Injektion von 0,5 ccm Fluoreszein besteht eine deutlicher Überdruck. Beobachtung sofort nach der Injektion. Sehr viele fluoreszierende Gefäße sichtbar. Vor allem zeigen die vorher lamellierten Gefäße deutliche Fluoreszenz. Limbusnahes, konjunktivales Randschlingennetz. Einige Millimeter vom Limbus entfernt ein sklerales und episklerales tieferes Geflecht.

Nach Adrenalineintropfung erscheinen die fluoreszierenden Gefäße deutlicher und in größerer Anzahl. Beobachtung wird erleichtert durch Rotation des Bulbus mittels einer Haltepinzette.

An den folgenden Tagen keine Reizerscheinungen in den beiden Augen. Nach drei Wochen noch leichte Stichspuren in der Kornea sichtbar.

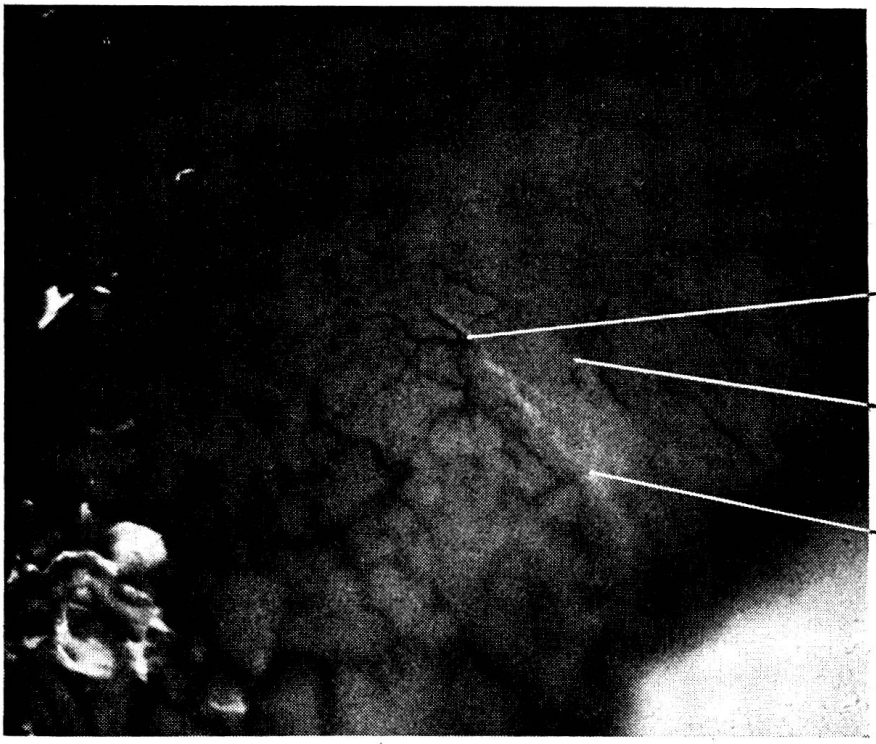

Abb. 3. Riesenschnauzer-Terrier-Bastard, männlich, schwarz, 3jährig, O. d.
a) Limbusnahes, episklerales und konjunktivales Kammerwasservenengeflecht. b) Einige mm vom Limbus entfernt tiefer liegendes sklerales Kammerwasservenengeflecht schwach sichtbar. c) Kammerwassergefäß. (Vergrößerung etwa 8fach.)

Riesenschnauzer-Terrier-Bastard, männlich, schwarz, 3jährig

Presurennarkose (lg) ungenügend. Tier ist unruhig und äußert Schmerzen bei Manipulationen an den Augen. Augen sind stark nach medial verdreht.

Lokalanästhesie mit Kokain.

Um die Sklera besser sichtbar zu machen, wurde an beiden Augen am Vortage eine Kanthotomie angelegt.

Fluoreszeineinspritzung (etwa 0,4 ccm) gelingt an beiden Augen nach Punktion durch die Sklera von temporal her. Leichte Trübungen in der Kornea an beiden Augen durch intralamelläre Einspritzung von Fluoreszein.

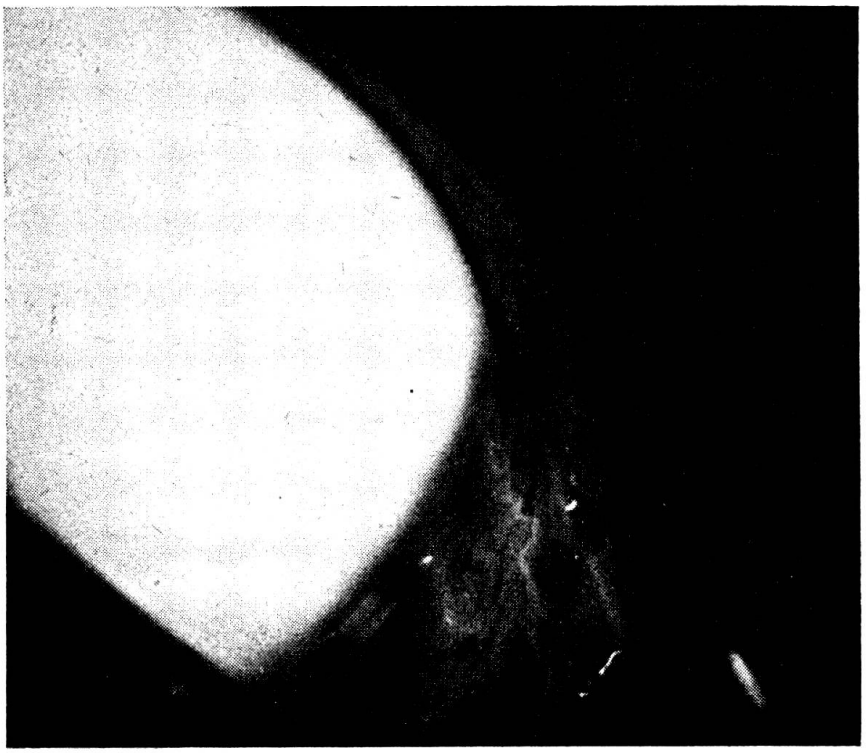

Abb. 4. Hellbraune kleine Bastardhündin, 2½jährig, O. s. Limbusnahe episklerale und konjunktivale Kammerwasservenen. (Vergrößerung etwa 12fach.)

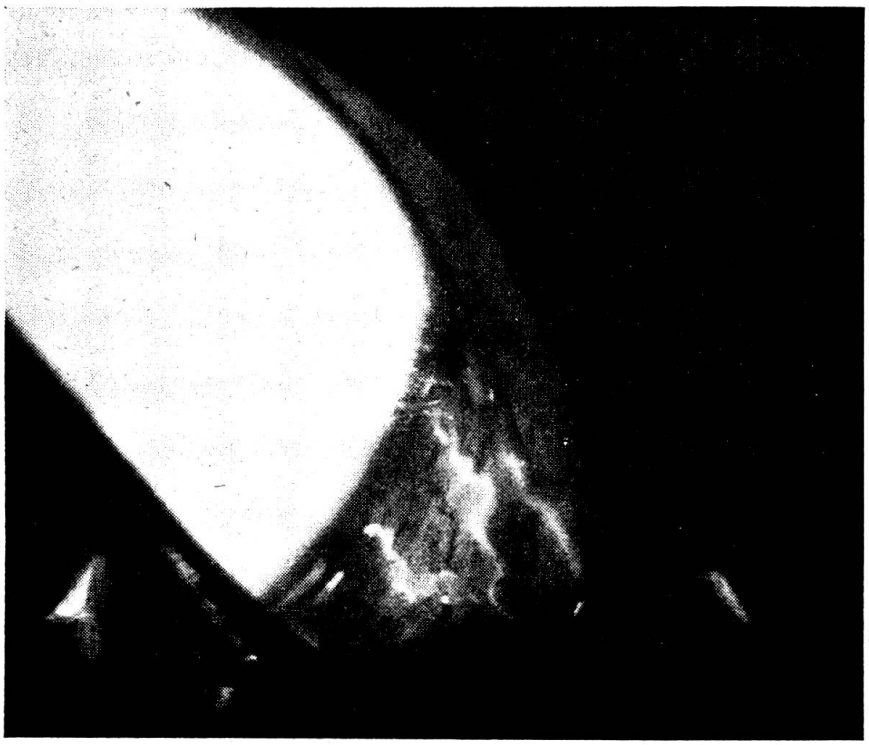

Abb. 5. Stärkere Füllung der Kammerwassergefäße nach leichtem Druck auf den Bulbus. (Vergrößerung etwa 12fach.)

Bei sofortiger Beobachtung in beiden Augen deutlich fluoreszierende Gefäße in größerer Anzahl. Farbaufnahmen durch Dr. H. Kleinert, Kanthotomie zeigt keine besonderen Vorteile. Sie wird in weiteren Versuchen nicht mehr angewendet.

An den folgenden Tagen keine Reizerscheinungen in beiden Augen. Die Trübungen durch intralamellär eingespritztes Fluoreszein sind schon am folgenden Tag kaum mehr sichtbar. Feine Stichspuren noch nach dreieinhalb Wochen in der Kornea schwach sichtbar.

Hellbraune kleine Bastardhündin, 2½jährig (siehe oben)

0,03 Morphium, Lokalanästhesie mit Kokain.

Erst nach mehrmaligen Versuchen gelingt es, den Augendruck über den Ausgangsdruck zu erhöhen. Im linken Auge erscheinen dann nach Druck auf den Bulbus und Adrenalineintropfung einige fluoreszierende Gefäße, die von Dr. Kleinert photographiert werden konnten.

Keine Reizerscheinungen in den folgenden Tagen. Nach drei Wochen noch feine Stichspuren in der Kornea sichtbar.

Photographische Aufnahmen

Die Bilder der fluoreszierenden Kammerwassergefäße wurden in freundlicher Weise von Dr. H. Kleinert, Assistent an der II. Augenklinik der Universität Wien, aufgenommen. Die Aufnahmen der Plastoidpräparate sowie der histologischen Schnitte wurden von Herrn K. Stütz, technischer Assistent der Chirurgischen Klinik und Augenklinik der Tierärztlichen Hochschule Wien, hergestellt.

Ich möchte an dieser Stelle beiden Herren meinen verbindlichsten Dank aussprechen.

Zusammenfassung

Zuerst wird ein Überblick über die Geschichte der 1941 von Ascher beim Menschen entdeckten Kammerwasservenen gegeben sowie die heute gültigen Theorien über den Kammerwasserabfluß kurz gestreift.

Es geht in der Arbeit darum, die Beobachtungen von Überreiter an Hundeaugen nach Injektion verschiedener Farbstoffe sowie einer von ihm zusammengestellten gefärbten Masse systematisch weiterzuverfolgen und zu ergänzen.

Anhand von histologischen Schnitten, nach Injektion von Tusche mit Gelatine gemischt, und anatomischen Korrosionspräparaten nach Injektion von Plastoid (Firma *Röhm und Haas GmbH, Darmstadt*), wurde der direkte Abfluß des Kammerwassers aus der Vorderkammer ins sklerale und episklerale bzw. konjunktivale Venensystem nachgewiesen.

An lebenden Hundeaugen konnten die Kammerwasservenen mit der Fluoreszeinmethode von Kleinert vor der Spaltlampe direkt beobachtet werden. Nach Punktion der Vorderkammer im Limbusbereich mit der Amsler-Kanülenlanze wurde eine 1‰-Natrium-Fluoreszeinlösung injiziert, wobei darauf geachtet wurde, daß der Augendruck nach der Injektion deutlich erhöht war, da sonst keine fluoreszierenden Gefäße beobachtet werden können. In dem entsprechend gefilterten Licht der Spaltlampe

leuchten die kammerwasserführenden Gefäße gelblich bis weiß auf und heben sich deutlich von dem grünlich schimmernden Bulbus ab.

Die Arbeit hat ergeben, daß die beim Menschen zuerst entdeckten Kammerwasservenen auch im Hundeauge sicher vorhanden sind und mit der Spaltlampe beobachtet werden können. Zudem wurde bewiesen, daß ein direkter Abfluß aus der Vorderkammer ins sklerale, episklerale bzw. konjunktivale Venensystem vorhanden ist.

Résumé

L'auteur a poursuivi les observations de Ueberreiter sur des yeux de chiens sur la base de coupes histologiques après injection de préparations à base de gélatine et corrosives. On a démontré, après injection de plastoïde, la présence d'un écoulement direct d'humeur aqueuse dans le système veineux sclérotique et épisclérotique. On a pu observer, après ponction et injection d'une solution de fluorescéine au 1/000, de la pénétration de la couleur jaune-blanchâtre dans les vaisseaux conduisant au sein de l'humeur aqueuse. Les veines de l'humeur aqueuse qui furent d'abord découvertes chez l'homme, existent donc aussi dans l'œil du chien.

Riassunto

L'autore ha continuato le osservazioni di Ueberreiter negli occhi del cane, sulla base di preparati istologici dopo iniezione di inchiostro di china con gelatina e mediante preparati anatomici di corrosione. Dopo iniezione di Plastoid fu dimostrato lo scarico diretto dell'umor acqueo nel sistema venoso sclerale ed episclerale. Dopo puntura della camera oculare anteriore e iniezione di una soluzione al uno per mille di fluoresceina, al lume della lampada a fessura si potè osservare un colore da gialliccio a bianchiccio nei vasi adduttori dell'umore acqueo. Le vene dell'umor acqueo, che dapprima furono scoperte nell'uomo, sono presenti anche nell'occhio del cane.

Summary

A continuation of Ueberreiter's observations on eyes of dogs in histological sections after injection of Chinese ink in gelatine and corrosion. After injection of plastoid the direct outflow of camera liquid into the scleral and episcleral venous system was demonstrated. After puncture of the anterior chamber and injection of a 1/000 solution of fluoresceine the entrance of a yellowish or whitish colour into the vessels containing chamber liquid was observed by means of the lamp. The chamber liquid containing veins, first observed in men, are also present in the dog's eye.

Literaturangaben

Ascher K. W.: Über physiologische und pathologische oberflächliche Pigmentierungen und über Pigmentringe am Hornhautrande mit Bemerkungen über das Lymphgefäßsystem am Limbus corneae. Klin. M. f. Augenheilk. *72*, 139–151 (1924). – id.: Aqueous veins. Preliminary note. Am. J. of Ophth. *25*, January (1942). – id.: Further observations on aqueous veins. Arch. of Ophth. *39*, 705–706 (1948). – id.: Aqueous veins and their signifiance for pathogenesis of glaucoma. Arch. of Ophth. *42*, 66–76 (1949). – id.: The terminology of the biomicroscopically visible elimination of aqueous humor. Documenta ophth. (Den Haag) *5/6*, 193–204 (1951). – id.: Aqueous veins. Their status eleven years after their detection. Arch. of Ophth. *49*, 438–451 (1953). – id.: Le vene dell'acqueo nell'glaucoma. Boll. oculist. *33*, 129–144 (1954). – Ashton N.: Anatomical study of Schlemm's canal and aqueous veins

by means of neoprene casts. Brit. J. Ophth. *35*, 291–303 (1951). – id.: Anatomical study of Schlemm's canal and aqueous veins by means of neoprene casts. Part II. Aqueous veins. Brit. J. Ophth. *36*, 265–267 (1952). – Ashton N. and Smith: R. Anatomical study of Schlemm's canal and aqueous veins by means of neoprene casts. Part III. Arterial relations of Schlemm's canal. Brit. J. Ophth. *37*, 577–586 (1953). – Auricchio G.: Attuali vedute sulla fisiologia dei liquidi endoculari. I. Stato odierno della teoria della secrezione. Boll. oculist. *34*, 257–276 (1955). II. Misura della velocità di deflusso dell'umore acqueo. Boll. oculist. *34*, 277–286 (1955). – Bárány und Wirth: An improved method for estimating rate of flow of aqueous humor in individual animals. Acta ophth. (Kopenhagen) *32*, 99–111 (1954). – Bárány E.: The rate of flow of aqueous humor in the chicken. Acta physiolog. scand. (Stockholm) *22*, 340–344 (1951). – Binder R. und Binder H.: Studies on aqueous passages in the eye of the rabbit. Arch. of Ophth. *56*, 10–15 (1956). – Davson H.: Some problems concerning the formation and circulation of the aqueous humor. Brit. med. bull. *9*, 5–17 (1953). – id.: Physiology of the ocular and cerebrospinal fluids. J. and. M. Churchill 1956 VIII, 388 S., Zbl. f. Ophth. *69*, 302. – De Roetth: zit. nach Ascher K. W. The terminology of the biomicroscopically visible elimination of aqueous humor. Doc. Ophth. (Den Haag) *5/6*, 193–204 (1951). – Duke-Elder W. S.: The development, Form and Function of the Visual Apparatus. Textbook of Ophth., London, H. Kimpton 1, 456 ff. (1932). – Dvorak-Theobald G.: Further studies on the canal of Schlemm. Its anastomoses and anatomic relations. Am. J. Ophth. *39*, Nr. 4 Part II, 65–89 (1955). – Francois J.: Contribution à l'étude des veines aqueuses après l'iridencleisis. Ann. d'Ocul. *182*, 169–176 (1949). – François J. and Rabaey M.: Studies of outflow of aqueous humor. Trans Ophth. Soc. Australia *16*, 51–63 (1956). – Goldmann H.: Weitere Mitt. über den Kammerwasserabfluß beim Menschen. Ophthalmologica (Basel) *112*, 344–349 (1946). – id.: Studien über den Abflußdruck des Kammerwassers beim Menschen. Ophthalmologica (Basel) *114*, 81–94 (1947). – id.: Abflußdruck und Glasstabphänomen. Schweiz. med. Wochenschr. 645 (1948). – id.: Enthalten die Kammerwasservenen Kammerwasser? Ophthalmologica (Basel) *117*, 240–243 (1949). – id,: Die Kammerwasservenen und das Poiseuillesche Gesetz. Ophthalmologica (Basel) *118*, 496–519 (1949). – id.: Über Fluoreszein in der menschl. Vorderkammer. Das Kammerwasserminutenvolumen des Menschen. Ophthalmologica (Basel) *119*, 65–95 (1950). – id.: Abflußdruck, Minutenvolumen und Widerstand der Kammerwasserströmung des Menschen. Documenta ophth. (Den Haag) *5/6*, 278–356 (1951). – Graeves: zit. nach Ascher K. W. Doc. ophth. (Den Haag) *5/6*, 193–204 (1951). – Greaves and Perkins: Aqueous veins in rabbits. Brit. J. Ophth. *35*, 119–123 (1951). – Hamburger C.: Antwort auf E. Seidels Ausführungen zum Nachweis des Flüssigkeitswechsels im Auge. Klin. Mbl. f. Augenheilk. *70*, 649–654 (1923). – Henderson Th.: The mechanism of the intraocular pressure in mammalia. The mechanism of aqueous secretion in Mammalia. Brit. J. Ophth. *25*, 30–35, 349–356 (1941). – Hodgson T. H. and Macdonald R. K.: Slit-lamp studies on the flow of aqueous humor. Brit. J. Ophth. *38*, 266–272 (1954). – Huggert A.: A further support to the hypothesis that Ascher's aqueous veins contains aqueous humor. Acta ophth. (Kopenhagen) *27*, 119–123 (1949). – id.: Obstruction of the outflow of aqueous humor produced experimentally. Acta ophth. (Kopenhagen) *35*, 1–11 (1957). – Jäger A.: Die Strömungsstruktur im Kammerwasservenensystem. Graeves Archiv f. Augenheilk. *153*, 504–509 (1953). – Jean-Gallois: Quelques considérations sur les vaisseaux aqueux de K. W. Ascher. Bull. soc. ophth. de France 1, 27–30 (1950). – Kleinert H.: Der sichtbare Abfluß des Kammerwassers in den epibulbären Gefäßen. Greaves Arch. f. Augenheilk. *152*, 278–299 (1951). – id.: Der sichtbare Abfluß des Kammerwassers in den epibulbären Venen. II. Mitt. Die pulsierenden Kammerwassergefäße. Graeves Arch. f. Augenheilk. *152*, 587–608 (1952). – id.: Die Vitalfärbung des Kammerwassers und seiner epibulbären Abflußwege nach Fluoreszeininjektion in die Vorderkammer. Klin. Mbl. f. Augenheilk. *122*, 665–682 (1953). – id.: Über das Zustandekommen der augendrucksenkenden Wirkung des Adrenalins und anderer gefäßverengernder Pharmaka. Graeves Arch. f. Augenheilk. *157*, 24–39 (1955). – id.: Die sichtbare Kammerwasserströmung nach teilweiser Entleerung der Vorderkammer. («Minderdruckfüllung» der Vorderkammer mit Fluoreszein) Graeves Arch. f. Ophth. *159*, 449–458 (1958). – Leber Th.: Die Zirkulations- und Ernährungsverhältnisse des Auges. Im Handbuch der gesamten Augenheilkunde. Graeves und Sämisch, Ed. 2, Leipzig, W. Engelmann (1903). – Loewenstein A.: zit. nach Ascher K. W. Documenta ophth. (Den Haag) *5/6*, 193–204 (1951). – id.: The anterior draining system in the human eye. Ophthalmologica (Basel) *122*, 257–282 (1951). – id.: Some aspects of the anterior draining system in the human eye. Trans ophth. Soc. U. Kingd. *68*, 485–501 (1949).

– Löhlein H.: Der Abfluß des Kammerwassers. Ber. dtsch. ophth. Ges. 342–345 (1949). – Löhlein H. und E. Weigelin: Über den Abfluß des Kammerwassers an normalen und glaukomkranken Augen. Ber. dtsch. ophth. Ges. 170–174 und Diskussion 208–212 (1950). – Magitot A.: Sur les sources multiples de l'humeur aqueuse. Ann. d'Ocul. *165*, 481–504 (1928). – Miyata N.: Study of aqueous veins. Report I. Aqueous veins in normal man. Acta soc. ophth. jap. *60*, 188–198 (1956) mit engl. Zusammenfassung. – Nemetz U. R. und Pommer A.: Die Rolle der Vortexvenen beim Stoffwechsel des Auges. 2. Österr. ophth. Tagung Graz (1956) im Druck. – Nemetz U. R.: Untersuchung des Kammerwasserabflusses mit Hilfe radioaktiver Isotopen. Verh. d. dtsch. ophth. Ges. Heidelberg *60* (1957). – Neururer R.: Grundlagen zur Hirnarteriographie beim Hund. Inaug.-Diss. Wien (1957). – Pletnera, Sachieva, Kapustina: Abflußwege der Augenflüssigkeit. Vestn. Oftalm. *34*, 4, 14–17 (1955). – Rickenbach K. und Werner H.: Scheinbarer Abflußdruck, Tension und Druck in Kammerwasservenen. Ophthalmologica (Basel) *120*, 22–27 (1950). – Del Rio-Cabanas Cadenas U.: Estudio sobre las venas acuosas y laminares en ojos con tension intraocular normal. Arch. Soc. Ophth. hisp.-americ. *14*, 489–509 (1954). – Rohen J.: Arteriovenöse Anastomosen im Limbusbereich des Hundes. Graeves Archiv f. Augenheilk. *157*, 361–367 (1956). – Savelév V. L.: Zur Frage der Abflußwege aus der vorderen Augenkammer. (II. Mitt.) Ophthalm. Z, *11*, 302–305 (1956) Zbl. für Ophth. *71*, 137. – Schulte D.: Erfahrungen bei der Beobachtung von Wasservenen. Ber. dtsch. ophth. Ges. *54*, 342–345 (1948). – Schwalbe: zit. nach Leber Th. Handbuch der gesamten Augenheilk. Graeve und Sämisch, Ed. II, Leipzig, W. Engelmann (1903). – Seidel E.: Weitere experimentelle Untersuchungen über die Quelle und den Verlauf der intraokularen Saftströmung. IX. Mitt. Über den Abfluß des Kammerwassers aus der vorderen Augenkammer. Graeves Arch. f. Ophth. *104*, 357–402 (1921). XVII. Mitt. Ein weiterer experimenteller Beweis für das Bestehen einer hydrostatischen Druckdifferenz zwischen Vorderkammer und Schlemmschem Kanal bzw. episkleralen Venen im normalen Auge. Graeves Arch. f. Ophth. *108*, 420–423 (1922). – Sobánsky J. und Szoslandowa W.: Experimentelle Untersuchungen zur Feststellung der Abflußwege des Kammerwassers aus dem Augapfel. Postepy okulist. *1*, 34–42 (1954) polnisch, mit eng. Zusammenfassung. – Sobánsky, Swietlicko und Szosland: Über die Entstehung und den Abfluß des Kammerwassers. Ophthalmologica (Basel) *133*, 81–102 (1957). – Stepanik J.: Measuring velocity of flow in aqueous veins. Am. J. Ophth. *37*, 918–922 (1954). – id.: Der sichtbare Kammerwasserabfluß. Eine kinematographische Studie. Klin. Mbl. f. Augenheilk. *130*, 208–215 (1957). – Stepanik J. and Kemper R. A.: Outflow of aqueous humor. Biomicroscopic estimation compared with tonographic measurement. Arch. of Ophth. *51*, 671–680 (1954). – Smythe R. H.: Veterinary Ophthalmology. Baillère Tindall and Cox, London (1956). – Thomassen T. L.: The Safety-Valve of the eye. Acta ophth. (Kopenhagen) *27*, 413–422 (1949). – id.: On the exit of aqueous humor in normal eyes. Acta ophth. (Kopenhagen) *28*, 479–487 (1950) – Thomassen T. and Bakken K.: Anatomical investigations into the exit canals of aqueous humor. Acta ophth. (Kopenhagen) *29*, 257–268 (1951). – Überreiter O.: Glaukom beim Hunde. Arch. f. wissenschaftl. und prakt. Tierheilkunde *74*, 235–272 (1939). – id.: Augenuntersuchungsmethoden mit besonderer Berücksichtigung der Mikroskopie am lebenden Tierauge. W. T. M. *43*, 1–13 (1956). – id.: Die Mikroskopie am lebenden Tierauge. W. T. M. *43*, 77–82 (1956). – id.: Examination of the eye and eye-operations in animals. Advances in Vet. Science, V. Bd. (1959). – id: Die Kammerwasservenen beim Hund W. T. M. *46*, 721 (1959). – Troncoso U. M.: The intrascleral Vascular Plexus and its relations to the aqueous outflow. Am. J. Ophth. *25*, 1153–1162 (1942). – id.: Fisiologia comparada de la eliminación del humor acuoso en los mamiferos y papel del canal de Schlemm. Ann. soc. mex. Oftalm. *23*, 63–79 (1949). – De Vries S.: Les veines aqueuses: visibilité, incidence et morphologie. Bull. soc. franc. ophth. *62*, 184 à 186 (1940). – Weekers R.: Considérations sur l'écoulement de l'humeur aqueux. Ann. d'Ocul. *184*, 696–706 (1951). – Weekers R. et Prijot E.: Recherches expérimentales sur les fonctions des veines aqueuses. Ophthalmologica (Basel) *119*, 321–335 (1950). – id.: Vasoconstriction des veines aqueuses et ophthalmotonus. Ophthalmologica (Basel) *121* 264–274 (1951). – Wegner W. und Intlekofer W.: Klinische und experimentelle Beobachtungen an Kammerwasservenen. Klin. Mbl. f. Augenheilkunde *120*, 1–14 (1952). – Weinstein P.: New concepts regarding anterior drainage of the eye. Brit. J. Ophth. *34*, 161–168 (1950).