

Zeitschrift: Schweizer Archiv für Tierheilkunde SAT : die Fachzeitschrift für Tierärztinnen und Tierärzte = Archives Suisses de Médecine Vétérinaire
ASMV : la revue professionnelle des vétérinaires

Herausgeber: Gesellschaft Schweizer Tierärztinnen und Tierärzte

Band: 101 (1959)

Heft: 10

Artikel: Die Geschlechtsdiagnose an den neutrophilen Leukozyten des Pferdes

Autor: Zaoralek, Peter E.

DOI: <https://doi.org/10.5169/seals-592299>

Nutzungsbedingungen

Die ETH-Bibliothek ist die Anbieterin der digitalisierten Zeitschriften auf E-Periodica. Sie besitzt keine Urheberrechte an den Zeitschriften und ist nicht verantwortlich für deren Inhalte. Die Rechte liegen in der Regel bei den Herausgebern beziehungsweise den externen Rechteinhabern. Das Veröffentlichen von Bildern in Print- und Online-Publikationen sowie auf Social Media-Kanälen oder Webseiten ist nur mit vorheriger Genehmigung der Rechteinhaber erlaubt. [Mehr erfahren](#)

Conditions d'utilisation

L'ETH Library est le fournisseur des revues numérisées. Elle ne détient aucun droit d'auteur sur les revues et n'est pas responsable de leur contenu. En règle générale, les droits sont détenus par les éditeurs ou les détenteurs de droits externes. La reproduction d'images dans des publications imprimées ou en ligne ainsi que sur des canaux de médias sociaux ou des sites web n'est autorisée qu'avec l'accord préalable des détenteurs des droits. [En savoir plus](#)

Terms of use

The ETH Library is the provider of the digitised journals. It does not own any copyrights to the journals and is not responsible for their content. The rights usually lie with the publishers or the external rights holders. Publishing images in print and online publications, as well as on social media channels or websites, is only permitted with the prior consent of the rights holders. [Find out more](#)

Download PDF: 13.01.2026

ETH-Bibliothek Zürich, E-Periodica, <https://www.e-periodica.ch>

Aus dem veterinär-anatomischen Institut der Universität Zürich
(Prof. Dr. E. Seiferle)
Arbeit unter der Leitung von PD Prof. Dr. H. Höfliger

Die Geschlechtsdiagnose an den neutrophilen Leukozyten des Pferdes

Von cand. med. vet. Peter E. Zaoralék

Einleitung

Barr und Bertram (1949) brachten erstmalig die schon im 19. Jahrhundert bekannten und beschriebenen paranukleolären Körperchen gewisser Hirnganglienzellen mit dem Geschlecht des betreffenden Individuums in Zusammenhang. Sie beobachteten bei der histologischen Untersuchung von Hirnmaterial der Katze, daß die von weiblichen Tieren stammenden Schnitte sich leicht von denen männlicher Herkunft unterscheiden ließen anhand eines etwa 1μ großen, rundlichen und kompakten Gebildes, welches dem Nukleolus unmittelbar auflag und Nukleolarsatellit genannt wurde. Dieser Befund veranlaßte Barr und seine Mitarbeiter, auch andere Gewebe der Katze auf einen geschlechtsspezifischen Zellbestandteil hin zu überprüfen.

Im Laufe weiterer Untersuchungen wurde offenbar, daß die Bezeichnung «Nukleolarsatellit» nicht genügte, da das weibliche Geschlechtsmerkmal zum Beispiel in den Nervenzellen des Rhesusaffen und auch in andern Körperzellen als plankonvexes Körperchen an der Kernmembran haftet und scheinbar mit dem Nukleolus nichts zu tun hat. Dieses als *Sex-Chromatin* bezeichnete spezifisch weibliche Kernmerkmal wurde in praktisch sämtlichen Gewebszellen des Menschen und vieler Tierarten bis zu den Wirbellosen hinunter gefunden.

Auf Grund dieser Beobachtungen ließ sich aus der menschlichen Epidermis in verhältnismäßig einfacher Weise das chromosomale Geschlecht genitaler Mißbildungen, wie zum Beispiel Hermaphroditismus und Gonadendysgenese, sicher bestimmen. Zu diesem Zwecke wurde der Hautbiopsie-Test entwickelt, mit dessen Hilfe eine Laparatomie meist umgangen werden konnte. Weil diese Methode jedoch eine, wenn auch kleine, Hautexzision und einen vollständigen histologischen Arbeitsgang erforderte, suchten Moore und Barr (1955) nach einem weniger komplizierten Verfahren, welches sie in Form des gefärbten Mundschleimhautabstriches fanden.

Die Entstehungstheorie des Sex-Chromatins

Bekanntlich wird das Säugetier durch ein Gynäko- oder Androspermium befruchtet. Das im Gynäkospermium enthaltene X-Chromosom verbindet sich mit demjenigen im Ei zum XX-Chromosomenkomplex, welcher die Grundlage des weiblichen Geschlech-

tes darstellt. Die XY-Garnitur des männlichen Individuums beruht darauf, daß das Ei von einem Andropermium befruchtet wird. Das X-Chromosom ist bedeutend größer als das Y-Chromosom und enthält verhältnismäßig viel Heterochromatin. Gegen das Ende der Mitose, in der Telophase, entspiralisieren sich die Autosomen, bis sie wieder so unsichtbar geworden sind wie vor der Prophase. Die Geschlechtschromosomen dagegen streben während der Anaphase vom Autosomenhaufen deutlich getrennt den Zellpolen zu. Ein Teil ihres Chromatins lockert sich in der Telophase nicht auf, sondern bleibt im intermitotischen Kern mehr oder weniger sichtbar. Dieses ursächlich noch unaufgeklärte Phänomen wird als Heterochromasie oder Heteropyknose bezeichnet. Offenbar verschmelzen nun die heterochromatischen Anteile der beiden X-Chromosomen beim Weibchen zu einem optisch genügend durchformten Gebilde, welches von im Ruhekern verstreuten Teilchen gewöhnlichen Chromatins gut abgegrenzt werden kann.

Das Sex-Chromatin tritt auch in Zellen männlichen Geschlechtes in Erscheinung, doch in signifikant geringerer Zahl als beim Weibchen (5–10mal weniger). Diese Tatsache dürfte damit erklärt werden, daß wegen der Kleinheit des Y-Chromosoms die Verschmelzung der X- und Y-Chromosomen meist einen zu kleinen Partikel ergibt, als daß er sich lichtmikroskopisch vom übrigen Chromatin unterscheiden ließe. Eine Bestätigung dieser Annahme erbrachte Klinger (1958) durch den Nachweis des Sex-Chromatins in männlichen tetraploiden Amnionepithelzellen eines menschlichen Feten.

Die blutmorphologische Geschlechtsdiagnose beim Menschen

Angeregt durch die Befunde Barrs und seines Kreises untersuchten Davidson und Smith (1954) die zelligen Blutbestandteile des Menschen nach einem geschlechtsspezifischen Merkmal. Sie stießen zunächst auf eine intranukleäre Chromatinverdichtung bei weiblichen neutrophilen Granulozyten, welche sich aber für die Geschlechtsdiagnose aus technischen Gründen als unverwertbar erwies. Dagegen zeigte sich ein deutlicheres Unterscheidungsmerkmal in Form eines kleinen runden Gebildes, das durch einen dünnen Faden mit dem Kern verbunden war. Dieser als *drumstick* (Trommelschlegel) bezeichnete Kernanhang maß rund $1,5 \mu$ im Durchmesser und kam ausschließlich in weiblichen, segmentkernigen Neutrophilen vor. Nach Davidsons Feststellungen treten in mehr oder weniger großer Zahl, bald beim einen, bald beim andern Geschlecht häufiger, weitere Kernanhänge auf: *sessile nodules* (sitzende Knoten), knoten- und tropfenförmige Gebilde von gleicher Größe wie der drumstick-Kopf, welche ohne fadenartige Verbindung unmittelbar dem Kern aufsitzen und beim weiblichen Geschlecht öfters zu sehen sind: *rackets* (Tennisschläger), es sind eigentliche drumsticks, deren Kopf jedoch ein aufgehelltes Zentrum besitzt und die sehr selten und offenbar nur beim männlichen Geschlecht erscheinen: *small clubs* (kleine Keulen), sie besitzen ähnliche Gestalt wie drumsticks und sessile nodules, erreichen aber höchstens 1μ im Durchmesser und sind bei beiden Geschlechtern vertreten: *tags* (lose Enden), unter diesem Begriff sind haken- und fadenförmige Kernausswüchse zusammengefaßt, welche multipel in einer Zelle vorhanden sein können und diagnostisch auf männliches Geschlecht hindeuten.

Das wichtigste Kennzeichen für das weibliche Geschlecht des Menschen ist jedoch der drumstick. Er ist durchschnittlich sechsmal auf 227 Neutrophile zu finden, und zwar fast nur bei segmentkernigen, äußerst selten bei stabkernigen und bei Metamyelozyten gar nicht.

Dieses für die Praxis viel einfachere Verfahren zur Geschlechtsbestimmung als die Hauptbiopsie veranlaßte Wiedemann und Kosenow, unabhängig voneinander die Entdeckung Davidsons und Smiths zu überprüfen. Dank ihres großen statistischen Materials erhielten sie sehr zuverlässige Resultate und konnten Davidsons Angaben

vollauf bestätigen. Auf besondere Erkenntnisse der beiden Autoren, zum Beispiel die Kosenowsche Kernanhangformel, sowie auf die neueste Arbeit Caliezis (1959) soll hier nicht eingegangen werden, da sie sich mit menschlichen Blutaussstrichen befassen. Mit den Verhältnissen bei Laboratoriumsnagern beschäftigt sich Lüers (1956, 1958).

Davidson und Smith gaben den drumsticks dieselbe Deutung wie Barr dem Sex-Chromatin; aber die Unterschiedlichkeit der Formen und die erwiesene prozentuale Geschlechtsspezifität der einzelnen Kernexkreszenzen konnte damit nicht erklärt werden. Ebenso sprechen die Schwankungen der relativen Häufigkeit je nach Alter des Individuums (Harnack, Striezel 1956) und Reifegrad der Neutrophilen sowie der Einfluß der jeweiligen Stoffwechsellage stark gegen eine solche Auffassung. Riis (1957) konnte mit Hilfe eines komplizierten Verfahrens das Chromatingerüst der Lymphozytenkerne soweit lockern, daß das Sex-Chromatin gut sichtbar wurde. Auf Grund dieser Beobachtung könnte man sich denken, die von Davidson und später von Wiedemann beschriebenen intranukleären Chromatinverdichtungen seien mit dem Sex-Chromatin identisch. Dies ist jedoch nicht glaubwürdig, da nach Wiedemann der Prozentsatz dieser Chromatinverdichtungen 10% beim weiblichen und 1% beim männlichen Geschlecht beträgt, das Sex-Chromatin dagegen in über 50% der weiblichen Gewebezellen erscheint. Eine wesensmäßige Gleichsetzung des drumstick mit dem Barrschen Sex-Chromatin ist jedenfalls mit Vorsicht aufzunehmen; wahrscheinlich trifft sie nicht zu. Diese Kernanhänge der neutrophilen Leukozyten des Menschen stellen aber dennoch spezifisch weibliche Merkmale dar, wobei es sich vermutlich um ein Geschlechtscharakteristikum anderer Ordnung als beim Sex-Chromatin handelt.

Die Geschlechtsdiagnose im Blutaussstrich des Pferdes

Meine Untersuchungen sollten erweisen, ob eine hämatomorphologische Geschlechtsdiagnose auch beim Pferd möglich sei. Ich habe mich darauf beschränkt, nur die drumsticks auszuzählen und ihr (beim Menschen noch immer umstrittenes) Vorkommen im männlichen Blutbilde zu überprüfen. Meine Befunde erheben keinen Anspruch auf Vollständigkeit, und ich bin mir bewußt, daß das vorliegende Untersuchungsmaterial statistischen Anforderungen nicht genügt. Trotzdem habe ich mich zur Veröffentlichung meiner Beobachtungen entschlossen, da meines Wissens noch keine diesbezügliche Publikation über das Pferd erschienen ist.

Methodik

Aus der V. jugularis läßt man etwa 10 ml Blut in ein kurzes Reagenzglas fließen, welches vorher zur Gerinnungsverhinderung mit 40 mg Complexon III versetzt worden ist. Die Blutproben werden sogleich während 10 Minuten bei 2000 Touren zentrifugiert. Aus dem Leukozytensediment überträgt man kleine Tropfen mit einer Metallöse oder Kapillarpipette auf Deckgläser und streicht aus. Die Ausstriche werden nach der Giemsa-Schnellmethode gefärbt. Die Farblösung besteht aus Giemsa-Lösung-Geigy und absolutem Methylalkohol (puriss.) zu gleichen Teilen. Die luftgetrockneten Ausstriche werden mit dieser vollständig überschichtet; nach $\frac{1}{2}$ bis 1 Minute verdünnt man 10mal mit auf pH = 7 gepuffertem Aqua dest. und läßt die verdünnte Farblösung 10 Minuten wirken. Der restliche Arbeitsgang verläuft nach den üblichen Färbvorschriften für Blutpräparate, wobei die Voraussetzung für verwertbare Ausstriche vollkommen sauberes und technisch einwandfreies Arbeiten ist.

Ergebnisse

Von 30 Pferden (15 Stuten und 15 Wallachen) wurden 80 Ausstriche angefertigt¹, wovon ich in jedem einzelnen 500 segmentkernige Neutrophile auszählte. Nach den Angaben der hämatologischen Literatur gilt ein Neutrophiler für segmentkernig, wenn er mindestens eine dünne fadenartige Verbindung zwischen zwei Kernsegmenten aufweist. Bei der Durchsicht der Präparate kam ich jedoch bald zur Erkenntnis, daß beim Pferd nicht nur die segmentkernigen, sondern auch die stabkernigen Neutrophilen für die diagnostische Beurteilung herangezogen werden müssen, weil bei beiden Formen drumsticks in annähernd gleicher Anzahl auftreten. In der Folge zählte ich auch die positiven Stabkernigen mit, bezog aber ihr prozentuales Vorkommen auf 500 Segmentkernige. Für die Bewertung kamen nur frei ins Zytoplasma ragende drumsticks mit gut sichtbarem Faden in Frage. Runde, scharf und glatt berandete, ohne Faden, oder unmittelbar dem Kernkörper anliegende Gebilde wurden in der Kategorie «unsicher» aufgeführt.

Der drumstick des Pferdes ist demjenigen des Menschen in allen Beziehungen gleichzusetzen. Die durchschnittliche Größe des drumstick-Kopfes von $2,0 \times 1,5 \mu$ entspricht den von Kosenow für den Menschen angegebenen Maßen ($2,03 \times 1,56 \mu$).

Die zahlenmäßige und prozentuale Verteilung der drumsticks bei segment- und stabkernigen neutrophilen Granulozyten bezogen auf 500 segmentkernige beim Pferd

	segmentkernige Neutrophile	stabkernige Neutrophile	Total
Stute			
drumsticks	6,78 / 1,36%	5,93 / 1,19%	12,71 / 2,54%
unsichere	11,02 / 2,20%	10,80 / 2,16%	21,82 / 4,36%
Wallach			
drumsticks	- / -	- / -	- / -
große small clubs . . .	2,08 / 0,42%	1,12 / 0,22%	3,20 / 0,64%

Das zahlenmäßige Vorkommen des drumstick bei Segmentkernigen und Stabkernigen zusammen von 12,71 auf 500 Segmentkernige steht zwischen den arithmetischen Mitteln von Davidson (13,2) und Wiedemann (11,4).

Bei Wallachen wurde in keinem der Fälle ein klassisch ausgebildeter drumstick beobachtet. Es ist möglich, daß große small clubs täuschen kön-

¹ Herrn Prof. Dr. K. Ammann, Vet.-chirurg. Institut, und Herrn Prof. Dr. E. Hess, Vet.-bakt. Institut, danke ich dafür, daß sie mir Pferde bzw. Apparate für die Untersuchung zur Verfügung stellten.

nen; bei genauer Messung erreichen sie jedoch höchstens $1,6 \mu$ in der Länge, sind aber schmal zylindrisch, und ihr ganzes Aussehen spricht gegen drumstick. Unter 20 000 männlichen Neutrophilen zeigte sich ein einziges Mal eine dem drumstick sehr ähnliche Form, welche zwei Drittel der mittleren drumstick-Größe aufwies; im ganzen restlichen Ausstrich war sonst nichts Derartiges zu finden.

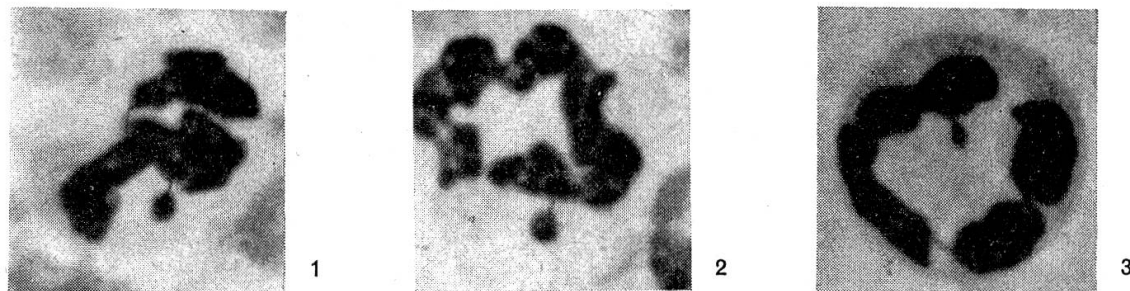


Abb. 1. Klassischer drumstick eines weiblichen segmentkernigen neutrophilen Granulozyten im Pferdeblut. Vergr. 1680mal.

Abb. 2. Klassischer drumstick eines weiblichen stabkernigen neutrophilen Granulozyten im Pferdeblut. Vergr. 1680mal.

Abb. 3. Größerer small club eines männlichen segmentkernigen neutrophilen Granulozyten im Pferdeblut. Vergr. 1680mal.

Die Diagnose «weiblich» darf nach den vorliegenden Ergebnissen mit Bestimmtheit gestellt werden, wenn auf 500 segmentkernige Neutrophile mindestens 2 klassische (Abb. 1 und 2) und 4–6 und mehr unsichere drumsticks gefunden werden; die Diagnose «männlich», wenn auf 500 segmentkernige Neutrophile keine drumsticks und keine bis höchstens 2 unsichere Formen vorhanden sind.

Diese Angaben sind nicht restriktiv zu verstehen. Die Diagnose «weiblich» trifft zum Beispiel auch zu, wenn keine klassischen, dafür aber viele unsichere drumsticks gefunden werden. Jeder Untersucher muß sich daher die Kriterien für die qualitative Auswertung der verschiedenen Kernanhänge selbst schaffen.

Diskussion

Die auf der Zellkernmorphologie basierende Geschlechtsdiagnostik hat in den letzten Jahren zusehends an Bedeutung gewonnen. In Form des Schleimhaut- und Leukozytentestes sind verhältnismäßig einfache Methoden zur Erkennung des chromosomalen Geschlechtes beim Menschen ausgearbeitet worden, welche auch bei abnormer Sexualentwicklung hinsichtlich des Kerngeschlechtes identische Resultate ergaben. Was im besonderen die Geschlechtsdiagnose an den neutrophilen Leukozyten anlangt, hat Lüers (1958) gezeigt, daß unter den Laboratoriumsnagern (Kaninchen, Meerschweinchen, Ratte und Maus) eine solche beim Kaninchen gut möglich, beim Meerschweinchen aber erschwert ist, während die übrigen zwei Arten

keine Geschlechtsunterschiede erkennen lassen. Meine Untersuchungen beim Pferd lassen den Leukozytentest auch für diesen Haussäuger als geeignet erscheinen. Diese Methode wird in der Veterinärmedizin jedoch lediglich theoretisch wissenschaftlich eine Bedeutung erlangen. Sie dürfte für die Ermittlung des chromosomalen Geschlechtes bei Hermaphroditen und andern Sexualmißbildungen in Frage kommen, wobei allerdings der praktische Wert dadurch vermindert wird, daß solche Tiere wegen der durch die Fehlentwicklung bedingten Zuchtunfähigkeit frühzeitig eliminiert werden. Etwelche Bedeutung könnte dieser Art Geschlechtsbestimmung beim Kaninchen zukommen, bei welchem die Erkennung des Geschlechtes der Neugeborenen nicht leicht ist und mittels Blutuntersuchungen eine Geschlechtsauslese in großen Würfen möglich wird. Auch für die forensische Veterinärmedizin ist die Verwendbarkeit des Leukozytentestes denkbar.

Zusammenfassung

Auf Grund der Literatur wird das Wesen der Geschlechtsbestimmung mittels Gewebs- und Blutzellen erläutert. Eigene Untersuchungen anhand von 80 Blutaussstrichen von 30 Pferden ergeben, daß an den neutrophilen Granulozyten ähnlich wie beim Menschen eine Geschlechtsbestimmung aus dem Blutbild möglich ist. Die Diagnose stützt sich auf die Auszählung der an Neutrophilen vorkommenden trommelschlegelartigen Kernanhänge, der sogenannten drumsticks. Im weiblichen Blutbild werden auf 500 segmentkernige Neutrophile bei Segment- und Stabkernigen zusammen 12,71 klassische und 21,82 unsichere drumsticks gefunden.

Die blutmorphologische Geschlechtsdiagnose beim Pferd besitzt aber für die Veterinärmedizin vorerst nur theoretisches Interesse.

Résumé

La nature et le caractère de la détermination du sexe au moyen des cellules tissulaires et sanguines tels que la littérature nous l'enseigne sont cités par l'auteur. Ses propres examens, consistant en 80 frottis du sang de 30 chevaux, indiquent qu'il est possible d'arriver, de même que chez l'homme, à une détermination du sexe par l'examen des granulocytes neutrophiles. Le diagnostic repose sur le dénombrement des appendices nucléaires des neutrophiles.

Dans l'hémogramme femelle, on relève la présence, sur 500 neutrophiles à noyaux segmentés de 12,71 appendices nucléaires classiques et de 21,82 appendices incertains au total.

Pour le moment néanmoins, la détermination du sexe au moyen de la morphologie sanguine ne présente qu'un intérêt théorique pour la médecine vétérinaire.

Riassunto

Sulle basi della letteratura si illustra l'essenza della determinazione del sesso mediante le cellule tissurali e sanguigne. Indagini personali con 80 strisci di 30 cavalli indicano che con il quadro ematico, ossia mediante i granulociti neutrofili, è possibile determinare il sesso, come succede per l'uomo. La diagnosi si fonda sul conteggio degli annessi ai nuclei dei neutrofili, formati come mazze di tamburo e chiamati drumsticks.

Nel quadro sanguigno delle femmine, su 500 neutrofili con nucleo a segmenti furono trovati in tutto 12,71 drumsticks classici e 21,82 drumsticks non sicuri.

Per il momento la diagnosi sessuale morfologico-sanguigna nel cavallo ha solo un interesse teorico per la medicina veterinaria.

Summary

The basis of the diagnosis of the sex from tissue and blood cells is elucidated. The investigations of the author with 80 blood smears of 30 horses demonstrated the possibility of sex diagnosis from the granulocytes of the blood like in human beings, by counting the «drumsticks» attached to the nuclei. In females within 500 neutrophils with segmented and rod shaped nuclei 12,71 classical and 21,82 uncertain drumsticks were found. The sex diagnosis by means of the blood morphology in horses is of only theoretical interest at present.

Literatur

Barr M. L. und E. G. Bertram: *Nature* 163, 676, 1949. — Caliezi J. M.: *Schweiz. Med. Wschr.* 19, 499, 1959. — Davidson W. M. und D. R. Smith: *Brit. Med. J.* 2, 6, 1954. — Harnack G. A. von und H. N. Striezel: *Klin. Wschr.* 34, 401, 1956. — Klinger H. P. und H. G. Schwarzacher: *Nature* 181, 1150, 1958. — Klinger H. P., K. S. Ludwig, H. G. Schwarzacher und G. A. Hauser: *Gynaecologia* 146, 328, 1958. — Klinger H. P.: *Acta anat.* 30, 371, 1957. — Kosenow W. und R. Scupin: *Klin. Wschr.* 34, 51, 1956. — Kosenow W. und H. Schönenberg: *Klin. Wschr.* 34, 53, 1956. — Kosenow W.: *Triangel* 11 321, 1956. — Lüers Th.: *Naturwiss. Rundschau*, Heft 7, Juli 1958. — Lüers Th. und H.: *Zool. Anzeiger* 160, 248, 1958. — Lüers Th.: *Blut* 2, 81, 1956. — Moore K. L. und M. L. Barr: *Brit. J. Cancer.* 9, 246, 1955. — Moore K. L. und M. L. Barr: *Lancet* 269, 57, 1955. — Moore K. L. und M. L. Barr: *Acta anat.* 21, 197, 1954. — Moore K. L., M. A. Graham und M. L. Barr: *Surg. Gyn. Obstetr.* 96, 641, 1953. — Riis P.: *Lancet* 273, 637, 1954. — Tolksdorf M., H. Romatowski, M. Saile und H. R. Wiedemann: *Ärzt. Wschr.* 10, 1029, 1955. — Wiedemann H. R., M. Tolksdorf und H. Romatowski: *Med. Mschr.* 10, 665, 1958. — Wiedemann H. R., H. Romatowski und M. Tolksdorf: *Medizinische* 50, 1734, 1955.

BUCHBESPRECHUNGEN

Spezielle Pathologie und Therapie der Haustiere. Begründet von Huttyra und Marek, bearbeitet von R. Manninger und J. Mocsy, Universitätsprofessoren in Budapest, 11., umgearbeitete Auflage, 1959. Verlag Gustav Fischer, Jena, 2 Bände, Ganzleinen DM 123.—.

Trotzdem seit der letzten Auflage erst 5 Jahre vergangen sind, hat die veterinärmedizinische Forschung und Erkenntnis unterdessen große Fortschritte gemacht, was eine Neubearbeitung dieses allbekannten, umfassenden Werkes wünschbar machte. Die immer mehr anschwellende Fachliteratur ist zwar in der neuen Auflage nur bis Ende 1956 berücksichtigt. Die Arbeiten der Autoren waren im April 1957 abgeschlossen. Man möchte wünschen, daß die Herausgabe eines so wichtigen Sammel- und Nachschlagewerkes nicht so lange (mehr als 2 Jahre!) verzögert würde.

Der erste Band, Infektionskrankheiten, mit 956 Seiten ist wiederum von Rudolf Manninger bearbeitet, der erst letzthin, in Madrid, zum Ehrenmitglied des ständigen Komitees für die internationalen Tierärztekongresse ernannt wurde. Bei den akuten, allgemeinen Infektionskrankheiten ist nun die Psittakose, mit der neuerdings mehr gebrauchten Bezeichnung: Ornithose, als selbständige Erkrankung aufgeführt, ebenso