

Zeitschrift: Schweizer Archiv für Tierheilkunde SAT : die Fachzeitschrift für Tierärztinnen und Tierärzte = Archives Suisses de Médecine Vétérinaire
ASMV : la revue professionnelle des vétérinaires

Herausgeber: Gesellschaft Schweizer Tierärztinnen und Tierärzte

Band: 101 (1959)

Heft: 10

Artikel: Septicémie à vibrion septique chez des veaux à la suite de l'écornage

Autor: Bouvier, G. / Burgisser, H. / Schneider, P.A.

DOI: <https://doi.org/10.5169/seals-592178>

Nutzungsbedingungen

Die ETH-Bibliothek ist die Anbieterin der digitalisierten Zeitschriften auf E-Periodica. Sie besitzt keine Urheberrechte an den Zeitschriften und ist nicht verantwortlich für deren Inhalte. Die Rechte liegen in der Regel bei den Herausgebern beziehungsweise den externen Rechteinhabern. Das Veröffentlichen von Bildern in Print- und Online-Publikationen sowie auf Social Media-Kanälen oder Webseiten ist nur mit vorheriger Genehmigung der Rechteinhaber erlaubt. [Mehr erfahren](#)

Conditions d'utilisation

L'ETH Library est le fournisseur des revues numérisées. Elle ne détient aucun droit d'auteur sur les revues et n'est pas responsable de leur contenu. En règle générale, les droits sont détenus par les éditeurs ou les détenteurs de droits externes. La reproduction d'images dans des publications imprimées ou en ligne ainsi que sur des canaux de médias sociaux ou des sites web n'est autorisée qu'avec l'accord préalable des détenteurs des droits. [En savoir plus](#)

Terms of use

The ETH Library is the provider of the digitised journals. It does not own any copyrights to the journals and is not responsible for their content. The rights usually lie with the publishers or the external rights holders. Publishing images in print and online publications, as well as on social media channels or websites, is only permitted with the prior consent of the rights holders. [Find out more](#)

Download PDF: 13.01.2026

ETH-Bibliothek Zürich, E-Periodica, <https://www.e-periodica.ch>

Septicémie à vibrion septique chez des veaux à la suite de l'écornage

Par G. Bouvier, H. Burgisser et P. A. Schneider

On sait que l'écornage des jeunes veaux est de plus en plus demandé par nos agriculteurs et que tous les vétérinaires procèdent maintenant à cette opération, simple en principe et relativement sans danger.

L'écornage se fait suivant deux techniques principales : la cautérisation et l'ablation chirurgicale de la jeune corne à l'âge de 1 à 2 mois. Le meilleur moment est celui où la jeune corne apparaît à peine.

La *cautérisation* présente comme principal avantage de ne donner aucune plaie ouverte, aucune hémorragie et de ne demander aucun soin spécial, soit d'asepsie, soit post-opératoire. L'escarre tombe après 2 ou 3 semaines, alors que la cicatrisation est presque complète. Des complications ne sont pratiquement pas à craindre. Cette technique demande un appareillage spécial (thermocautère). C'est la méthode largement utilisée au Congo belge.

L'*ablation chirurgicale* se fait au moyen d'une gouge (procédé « Charlier ») ou d'un « trépan » spécial (par exemple de Roberts). C'est la méthode utilisée couramment en Suisse romande. La plaie saigne parfois abondamment et il peut se former un léger décollement de la peau avec infiltration œdémateuse. De par la situation latérale de la plaie, il risque de se former une poche sous-cutanée retenant la sérosité. Des mesures d'asepsie et d'antisepsie sont nécessaires et la plaie exige parfois des soins post-opératoires, plus spécialement lors d'hémorragie. Les complications sont rares et la guérison est complète en 2 à 3 semaines.

Nous pensons intéressant de signaler trois accidents mortels récents relevés dans la même exploitation.

Trois veaux de deux mois environ sont écornés le même jour par ablation chirurgicale au moyen d'une curette spéciale. Toutes les mesures habituelles d'asepsie et d'antisepsie opératoire et post-opératoire ont été prises et la plaie a été normalement traitée. Pas de pansement. Les animaux ne présentent, aux dires du propriétaire, aucun symptôme quelconque, mais un veau meurt brusquement le troisième jour suivant l'écornage.

Lors de ce premier cas, nous recevons au laboratoire seulement les organes et la musculature du veau, car le vétérinaire n'a pas pensé à ce moment-là à une complication possible de l'écornage. Par examen bactériologique, nous reconnaissons une *septicémie à vibrion septique*.

Le jour suivant, les deux autres veaux sont sacrifiés « in extremis » sans avoir présenté auparavant de signe clinique net.

Nous recevons alors les organes, la musculature et la tête entière de ces animaux qui présentent tous deux des lésions identiques :

Pas de lésion macroscopique aux organes internes. La plaie opératoire présente de la nécrose sur son pourtour. La peau est partiellement décollée, formant poche, et il existe un œdème étendu sous-cutané avec infiltration sanguinolente brunâtre, localisée aux côtés de la tête. Pas de lésion nécrotique ou d'infiltration macroscopique de l'os crânien.

Par contre, on trouve un hydrocéphale externe prononcé. Le cerveau est le siège d'un processus gangréneux bilatéral qui, de la région moyenne de chaque hémisphère, pénètre dans le tissu nerveux d'arrière en avant et atteint profondément et largement la substance blanche. Toute la zone gangréneuse est brunâtre et parsemée de nombreuses vésicules gazeuses (fig. 1 et 2).

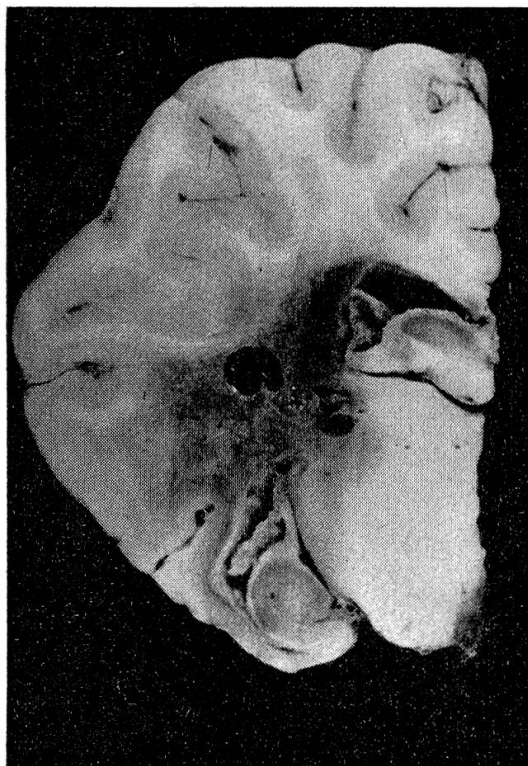


Fig. 1

Hémisphère droit. Foyer gangréneux avec vésicules gazeuses.

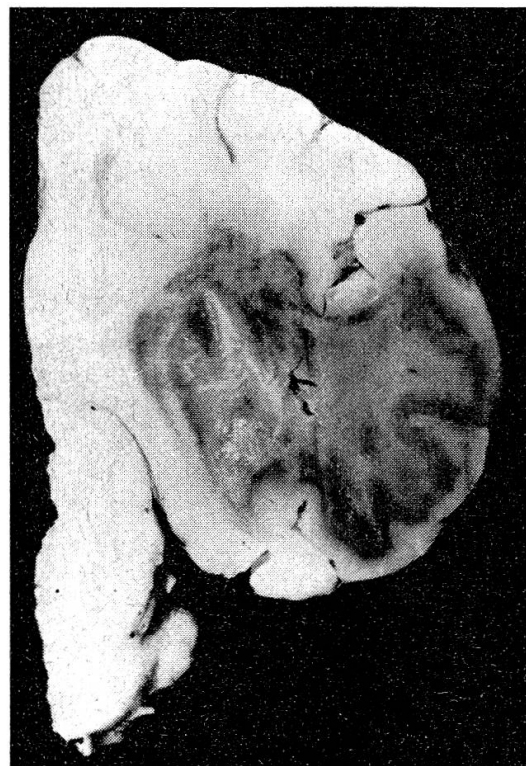

Fig. 2

Hémisphère gauche. Foyer gangréneux.

A l'examen microscopique, le tissu nerveux, particulièrement la substance blanche, est nécrosé, œdémateux, infiltré de leucocytes par endroits en amas, et envahi de bacilles Gram-positifs, souvent sporulés (fig. 3). L'altération de la paroi vasculaire s'accompagne de nombreuses hémorragies. La pie-mère est fortement infiltrée de leucocytes et de bacilles.

Par culture, on isole le vibrion septique (*Clostridium septicum*) de l'œdème sous-cutané de la tête, du sang du cœur, du foie, de la musculature et du cerveau. Dans les trois cas, il s'agit d'une septicémie à vibrion septique ayant son origine au lieu de l'opération, l'infection secondaire a été probablement favorisée par le léger décollement des tissus environnant la plaie et due à des vibrions septiques d'origine externe.

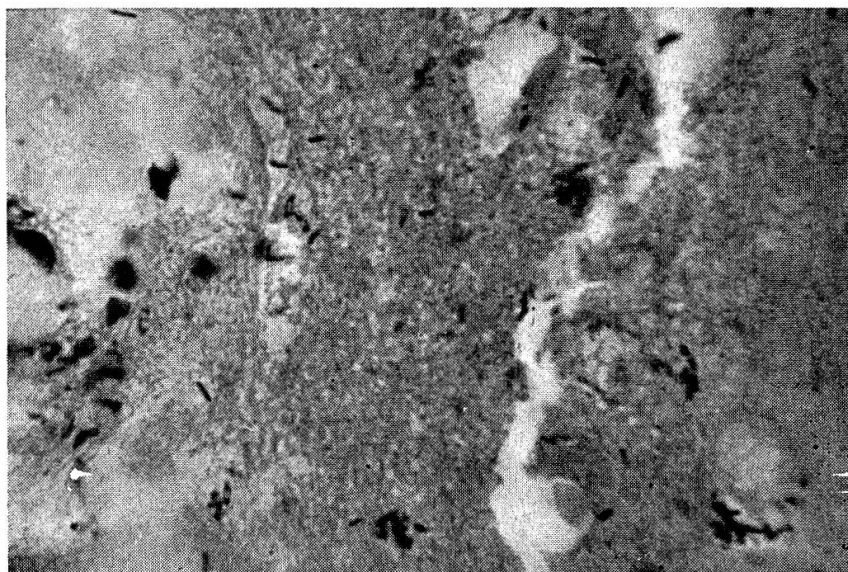


Figure 3

Résumé

Description de septicémie à *Clostridium septicum* comme complication de l'écornage chirurgical chez trois veaux, malgré une opération effectuée «lege artis».

Zusammenfassung

Beschreibung einer Septikämie durch *Clostridium septicum* als Komplikation des chirurgischen Enthornens bei 3 Kälbern, trotz «lege artis» ausgeführter Operation.

Riassunto

Descrizione di una setticemia causata da *Clostridium septicum* e successa quale complicazione all'asportazione chirurgica delle corna in 3 vitelli, pur essendo stati operati «lege artis».

Summary

Description of septicemia by *clostridium septicum* in two calves caused by cutting off the horns though the operation was performed «lege artis».

Bibliographie

Rosenberger G.: Das Enthornen der Kälber und Rinder. Deutsche tierärztl. Wschr. 1954, 61, 237-241. — Rosenberger G.: Hinweis auf einen elektrischen Thermokauter zur Enthornung der Kälber und das Enthornen der Rinder und Kühe mit Gummiringen. Deutsche tierärztl. Wschr. 1957, 64, 161-165. — Rosenberger G.: Relève que des complications de l'écornage n'ont jamais été signalées. Die Enthornungsmethoden für Rinder. Buchdruckerei P. Dobler, Alfeld/Leine 1957 (p.17).
