Zeitschrift: Schweizer Archiv für Tierheilkunde SAT : die Fachzeitschrift für Tierärztinnen und Tierärzte = Archives Suisses de Médecine Vétérinaire ASMV : la revue professionnelle des vétérinaires

Herausgeber: Gesellschaft Schweizer Tierärztinnen und Tierärzte

Band: 101 (1959)

Heft: 3

Artikel: Beiträge zur Neuropathologie der Wildtiere

Autor: Bürgisser, H. / Fankhauser, R. / Klingler, K.

DOI: https://doi.org/10.5169/seals-589666

Nutzungsbedingungen

Die ETH-Bibliothek ist die Anbieterin der digitalisierten Zeitschriften auf E-Periodica. Sie besitzt keine Urheberrechte an den Zeitschriften und ist nicht verantwortlich für deren Inhalte. Die Rechte liegen in der Regel bei den Herausgebern beziehungsweise den externen Rechteinhabern. Das Veröffentlichen von Bildern in Print- und Online-Publikationen sowie auf Social Media-Kanälen oder Webseiten ist nur mit vorheriger Genehmigung der Rechteinhaber erlaubt. Mehr erfahren

Conditions d'utilisation

L'ETH Library est le fournisseur des revues numérisées. Elle ne détient aucun droit d'auteur sur les revues et n'est pas responsable de leur contenu. En règle générale, les droits sont détenus par les éditeurs ou les détenteurs de droits externes. La reproduction d'images dans des publications imprimées ou en ligne ainsi que sur des canaux de médias sociaux ou des sites web n'est autorisée qu'avec l'accord préalable des détenteurs des droits. En savoir plus

Terms of use

The ETH Library is the provider of the digitised journals. It does not own any copyrights to the journals and is not responsible for their content. The rights usually lie with the publishers or the external rights holders. Publishing images in print and online publications, as well as on social media channels or websites, is only permitted with the prior consent of the rights holders. Find out more

Download PDF: 14.12.2025

ETH-Bibliothek Zürich, E-Periodica, https://www.e-periodica.ch

au Derris efficace. On doit considérer ces avaciens comme des parasites manifestement accidentels. A l'encontre de Kuscher, nous n'avons pu relever la présence de Demodex chez ces chats.

Riassunto

In 3 gatti fu osservata per la prima volta l'acaro cheyletiella parasitivorax. Una trasmissione all'uomo sembra possibile per breve tempo. Le manifestazioni cliniche nell'animale sono leggere ed il trattamento con un preparato derris ha avuto un buon effetto. Questi acari sono da considerare evidentemente come parassiti accidentali. Contrariamente a Kuscher, nei gatti colpiti non abbiamo potuto dimostrare la presenza di acari demodex.

Summary

In 3 cats the mite Cheyletiella parasitivorax was observed for the first time. Transmission on men seems possible for a short time. The clinical symptoms were mild, and treatment with a derris preparation was successful. These mites are appearantly only accidental parasites. Contrary to Kuscher the authors could not find any demodex mites on the 3 cats in question.

Literaturverzeichnis

Fiebiger J.: Die tierischen Parasiten der Haus- und Nutztiere sowie des Menschen. Verlag Urban und Schwarzenberg, Wien 1947. – Kuscher A.: Raubmilben beim Hund. Wiener tierärztliche Monatsschrift *27*, 10. 1949. – Mégnin P.: Les parasites et les maladies parasitaires. Paris 1880.

Aus der Abteilung für Vergleichende Neurologie (Prof. Frauchiger) der Vet. ambulatorischen Klinik (Prof. Hofmann) Bern; dem Institut Galli-Valerio – Centrale Suisse du Gibier (Dr. Bouvier) Lausanne, und der Abteilung für Fisch- und Wildkrankheiten (PD Dr. Klingler) des Vet.-bakteriologischen Institutes (Prof. Schmid†) Bern

Beiträge zur Neuropathologie der Wildtiere [1]

Von H. Bürgisser, R. Fankhauser, K. Klingler und P. A. Schneider

Vor drei Jahren hat einer von uns (R.F.) in diesem Archiv über neuropathologische Befunde bei Wildtieren berichtet und zugleich den Wunsch geäußert, solche Untersuchungen möchten an einem größeren Material durchgeführt werden, um die noch geringen Erfahrungen auf diesem Gebiet der Pathologie zu mehren. Dieser Wunsch hat sich in kurzer Zeit durch die Zusammenarbeit unserer drei Institute verwirklichen lassen. Während ungefähr drei Jahren hat das Institut Galli-Valerio ohne Auswahl die makroskopisch unveränderten Wildtiergehirne, im ganzen 400, der Untersuchung zugeführt. Dadurch wurde es möglich – im Gegensatz zu unserem früheren, ausgewählten Material –, sich eine Vorstellung von der Frequenz spontaner

[1] Der Druck der Abbildungen dieser Arbeit wurde ermöglicht durch finanzielle Unterstützung der Fondation Galli-Valerio in Lausanne, der wir unsern besten Dank aussprechen.

Erkrankungen des Zentralnervensystems bei Wildtieren zu machen. In der gleichen Zeitspanne wurden 100 Fälle aus der Abteilung für Wild- und Fischkrankheiten und aus andern Quellen[2] untersucht.

Da die vorliegende Gemeinschaftsarbeit hauptsächlich den Zweck verfolgt, die noch relativ spärliche Kasuistik zu vermehren, wird die Literatur nur mit vereinzelten Hinweisen bei der Darstellung besonderer Fälle berücksichtigt. Für den speziell Interessierten sei auf die Namen Fox, Krause und Scherer im Literaturverzeichnis aufmerksam gemacht. Zahlreiche Hinweise finden sich auch in der «Vergleichenden Neuropathologie» von Frauchiger und Fankhauser sowie in der bibliographischen Zusammenstellung von P. O'Connor Halloran.

Wir müssen uns darauf beschränken, die Gesamtheit unserer Befunde in listenartigen Zusammenstellungen wiederzugeben, genauere Schilderung und Illustrierung dagegen interessanteren Einzelfällen vorbehalten.

Material

Im ganzen wurden im Verlaufe der letzten 3½ Jahre 500 Gehirne vorwiegend von wildlebenden, zu einem kleineren Teil auch von Zootieren, gesammelt, wovon 400 in Lausanne und 100 in Bern. Die histologische Verarbeitung erfolgte durchwegs an der Abteilung für Vergleichende Neurologie. Es handelte sich dabei ausschließlich um Säuger (403) und Vögel (97). Die beiden Gruppen werden nachstehend getrennt aufgeführt, da das Lausanner

Lausanner Material

		Anzahl Tiere	Positive Befunde
Affen	Seidenaffe	3	2
Fleischfresser	Fuchs	9	2
	Dachs	3	1
	Hausmarder	3	1
Wiederkäuer	Hirsch	7	1
	Steinbock	6	0
	Reh	65	17
	Gemse	36	3
Nagetiere	Hase	159	32
	Eichhörnchen	3	1
	Feldmaus	27	2
Insektenfresser	Igel	1	0
Vögel	21 Arten	78	7
	Total	400	69

[2] Herrn Prof. Dr. H. Hauser, Direktor des Vet.-pathologischen Instituts Bern, sowie Herrn Dir. Dr. Lang vom Zoologischen Garten Basel sei für ihr Entgegenkommen und ihre Unterstützung bestens gedankt.

Material fast ausschließlich aus einheimischen, wildlebenden Arten, das bernische teilweise auch aus Zootieren besteht, und da in Lausanne nur insofern eine Auswahl getroffen wurde, als lediglich Gehirne ohne makroskopische, pathologische Befunde in die Untersuchung einbezogen wurden. Beim Berner Material dagegen ging bereits eine gewisse Selektion nach klinischen Gesichtspunkten voraus (vergleiche später die Prozentanteile der positiven Fälle).

Die positiven Befunde machen rund 17% des gesamten Untersuchungsgutes aus. Dies gibt bei den Spezies, welche in etwas größerer Zahl untersucht werden konnten, ungefähr folgende prozentuale Anteile: Reh: 26%; Hase: 20%; Vögel: 9%; Gemse: 8%; Maus: 7,5%. Reh und Hase führen also mit weitem Abstand vor den übrigen Arten; auffällig ist der Unterschied zwischen Reh und Gemse. Für die andern Arten erübrigt sich die Angabe der prozentualen Häufigkeit, da das Material viel zu bescheiden ist. Die vereinzelten positiven Fälle mögen reine Zufallstreffer sein. Im Ganzen ist aber der Anteil von Tieren, die irgendwelche histologische Veränderungen am Zentralnervensystem aufweisen, bei diesem nicht ausgewählten Material erstaunlich hoch.

Tierart	Neurologische Diagnose	Sektions-Diagnose
Hapale jacchus (Seidenaffe)	Meningitis partim leucocytaria (2)	Proteose Salmonellose
Vulpes vulpes (Fuchs)	Meningoenzephalitis (1) Encephalit. dissemin. (1)	Sarkoptesräude akutes Genicktrauma
Meles meles (Dachs)	dissem. Gliaherdchen (1)	Septikämie?
Martes foina (Hausmarder)	herdförm. Enzephalitis (1)	Sarkoptesräude und Streptokokkeninfektion
Cervus elaphus (Hirsch)	kongenit. Mikrophthalmie (1)	
Capreolus capreolus (Reh)	Meningealinfiltrate (2)	Oberschenkelfraktur (Organe fehlen!) Epistaxis
	Meningitis non purulenta (3)	Darmparasitismus Vergiftung? Darmparasitismus
	Meningitis purulenta (1)	frisches Schädeltrauma
	Meningitis purulenta traumatica (1)	älteres Schädeltrauma
	Meningoenzephalitis (3)	Darmparasitismus ? infizierte Wunden
	Enzephalitis (4)	Darmkatarrh Eutertrauma Nikotinvergiftung Schädeltumor
	Proliferation kleiner Hirngefäße (2)	Darmparasitismus infizierte Wunden

Tierart	Neurologische Diagnose	Sektions-Diagnose
Rupicapra rupicapra (Gemse)	parasitäre «Zyste» (1)	Papillomatose und Lungenwurmseuche
	Meningoenzephalitis (1)	Erschöpfung
	Proliferation kleiner Hirngefäße (2)	ansteckende Kerato-Konjunktivitis
		Lippenekzem und Leberzirrhose
Lepus europaeus (Hase)	Encephalitis toxoplasmica (12)	Septikämie? (Milz toxoplasmose-negativ)
		Darmkokzidiose
		Septikämie? (Milz toxoplasmose-positiv)
		Toxoplasmose
		Pseudotuberkulose (Milz toxoplasmose-negativ)
		Pseudotuberkulose (Milz toxoplasmose-negativ)
		Septikämie? (Milz toxoplasmose-negativ)
Lepus europaeus (Hase)	Encephalitis toxoplasmica	Aspergillose
		Toxoplasmose
		Toxoplasmose
		Toxoplasmose
	Encephalitis non purulenta (2)	eitrige Bronchopneumonie
		Kokzidiose und frisches Trauma
	Encephalitis purulenta (2)	Nikotinvergiftung
		?
	staphylomykot. Gehirnabszesse (2)	Staphylomykose
		Staphylomykose
	isolierte Gliaproliferationsherdchen (1)	Pasteurellose
	Meningealinfiltrate (2)	frisches Trauma
		frisches Trauma und Fibrose der Portalräume
	Proliferation kleiner Hirngefäße (2)	Staphylomykose
		Staphylomykose
	Proliferation kleiner Hirngefäße bei Pseudotbc (2)	Pseudotuberkulose
		Pseudotuberkulose
	Gefäßverkalkungen im Zerebellum (2)	Pseudotuberkulose
		Brucellose
	Gefäßverkalkungen im Plexus chor. Ependymzotten (1)	Nikotinvergiftung
	Infiltrate im Plexus chorioideus (1)	Pseudotuberkulose
	«Ventrikelwarzen» (1)	Darmparasiten
	Hydrozephalus (1)	Brucellose
Sciurus vulgaris (Eichhörnchen)	Hirntrauma (1)	Epistaxis
Microtus arvalis (Feldmaus)	Meningitis non purulenta (1)	akutes Trauma durch Feldmauser
	Plexusverkalkungen (1)	akutes Trauma durch Feldmauser

Tierart	Neurologische Diagnose	Sektions-Diagnose
Cygnus olor (Schwan)	Herdenzephalitis (2)	Aspergillose Kolibazillose
	Gefäßwandproliferationen (2)	Kolibazillose Tuberkulose
Phasianus colchicus (Fasan)	Gefäßwandproliferationen (1)	Parasitismus
Buteo buteo (Bussard)	Herdenzephalitis (1)	Salmonellose
Alectoris graeca saxatilis (Steinhuhn)	Encephalitis toxoplasmica (1)	Haarwurmbefall

Berner Material

		Anzahl Tiere	Positive Befunde
Affen	Diverse Arten	7	3
Fleischfresser	Löwe	1	0
	Leopard	1	1
	Serval	2	2
	Braunbär	1	1
	Hyäne	1	0
	Dachs	1	1
	Schleichkatze	1	1
Wiederkäuer	Steinbock	1	0
	Reh	25	12
	Gemse	8	1
Nagetiere	Hase	27	5
	Feldmaus	11	0
Vögel	6 Arten	13	3
	Total	100	30

In dieser Gruppe handelt es sich teilweise um Fälle, die bereits nach klinischen Erscheinungen ausgewählt sind, so besonders bei den Rehen und Zootieren. Dadurch erklärt sich der hohe Prozentsatz positiver Befunde (30 %) im gesamten und bei den Rehen (fast 50 %). Übereinstimmung mit dem Lausanner Material besteht aber insofern, als auch hier das Reh die Spitze einnimmt, sowie im nahezu gleichen Hundertsatz positiver Befunde bei den Hasen. Bei den Zootieren macht sich die klinische Auslese besonders deutlich bemerkbar, mit 9 positiven Fällen auf 15 Tiere.

Die pathologisch-anatomischen und histologischen Befunde verteilen sich wie folgt:

Tierart	Neurologische Diagnose
Macacus rhesus (Javaneraffe)	Hirnabszesse (1) Pachymeningitis spinalis (1)
Lagothrix (Wollaffe)	Leptomeningitis non purulenta (1)
Felis pardus (Leopard)	Enzephalitis (1)
Felis serval (Serval)	frühes Hirntrauma (2)
Ursus arctos (Braunbär)	basale Meningitis und Enzephalitis (1)
Meles meles (Dachs)	enzephalitische Infiltrate (1)
Crossarchus obscurus (Schleichkatze)	Myelitis, Meningitis cerebralis (1)
Capreolus capreolus (Reh)	Meningitis purulenta traumatica (3) Hirnabszesse und Pyozephalus (2) Meningoencephalitis dissem. (1) Encephalitis levis (2) Leptomeningitis cerebralis productiva (1) Myelitis (Kitz) (1) Wirbelabszeß mit Rückenmarkskompression (Kitz) (1) An- und Mikrophthalmie (Kitz) (1)
Rupicapra rupicapra (Gemse)	Encephalitis purulenta (1)
Lepus europaeus (Hase)	otogener Hirnabszeß (1) herdförmige Enzephalitis (1) Meningoenzephalitis (2) Meningoependymitis (1)
Corvus frugilegus (Saatkrähe)	Neuritis bei Thalliumvergiftung (3)
Phasianus colchicus (Fasan)	Gliaherdchen in Großhirnmark (1)

Verarbeitung

Da bei der überwiegenden Mehrheit der Fälle keine grobanatomischen Veränderungen vorlagen, welche von Anfang an für die Entnahmeorte der Stücke und die zu wählenden Färbungen hätten wegleitend sein können, mußte durch möglichst rationelle Verarbeitung eine provisorische Beurteilung jedes Einzelfalles angestrebt werden. Es wurden deshalb vorerst von jedem Gehirn routinemäßig Gefrierschnitte von 10 bis 15μ Dicke mit Hämalaun-Eosin gefärbt. Von den größeren Gehirnen (Affen, Ungulaten, größere Karnivoren bis hinunter zum Fuchs) wurden gewöhnlich 6 Stücke entnommen, und zwar Frontalschnittscheiben (abwechselnd zwischen den

beiden Hirnhälften) auf der Höhe des Stirnlappens, der Stammganglien, der Thalamusmitte, des Okzipitallappens mit Ammonshorn. Mittelhirn sowie Brücken-Kleinhirnregion wurden in toto frontal geschnitten, ebenso, soweit vorhanden, Medulla oblongata und Rückenmark. In einzelnen Fällen wurden auch periphere Nerven untersucht. Bei kleineren Gehirnen (kleine Fleischfresser, Nager, Vögel) wurden nur 3 Frontalschnitte auf der Höhe der Großhirnmitte, des Mittelhirns und des Kleinhirns, gelegentlich aber Horizontalschnitte durch die größte Ausdehnung des Gehirns gelegt. Wir sind uns natürlich bewußt, daß dabei begrenzte histologische Läsionen der Beobachtung entgehen können; die Erfahrung hat aber gezeigt, daß doch die Mehrzahl der Fälle, bei denen sich eine weitere Verarbeitung lohnt, derart herausgefunden wird. Hier wurden alsdann weitere Gewebsblöcke, teils mit der Gefriertechnik, teils nach Paraffineinbettung, mit den jeweils nötigen Färbungen behandelt (Hämalaun-Eosin, van Gieson, Cresyl, Markscheiden, Scharlachrot, Fe-Reaktion, Kossa). So konnte die unergiebige Arbeit auf das unvermeidliche Maß beschränkt werden; dieses blieb trotzdem beträchtlich, wenn man bedenkt, daß von 500 Fällen 403 keinen pathologischen Befund ergaben. Im Ganzen wurden über 3000 histologische Präparate hergestellt und untersucht.

Besprechung der Ergebnisse

Um unsere Befunde übersichtlicher zu ordnen, wählen wir als Rahmen die Kapiteleinteilung der «Vergleichenden Neuropathologie» von Frauchiger und Fankhauser, wobei lange nicht zu allen Abschnitten etwas beigetragen werden kann. Einige Angaben aus der Literatur sollen dazu dienen, das Gesamtbild abzurunden.

1. Mißbildungen

Die Literatur über konnatale Mißbildungen bei wilden Tieren ist äußerst spärlich. Krause sagt, daß Doppelbildungen bei Rehen gelegentlich beobachtet werden, und zitiert Fälle von angeborenem Hydrocephalus internus bei Tiger, Zebra und Reh. Höfliger beschrieb einen Dicephalus dibrachius beim Reh. Das Zentralnervensystem war verdoppelt im Gebiete des Gehirns und des Rückenmarkes bis zum zweitletzten Lendenwirbel, von wo an eine einheitliche Medulla spinalis vorlag. Ein Vergleich der beiden Gehirne ergab weitgehende Ähnlichkeit im Verlauf der Großhirnwindungen. Bei Scherer finden sich keine Angaben über Mißbildungen wildlebender Arten. Möglicherweise ist diese Seltenheit nur eine scheinbare, da wohl das Material noch viel schwerer sicherzustellen ist als bei Haustieren. Tote oder lebensuntaugliche Neugeborene werden von der Mutter verlassen oder eventuell aufgefressen (Carnivoren). Noch viel seltener wird es möglich sein, über vererbte Defektbildungen am Zentralnervensystem etwas zu erfahren, da sie sich praktisch als Letalfaktoren auswirken und sich eliminieren. Erst wenn in einem eng-

begrenzten Gebiet eine Häufung von Fällen eintritt, liegt die Annahme nahe, daß es sich um ein Erbleiden handeln könnte. So wurden bei 4 Hirschkälbern von wenigen Tagen bis zu 3 Monaten Alter, die alle aus der gleichen Gegend des Kantons Graubünden stammten, Mikrophthalmie und Hypoplasie der Sehnerven festgestellt (Bürgisser). Die Bulbi hatten die Größe einer kleinen Kirsche, Orbita und Lidspalte waren ebenfalls verkleinert. Die histologische Untersuchung zeigte eine Hypoplasie der innern Anteile des Auges mit Andeutung einer Linsenbildung.

Kürzlich konnten wir ein etwa 1 Woche altes Rehkitz beobachten, das kurze Zeit mit der Flasche ernährt wurde, dann aber an profusem Durchfall mit hochgradiger Exsikkose einging. Rechts war die Orbita recht klein und flach, mit geringfügigen Rudimenten von Lidern und Konjunktiva, aber ohne Bulbus. Links bestand ein Bulbusrudiment mit schmaler Lidspalte, in deren Tiefe ein kleiner Bezirk undurchsichtiger Hornhaut lag. Die geringe Ausbildung von Orbita und Jochbogen ließ den Schädel sehr schmal erscheinen. Die Kopfsektion zeigt hochgradige Mikrophthalmie links und Anophthalmie rechts. Die Fasciculi optici sind sehr schwach, der rechte ist als durchscheinendes, schmales Bändchen kaum erkennbar, der linke etwas deutlicher; entsprechend ist der linke Tractus opticus sehr schwach, der rechte etwas besser entwickelt. Auch die Nervi oculomotorii scheinen reduziert. (Vgl. Abb. 1).

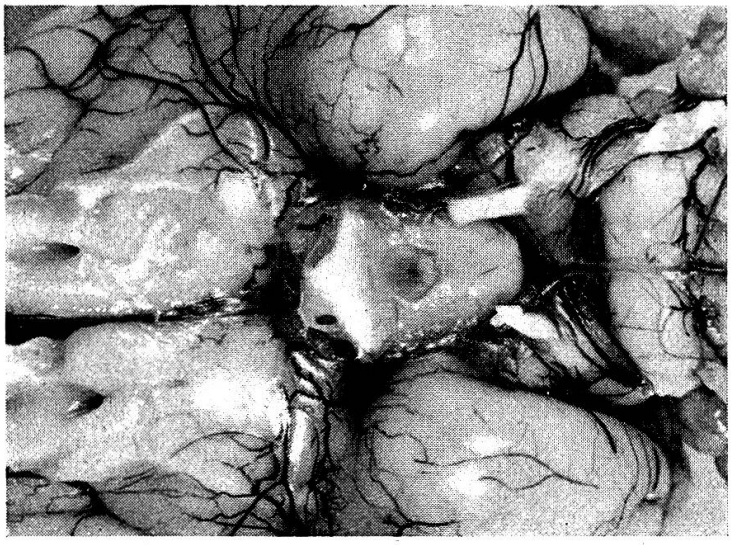

Abb. 1. Rehkitz mit Anophthalmie rechts und hochgradiger Mikrophthalmie links. Ausschnitt von der Hirnbasis; abgetrennte Nn. olfactorii links, Brücke rechts. In der Mitte Chiasma und Tractus optici, die nur dünne, durchscheinende Bändchen darstellen.

Von Krause wird schließlich eine angeborene Verkrümmung (Skoliose) der Wirbelsäule bei einem Hirsch erwähnt. Ähnliches konnten wir vor Jahren bei einem Heidschnuckenlamm des Basler Zoos (damaliger Direktor: Prof. Dr. H. Hediger) machen: Das Tier war von Geburt an unfähig, sich

selbst zu erheben. Aufgestellt, machte es mit den Vorderbeinen normale Exkursionen, während die Hinterbeine stets zugleich, parallel, unter mühsamem Hüpfen nach vorn geführt wurden. Das Tier fiel öfters hin; daneben schien es munter und ließ sich gut mit der Flasche nähren. Palpation, Röntgenaufnahmen und Sektion zeigten eine seitliche, linkskonvexe Verbiegung (Skoliose) von unterer Lendenwirbelsäule und Kreuzbein. Das Rückenmark war an der Stelle der stärksten Knickung verschmälert; histologisch fanden sich hier Heterotopien grauer Substanz mit motorischen Ganglienzellen im Gebiet der Vorderstränge. Nervi ischiadici und femorales zeigten weder makroskopisch noch histologisch Veränderungen.

2. Stoffwechselstörungen

Befunde über stoffwechselbedingte Veränderungen des Zentralnervensystems bei wildlebenden Tieren sind außerordentlich selten, wenn man von den Leukencephalosen der Affen in zoologischen Gärten absieht (v. Bogaert, Scherer). Dies verwundert wenig, da sie sich in der Freiheit doch wohl instinktgebunden zum größten Teil vollwertig ernähren, andererseits selten ein höheres Alter erreichen, in dem gewisse altersbedingte Prozesse sich auswirken könnten. Auch über endokrin bedingte Nervenleiden ist kaum etwas Wohlfundiertes bekannt. Untersuchungen über Rückwirkungen von Unterernährung und Hungertod auf das Zentralnervensystem, wie sie für die menschliche Hungerdystrophie vorliegen, scheinen nicht durchgeführt worden zu sein. Auch über Hirnveränderungen bei den sehr häufigen und praktisch wichtigen Parasitosen liegen keine Untersuchungen vor; Heidegger studierte solche Zusammenhänge bei parasitären Lebererkrankungen von Haustieren. Am häufigsten dürften Mangelstörungen, zum Beispiel avitaminotischer Art, bei den in Gefangenschaft gehaltenen und – besonders früher – oft unzweckmäßig gefütterten Wildtieren beobachtet worden sein, aber auch hier sind einschlägige Untersuchungen über Veränderungen am Zentralnervensystem noch kaum vorhanden. Wir erinnern an die sogenannte Sternguckerkrankheit bei jungen, in Tiergärten gezogenen Löwen, die bekanntlich von Scheunert als B_1- Avitaminose interpretiert wurde. Dr. Lang, Basel, der persönlich an dieser Ätiologie zweifelt, stellte uns einen derart erkrankten Junglöwen zur Beobachtung und pathologischen Untersuchung zur Verfügung:

Das männliche Junge war von Anfang an aufgefallen durch schwankenden, unsicheren Gang und schief nach links geneigten Kopf. Als es im Alter von 7 Monaten zu uns kam, schienen diese Symptome stark zu wechseln. Gelegentlich wurde der Kopf sehr schief, zeitweise fast normal getragen. Beim Stehen und Gehen kippte das Tier, besonders mit dem Hinterteil, öfters nach links. Da der Löwe schon recht «asozial» war, ließ sich leider eine genauere Untersuchung nicht mehr durchführen. Während der einmonatigen Beobachtungszeit trat keine Änderung im Zustand ein; Allgemeinbefinden und Appetit blieben stets gut. Tötung durch ein Barbitursäurepräparat intraperitoneal. Sektion und histologische Untersuchung zahlreicher innerer Organe ergaben keine krankhaften Befunde. Das Gehirn (160 g) und das Rückenmark zeigten makroskopisch

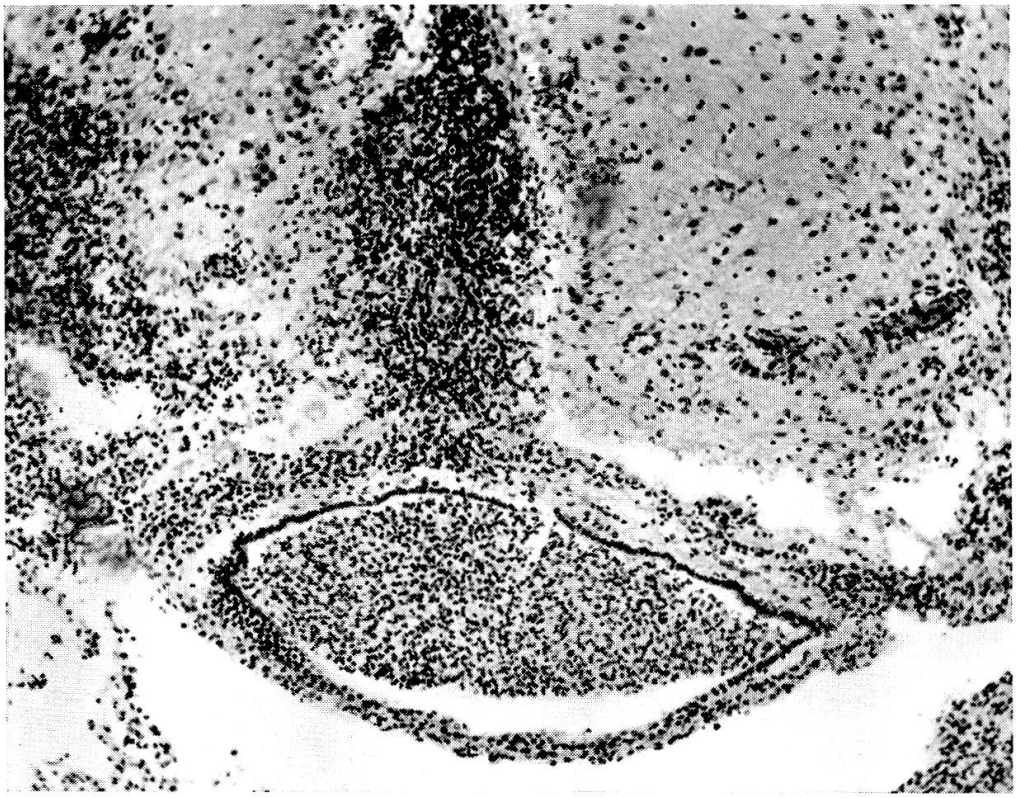

Abb. 2. Seidenaffe; massive, eitrige Meningitis bei Salmonellose. Hirnbasis (Infundibulum) mit Übergreifen der Infiltrate auf das Parenchym. Haemalaun-Eosin, mittlere Vergrößerung.

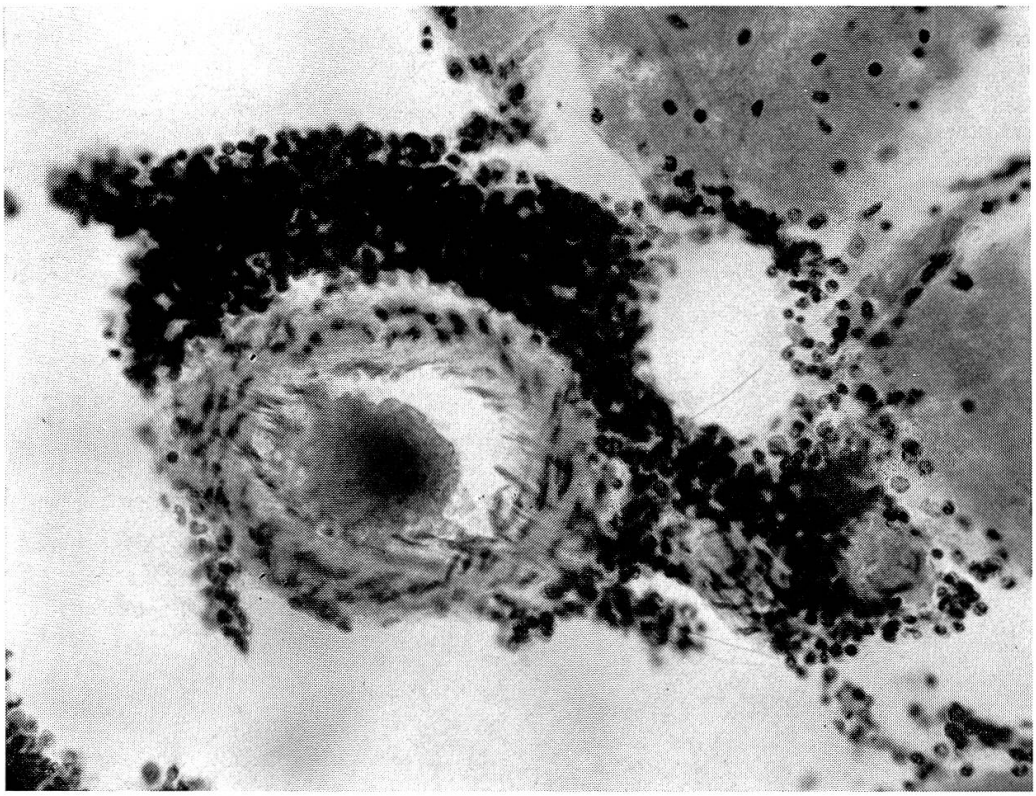

Abb. 3. Feldmaus; lymphozytäre Leptomeningitis cerebralis. Dichtes Infiltrat um ein Meningealgefäß am Eingang einer Furche in der Fissura interhemisphaerica. Haemalaun-Eosin, starke Vergrößerung.

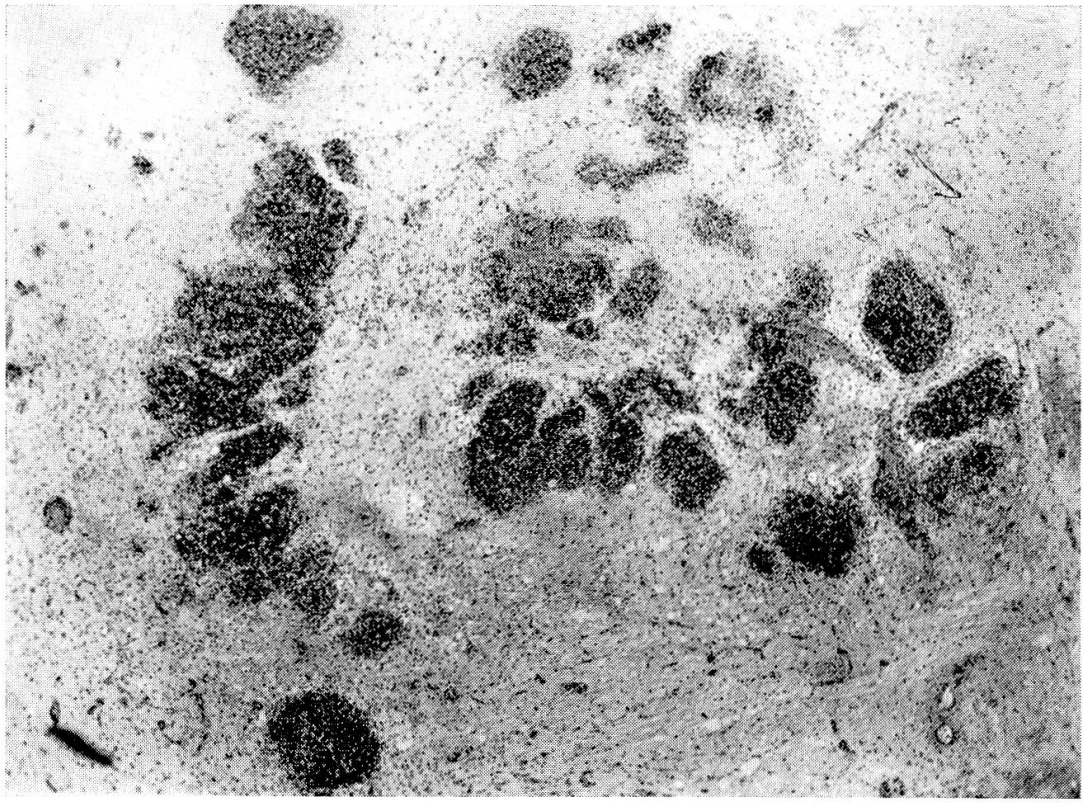

Abb. 4. Hase, herdförmige Encephalitis purulenta im Mittelhirn. Sektionsbefund: septikämische Brucellose. Haemalaun-Eosin, mittlere Vergrößerung.

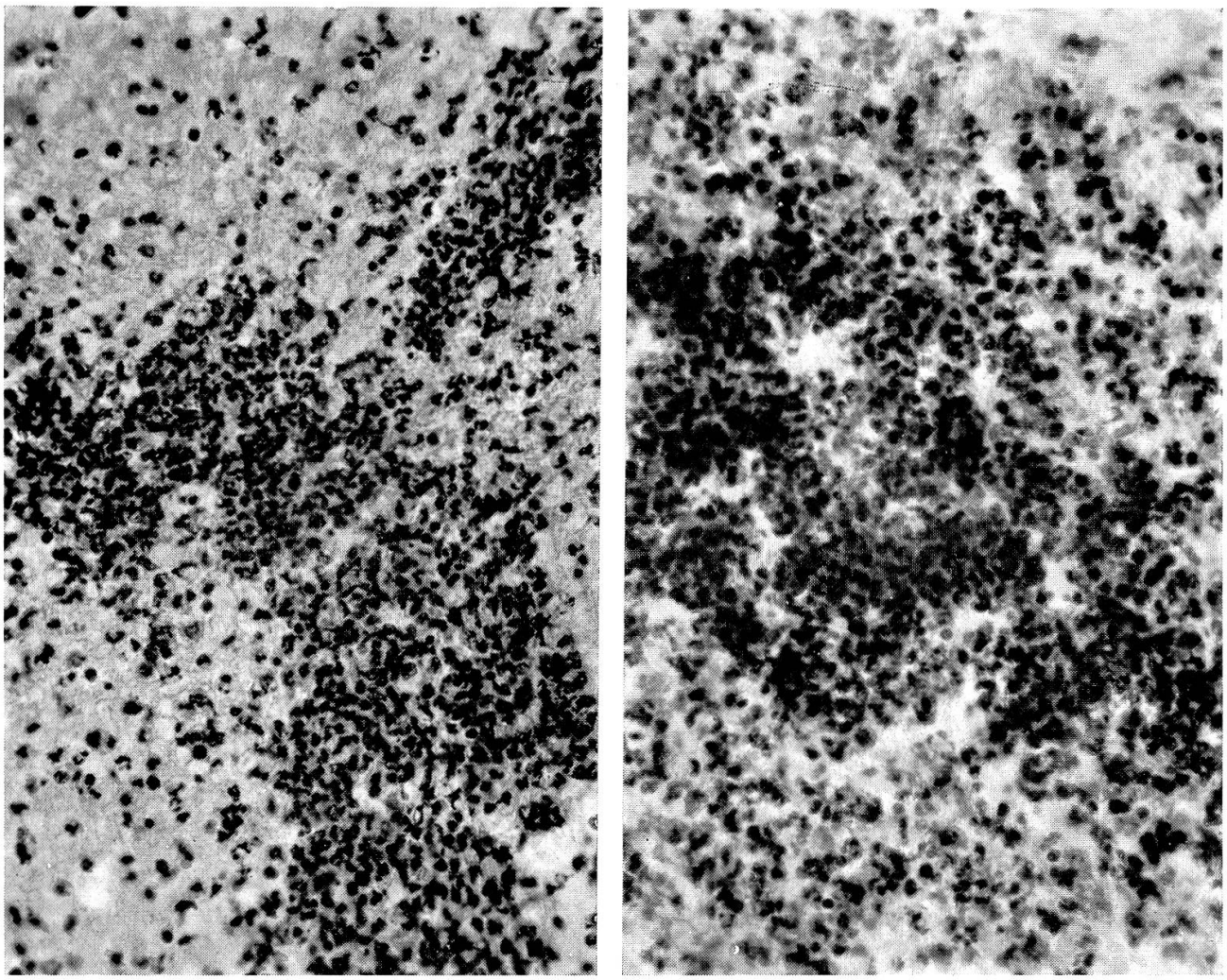

Abb. 5. Hausmarder, metastatisch-eitrige Herdenzephalitis. Eitrige Einschmelzung um eine Gefäßverzweigung im Cortex cerebri (links) und Herd in der Brücke (rechts). Beide Bilder Haemalaun-Eosin, starke Vergrößerung.

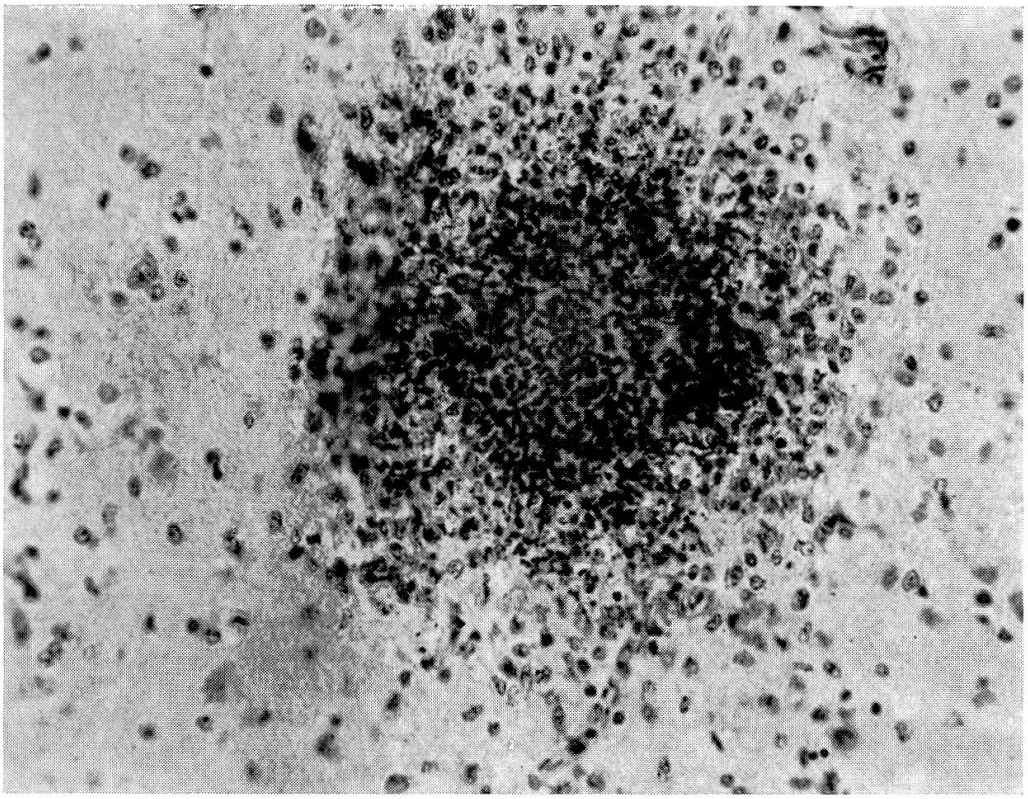

Abb. 6. Schwan; metastatische, eitrige Herdenzephalitis bei Coli-Septikämie. Mikroabszeß im Stammhirn. Haemalaun-Eosin, starke Vergrößerung.

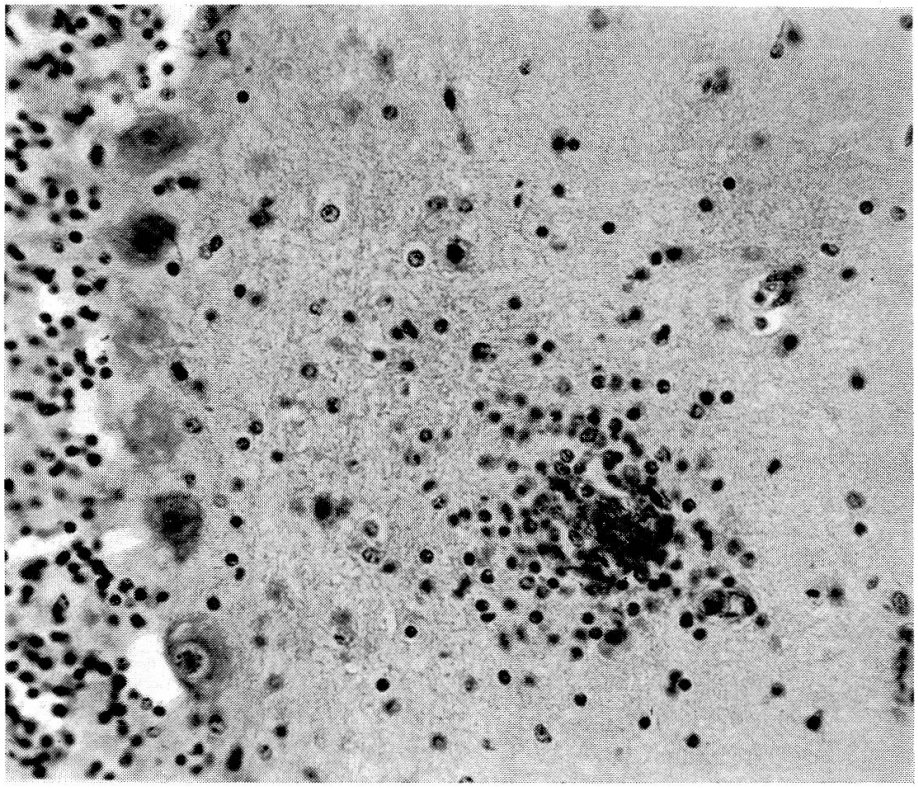

Abb. 7. Bussard, Herdenzephalitis. Kleines, gliös-mesenchymales Granulom in der Molekularschicht der Kleinhirnrinde. Haemalaun-Eosin, starke Vergrößerung.

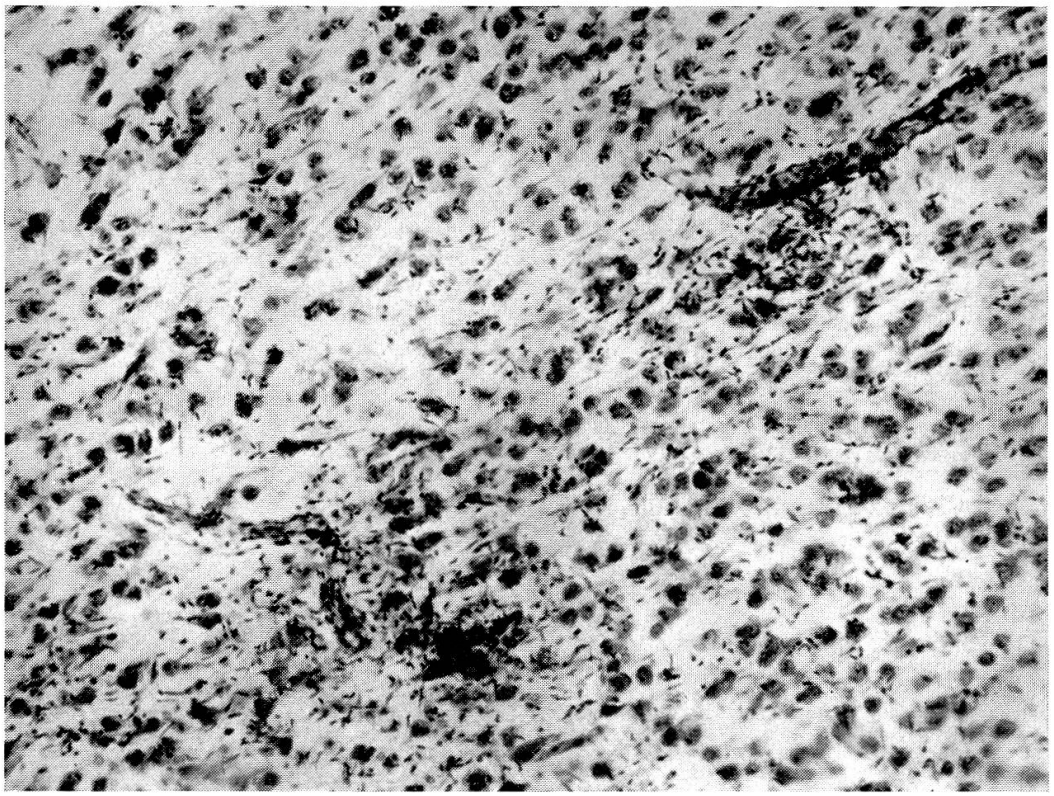

Abb. 8. Reh, akute Enzephalitis bei Septikämie. Gefäßinfiltration und lebhafte Proliferation von Stäbchenglia sowie von Kapillarendothelien im Cortex cerebri. Cresyl, mittlere Vergrößerg.

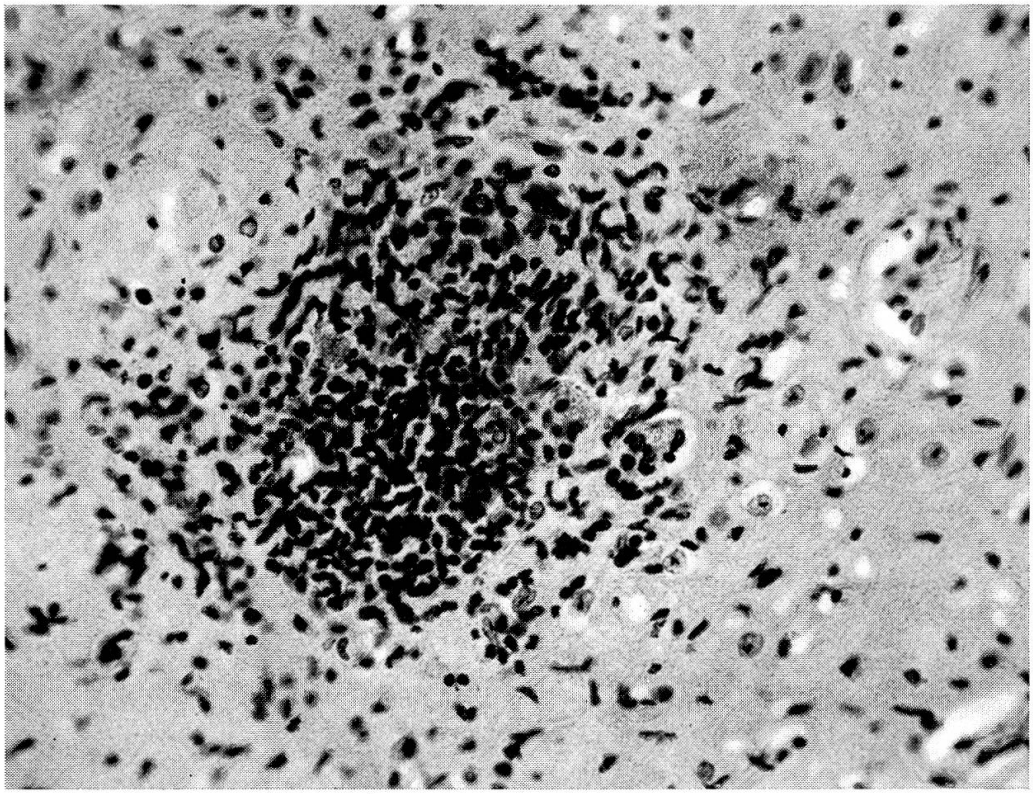

Abb. 9. Hase, Encephalitis toxoplasmica. Granulomartiges Herdchen im Cortex cerebri. Haemalaun-Eosin, starke Vergrößerung.

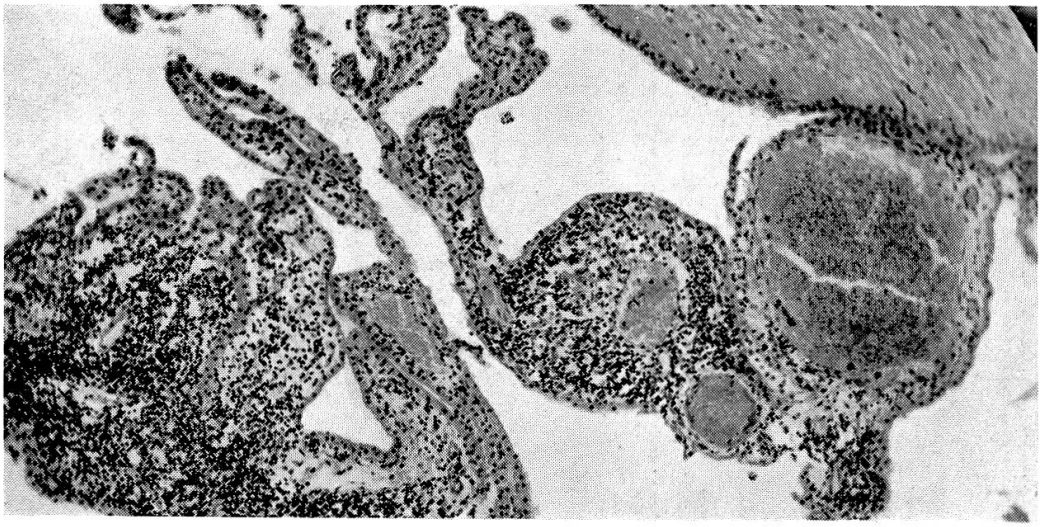

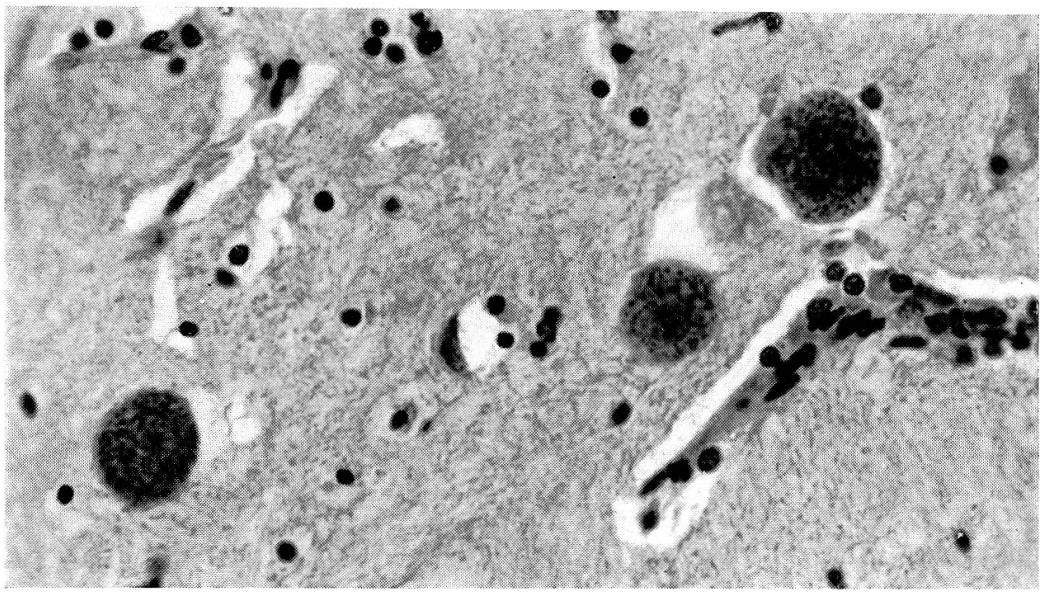

Abb. 10. Hase, Encephalitis toxoplasmica. Infiltration der Plexus chorioidei der Seitenventrikel, Haemalaun-Eosin, mittlere Vergrößerung (oben); Pseudozysten im Cortex cerebri. Haemalaun-Eosin, starke Vergrößerung (unten).

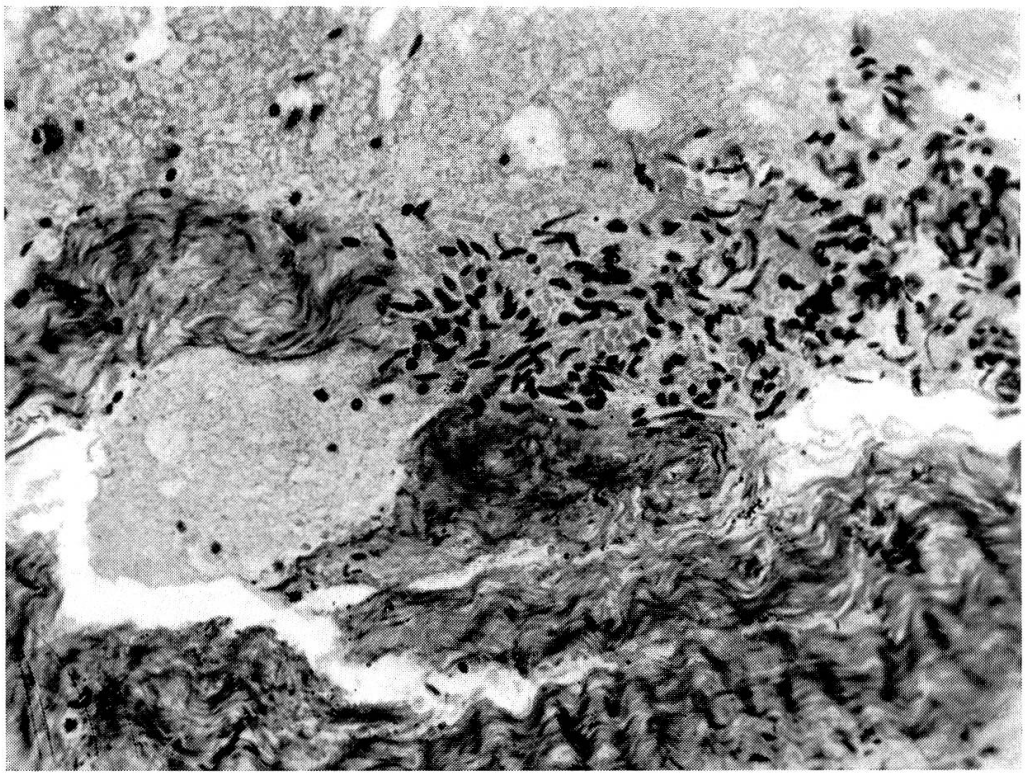

Abb. 11. Hase; kleines Piagefäß am Eingang einer Großhirnfurche. Starke Fibrose der Media (unten und oben links) und kleine Blutung mit Fibroblastenproliferation (oben rechts). Van Gieson, mittlere Vergrößerung.

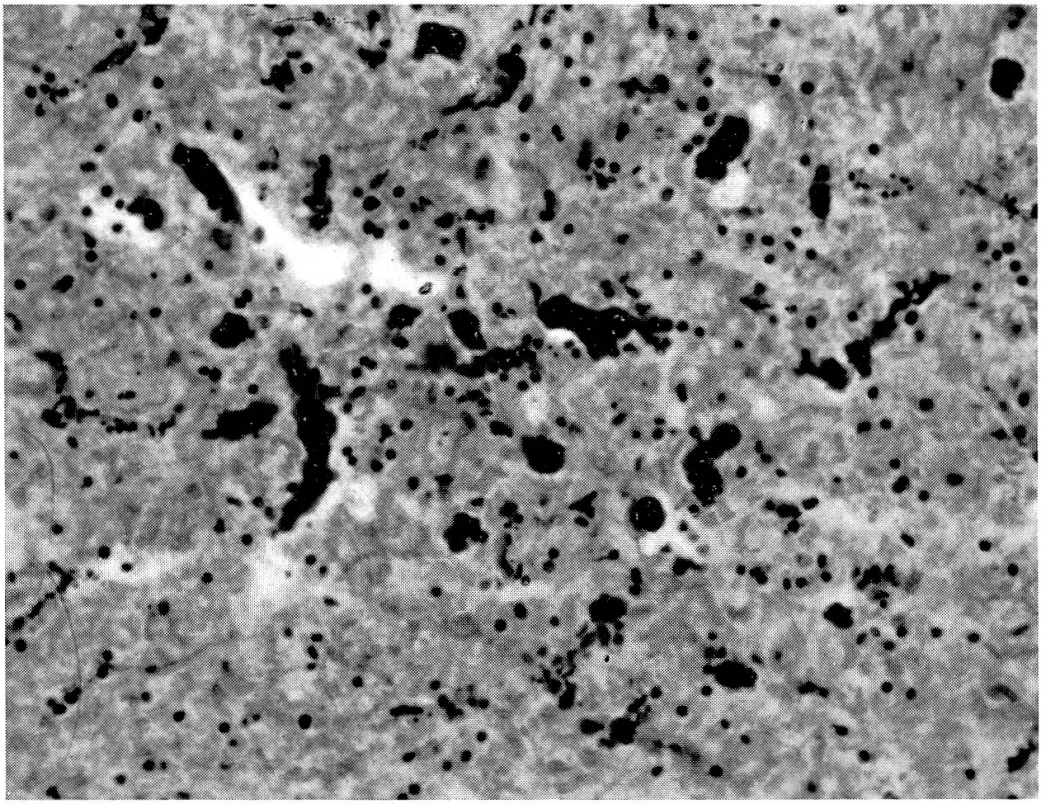

Abb. 12. Hase; symmetrische Gefäßverkalkungsherdchen latero-ventral vom Nucleus dentatus des Kleinhirns. Haemalaun-Eosin, mittlere Vergrößerung.

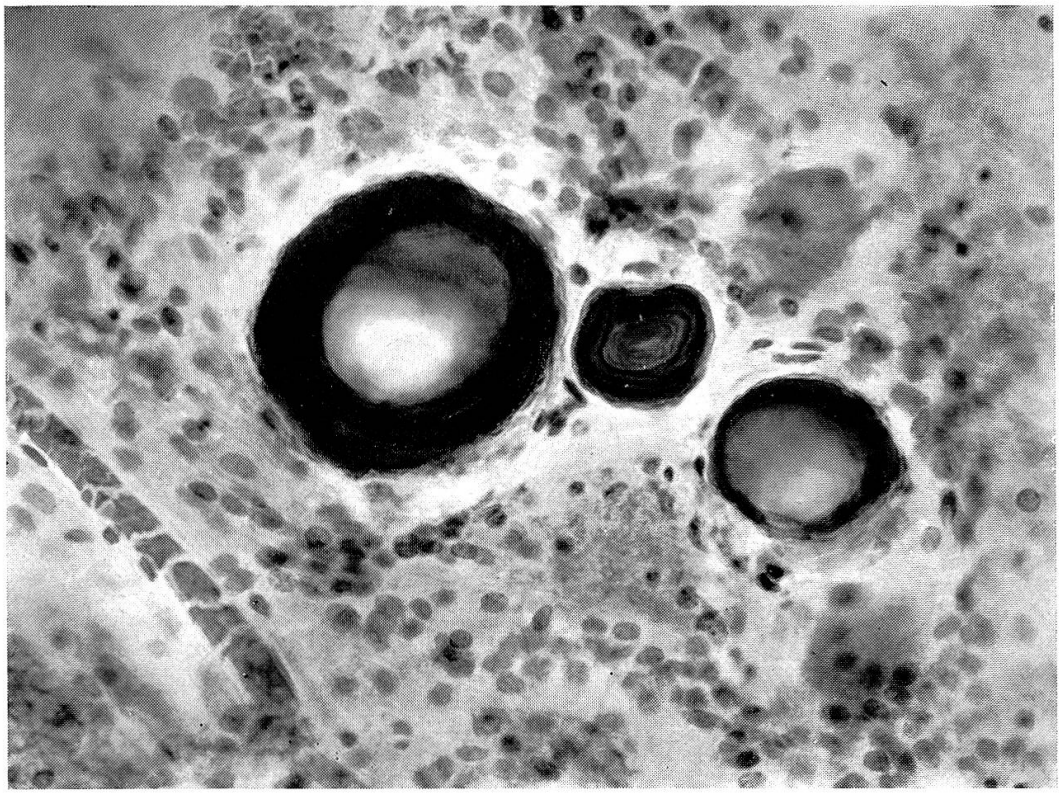

Abb. 13. Hase; konzentrisch geschichtete Kalkeinlagerungen in Gefäßen des Plexus chorioideus der Seitenventrikel. Haemalaun-Eosin, starke Vergrößerung.

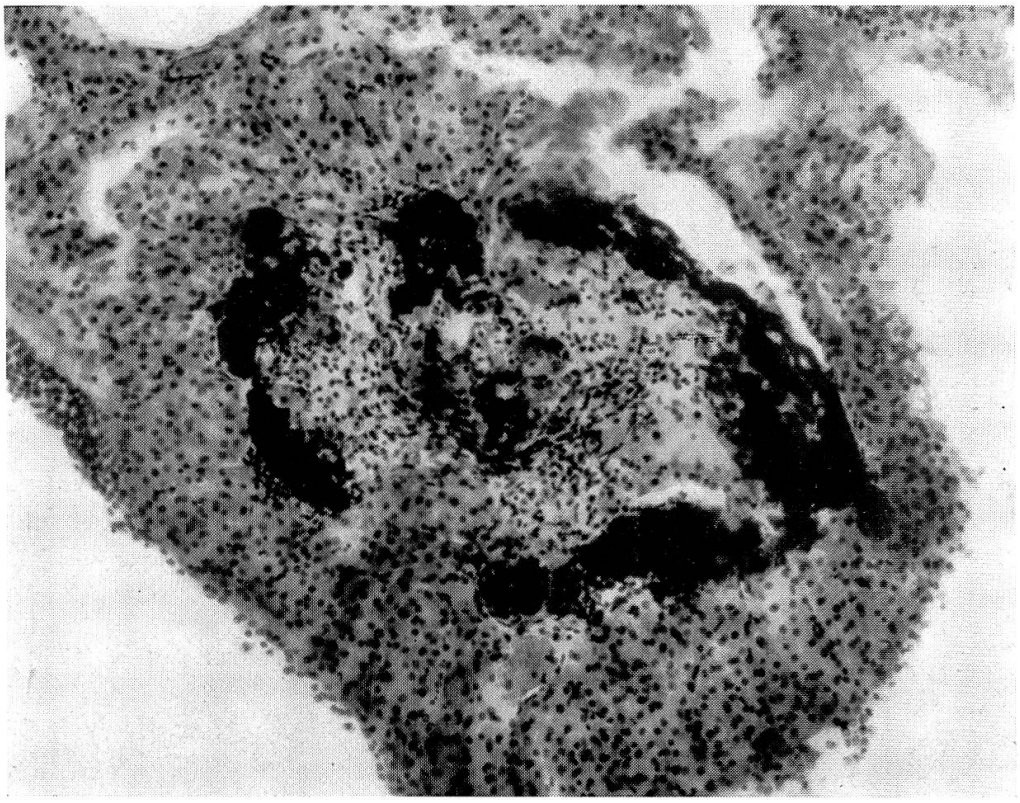

Abb. 14. Feldmaus, Verkalkungen und Zellproliferation in den Plexus chorioidei der Seitenventrikel. Haemalaun-Eosin, mittlere Vergrößerung.

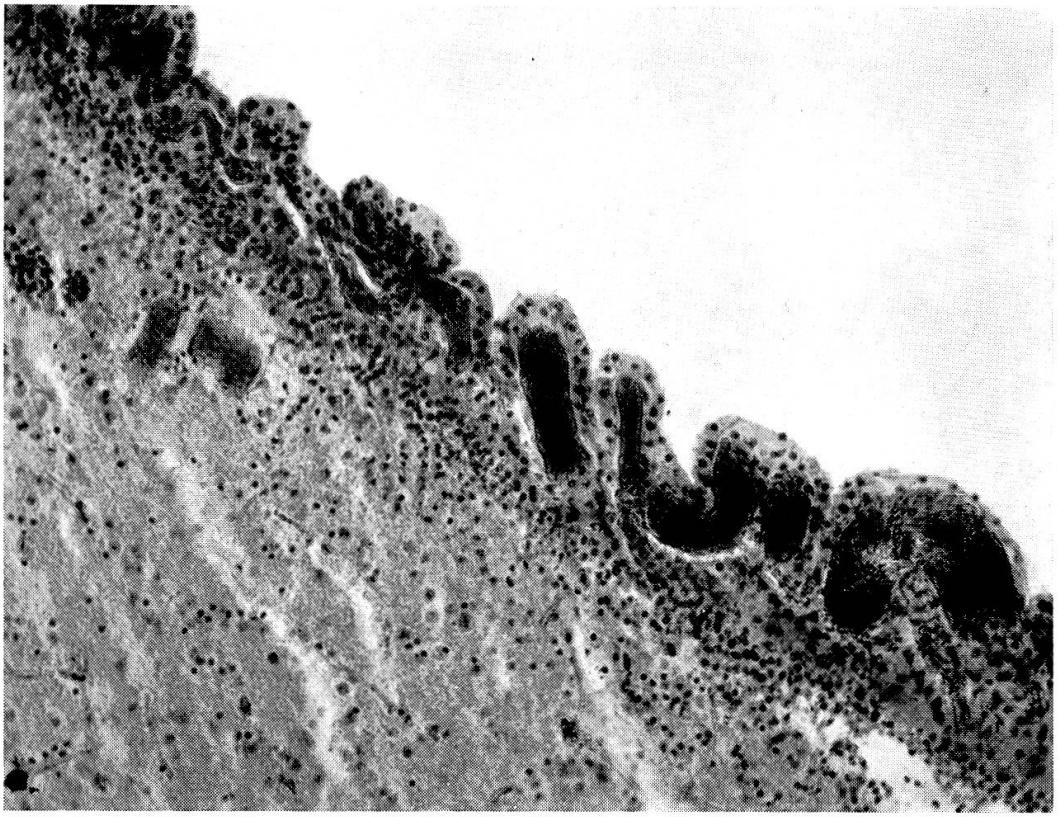

Abb. 15. Hase, gleiches Tier wie Abb. 13. Zottenartige Vorsprünge des Ependyms der Seitenventrikel mit stark erweiterten Gefäßen. Haemalaun-Eosin, starke Vergrößerung.

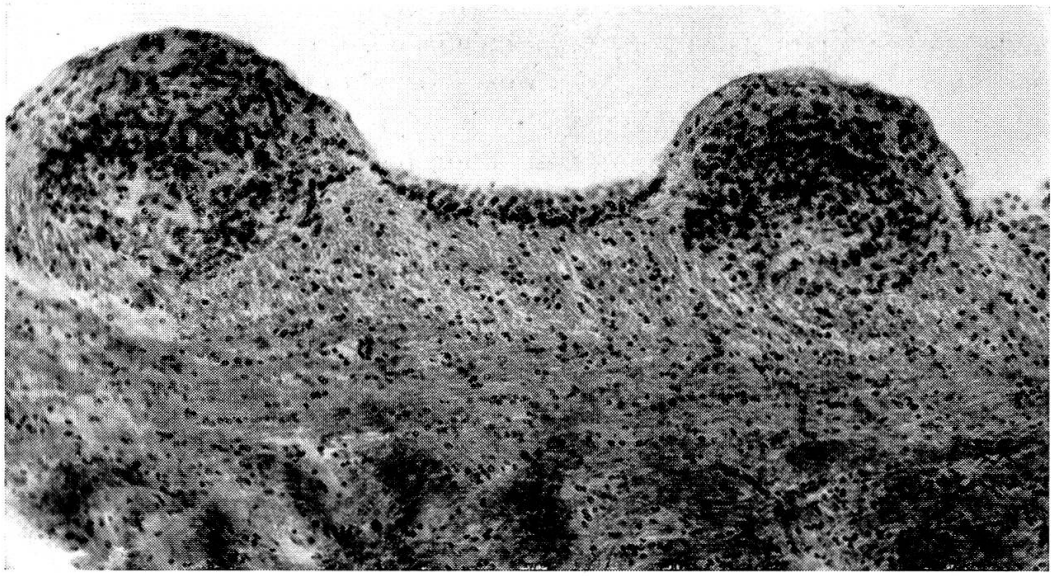

Abb. 16. Hase, warzenartige Ependymproliferationen im Seitenventrikel. Haemalaun-Eosin, mittlere Vergrößerung.

Normalverhältnisse, abgesehen von einer geringfügigen Erweiterung der Seitenventrikel. Bei der histologischen Untersuchung fiel nichts auf, außer einer streckenweisen Verarmung an Purkinjezellen in der Kleinhirnrinde, begleitet von nicht sehr ausgeprägter Proliferation der Bergmannglia. Wir hegen aber gewisse Zweifel, besonders in Ermangelung einschlägigen Vergleichsmaterials, ob damit wirklich das Substrat des Krankheitsprozesses getroffen ist. Entzündliche Veränderungen fehlen gänzlich.

Wir erinnern endlich an den früher von uns (R.F.) beschriebenen Fall von sogenannter Nährschadenneuritis bei einer Wildente. Bei diesem Krankheitsbild dürften neben dem angeschuldigten Vitamin-B_1-Mangel noch weitere Faktoren eine Rolle spielen. Für unsern Fall mag bezeichnend sein, daß an Tieren gleicher Herkunft in einem zweiten Institut Darmparasitenbefall, in einem dritten Nikotinvergiftung als Krankheitsursache festgestellt wurde!

3. Entzündungen von Gehirn und Rückenmark und ihren Hüllen

Beim weitaus größten Teil der an unserem Wildmaterial gefundenen Veränderungen handelt es sich um entzündliche Prozesse. Der Kürze zuliebe soll hier nur einiges Grundsätzliches festgehalten und durch die Schilderung weniger ausgewählter Fälle illustriert werden.

Leider haben bisher die ätiologischen Untersuchungen mit den histologischen nicht schrittgehalten. Das liegt teilweise daran, daß aus materiellen Gründen keine virologischen Untersuchungen durchgeführt werden konnten, teilweise am Umstand, daß makroskopisch unverdächtige Gehirne ohne vorherige bakteriologische Untersuchung ins Formol verbracht wurden, folglich eine solche nicht mehr nachzuholen war, wenn ein positiver histologischer Hirnbefund vorlag. So müssen wir uns damit begnügen, aus dem Charakter der histologischen Veränderungen und eventuellen bakteriologischen Befunden an den übrigen Organen eine ätiologische Zuordnung zu versuchen, die allerdings wenig Beweiskraft hat.

Ätiologisch eindeutig ist die histologische Untersuchung bei der Toxoplasmoseenzephalitis mit dem Nachweis der charakteristischen Veränderungen und der Parasiten selbst. Häuft sich das Zusammentreffen gleichbleibender histologischer Befunde mit einer bestimmten Sektionsdiagnose, wie bei den Salmonellosen der Affen die Leptomeningitis oder bei der Staphylomykose der Hasen die metastatischen Mikroabszesse, so wird ein ätiologischer Zusammenhang wahrscheinlicher. Eine sichere Grundlage wäre aber nur zu schaffen, wenn in gleicher Weise wie die histologische auch die bakteriologische und eventuell virologische Untersuchung grundsätzlich an jedem Gehirn ausgeführt werden könnte.

Nach histologischen Kriterien lassen sich etwa die folgenden Typen entzündlicher Veränderungen unterscheiden:

a) Meningitiden

umschriebene

traumatische, eitrige (besonders bei Rehböcken: Schneider), fleckförmige, nicht eitrige Meningealinfiltrate (mit oder ohne wahrscheinlichen Zusammenhang mit ver-

schiedenen Grundleiden; besonders bei Reh und Hase, aber auch Gemse und Feldmaus);

ausgebreitete, diffuse

eitrige, zum Teil ebenfalls traumatisch, aber auch per continuitatem (Nase, Ohr) oder haematogen entstehend (bei verschiedenen Grundleiden, zum Beispiel Salmonellose bei Affen);

nicht eitrige, bei verschiedenen Grundleiden mit mehr oder weniger gesichertem Zusammenhang.

b) Enzephalitiden mit oder ohne begleitende Meningitis

eitrige { diffus / umschrieben / haematogen-metastatisch.

Die eitrigen Enzephalitiden können ebenfalls auf traumatischem Wege (besonders beim Rehbock), auf dem Blutwege sowie lymphogen oder durch Übergriff aus der Nachbarschaft (Nase, Ohr) entstehen. Es kann sich um nur histologisch oder um makroskopisch sichtbare (Hirnabszeß) Veränderungen handeln. Ätiologie teilweise bekannt, zum Beispiel Staphylomykose und Brucellose beim Hasen, Streptokokken beim Marder, Aspergillose bei Schwan und Wildente, Colisepsis beim Schwan, Salmonellose beim Bussard; häufig aber ungeklärt.

nicht eitrige

verschiedene Typen nach Charakter der Infiltrate, Ausbreitungsmodus, Lokalisation und Intensität. Ätiologie größtenteils unsicher.

Toxoplasmoseencephalitis: hauptsächlich Hase.

Beispiele

Die Abb. 2 zeigt eine schwere, vorwiegend eitrige Leptomeningitis bei einem Seidenaffen (Hapale jacchus). Das Tier litt an einem akuten Darmkatarrh mit Aszites. Bei der bakteriologischen Untersuchung wurde aus allen Organen Salmonella typhi murium in Reinkultur isoliert. Den gleichen Hirnbefund trafen wir bei einem zweiten Seidenaffen aus einer andern Tierhandlung, bei dem die Sektion folgendes ergab: Abmagerung, Zahndefekte als Karenzerscheinung, chronischer Darmkatarrh, marginale Pneumonie. Die bakteriologische Untersuchung ergab Proteus vulgaris in Reinkultur aus allen Organen.

Die ganze Oberfläche von Groß- und Kleinhirn, besonders die Basis, zeigt intensive zellige Infiltration der Leptomeninx. Diese erreicht auch an den Orten geringster Intensität, wie auf den Windungskuppen, 8 bis 10 Zellreihen; an den Furcheneingängen verstärkt sie sich und geht bis in die Tiefe der Sulci. Besonders mächtig sind die Infiltrate im medio-basalen Gebiet der Temporallappen, am Ammonshorn, in der Fissura interhemisphaerica, vor allem aber an der Basis in der Fossa interpeduncularis und chiasmatica. Hier kommt es, wenn auch in geringem Umfang, zum Übergreifen der Infiltrate auf das Parenchym, entlang den einstrahlenden Gefäßen. Auch am Dach des dritten Ventrikels ist die Infiltration intensiv und greift auf die Plexus chorioidei über, respektiert aber das Epithel. Nur am Tuber cinereum

sind Infiltratzellen ins Ventrikellumen eingedrungen. Die Infiltrate sind teilweise leukozytär, vielfach handelt es sich aber um dichtgelagerte Zellen mit kleinen, rundlichen oder ovalen bis polygonalen Kernen, die teils kompakt, teils bläschenförmig mit starker Hyperchromatose der Kernwand sind. Es handelt sich um lymphoide Zellen und Makrophagen; Plasmazellen sind selten. Auch an der Großhirnrinde kommt es vereinzelt zu einem leichten Übergreifen des entzündlichen Prozesses auf die subpiale Schicht. Als Nebenbefund seien zahlreiche langgestreckte Melanophoren in der Leptomeninx der Hirnbasis und in den Plexus der Seitenventrikel erwähnt.

Einen vereinzelten Fall ätiologisch ungeklärter Meningitis sahen wir bei einer Feldmaus (Abb. 3). Die recht kompakte, vorwiegend lymphozytäre Infiltration zieht sich über die ganze Hirnoberfläche hinweg und ist an der Basis, in der Fissura interhemisphaerica und an den Furcheneingängen verstärkt. An der Großhirnoberfläche begleiten geringfügige Infiltrate die in die Molekularschicht eintretenden Gefäße für eine kurze Strecke. Sonst ist das Parenchym verschont, ebenso die Adergeflechte.

Weder im Lausanner noch im Berner Material konnte bisher eine tuberkulöse Meningitis gefunden werden. Auch aus der Literatur ist dazu nur wenig zu erfahren. Scherer beobachtete, neben einer beträchtlichen Zahl tuberkulöser Meningitiden und Enzephalitiden bei Zoo-Affen, nur einen Fall bei einer andern Tierart. Eine Antilope zeigte am unteren Brustmark, dieses erheblich komprimierend, einen großen extraduralen Verkäsungsherd mit umschriebener tuberkulöser, stark produktiver Leptomeningitis. Flir erwähnt eine frische Miliartuberkulose des Gehirns bei einem Waschbären, Krause einen nußgroßen Tuberkel in der linken Großhirnhemisphäre eines Rehbocks, eine Meningeal- und Augentuberkulose mit Erweichungsherd am Chiasma bei einem Fuchs sowie einen tuberkulösen Herd in der Gegend des Spatium occipito-atlantoideum bei einer Ringeltaube. Rewell beschreibt einen Konglomerattuberkel mit hämorrhagischer Erweichung in der rechten Großhirnhemisphäre einer Mandarinenente, und zitiert nach Scott eine Meningealtuberkulose bei einer australischen Ralle. Bei allen diesen Tieren handelte es sich um gefangengehaltene.

Als Vertreter für den Typus der herdförmigen, metastatischen Enzephalitis sei ein Hase angeführt (Abb. 4), dessen Sektions- und bakteriologische Diagnose auf septikämische Brucellose lautete. Die Anamnese besagte lediglich, daß der Hase von einem Hund aufgestöbert und eingebracht wurde. Makroskopisch war das Gehirn unauffällig. Die histologische Untersuchung zeigt im Mittelhirn zwischen Aquädukt und roten Kernen ausgedehnte entzündliche Herde. Durch das begleitende Ödem ist das Gebiet aufgetrieben und die Wasserleitung dorsalwärts zusammengedrückt. Auf der einen Seite ist der Kern des dritten Hirnnerven weitgehend verschwunden. Der Herd besteht im Frontalschnitt aus etwa 15 rundlichen oder ovalen Paketen sehr dichtgedrängter Zellen, vorwiegend neutrophilen Granulozyten und mononukleären Elementen, mit sehr starker Kernfragmentation. Dazwischen liegen, teilweise in Strängen und Nestern, blasige, pro- und regressiv veränderte Gliakerne. Zwischen den Zellpaketen sieht man Plasmaergüsse und teilweise ausgedehntere Blutungen. Die Gefäß-

wände sind verbreitert, gequollen, die ortsständige Glia weist zahlreiche große, bizarr geformte Kerne auf. Im Herdgebiet selbst sind Ganglienzellen nur ganz vereinzelt als Schatten erkennbar, außerhalb der Herde weisen sie starke regressive Veränderungen auf. An der Hirnbasis findet sich eine geringfügige rundzellige Infiltration der weichen Häute, die übrigen Hirngebiete weisen keine Veränderungen auf.

Einen zweiten und dem beschriebenen recht ähnlichen Fall, aber mit anderer Herdlokalisation, fand man bei einem anderen Hasen mit einer chronischen Gastroenteritis.

Recht verschieden von diesen Formen sind die metastatischen Mikroabszesse, welche wir zweimal bei der Staphylomykose des Hasen beobachteten. Die verschieden großen, zum Teil am gefärbten Schnitt von bloßem Auge erkennbaren Abszesse sind scharf begrenzt und sehr kompakt. Sie liegen sowohl im Cortex wie im Hirnstamm und stellen homogene Massen zerfallener Leukozyten ohne erkennbare Grundstruktur dar. An kleineren Herden, ausgehend von den in den Cortex hineinziehenden Gefäßen, läßt sich die embolische Entstehung erkennen. Die nähere und weitere Umgebung der Herde ist, abgesehen von kleinen Blutungen und Gefäßinfiltraten, unverändert.

Die Abb. 5, 6 und 7 zeigen Ausschnitte aus dem histologischen Bild weiterer herdartiger Enzephalitisformen beim Hausmarder, Schwan und Bussard. Bei diesem letzteren Tier tritt allerdings die leukozytäre Beteiligung stark zurück. Sie ist fast nur in den Infiltraten der verquollenen und verbreiterten Gefäßwände deutlich. Die kleinen Herde, wie der abgebildete, die man in der Molekularschicht der Kleinhirnrinde, in Brücke, verlängertem Mark und Tectum opticum antrifft, sind gefäßabhängige Granulome aus Zellen mit Bläschenkernen, die offenbar aus Gefäßmesenchym und Glia sich herleiten.

Den Typus einer akuten Enzephalitis mit lebhafter Proliferation von Kapillarendothelien und Glia sowie mäßiger Gefäßinfiltration illustriert die Abb. 8.

Die Abb. 9 und 10 endlich geben einen Eindruck von der Toxoplasmoseenzephalitis des Hasen, welche scheinbar im Verlauf der letzten Jahre stark an Häufigkeit zugenommen hat, wogegen diejenige des Hundes zurückging (vgl. Fankhauser 1956). Der Sektionsbefund ist recht unterschiedlich. Gelegentlich findet sich nur eine Milzschwellung. Gewöhnlich bietet sich das Bild einer chronisch-septikämischen Erkrankung mit miliaren, weißlichen Knötchen in Mesenteriallymphknoten, Milz, Leber, Nieren und Lungen, ähnlich wie man sie bei Pseudotuberkulose beobachtet. Als Faustregel kann gelten, daß bei Hasen, die das Sektionsbild einer Septikämie mit negativem bakteriologischem Befund aufweisen, eine Toxoplasmose vorliegt. Im positiven Falle lassen sich die Erreger in den Ausstrichen der befallenen Organe, insbesondere der Milz, natürlich bei geeignetem Material auch durch den Tierversuch, nachweisen. Es muß aber betont werden, daß

nicht alle Fälle, bei denen eine Toxoplasmose der visceralen Organe festgestellt wird, auch eine spezifische Enzephalitis aufweisen. Umgekehrt kann eine solche bei Tieren festgestellt werden, die nach dem Sektionsbefund an anderen Krankheiten, insbesondere Pseudotuberkulose, litten. Vermutlich kann ein latenter Befall des Gehirns mit Toxoplasmen durch interkurrente Krankheiten aktiviert werden, wie dies ja auch beim Hund (Staupe) angenommen werden muß.

Makroskopische Hirnveränderungen, vergleichbar den Nekrose- und Blutungsherden beim Hund, haben wir bei der Toxoplasmoseenzephalitis des Hasen nicht beobachtet. Die histologischen Veränderungen, die wir nur stichwortartig erwähnen, sind aber ziemlich charakteristisch: Obschon im ganzen Gehirn verstreut, zeigen sie eine Vorliebe für Großhirnrinde und Kerngebiete des Hirnstammes; die Begleitmeningitis ist geringfügig oder fehlt ganz; vorwiegend rundzellige, gelegentlich leukozytäre, meist nicht sehr massive Gefäßinfiltrate; Vasodilatation und Stauung, Verquellung und Auflockerung der Gefäßwände, Proliferation von Gefäßwandzellen; Ausschwärmen von Infiltratzellen ins Gewebe und Bildung mehr oder weniger zelldichter und großer Herde, teils von Abszeß-, teils unter Mitbeteiligung der Glia von granulomartigem Charakter (Abb. 10). Ganglienzellen nur unmittelbar im Herdgebiet deutlicher regressiv verändert; Gliabeteiligung wechselnd, gelegentlich lebhaft im Gebiet der Granulome; Parasiten sowohl frei wie in mesenchymalen und Gliazellen oder als sogenannte Pseudozysten (Abb. 10 unten) meist zahlreich; Pseudozysten oft reaktionslos außerhalb der entzündlich veränderten Zonen. In einem Fall sahen wir massive rundzellige Infiltration der seitlichen Adergeflechte (Abb. 10 oben), in einem andern Hydrocephalus internus, dessen Zusammenhang mit der Toxoplasmoseenzephalitis allerdings nicht gesichert ist.

Bei einem Steinhuhn aus der Gegend von Sitten fand sich eine Encephalitis toxoplasmica mit ähnlichen Veränderungen. Es ist dies bisher der einzige Fall bei einer wildlebenden Hühnerart, der in unserem Land bekannt wurde, während die Krankheit in Skandinavien bei diesen Tierarten (Erichsen-Harboe) wie auch bei Hasen (Christiansen-Siim) stark verbreitet ist.

Gelegentlich können entzündlich-granulomatöse Prozesse aus dem Gebiete der Kopfhöhlen gegen und in das Gehirn vordringen. So beschrieb Bürgisser (1955) drei Fälle von Mykosen der Nasenregion beim Reh mit Einbruch durch das Ethmoid in die Riechkolben und das Gebiet des Stirnhirns. «Der nasale Teil des Gehirns weist zahlreiche Blutungen, Stauung, Reaktion des Gefäßendothels, Lückenfeldbildung, Degeneration zahlreicher Nervenzellen, Neuronophagie und Nekroseherde auf. Außerdem sieht man perivaskuläre, lympho- und histiozytäre Infiltrate. Im Zentrum der Nekroseherde sind leukozytäre Infiltratzellen mit oft pyknotischen Kernen, sowie zahlreiche Eosinophile zu finden. Verstreute Gliaproliferationsherdchen, sehr zahlreiche Riesenzellen und freie sowie phagozytierte Pilzmyzelien ver-

vollständigen das Bild. Die Pia ist mit Lymphozyten und eosinophilen Leukozyten infiltriert».

Auch Krembs beschrieb ein mykotisches Granulom der Stirnregion mit Einbruch durch das Siebbein ins Gehirn. Krause erwähnt den Übergriff eines Eiterungsprozesses auf Meningen und Gehirn bei Hirschen und Rehen mit Nasenbremsenlarven. Ferner zitiert er einen Fall eitriger Meningitis beim Nerz nach Invasion von Nasen- und Stirnhöhle mit Troglotrema acutum. Bei einem See-Elefanten soll eine lymphozytäre Meningitis nach eitriger Rhinitis, infolge Befall mit «Wassermilben», beobachtet worden sein.

4. Beiträge zur Gefäßpathologie

Von einer eigentlichen Gefäßpathologie der Wildtiere zu sprechen wäre etwas zu anspruchsvoll. Unsere wenigen Beobachtungen sollen lediglich erwähnt werden, um das noch sehr spärliche Wissen zu vermehren.

Es sei vorausgeschickt, daß bei Vögeln, besonders alten Papageien und Raubvögeln, vielfach nach arteriosklerotischen Veränderungen gesucht worden ist. So teilte Scheidegger mit, daß er bei einem etwa 56jährigen Raubvogel arteriosklerotische Veränderungen an der Aorta und den feinen Hirngefäßen, nicht aber an den Basisgefäßen sah. Krause (1927), der ein großes Tiermaterial auf Gefäßveränderungen hin untersuchte, erwähnt nichts über Hirngefäße. Holz schildert symmetrische, pseudokalkartige Konkremente in den Großhirnhemisphären ohne entzündliche Reaktion bei einem Schwan mit Aspergillose der Lungen und Luftsäcke. Scherer glaubt an eine Artdisposition der Rhesusaffen für Kreislaufschäden, da er in 17 Fällen sogenannte Mottenfraßherde, laminäre Erbleichungen, Ausfälle in der Körnerschicht des Kleinhirns oder das Bild der «akuten amaurotischen Idiotie» (van Bogaert) feststellte, die er für kreislaufbedingt hält. Ferner sah er bei einem 20jährigen Schimpansen eine Atherosklerose der Basisgefäße, die aber keine Parenchymschädigungen verursacht hatte. Die von Lucke geschilderte Arteriosklerose der Hirngefäße bei 4 Affen zieht er in Zweifel.

Eigene Beobachtungen:

1. Bei Tieren mit ganz unterschiedlichen Grundkrankheiten (siehe Liste Seite 114) beobachteten wir Proliferationserscheinungen an den Wandelementen kleiner Hirngefäße, insbesondere im Kortex, wie sie bei gewissen Viruskrankheiten verschiedener Haustiere (Hundestaupe, Schweinepest, Newcastlekrankheit) beobachtet werden. Über die Ursachen möchten wir uns jeder Spekulation enthalten.

2. Gelegentlich lassen sich deutliche fibrotische Veränderungen an den Wänden kleiner Meningealgefäße finden wie bei dem Hasen der Abb. 11, dessen Sektionsdiagnose Darmkokzidiose und Nikotinvergiftung gelautet hatte und bei dem gleichzeitig eine herdförmige Enzephalitis gefunden wurde.

3. Bei zwei Hasen, die keinerlei Beziehung zueinander hatten, fanden wir symmetrische Herde von Verkalkung kleiner Gefäße am Übergang der Brachia pontis in das Kleinhirnmark (Abb. 12). Die Verkalkung schien mit staubförmigen Kalkniederschlägen in der Media zu beginnen, die allmählich zu größeren Ablagerungen zusammenschmolzen, nach und nach die ganze

Gefäßwand durchsetzten und schließlich auch das Lumen zum Verschwinden brachten. Außer einer mäßigen Gliaproliferation waren keine geweblichen Veränderungen in der Umgebung dieser Gefäße festzustellen. Weder über die Ursache, noch über den fraglichen Zusammenhang mit den Grundkrankheiten (beim einen Tier Pseudotuberkulose, beim andern Brucellose) kann etwas ausgesagt werden.

4. Zu Kalkringen umgewandelte Querschnitte kleiner Gefäße, teilweise mit Verlegung des Lumens und achatartiger Schichtung, fanden sich im Plexus chorioideus eines Seitenventrikels bei einer Häsin mit im übrigen unverändertem Gehirn (Abb. 13). Das Tier war nach dem toxikologischen Befund an einer Nikotinvergiftung eingegangen.

5. Grobschollige Kalkablagerungen fanden sich im Stroma der Adergeflechte beider Seitenventrikel bei einer Feldmaus; im Gebiet der Kalkablagerungen lebhafte Proliferation mesenchymaler Zellen (Abb. 14).

Krause erwähnt konzentrisch geschichtete Kalkkörper und «stäbchenförmige Körper» in den Adergeflechten einer Antilope.

6. Bei der unter 4 genannten Häsin stellten wir eigenartige «Zottenbildungen» des Ependymbelages der Seitenventrikel fest. Es handelt sich dabei nicht etwa um eine Ependymitis granularis, da der Ependymbelag einschichtig bleibt und die Zellen normales Aussehen haben. Eher dürften die «Zotten» durch die starke Ausbildung der unmittelbar subependymal gelegenen, sinusoiden Kapillaren bedingt sein. Die subependymale Glia scheint vermehrt (Abb. 15).

7. Noch eigenartigere Bildungen des Ependyms in Form teilweise konzentrisch geschichteter Knötchen aus atypischen Ependymzellen fanden sich reihenweise in den Seitenventrikeln einer Häsin (Abb. 16). Sektionsbefund: Subkutanes Ödem, fibrinöse Peritonitis, Perikarditis. Zahlreiche Darmkokzidien und kleine Leberegel. Bakteriologische Untersuchung und Meerschweinchenversuch negativ. Daß die Sektionsbefunde mit den «Ventrikelwarzen» einen Zusammenhang haben, ist wenig wahrscheinlich. Die Knötchen erinnern etwas an die papillomatösen Granulationen der Ventrikelwände, wie sie bei der progressiven Paralyse des Menschen beobachtet wurden (vgl. zum Beispiel Abb. 146 in Weil's «Textbook of Neuropathology» 2. Auflage). Hier bestanden aber keinerlei Anhaltspunkte für das Vorliegen der Spirochätose, noch sind uns bisher Angaben über Hirnbefunde bei der sogenannten «Hasensyphilis» unterlaufen.

5. Raumbeengende Prozesse

Es ist auffällig, daß in unserem Material keine echten Tumoren des Gehirns, seien es Gliome, Meningiome, metastatische Tumoren oder Geschwülste der Anhangsgebilde vorkommen. Da bei Haustieren die Frequenz der Hirntumoren doch etwa zwischen 0,5 und 2 Prozent zu liegen scheint, müßten bei gleicher Häufigkeit unter unseren heutigen 500 Fällen sowie dem

früheren Material doch einzelne Neubildungen des Zentralnervensystems gefunden worden sein. Da auch in der Literatur, selbst für Zootiere, nur spärliche Angaben vorliegen, scheint die Tumorfrequenz des Zentralnervensystems doch beträchtlich geringer zu sein; möglicherweise aber würden in großem Stil durchgeführte systematische Nachforschungen diesen Eindruck korrigieren.

Bürgisser (1958) hat das Tumormaterial des Instituts Galli-Valerio von 1945–1957 gesichtet. Auf 1847 Sektionen fand man 20 Tumoren, davon 9 beim Reh. Unter diesen waren wiederum 5 im Kopfgebiet lokalisiert, und 2 davon, ein myoblastisches und ein osteoblastisches Sarkom, waren in das Ethmoid eingedrungen und komprimierten die Riechlappen. Krause betont, daß die auffallend häufigen Tumoren des Kopfgebietes beim Reh äußerst selten zur Beeinträchtigung des Gehirns führen. Er zitiert außerdem ein «Rundzellensarkom» (Meningiom?) der Dura mater bei einem Hirsch, sowie ein retrookuläres Gliom bei einem Wellensittich. Hier ist anzufügen, daß Schlumberger beim Wellensittich eine große Zahl chromophober Adenome der Hypophyse beschrieben hat. Nur wenige Tumoren des Nervengewebes sind bei Affen beschrieben (siehe bei Frauchiger-Fankhauser) und je ein Pinealom beim Fuchs und Zebra.

In unserem bisherigen Beobachtungsgut figurieren als raumverdrängende Prozesse (Pseudotumoren im weitern Sinn) hauptsächlich Hirnabszesse. Über traumatisch bedingte (Schneider, Saurer), sowie metastatische (Wyler) Hirnabszesse bei Rehen ist in diesem Archiv schon mehrfach berichtet worden, weshalb hier lediglich ein otogener Hirnabszeß bei einem Hasen mitgeteilt wird (Abb. 17 und 18).

Ein wenige Wochen alter Junghase wurde im Juli auf einem der städtischen Friedhöfe aufgefunden. Er war unfähig zu stehen und überschlug sich nach der Seite. Nach Hause genommen, fraß er nachts Gras und trank Milch. Aus dem linken Ohr floß etwas Eiter. Eine Behandlung mit Penicillin und Streptomycin ergab keinen sichtlichen Erfolg. Langsam besserten sich aber Stehen und Gehen, obschon der Kopf stets stark nach links unten geneigt wurde und die Fortbewegung nur unsicher erfolgte. Der Hase wurde immer zutraulicher, bewegte sich frei im Garten, trank willig aus der Flasche und verzehrte das vorgesetzte Futter. War er aufgeregt, so lief er meist nach links im Kreis herum. Ein Furunkel, der sich hinter dem linken Löffel bildete, heilte nach Inzision rasch ab. Gegen den Pudel seiner «Wirtsfamilie» blieb der Hase stets zutraulich. Im nächsten Sommer wurde der Allgemeinzustand zunehmend schlechter, Anfang Juli verweigerte der Hase jegliche Nahrung. Darauf wurde er euthanasiert und zur Untersuchung gebracht.

Die Allgemeinsektion ergab keine pathologischen Veränderungen. Links bestand eine Otitis externa, media und interna mit Perforation des Trommelfells und Abszeßbildung im Mastoid. Aus dem Abszeß wurde (wie schon im Winter aus dem Gehörgang) Staphylococcus pyogenes aureus in Reinkultur gezüchtet. Auf der Höhe der Basis des linken Temporallappens hatte die Eiterung Knochen und Dura durchbrochen und war ins Großhirn eingedrungen, wo sich ein höckriger, etwa nußgroßer Abszeß bildete. Durch ihn war der kaudale und laterale Teil der linken Großhirnhemisphäre um gut das Doppelte aufgetrieben. Die linke Kleinhemisphäre wurde komprimiert und teilweise druckatrophisch (Abb. 17).

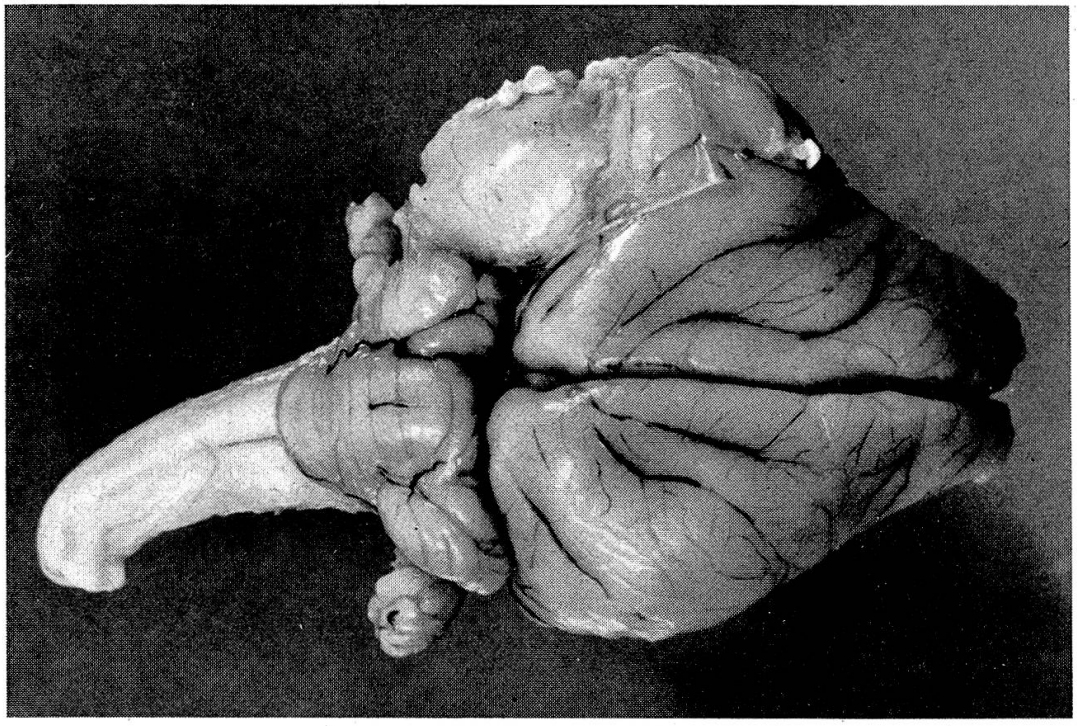

Abb. 17. Hase, Deformierung der linken Großhirnhälfte und Kompression der linken Kleinhirnhemisphäre durch haselnußgroßen, otogenen Hirnabszeß (Staphylococcus pyogenes aureus). Gehirn von dorsal.

Abgesehen von der Einbruchstelle ins Gehirn liegt der Abszeß im Marklager des Parieto-occipitallappens eingebettet und verschont weitgehend die Rinde. Er besteht zur Hauptsache aus zerfallenden Leukozyten, die durch eine dünne Bindegewebskapsel scharf gegen das umliegende Hirngewebe abgegrenzt werden. Dieses letztere ist ödematös und in unmittelbarer Nachbarschaft der Abszeßkapsel mäßig infiltriert. Der linke Seitenventrikel ist in seinem hinteren und mittleren Teil komprimiert. Im Unterhorn ist er, wie der rechte und der dritte Ventrikel, mäßig erweitert (Abb. 18).

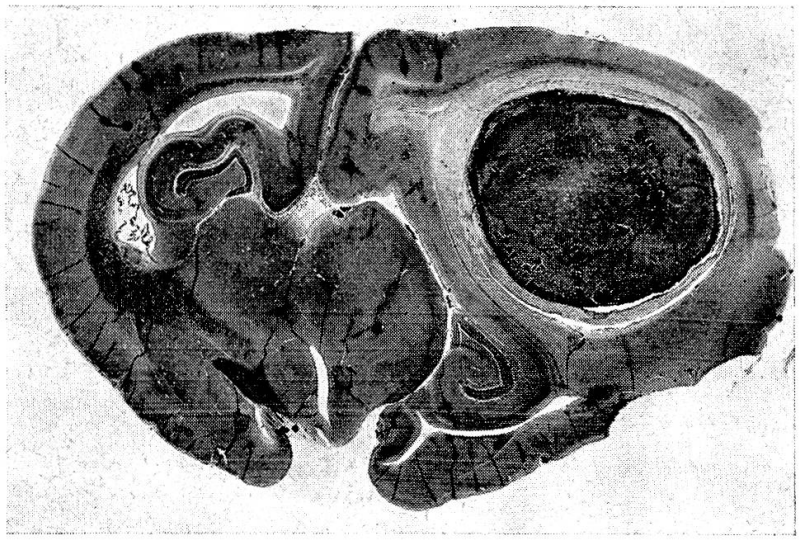

Abb. 18. Hase, otogener Hirnabszeß im linken Parieto-Okzipitalgebiet des Großhirns. Übersichtsschnitt, HE-Färbung, Vergrößerung etwa 4×. Linke Hemisphäre stark aufgetrieben, Mittelhirn schräg verschoben, rechter Seitenventrikel mäßig erweitert.

Bei einer Gemse mit echter Brucellose fanden Bouvier und Mitarbeiter einen erbsengroßen Abszeß in der Chiasmagegend, der offensichtlich durch Weiterleitung entlang dem Sehnerven vom Auge her entstanden war.

Für den Befall mit zystischen Parasiten, die in ihrer Wirkung Tumoren gleichkommen, wurde lediglich ein Cönurus bei einer Gemse aus Arolla beobachtet (Lausanne). Pathologisch-anatomisch bot er nichts Besonderes, war aber eine indirekte Bestätigung für unsere früher geäußerte Vermutung, daß Wildtiere das Reservoir für diese beim Haustier in unserem Land sehr seltene Parasitose darstellen könnten (vgl. Fankhauser 1955, Fankhauser et al. 1959).

6. Rückenmark und Wirbelsäule

Beim Wild können in gleicher Weise wie bei Haustieren traumatische Schädigungen der Wirbelsäule, besonders Frakturen, aus verschiedenen Ursachen sich ereignen. Die meisten derartigen Fälle dürften auf das Konto des modernen Straßenverkehrs gehen, im Gebirge einzelne auch durch Absturz, Steinschlag u. ä. bedingt sein. Schließlich kommen auch Wirbelsäulen- und Rückenmarksverletzungen durch Schüsse zustande. Da dies alles gegenüber dem bei Haustieren Bekannten nichts Besonderes bietet, sei nicht näher darauf eingegangen.

Bei den Mißbildungen wurde auf die von Krause beim Hirsch erwähnten angeborenen Verkrümmungen der Wirbelsäule hingewiesen. Derselbe Autor zitiert aus der Literatur ferner eine Spondylitis tuberculosa des dritten Lendenwirbels bei einem Reh, eine tuberkulöse Wirbelkaries beim Elefanten, sowie Wirbelabszesse tuberkulöser Natur bei Wildschweinen. Ein Fibrochondrom der Wirbelsäule bei einer gelähmten Hyäne, Duraverknöcherungen mit Atrophie der Nervi crurales und ischiadici bei einem Tiger, Eindringen von Dassellarven mit Eiterung im Wirbelkanal bei Hirsch und Reh sowie Filarien im Wirbelkanal eines Elches werden ebenfalls erwähnt. Schwangart sowie Böhm und Supperer beschrieben eine wohl noch nicht endgültig klassifizierte Setarie im spinalen Subduralraum als Ursache der sogenannten endemischen Parese der Hirsche. Die histologische Untersuchung ergab eine Meningitis und Infiltrate in den Randzonen des Rückenmarks. Über weitere Parasitenbefunde im Zentralnervensystem siehe bei Frauchiger und Fankhauser.

Bei einem Rehkitz mit totaler Lähmung des Hinterkörpers und Harnretention fanden wir einen Wirbelabszeß mit eitriger Einschmelzung des anliegenden Rückenmarksabschnittes im Thoracalgebiet.

Ein anderes Rehkitz, das aufgefunden und mit Ziegenmilch während 6 Wochen aufgezogen wurde, zeigte während 14 Tagen allmählich sich verstärkende Lähmungserscheinungen am Hinterkörper. Nach und nach griffen sie auf die Vorderbeine über, bis sich das Tier nicht mehr zu erheben vermochte. Der Appetit blieb gut. Histologisch lag eine disseminierte Myelitis vor mit vaskulären Rundzellinfiltraten, am massivsten im Lumbalmark. Außer Anämie und sehr schwacher Ausbildung der Skelettmuskulatur ergab die Allgemeinsektion keine auffälligen Befunde.

Bei einem Crossarchus obscurus (Schleichkatze) des Basler Zoos, abgetan wegen fortschreitender Automutilation des Schweifes, fand sich ebenfalls eine disseminierte, nicht eitrige Myelitis leichten Grades, sowie verstreute lymphozytäre Infiltration der weichen Hirnhaut.

7. Vergiftungen

Obschon Vergiftungen beabsichtigter und unbeabsichtigter Art bei Wildtieren nicht sehr selten sind, ist doch über entsprechende Veränderungen am Zentralnervensystem äußerst wenig Sicheres bekannt. Wir selbst vermögen nur eine einzige einschlägige Beobachtung zu liefern.

Im Spätherbst 1957 wurden in der Gegend des Sempacher Sees ziemlich viele Saatkrähen aufgefunden, die an Beinen und Flügeln gelähmt auf den Feldern herumlagen. Einige dieser Tiere wurden uns noch lebend zugeschickt. Sie waren größtenteils vollständig gelähmt, nur der Kopf konnte noch etwas bewegt und der Schnabel geöffnet und geschlossen werden. Die Bewegungen der Augen waren lebhaft. Auffälligerweise waren die Tiere trotz des schweren Zustandes psychisch kaum gestört, schienen auf ihre Umgebung zu achten, hatten ein ausdrucksvolles Auge und schluckten eingegebenes Futter. Eine der Krähen, die auf den angezogenen Beinen und verkrümmten Krallen mühsam umherzuhüpfen vermochte, auch etwas mit den Flügeln schlagen, aber durchaus nicht fliegen konnte, wurde ungefähr 2 Monate beobachtet. Sie schien psychisch durchaus normal und fraß mit großem Appetit, die motorischen Störungen blieben jedoch unverändert.

Die Sektion ergab hochgradige Atrophie der Bein- und Flügelmuskulatur. Die Nerven des Flügelplexus und die Ischiadici waren schmächtig, grau-gelb und glanzlos. Die histologische Untersuchung der Muskeln zeigte einfache Atrophie mit Wucherung mesenchymaler Zellen, diejenige der Nerven eine hochgradige Degeneration von Markscheiden und Achsenzylindern, ohne entzündliche Reaktion. Die Achsenzylinder schienen aufgetrieben, korallenschnurartig gebläht, stark gewunden und aufgefasert, die Markscheiden schlecht färbbar und in Brocken und Schollen zerfallen. Fettpositive Substanzen waren nur in geringer Menge nachweisbar. Stellenweise lebhafte Wucherung der Schwannschen Scheiden.

Die toxikologische Untersuchung bei mehreren Tieren erbrachte den Nachweis von Thallium. (Herrn Dr. Gerber vom Gerichtsmedizinischen Institut Bern danken wir für seine Mühe bestens).

Aus der Literatur sei eine Entmarkungsenzephalitis bei Elchen erwähnt, die King und Meehan in den Staaten Maine und Minnesota antrafen. In den vier typischen Fällen zeigten sich bei Markscheidenfärbung unscharf begrenzte Ausfälle, aber mehr oder weniger gut erhaltene Achsenzylinder. In den Herden ließ sich reichlich Neutralfett nachweisen, zerstreut oder mehr perivaskulär. Entlang den Gefäßen fanden sich ziemlich eng begrenzte Gliafasernarben. Die zellige Infiltration war in der weißen Substanz vorwiegend perivaskulär. Eine mehr diffuse Gliose in Kleinhirn und verlängertem Mark stand in keinem Verhältnis zum Ausmaß der Entmarkungen. Ein fünfter Fall

zeigte auch entzündliche Infiltrate im Cortex cerebri. Übertragungsversuche verliefen negativ. Die Autoren vermuten toxische oder Fütterungsfaktoren und ziehen Vergleiche zur toxischen Enzephalomalazie oder «Moldy corn disease» bei Pferden, die durch verschimmeltes Futter verursacht sein soll. Angeblich wurde die Krankheit nie bei den in Gehegen gehaltenen Elchen beobachtet.

Dobberstein und Piening sahen bei Schwänen, die an Botulismus eingingen, Blutungen verschiedenen Umfanges in Kleinhirn und Hirnstamm, stellenweise umgeben von unregelmäßig begrenzten Gewebenekrosen, schwere Schädigung der Purkinjezellen und starke Gliareaktion in der Oblongata. Entzündliche Infiltrate fehlten.

Résumé

On a examiné, histologiquement, les cerveaux de 500 animaux sauvages (403 mammifères et 97 oiseaux). 99 d'entre eux étaient pathologiques. Dans un premier groupe de 400 animaux pris au hasard (Lausanne), les résultats positifs ascendaient au 17%. Parmi les espèces les plus examinées, les pourcentages se montaient à: chevreuil 26%, lièvre 20%, oiseaux 9%, chamois 8%, souris des champs 7,5%. Chez les autres 100 animaux, on avait déjà opéré un certain tri selon les symptômes cliniques, de telle sorte que le pourcentage élevé de 30% ne surprend pas. Voici le détail des lésions observées: dans les malformations, la microphtalmie avec atrophie des nerfs optiques chez les faons de biche et les chevrillards; les affections les plus répandues sont les processus inflammatoires, méningites et encéphalites (le plus souvent combinées). On y retrouve nombre de types histologiques fort différents. Relativement fréquentes sont les encéphalites métastatiques, par exemple la staphylomycose et la brucellose des lièvres, la septicémie streptococcique de la fouine domestique, l'aspergillose du cygne et du canard sauvage, la colisepticémie du cygne, la salmonellose du busard. Il y a lieu de relever la présence de méningites purulentes lors de salmonellose des singes, ainsi que leur fréquente origine traumatique chez le chevreuil. L'encéphalite toxoplasmique est bien répandue chez le lièvre; nous l'avons observée une fois chez la perdrix (Alectoris graeca saxatilis). Les tuberculoses du système nerveux central n'ont jamais été constatées; mais bien, en revanche, des invasions de tissus granuleux mycotiques dans le cerveau (chevreuils). Autres observations: calcifications des vaisseaux dans le cervelet ainsi que dans le plexus chorioidei (lièvre et souris des champs), granulomes du subépendyme (lièvre), et enfin la dégénérescence de nerfs périphériques consécutive à un empoisonnement par le thallium chez la corneille. Certaines données de la littérature scientifique complètent les résultats de nos propres travaux.

Riassunto

Furono esaminate istologicamente le cervella di 500 animali selvatici, fra i quali 403 mammiferi e 97 uccelli. In 99 di essi si trovarono delle alterazioni patologiche. In un primo gruppo di animali non scelti (Losanna) i reperti positivi furono del 15%. In quelle specie di animali che poterono essere esaminati in maggior numero, si trovarono le seguenti percentuali: caprioli 26%, lepri 20%, uccelli 9%, camosci 8% e topi di campagna 7,5%. Negli altri 100 animali (Berna) si era eseguita una scelta parziale sulla base di sintomi clinici, in modo che la percentuale elevata di reperti positivi (30%) non ha destato meraviglia. Singolarmente sono accertate le seguenti lesioni: tra le malformazioni congenite, solo microftalmia con atrofia del nervo ottico nel cerbiatto e nel caprioletto; per lo più sono processi infiammatori, meningiti ed encefaliti (in forma prevalentemente combinata). Fra essi si trovano dei tipi istologici molto differenti. Relativamente frequenti sono i focolai encefalitici di origine metastatica, così nella stafilomicosi e brucellosi della lepre, nella sepsi streptococcica della faina, nell'aspergillosi del cigno e dell'anitra selvatica, nella colisetticemia del cigno e nella salmonellosi

della poiana. Sono da rilevare le meningiti suppurative nella salmonellosi delle scimmie nonchè la loro frequente causa traumatica nei caprioli maschi. Molto diffusa è inoltre l'encefalite da toxoplasmosi nella lepre di campagna; una volta la osservammo anche nella coturnice (Alectoris, graeca saxatilis). Non furono mai riscontrati casi di tubercolosi del sistema nervoso centrale, ma invece diverse invasioni di tessuto micotico di granulazione dal reparto cranico nel cervello (capriolo). Si illustrano alcune altre osservazioni, come calcificazioni vasali nel cervelletto e nel plesso coroideo della lepre e del topo di campagna, granulomi subependimali nella lepre, un ascesso cerebrale otogeno nello stesso animale e la degenerazione di nervi periferici nella cornacchia in seguito ad avvelenamento con tallio. Indicazioni scelte prese dalla bibliografia completano i risultati delle indagini personali.

Summary

Histological examination of the brains of 500 wild animals – 403 mammals and 97 birds. 99 showed pathological lesions. In a first group of non selected animals there were 17% positive cases (Lausanne institute). The distribution was the following: roe 26%, hare 20%, bird 9%, chamois 8%, field mouse 7,5%. Among the remainder 100 animals (Bern) a certain selection had taken place according to clinical symptoms. The lesions are therefore more frequent; 30%. They are the following: Inborn malformations: only microphthalmia and atrophy of the n. opticus in young deers and fawns. The most frequent alterations were inflammatory processes, meningitis and encephalitis (mostly together), in various types. Relatively frequent are metastatic focal encephalitis (staphylomycosis, and brucellosis in hares, streptococcic septicemia in house martens, aspergillosis in swans. Purulent meningitis was often met with in salmonellosis in monkeys and of traumatic nature in roe-bucks. Frequent was also toxoplasmic encephalitis in hares and also in alectoris graeca saxatilis. Tuberculosis in the nervous system was never observed, but invasion of mycotic granulomatous tissue in to the brain from the skull (roe). Calcification in vessels of the cerebellum and plexus chorioidei (hare and field mouse), subependymal granulonata (hare), one otogenous abscess (hare), degeneration of peripheric nerves after intoxication with thallium (rooks) are described. Reviews of literature supplement the authors results.

Literatur

Bogaert L. van: Ann. Inst. Pasteur *63*, 315, 1939. – Böhm L. K. u. R. Supperer: Z. Parasitenkde. *17*, 165, 1955. – Bouvier G. et al.: Observations sur les maladies du gibier, des oiseaux et des poissons. Ersch. jährl. im Schweiz. Arch. Tierheilkde. – Bouvier G., Bürgisser H. u. Schneider P. A.: Schweiz. Arch. Tierheilkde. *96*, 85, 1954. – Bürgisser H.: *97*, 434, 1955; – *97*, 503, 1955, – Rev. Path. Gén. *58*; 481, 1958. – Christiansen M. u. Siim J. Chr.: Lancet 1951 *I*, 1201. – Dobberstein J. u. Piening C.: Berl. tierärztl. Wschr. 1933, 549. – Erichsen St. u. Harboe A.: Acta path. scand. (Københ.) *33*, 56, 1953. – Eyles D. E. u. Frenkel J. K.: Publ. Health Serv. Publ. No. 247, 1952 und Suppl. 1954. – Fankhauser R.: Schweiz. Arch. Tierheilkde. *97*, 16, 1955; – *97*, 53, 1955; – Schweiz. Arch. Neurol. u. Psychiat. *77*, 195, 1956. – Fankhauser R., Hintermann J. u. Valette H.: Schweiz. Arch. Tierheilkde. *101*, 15, 1959. – Flir K.: Dtsch. Z. Nervenheilkde. *172*, 457, 1955. – Fox H.: Diseases in captive wild mammals and birds. Philadelphia (J. B. Lippincott) 1923; – C. R. 2nd Conf. Int. Path. Géogr. Utrecht 1934, 381. – Frauchiger E. u. Fankhauser R.: Vergleichende Neuropathologie. Berlin (Springer) 1957. – Habegger H.: Le réservoir biologique animal et sa relation avec l'infection toxoplasmique humaine. Thèse Genève 1953. – Heidegger E.: Arch. Tierheilkde. *69*, 329, 1935. – Höfliger H.: Dtsch. tierärztl. Wschr. *46*, 403, 1938. – Holz K.: Berl. u. Münch. tierärztl. Wschr. 1953, 111. – King L. S. u. Meehan M. C.: Arch. of Path. *46*, 567, 1948. – Krause C.: Ergeb. Path. *22*, 350, 1927; – Ergeb. Path. *34*, 229, 1939. – Krembs J.: Die Krankheiten des Wildes und ihre Bekämpfung. München (Mayer) 1939. – O'Connor Halloran P.: Amer. J. Vet. Res. *16*, Nr. 61, part 2, 1955. –

Rewell R. E.: J. of Path. *59*, 677, 1947. – Saurer H.: Schweiz. Arch. Tierheilkde. *99*, 532, 1957. – Scheidegger S.: Schweiz. med. Wschr. 1954, 1325. – Scherer H. J.: Vergleichende Pathologie des Nervensystems der Säugetiere. Leipzig (Thieme) 1944. – Scheunert A.: Zool. Garten *6*, 182, 1933. – Schlumberger H.: Cancer Res. *14*, 237, 1954. – Schneider P. A.: Schweiz. Arch. Tierheilkde. *97*, 438, 1955. – Schwangart F.: Berl. u. Münch. tierärztl. Wschr. 1940, 61. – Weil A.: Textbook of Neuropathology, 2nd Ed. New York (Grune & Stratton) 1945. – Wyler R.: Schweiz. Arch. Tierheilkde. *95*, 120, 1953.

Beitrag zur Behandlung der ovariellen Sterilität mit Gonadotropinen

Dr. R. Eckert, praktizierender Tierarzt, Moudon VD

Einleitung

Innerhalb der letzten 10 Jahre hat sich ein starker Wandel in der hormonalen Bekämpfung der Unfruchtbarkeit des Rindes vollzogen. Während bis 1950 die Stilbene und Follikelhormone im Vordergrund gestanden haben, werden sie heute fast vollständig durch die übergeordneten Gonadotropine verdrängt. Die Kenntnis ihrer Wirkungsweise hat nicht nur die therapeutischen Möglichkeiten bereichert, sondern auch das Geschehen im Geschlechtsapparat in einen neuen Gesichtskreis gerückt. Abgesehen von spezifischen Organerkrankungen, wie zum Beispiel eine «Endometritis catarrhalis purulenta», wurde früher die «ovarielle Sterilität» folgendermaßen eingeteilt:

1. *Anöstrie:* a) wegen unterentwickelten Ovarien
   b) wegen Corpus lutem (C.L.)
2. *Umrindern:* a) wegen Zysten (C.)
   b) symptomlose Sterilität
3. *Ausgesprochene Nymphomanie*

Das Auftreten oder Ausbleiben der Brunst wurde demnach in den Vordergrund gestellt, das heißt gewissermaßen als die zu behandelnde Krankheit angesehen. Heute jedoch ist die Brunst, nebst dem im Geschlechtsapparat erhobenen Befund, lediglich als ein Symptom zu bewerten, das in Beziehung zum physiologischen und speziell hormonalen Gleichgewicht gebracht werden muß. Ich bin deshalb zu untenstehender Einteilung übergegangen:

Kategorie I: Geringgradig gestörtes Gleichgewicht, wobei der Sexualzyklus nicht unterbrochen ist, wohl aber in einem seiner Abschnitte anomal abläuft.

Kategorie II: Inaktive Ovarien – Ausfall der Follikelphase.

Kategorie III: Ausfall der Luteinisierung einfacheren bis höchsten Grades (Nymphomanie).