

**Zeitschrift:** Schweizer Archiv für Tierheilkunde SAT : die Fachzeitschrift für Tierärztinnen und Tierärzte = Archives Suisses de Médecine Vétérinaire  
ASMV : la revue professionnelle des vétérinaires

**Herausgeber:** Gesellschaft Schweizer Tierärztinnen und Tierärzte

**Band:** 101 (1959)

**Heft:** 3

**Artikel:** Raubmilben (Cheyletiella parasitivorax) als akzidentelle Hauptparasiten bei der Katze

**Autor:** Niggli, H.B. / Teuscher, E.

**DOI:** <https://doi.org/10.5169/seals-589665>

### **Nutzungsbedingungen**

Die ETH-Bibliothek ist die Anbieterin der digitalisierten Zeitschriften auf E-Periodica. Sie besitzt keine Urheberrechte an den Zeitschriften und ist nicht verantwortlich für deren Inhalte. Die Rechte liegen in der Regel bei den Herausgebern beziehungsweise den externen Rechteinhabern. Das Veröffentlichen von Bildern in Print- und Online-Publikationen sowie auf Social Media-Kanälen oder Webseiten ist nur mit vorheriger Genehmigung der Rechteinhaber erlaubt. [Mehr erfahren](#)

### **Conditions d'utilisation**

L'ETH Library est le fournisseur des revues numérisées. Elle ne détient aucun droit d'auteur sur les revues et n'est pas responsable de leur contenu. En règle générale, les droits sont détenus par les éditeurs ou les détenteurs de droits externes. La reproduction d'images dans des publications imprimées ou en ligne ainsi que sur des canaux de médias sociaux ou des sites web n'est autorisée qu'avec l'accord préalable des détenteurs des droits. [En savoir plus](#)

### **Terms of use**

The ETH Library is the provider of the digitised journals. It does not own any copyrights to the journals and is not responsible for their content. The rights usually lie with the publishers or the external rights holders. Publishing images in print and online publications, as well as on social media channels or websites, is only permitted with the prior consent of the rights holders. [Find out more](#)

**Download PDF:** 20.02.2026

**ETH-Bibliothek Zürich, E-Periodica, <https://www.e-periodica.ch>**

mediante colture sul terreno «W» sono stati isolati dei ceppi che riguardo al loro comportamento biochimico ed antigene sono assegnati alla specie *brucella*. Nella determinazione dei tipi, 22 corrispondono alla *brucella abortus* ed uno alla *brucella intermedia*. Nessun ceppo presenta i caratteri del Buck 19, sebbene un certo numero di animali erano stati vaccinati con tale ceppo. In prevalenza si tratta di ceppi con virulenza da elevata a media.

### Summary

In 23 cattle, which were mostly negative with the blood and milk serum, and with the Köster staining of the after birth as well, the culture on the medium «W» produced microbes which according to their biochemical and antigenic character were recognized as «*brucella*». 22 strains belonged to the species *brucella abortus*, one strain as *brucella intermedia*. None had any characteristics of Buck 19, though some animals had been vaccinated. Most of the strains were of high or medium virulence.

Herrn Dr. K. Birn, Frl. G. Schmer und Frl. E. Stucki sind wir für ihre technische Mitarbeit zu großem Dank verpflichtet.

### Schrifttum

- [1] Bürgisser H.: Schweiz. Arch. Tierheilkunde, 97, 548, 1955. – [2] Bürki F.: Arch. Exp. Vet. Med. 11, 342, 1957. – [3] Bürki F.: Zbl. Vet. Med. 4, 573, 1957. – [4] Huddleson J. F.: Brucellosis in man and animals. The Commonwealth Fund, New York, 1943. – [5] Kauffmann F.: Enterobacteriaceae, Munksgaard, Kopenhagen. 2. Aufl. 1954. – [6] Kristensen M.: zit. nach F. Kauffmann. – [7] Kuzdas C. D. und E. V. Morse: J. Bact. 66, 502, 1953. – [8] Pickett M. J., E. L. Nelson, R. E. Hoyt, B. E. Eisenstein: J. Lab. and Clin. Med. 40, 200, 1952. – [9] Pickett M. J. and E. L. Nelson: J. Bact. 68, 63, 1954. – [10] Renoux G.: Ann. Inst. Pasteur 83, 814, 1952; zit. nach H. Bürgisser. – [11] Zobel C. E. and K. F. Meyer: J. Inf. Dis. 51, 109, 1932; zit. nach J. F. Huddleson.

---

Aus dem Veterinär-Pathologischen Institut der Universität Zürich  
Direktor: Prof. Dr. H. Stünzi

## Raubmilben (*Cheyletiella parasitivorax*) als akzidentelle Hautparasiten bei der Katze

Von H. B. Niggli und E. Teuscher

Als Raubmilben wurden von Kuser (1940) Milben der Gattung *Cheyletiella* bezeichnet, welche von ihm bei einem Hund beobachtet wurden. Die Milbe wurde von Mégnin 1878 zum erstenmal beschrieben. Er nannte sie *Cheyletus parasitivorax*, weil sie sich im Pelz vom Kaninchen von einem anderen Parasiten, *Listrophorus gibbus*, ernähren soll. Später wurden die parasitischen Formen bei Kaninchen und Vögeln in die Gattung *Cheyletiella* eingereiht, während die freien Arten (z. B. *Cheyletus eruditus*) den früheren Namen *Cheyletus* behalten haben.

Kuscher fand diese Milbe bei einem 6 Monate alten Rauhaardackel, welcher an Demodexräude erkrankt war.

Über das klinische Bild schreibt er:

«Es handelt sich also um eine Hautkrankheit, die dem klinischen Bild der squamosen Form der Demodexräude entspricht und gegenüber dieser nur deshalb atypisch erscheint, weil die einzelnen Flecken von einem auffälligen, schuppenden, geröteten Hof umgeben sind.»

Kuscher kommt zum Schluß, daß beim Hund sich die Raubmilben von Demodexmilben ernähren. Er stützt diese Annahme auf der Beobachtung, daß nach der Behandlung der Demodexräude keine Raubmilben mehr vorhanden waren.

Wir haben nun die gleichen Milben bei der Katze beobachtet und geben hier einen kurzen kasuistischen Beitrag.

### Klinischer Verlauf

Am 19. August 1958 wurde ein kastrierter Kater, 2jährig, Siam-Angora-Kreuzung, langhaarig, zur Untersuchung vorgeführt. Das Tier war inappetent, apathisch, wies jedoch einen stark juckenden Hautausschlag auf. Über den ganzen Körper verteilt, hauptsächlich am Hals, konnten etwa 5 mm große Borken festgestellt werden. Durch leichtes Kratzen konnten diese Krusten mitsamt den Haaren leicht abgelöst werden. Die kleinen, zurückgebliebenen haarlosen Stellen waren trocken, zum Teil leicht blutend.

Nach Angaben des Besitzers bestand diese juckende Hautkrankheit seit dem September 1957, das heißt seit 11 Monaten. Das Tier wurde zusammen mit einer Angorakatze gehalten. Im März 1958 gelangten beide Tiere zum derzeitigen Besitzer, welcher bereits vorher eine Angorakatze hielt. – Während das erkrankte Tier beim früheren Besitzer in ländlicher Umgebung zu Hause war und täglich in den Garten und die umliegenden Felder gehen konnte, war dies beim neuen Besitzer in den letzten 5 Monaten nicht möglich. Die erkrankte Katze und die beiden Angora konnten die Stadtwohnung seit anfangs März nie verlassen.

Drei bis vier Wochen nachdem der neue Besitzer die zwei weiteren Katzen erhalten hatte, stellte er fest, daß nun alle drei Katzen einen starken Juckreiz aufwiesen und daß die beiden Angora ähnliche Hautveränderungen wie der Siamesen-Mischling zeigten. Der Siamesen-Mischling soll jedoch bedeutend mehr Borken und stärkeren Juckreiz aufgewiesen haben. Zu derselben Zeit bekam auch der neue Besitzer einen urtikariaähnlichen Ausschlag mit vielen kleinen roten Punkten auf der Haut und starkem Juckreiz. Dieser Hautausschlag lokalisierte sich beim Besitzer auf den Körper und die Arme. An Kopf und Beinen litt er weder an Ausschlag noch an Pruritus. Drei bis vier Wochen nach Beginn des Juckreizes verschwanden die roten Punkte auf der Haut und ebenso der Juckreiz, ohne daß eine spezifische Therapie eingeleitet worden war.

Die Allgemein-Untersuchung der vorgeführten Katze ergab eine Gingivitis und eine leichte Albuminurie. Hautparasiten konnten makroskopisch nicht nachgewiesen werden, auch die mikroskopische Untersuchung von Hautgeschabsel von verschiedenen erkrankten Stellen verlief negativ. Das in den äußeren Gehörgängen spärlich vorhandene Exsudat war milbenfrei. In der Folge wurde die Katze simultan mit Ultracorten und Chloramphenicol behandelt. Am 23. und 26. August, das heißt 4 und 7 Tage nach der Behandlung, wurde der Urin wiederholt untersucht; er war ohne krankhaften Befund. Allgemeinbefinden und Appetit waren wieder sehr gut. Die Hauterkrankung hatte sich in der Zwischenzeit jedoch eher noch mehr ausgebreitet, und der Juckreiz war stärker geworden. Erneut wurde Hautgeschabsel von verschiedenen erkrankten Stellen mikroskopisch untersucht. Frisch entnommenes Hautgeschabsel wurde auch ins Labor der Dermatologischen Klinik des Kantonsspitals Zürich zur Untersuchung eingesandt. Sämtliche Untersuchungen verliefen negativ.

Am 1. September konnte dann bei nochmaliger genauer Untersuchung der Haut mit der Lupe festgestellt werden, daß sich ganz kleine, perlgrau erscheinende Lebewesen auf der Haut rasch fortbewegten, um sofort zu verschwinden, nachdem das Haar an der betreffenden Stelle gescheitelt wurde. Bei allen drei Katzen konnten diese schuppenähnlich erscheinenden Lebewesen nachgewiesen werden. An den erkrankten Hautstellen konnten die Parasiten jedoch nicht gefunden werden. Mit Hilfe eines in Paraffinöl getauchten Skalpelles konnten diese Hautparasiten unter Beobachtung mit der Lupe «gefangen» und auf einem Objektträger abgestrichen werden. Die mikroskopische Untersuchung ergab eine bei der Katze unbekannte Räudemilbe, welche in der Folge als *Cheyletiella* differenziert wurde.

Am 1. September wurden alle drei Katzen mit «Sopex», einem Derrispräparat der Firma Cooper gebadet. Bei den beiden nur leichter erkrankten Angorakatten verschwanden die Schorfe wenige Tage nach diesem Bad, und der Juckreiz ließ nach. Bei der dritten, am schwersten erkrankten Katze (dem Siamesen-Mischling) blieb der Juckreiz noch bestehen, Räudemilben konnten jedoch auch nach intensivem Suchen nicht mehr nachgewiesen werden. Am 14. September wurden vorsorglichermaßen alle drei Katzen noch einmal mit Sopex gebadet. Die beiden Angorakatten blieben seither frei von Juckreiz oder irgendwelchen Hautveränderungen. Bei der letzten Untersuchung des Siamesen-Mischlings am 4. Oktober konnten noch vereinzelte Schorfe am Hals festgestellt werden. Nach Angaben des Besitzers soll sich dieses Tier immer noch etwas mehr als sonst kratzen.

Der Besitzer der ersten Katzen kam während dieser Zeit in Kontakt mit Angorakatten eines anderen Eigentümers. Die Angorakatten gingen nie ins Freie und waren sehr gut gepflegt. Nach einiger Zeit zeigte eine dieser Katzen Juckreizerscheinungen. Nach sorgfältigem Suchen konnten die gleichen Milben gefunden werden. Diese verschwanden rasch nach der Behandlung. Ungefähr 2 Wochen später zeigte eine zweite Katze neben Juckreizerschei-






Abb. 1. Etwa 130 : 1.  
Erwachsene Milbe (Weibchen mit Ei)

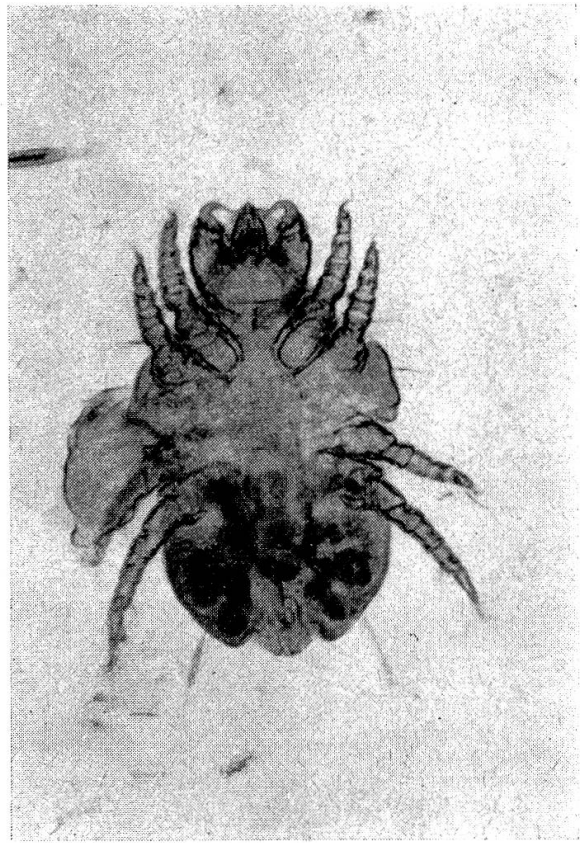


Abb. 2. Etwa 120 : 1  
Erwachsene Milbe

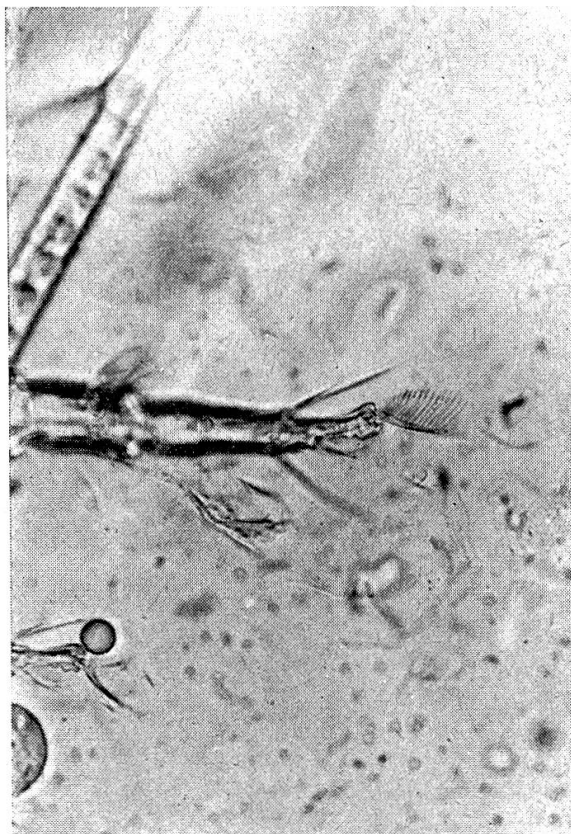


Abb. 3. Etwa 400 : 1  
Tarsus stark vergrößert

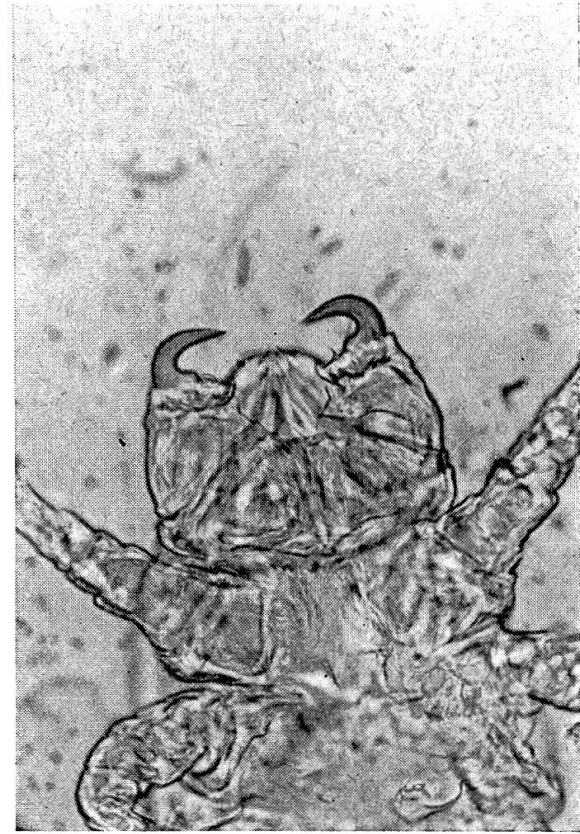

Abb. 4. Etwa 400 : 1  
Sechsbeinige Larve

nungen zahlreiche Milben. Auf der Haut sind kleine Krusten vorhanden, jedoch nur dort, wo die Katze sich gekratzt hat.

Wir haben versucht, Milben experimentell auf eine kurzhaarige Katze zu übertragen. Diese Übertragung gelang jedoch nicht.

### Parasitologische Besonderheiten der Milben

Die gefundenen Milben unterscheiden sich deutlich von den üblichen Räudemilben der Katzen. Die Palpen tragen 2 mächtige Krallen, welche sowohl bei den erwachsenen (Abb. 1 und 2) wie bei den Larven (Abb. 4) gefunden werden. Die Gliedmaßen tragen keine Saugnäpfe, zeigen dagegen deutliche kammartige Borsten (Abb. 3).

### Diskussion

Bei keiner der untersuchten Katzen konnten wir Demodexmilben nachweisen, auch fehlten die Symptome der Demodexräude. Nach einer einfachen Behandlung verschwanden die Milben in jedem Fall vollständig. Die Annahme, daß sich diese Raubmilben von Demodexmilben ernähren müßten, ist somit nicht erwiesen und scheint uns wenigstens bei der Katze unwahrscheinlich. Es besteht nämlich die Möglichkeit, daß sich die Milben von Hautsekreten ernähren. Schon Mégnin sagt, daß die Milben dieser Gattung fetthaltige Substanzen aufnehmen und deshalb eine gelbliche Farbe zeigen.

Die pathogene Bedeutung dieser Schmarotzer ist sicher nicht groß. Bei langhaarigen, sehr gut gepflegten Tieren konnten lediglich Juckreiz und kleine Hautreizungen beobachtet werden. Eine Behandlung durch Baden führte rasch zum Verschwinden der Parasiten.

Es wurden bei einem Katzenbesitzer juckende Hautveränderungen beobachtet. Eine Übertragung von Katze zu Katze durch Vermittlung eines Menschen scheint wahrscheinlich, obwohl beim Besitzer selbst die Parasiten damals nicht gesucht worden sind.

### Zusammenfassung

Bei 3 Katzen wurde erstmals die Milbe *Cheyletiella parasitivorax* beobachtet. Eine Übertragung auf den Menschen scheint für kurze Zeit möglich. Die klinischen Erscheinungen sind beim Tier leichtgradig, und eine Behandlung mit einem Derris-Präparat ist erfolgreich gewesen. Diese Milben sind offenbar als akzidentelle Schmarotzer zu betrachten. Im Gegensatz zu Kuser konnten wir keine Demodexmilben bei den befallenen Katzen nachweisen.

### Résumé

On a relevé, pour la première fois chez 3 chats, la présence d'un acarien, la *Cheyletiella parasitivorax*. Il semble que la transmission à l'homme soit possible pour un court laps de temps. Chez l'animal, les symptômes cliniques sont légers et le traitement

au Derris efficace. On doit considérer ces avaciens comme des parasites manifestement accidentels. A l'encontre de Kuscher, nous n'avons pu relever la présence de Demodex chez ces chats.

### Riassunto

In 3 gatti fu osservata per la prima volta l'acaro cheyletiella parasitivorax. Una trasmissione all'uomo sembra possibile per breve tempo. Le manifestazioni cliniche nell'animale sono leggere ed il trattamento con un preparato derris ha avuto un buon effetto. Questi acari sono da considerare evidentemente come parassiti accidentali. Contrariamente a Kuscher, nei gatti colpiti non abbiamo potuto dimostrare la presenza di acari demodex.

### Summary

In 3 cats the mite Cheyletiella parasitivorax was observed for the first time. Transmission on men seems possible for a short time. The clinical symptoms were mild, and treatment with a derris preparation was successful. These mites are apparently only accidental parasites. Contrary to Kuscher the authors could not find any demodex mites on the 3 cats in question.

### Literaturverzeichnis

Fiebiger J.: Die tierischen Parasiten der Haus- und Nutztiere sowie des Menschen. Verlag Urban und Schwarzenberg, Wien 1947. – Kuscher A.: Raubmilben beim Hund. Wiener tierärztliche Monatsschrift 27, 10. 1949. – Mégnin P.: Les parasites et les maladies parasitaires. Paris 1880.

---

Aus der Abteilung für Vergleichende Neurologie (Prof. Frauchiger) der Vet. ambulatorischen Klinik (Prof. Hofmann) Bern; dem Institut Galli-Valerio – Centrale Suisse du Gibier (Dr. Bouvier) Lausanne, und der Abteilung für Fisch- und Wildkrankheiten (PD Dr. Klingler) des Vet.-bakteriologischen Institutes (Prof. Schmid†) Bern

## Beiträge zur Neuropathologie der Wildtiere<sup>1</sup>

Von H. Bürgisser, R. Fankhauser, K. Klingler und P. A. Schneider

Vor drei Jahren hat einer von uns (R.F.) in diesem Archiv über neuropathologische Befunde bei Wildtieren berichtet und zugleich den Wunsch geäußert, solche Untersuchungen möchten an einem größeren Material durchgeführt werden, um die noch geringen Erfahrungen auf diesem Gebiet der Pathologie zu mehren. Dieser Wunsch hat sich in kurzer Zeit durch die Zusammenarbeit unserer drei Institute verwirklichen lassen. Während ungefähr drei Jahren hat das Institut Galli-Valerio ohne Auswahl die makroskopisch unveränderten Wildtiergehirne, im ganzen 400, der Untersuchung zugeführt. Dadurch wurde es möglich – im Gegensatz zu unserem früheren, ausgewählten Material –, sich eine Vorstellung von der Frequenz spontaner

---

<sup>1</sup> Der Druck der Abbildungen dieser Arbeit wurde ermöglicht durch finanzielle Unterstützung der Fondation Galli-Valerio in Lausanne, der wir unsern besten Dank aussprechen.