

Zeitschrift: Schweizer Archiv für Tierheilkunde SAT : die Fachzeitschrift für Tierärztinnen und Tierärzte = Archives Suisses de Médecine Vétérinaire
ASMV : la revue professionnelle des vétérinaires

Herausgeber: Gesellschaft Schweizer Tierärztinnen und Tierärzte

Band: 100 (1958)

Heft: 1

Artikel: Zur Pathologischen Anatomie der perlsuchtähnlichen Geschwülste des Brust- und Bauchfelles des Rindes

Autor: Stünzi, H. / Engeli, P.

DOI: <https://doi.org/10.5169/seals-588869>

Nutzungsbedingungen

Die ETH-Bibliothek ist die Anbieterin der digitalisierten Zeitschriften auf E-Periodica. Sie besitzt keine Urheberrechte an den Zeitschriften und ist nicht verantwortlich für deren Inhalte. Die Rechte liegen in der Regel bei den Herausgebern beziehungsweise den externen Rechteinhabern. Das Veröffentlichen von Bildern in Print- und Online-Publikationen sowie auf Social Media-Kanälen oder Webseiten ist nur mit vorheriger Genehmigung der Rechteinhaber erlaubt. [Mehr erfahren](#)

Conditions d'utilisation

L'ETH Library est le fournisseur des revues numérisées. Elle ne détient aucun droit d'auteur sur les revues et n'est pas responsable de leur contenu. En règle générale, les droits sont détenus par les éditeurs ou les détenteurs de droits externes. La reproduction d'images dans des publications imprimées ou en ligne ainsi que sur des canaux de médias sociaux ou des sites web n'est autorisée qu'avec l'accord préalable des détenteurs des droits. [En savoir plus](#)

Terms of use

The ETH Library is the provider of the digitised journals. It does not own any copyrights to the journals and is not responsible for their content. The rights usually lie with the publishers or the external rights holders. Publishing images in print and online publications, as well as on social media channels or websites, is only permitted with the prior consent of the rights holders. [Find out more](#)

Download PDF: 14.01.2026

ETH-Bibliothek Zürich, E-Periodica, <https://www.e-periodica.ch>

Aus dem veterinär-pathologischen Institut der Universität Zürich
(Direktor: Prof. Dr. H. Stünzi)

[Zur Pathologischen Anatomie der perlsuchtähnlichen Geschwülste des Brust- und Bauchfelles des Rindes

Von H. Stünzi und P. Engeli

Beim Rind können nicht selten multiple, kleinknotige Gewebswucherungen auf Pleura und Peritoneum festgestellt werden, die makroskopisch von der Perlsucht, der knotigen Brust- und Bauchfelltuberkulose des Rindes, nicht unterschieden werden können. Es liegt daher im Interesse des Tierbesitzers einerseits, wie auch des Tierarztes andererseits, solche unklare Fälle mit allen zur Verfügung stehenden Mitteln abzuklären. Eine makroskopisch typische Perlsucht bei einem Tier aus einem tbc.-freien Bestand, das zudem nachgewiesenermaßen nie reagiert hat, kann beim Laien sehr leicht Anlaß geben, die Zuverlässigkeit der bewährten allergischen und klinischen Methoden der Tuberkulosedagnostik in Zweifel zu ziehen und den Elan der Tierbesitzer für die Sanierung ihrer Bestände hemmen.

In den letzten 5 Jahren haben wir in unserem Institut Gelegenheit gehabt, mehrere Fälle von perlsuchtähnlichen Serosenveränderungen zu bearbeiten, die sich sowohl bakteriologisch als auch histologisch als nicht tuberkulös erwiesen haben. 14 Tiere stammten aus kontrollierten tuberkulosefreien Beständen, weshalb die Frage nach der Ursache dieser Veränderungen besonders aktuell war. Neben ganz vereinzeltten Fällen von unspezifischen Granulationen und einem einzigen, durch eine Pilzinfektion (*Penicillium*) bedingten Fall haben wir insgesamt 17 kleinknotige Serosengeschwülste untersuchen können. Diese multiplen Geschwülste auf Pleura und Peritoneum sollen in der vorliegenden Arbeit zusammenfassend beschrieben werden. Pathologisch-anatomische Einzelheiten des größten Teiles unseres Materials und histogenetische Probleme sind in der Dissertation P. Engeli (1957) in extenso diskutiert worden.

Unsere 17 Fälle von primären und sekundären Serosengeschwülsten zeigten bei der Sektion eine m. o. w. große Ähnlichkeit mit Perlsucht, das heißt, es bestanden multiple, zum Teil konfluierende erbs- bis maximal kirschgroße Knoten von hoher Konsistenz. Diese meist zu Konglomeraten verschmolzenen, der Serosa breitbasig aufsitzenden Knoten waren stets unverkalkt und zeigten eine glatte Oberfläche. Ihre Farbe variierte von gelbgrau bis grauweiß. Meist waren nur kleinere Serosenflächen, ausnahmsweise aber auch das ganze Bauch- und in einigen Fällen zusätzlich noch das Brustfell befallen. Eine entsprechende Erkrankung der Pleura allein wurde nicht beobachtet, hingegen war bei einem Fall von Lungenkrebs lediglich der Herzbeutel mitergriffen worden (Fall 6). Sämtliche 17 Fälle sind uns entweder von praktizierenden Tierärzten oder vom Schlachthof Zürich

zur Abklärung der kausalen Genese der knotigen Veränderungen zugestellt worden.

Die kasuistischen Angaben werden der Einfachheit halber tabellarisch dargestellt.

Übersicht der Fälle

Anamnese	Makroskopischer Befund	Histologische Diagnose
1. Verdacht auf Fremdkörperperitonitis ¹	Ganzes Peritoneum: multiple bis kirschgroße Knötchen, solitär oder in Haufen; Lunge und Leber mit größeren Knoten	Metastasierendes Bronchusadenokarzinom
2. Verdacht auf Tuberkulose (Anergie) ¹	Brust- und Bauchfell: perlsuchtähnliche Auflagerungen Leber: z. T. in speckiges Gewebe verwandelt; Lunge: kleine Knoten	Adenopapilläres Leberkarzinom (cholangiozellulär)
3. Ätiologisch unklare progrediente Abmagerung ¹	Brust- und Bauchfell von grobknolligen Knoten und ausgedehnten Platten (bes. auf Pleura pulmonalis) bedeckt	Epidermoidales Lungenkarzinom
4. Fortschreitende Abmagerung ¹	Peritoneum: breite Knoten und Platten; Uteruswand verdickt, derb, kleine Knötchen in Endometrium; Pleura: lokale kleinknotige Auflagerungen	Adenocarcinoma uteri von Uterindrüsen ausgehend
5. Verdacht auf Tuberkulose (Abzehrung, chron. Husten), Knoten auf kaudalem Peritoneum (rektal palpierbar) ¹	Pleura und bes. Peritoneum übersät mit kleinen Knötchen, auch flache, höckerige Platten, starke Exsudation; Milz: samtartiger, hyperämischer Belag	Mesotheliom
6. Plötzlicher Rückgang der Laktation, Normalschlachtung im Schlachthof Zürich	Peri- und Epikard in grobhöckerige Schwarte verwandelt, dicker Panzer um Myokard	Kleinzelliges, undifferenziertes Bronchuskarzinom
7. Keine klinische Angaben. Sektion unvollständig ¹	Bauchfell: perlsuchtartige, höckerige Verdickungen. Leber: speckige Knoten	Bronchogenes Adenokarzinom
8. Kein klin. Befund: ungenießbarer Tierkörper an Zoo als Tierfutter abgegeben ¹	Ganzes Bauchfell übersät mit kleinen, scharf abgesetzten Knötchen	Mesotheliom
¹ Tiere aus tuberkulosefreien Beständen		

Anamnese	Makroskopischer Befund	Histologische Diagnose
9. Verdacht auf Fremdkörperperitonitis ¹	Ganzes Bauchfell: flache Knoten, z.T. mit Fibrin bedeckt; Milz: kleinknotige, hyperämische Beläge; lokale Verwachsungen zw. Pleura pulmonalis, Perikard und Zwerchfell	Peritonealmetastasen eines Carcinoms unbekannter Genese, z. T. in Lymphgefäße eingedrungen (Lymphangiosis blastomatosa)
10. Atypisches Kalbefieber (Parese), Notschlachtung ¹	Große Knoten auf Bauchfell, Leber in speckige Masse verwandelt; Lunge: Knoten	Kleinzelliges, undifferenziertes Bronchuskarzinom
11. Tuberkulose-Reagent, Schlachthof Zürich	Beckenhöhle gefüllt mit nekrotischen Massen; grobe Knoten auf Peritoneum	Anaplastisches Sarkom
12. Notschlachtung in extremis (keine Symptome bekannt) ¹	Leber: mit knopfgrößen und kleineren Knoten; disseminierte Knötchen auf Peritoneum; Lunge: zahlreiche kleine Knoten	Kleinzelliges Bronchialkarzinom (lokale epidermoidale Differenzierungen)
13. Zunehmende Abmagerung ¹	Peritoneum: übersät mit perlsuchtähnlichen Knötchen	Verhornendes Plattenepithelkarzinom
14. Bang-Reagent, Schlachthof Zürich	Leber: multiple kleine knopff. Knoten; benachb. Peritoneum mit feinen Zöttchen	Gallengangskarzinom
15. Unstillbarer Durchfall mit Abmagerung	Peritoneum vollständig mit kleinen Knötchen bedeckt	Mesotheliom
16. Blutharnen, Inappetenz ohne Fieber ¹	Harnblasenwand von großen Knoten durchsetzt; gleiches speckiges Gewebe in Nierenbecken, perlsuchtähnliche Wucherungen auf Netz	Plattenepithelkarzinom ohne Verhornung, ausgehend vom Epithel der Harnblase
17. Fortschreitende Abmagerung ¹	Lunge: dicht durchsetzt mit großen und kleinen Knoten; Pleura: knotige Schwarten; Peritoneum: Knoten auf Zwerchfell verschmolzen, in kaudaler Richtung schärfer abgegrenzt; Leber: große Knoten	Gallengangskarzinom mit Lungen- und Bauchfellmetastasen
¹ Tiere aus tuberkulosefreien Beständen		

Der tabellarischen Übersicht unseres Materials entnehmen wir, daß von diesen Serosengeschwülsten lediglich 3 als primäre, das heißt von der Serosa ausgehende Blastome betrachtet werden dürfen, während die restlichen 14 Fälle als Tochtergeschwülste irgendeines Organblastoms zu betrachten sind. Makroskopisch lassen sich primäre und sekundäre Serosengeschwülste in der Regel nicht auseinanderhalten.

Primäre bösartige Geschwülste der Serosa sind nicht nur beim Menschen, sondern offenbar auch beim Haustier außerordentlich selten. Solche primäre Serosengeschwülste, deren Histogenese übrigens seit Jahrzehnten Gegenstand wissenschaftlicher Diskussionen ist, werden im älteren Schrifttum mit verschiedenen Bezeichnungen, wie Serosenkrebs, Serosencarcinom, Endotheliom, Endotheliosarkom, Endotheliocarcinom usw., belegt. Heute werden diese Geschwülste fast allgemein als *Mesotheliome* bezeichnet. Wie aus dem Namen hervorgeht, werden sie heute als Geschwülste aufgefaßt, die von den Serosa-Deckzellen und nicht etwa von den Gefäßendothelien oder von ver-

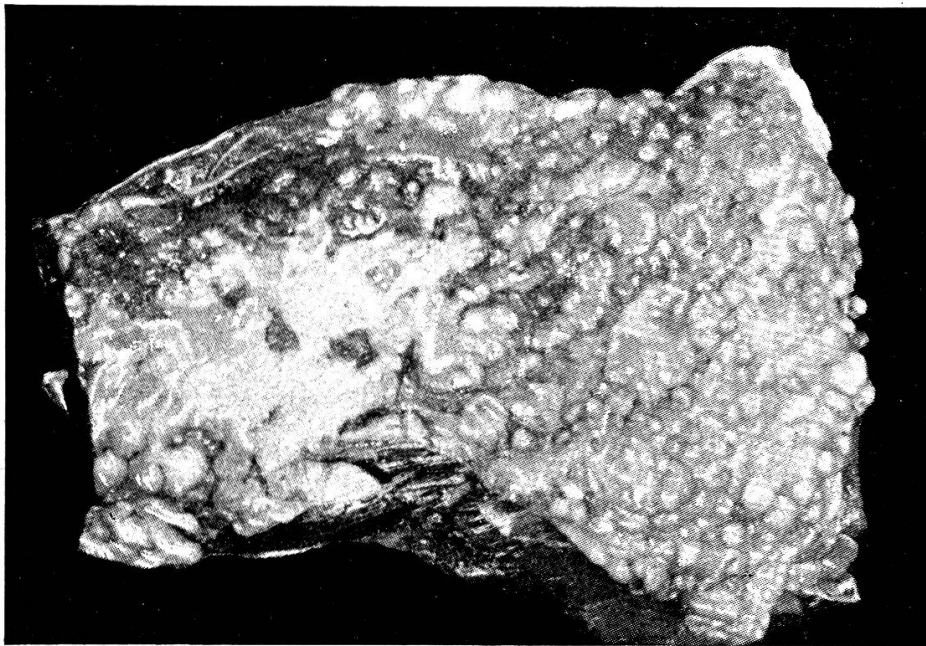


Abb. 1. Makroaufnahme eines *Mesothelioms* auf dem Bauchfell eines Rindes (Fall 8). Kleinere und größere speckige Knötchen, die z. T. scharf abgegrenzt, z. T. zu Platten verschmolzen sind.

sprengten Epithelkeimen ausgehen. Die Fähigkeit der Serosadeckzellen zur epithelialen Differenzierung unter gewissen Bedingungen läßt es verständlich erscheinen, daß die Mesotheliome carcinomatöse Struktur aufweisen. Das histologische Bild dieser primären Serosengeschwülste variiert im übrigen beträchtlich, und zwar nicht nur von Fall zu Fall, sondern auch innerhalb des gleichen Präparates. Im allgemeinen entstehen bizarre kanälchenartige Bildungen mit sehr unregelmäßiger Auskleidung. Diese stromareichen Geschwülste müssen auf Grund der architektonischen und vor allem wegen ihrer zytologischen Merkmale (Zellpolymorphie, variierende Kern- und Zellgröße, verschiedene Färbbarkeit, Mitosen usw.) als bösartig betrachtet werden. Die Diagnose, insbesondere die Differentialdiagnose gegen Carcinommetastasen bietet erhebliche Schwierigkeiten. Mesotheliome sind übrigens bisher lediglich beim Rind und gelegentlich auch beim Pferd beschrieben worden.

(Lit. bei Engeli 1957.) Beim Schaf sind zwei allerdings umstrittene Mesotheliome in die Literatur eingegangen (Feldman 1931, Streich 1934). Es ist denkbar, daß die beim Rind gar nicht so seltene chronische Fremdkörperperitonitis eine Geschwulstbildung der Serosadeckzellen begünstigt. Jedenfalls ist auffallend, daß bei Hund und Katze bisher keine Mesotheliome beschrieben worden sind.

Ein Blick auf unsere Tabelle zeigt, daß ganz verschiedenartige Krebse sekundäre, perlsuchtähnliche Ableger auf den serösen Häuten bilden können.

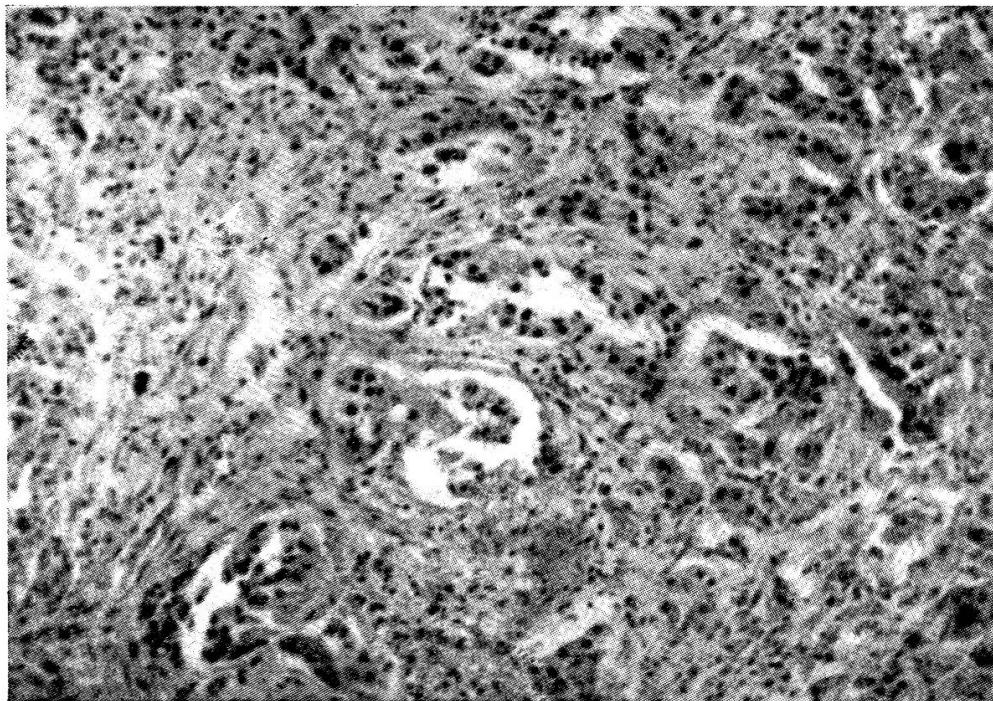


Abb. 2. *Mesotheliom* (Fall 15). In einem stark entwickelten Stroma liegen meist kleinere Geschwulstzellhaufen, die z. T. drüsige Strukturen, z. T. solide Stränge bilden.
Vergr. 100mal.

Auf Grund des makroskopischen und insbesondere des histologischen Befundes wurden 6 Fälle von multiplen Serosengeschwülsten als Metastasen eines *Lungenkrebses* aufgefaßt. In 3 weiteren Fällen wurde ein *cholangiozelluläres Carcinom* als Primärtumor erkannt. In Fall 4 handelt es sich u. E. um ein primär multizentrisches Uterindrüsen-Adenocarcinom, das auf Peritoneum und Pleura zahlreiche knotige Metastasen gesetzt hat. In Fall 9 wurde bei der Sektion kein Primärtumor gefunden, die starke Anaplasie des Blastoms erlaubt uns keine Rückschlüsse auf den mutmaßlichen Mutterboden. In Fall 13 erwähnt der einsendende Tierarzt nichts von einem Primärtumor, bei der Fleischschau seien lediglich diese knotigen Prozesse auf dem Bauchfell aufgefallen. Man darf hier wohl annehmen, daß der Primärtumor sich in einem Vormagen befunden habe. Andere Lokalisationen wären wohl bei der Fleischschau und vermutlich auch schon bei der klinischen Unter-

suchung festgestellt worden. Solche Kankroide können manchmal recht unauffällig sein. Ein weiteres Plattenepithelcarcinom mit perlsuchtähnlichen Metastasen besonders im Netz dürfte von der Harnblase ausgegangen sein. In einem einzigen Fall (Nr. 11) sind die knotigen Wucherungen auf dem Bauchfell als sarkomatös zu bezeichnen. Nach dem Sektionsbefund darf hier ein großer, speckiger Tumor in der Beckenhöhle (nähere Angaben waren nicht erhältlich) als primär betrachtet werden.

Wir können somit zusammenfassend feststellen, daß nicht nur verschiedene Geschwulstarten (Carcinome, Sarkome), sondern auch verschiedene

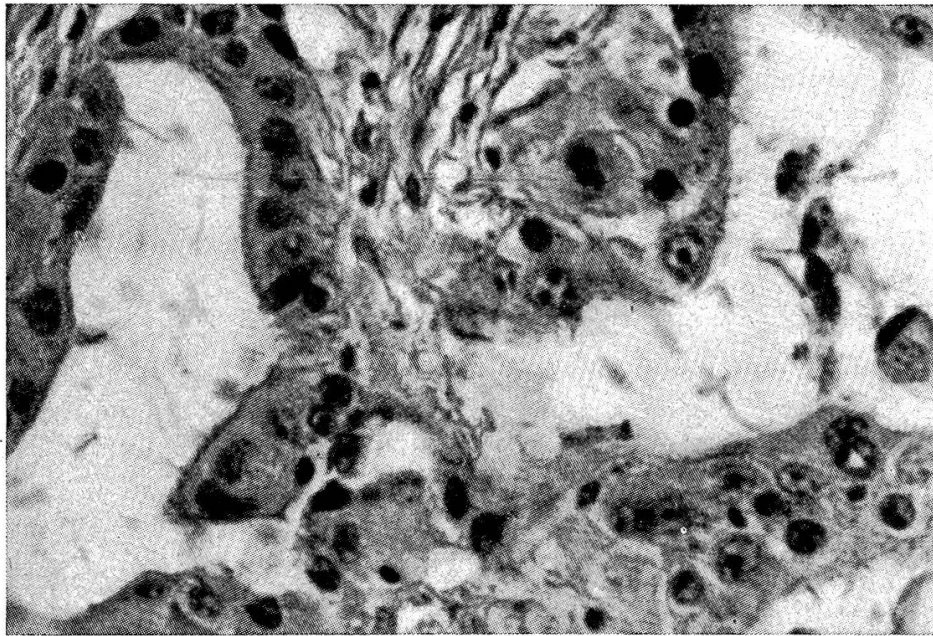


Abb. 3. *Mesotheliom* (gleicher Fall wie Abb. 2). Die stark polymorphen Geschwulstzellen sind vorwiegend einschichtig um einen Hohlraum gelagert. Daneben liegen unregelmäßige Haufen. Vergr. 400mal.

Unterformen, wie solide, stark anaplastische oder relativ differenzierte drüsige Carcinome, makroskopisch ähnliche sekundäre Veränderungen auf den serösen Häuten hervorrufen können. Ob Lunge, Leber, Uterus oder ein Organ mit einem Plattenepithel als Mutterboden für das Carcinom in Betracht kommt, scheint für das Aussehen dieser knotigen Serosenwucherungen von untergeordneter Bedeutung zu sein. Man erhält den Eindruck, daß die Tatsache der Metastasierung in die Serosa den allein entscheidenden Faktor darstelle. Diese Hypothese veranlaßt uns, in aller Kürze auf die Pathogenese dieser Metastasen hinzuweisen. Besonders interessant sind in diesem Zusammenhang die 6 *primären Lungenkrebs*e. Von diesen Lungencarcinomen haben nicht weniger als vier lediglich auf dem Bauchfell und der Leber, nicht aber auf dem Brustfell Tochtergeschwülste gesetzt. In den beiden restlichen Fällen dürften die Herzbeutel- resp. die Brustfellmetastasen durch direktes

Übergreifen des blastomatösen Prozesses entstanden sein. In Fall 6, übrigens der einzige Fall, bei dem der Prozeß sich auf die Brusthöhle beschränkt hat, sind plattenartige, tuberkuloseähnliche Veränderungen am Herzbeutel entstanden, während in Fall 3 ein Übergreifen von der Pleura auf das parietale Bauchfell angenommen werden muß. Bei den restlichen 4 Fällen waren stets Lebermetastasen vorhanden. Man darf deshalb annehmen, daß die Metastasen auf dem Bauchfell durch Implantation von den *Tochtergeschwülsten in der Leber* ausgegangen seien, zumal hier irgendwelche blastomatische Prozesse in der Pleura nicht festgestellt werden konnten. Es ist ohne weiteres verständlich, daß ein oberflächlich gelegenes primäres oder sekundäres Lebercarcinom im Bauchfell Metastasen setzen kann. Die Malignomzellen können dabei entweder direkt in das benachbarte peritoneale Gewebe hineinmassiert werden oder als Vehiculum die Bauchhöhlenflüssigkeit benützen und sich irgendwo im Peritoneum absiedeln. Ob bei den serösen Häuten die Implantation als einziger Weg für die Entstehung von sekundären Malignomen in Betracht kommt, läßt sich nicht entscheiden; zweifellos dominiert aber dieser Metastasierungsweg ganz eindeutig.

Unsere Fälle sind ausschließlich nach dem Kriterium der Geschwulstbildung auf den serösen Häuten ausgesucht worden, irgendwelche Rückschlüsse auf die Frequenz der Organcarcinome dürfen selbstverständlich nicht gezogen werden. Unter unsern Lungencarcinomen befinden sich lediglich zwei Adenocarcinome, die Metastasen auf der Serosa gesetzt haben. Nach der Literatur (zum Beispiel Monlux [1952] u. a.) wie auch nach unserer eigenen Erfahrung dominieren aber beim Rind gerade die Adenocarcinome unter den Lungenkrebsen.

Zusammenfassung

Bei insgesamt 17 Rindern wurden perlsuchtähnliche, nichttuberkulöse Veränderungen auf dem Bauchfell und zum Teil zusätzlich auch auf der Pleura vorgefunden, die sich histologisch als *echte Blastome* erwiesen. Von diesen Neubildungen wurden drei als primäre Serosengeschwülste, als sog. Mesotheliome betrachtet. Bei den restlichen 14 Fällen handelt es sich um Metastasen von *verschiedenen* Organkrebsen, speziell von Lungen- oder Gallengangscarcinomen. Für das Aussehen dieser knotigen Serosenmetastasen dürfte somit weniger die Geschwulstart, der histologische Typ oder der Sitz des Primärtumors ausschlaggebend sein. Die perlsuchtähnliche Form der sekundären Serosengeschwülste hängt in erster Linie mit der Entstehungsweise dieser Metastasen (Implantation!) zusammen.

Eine sorgfältige Abklärung aller zweifelhaften Fälle von Perlsucht beim Rind liegt im Interesse des Tierbesitzers und der aktuellen Tuberkulose-sanierung.

Résumé

Dix-sept bovins ont été trouvés porteurs, sur le péritoine et en partie sur la plèvre, de lésions semblables à la pommelière mais non tuberculeuses. Il s'agit, histologiquement, d'*authentiques blastomes*. Trois d'entre eux ont été considérés comme des tumeurs de séreuses, c'est-à-dire de mésothéliomes. Les 14 autres néoformations constituent des métastases de différents carcinomes d'organes, en particulier de cancers du poumon et du canal cholédoque. L'aspect de ces métastases ne serait en grande partie pas dû à l'espèce de tumeur, au type histologique ou au siège de la tumeur primaire. La forme semblable à la pommelière de ces tumeurs secondaires dépend en premier lieu du mode de naissance de ces métastases (implantation!).

Il est dans l'intérêt des propriétaires et de l'assainissement actuel de la tuberculose de procéder à une étude fouillée immédiate de tous les cas douteux de pommelière chez le bovin.

Riassunto

Sul peritoneo ed in parte anche sulla pleura di 17 bovini in totale furono riscontrate delle lesioni perlacee non tubercolotiche, che istologicamente risultarono dei *veri blastomi*. Tre di queste neoformazioni furono individuate come tumori primari delle sierose, ossia come mesoteliomi. Negli altri 14 casi si trattò di metastasi di *diversi* cancri di organi, specialmente di carcinomi dei polmoni o dei condotti biliari. Riguardo all'aspetto di queste metastasi nodulari di sierose, potrebbe quindi essere meno determinante la specie tumorale, il tipo istologico o la sede del tumore primario. La forma perlacea dei tumori secondari delle sierose dipende in prima linea dal modo come si formano queste metastasi (impianto).

Una spiegazione accurata di tutti i casi dubbi di tisi perlacea nel bovino è necessaria nell'interesse del proprietario di bestiame e dell'attuale risanamento dalla tubercolosi.

Summary

In 17 cattle nodules like those of tuberculosis, but not of tuberculous nature on peritoneum and sometimes also on the pleura were found, which at microscopical examination proved to be real blastomata. Three were recognized as primary serous tumors: mesotheliomata. The remainder 14 were carcinomatous metastases of various organs, especially of cancers in the lung and of the bile ducts. The nodular form of these metastases seems not to depend on the character, the histological type nor the site of the primary tumor, but rather on the manner of beginning (implantation).

A careful elucidation of all cases of serous nodules looking like tuberculosis is wanted for the sake of the owner and control of tuberculosis.

Literatur

Engeli P.: Über perlsuchtähnliche Serosengeschwülste beim Rind. Inaug. Diss. Zürich 1957. — Monlux W. S.: Southwestern Vet. Monogr. 1952. — Feldman W.: Amer. J. Canc. 15, 2044, 1931. — Streich W.: Dtsch. Tierärztl. Wschr. und Rundschau 51/49, 34/1943. — Für weitere Angaben wird auf die Dissertation Engeli verwiesen.
