

Zeitschrift: Schweizer Archiv für Tierheilkunde SAT : die Fachzeitschrift für Tierärztinnen und Tierärzte = Archives Suisses de Médecine Vétérinaire
ASMV : la revue professionnelle des vétérinaires

Herausgeber: Gesellschaft Schweizer Tierärztinnen und Tierärzte

Band: 99 (1957)

Heft: 6

Artikel: Zur operativen Behandlung der Wirbelfrakturen beim Hund

Autor: Meier, O.

DOI: <https://doi.org/10.5169/seals-591521>

Nutzungsbedingungen

Die ETH-Bibliothek ist die Anbieterin der digitalisierten Zeitschriften auf E-Periodica. Sie besitzt keine Urheberrechte an den Zeitschriften und ist nicht verantwortlich für deren Inhalte. Die Rechte liegen in der Regel bei den Herausgebern beziehungsweise den externen Rechteinhabern. Das Veröffentlichen von Bildern in Print- und Online-Publikationen sowie auf Social Media-Kanälen oder Webseiten ist nur mit vorheriger Genehmigung der Rechteinhaber erlaubt. [Mehr erfahren](#)

Conditions d'utilisation

L'ETH Library est le fournisseur des revues numérisées. Elle ne détient aucun droit d'auteur sur les revues et n'est pas responsable de leur contenu. En règle générale, les droits sont détenus par les éditeurs ou les détenteurs de droits externes. La reproduction d'images dans des publications imprimées ou en ligne ainsi que sur des canaux de médias sociaux ou des sites web n'est autorisée qu'avec l'accord préalable des détenteurs des droits. [En savoir plus](#)

Terms of use

The ETH Library is the provider of the digitised journals. It does not own any copyrights to the journals and is not responsible for their content. The rights usually lie with the publishers or the external rights holders. Publishing images in print and online publications, as well as on social media channels or websites, is only permitted with the prior consent of the rights holders. [Find out more](#)

Download PDF: 31.12.2025

ETH-Bibliothek Zürich, E-Periodica, <https://www.e-periodica.ch>

Zur operativen Behandlung der Wirbelfrakturen beim Hund

Von Dr. O. Meier, Oberassistent

Bisher wurden an unserer Klinik Luxationen und Frakturen der Wirbelsäule beim Hund prognostisch ungünstig beurteilt und deshalb nach Sicherung der Diagnose an Hand des Röntgenbildes die Tötung des Tieres vorgenommen.

Angeregt durch die Mitteilungen von Rieger (1954) und Salerno (1954), die bei der operativen Behandlung dieser Leiden günstige Ergebnisse erzielten, sind wir dazu übergegangen, dieselben ebenfalls operativ zu versorgen. Während Rieger über den Erfolg bei einer Luxation der Lendenwirbelsäule berichtet, erzielte Salerno gute Resultate bei drei Wirbelsäulenfrakturen. Da dies unseres Wissens die einzigen Mitteilungen sind, scheint die Veröffentlichung weiterer Fälle angezeigt. Es sei deshalb über den ersten Fall, der in unserer Klinik zur Operation gelangte, berichtet. Inzwischen sind bereits zwei weitere Fälle mit Wirbelfrakturen eingetroffen, die in gleicher Weise behandelt wurden, deren Ergebnisse jedoch noch nicht vorliegen.

Bei der Methode Rieger (1954) und Berge Westhues (1956) werden nach blutiger Reposition an der Basis der Dornfortsätze zwei Marknägels eingelegt, die mittels Draht durch am Grunde der Dornfortsätze angelegte Bohrlöcher miteinander verbunden werden. Salerno nimmt die Ruhigstellung der Wirbelsäule durch äußere Fixation nach Roger-Anderson, ähnlich der äußeren Fixation nach Kirschner-Ehmer, vor. Über nähere Angaben hinsichtlich der Technik sei auf die Originalarbeiten verwiesen. In vorliegendem Falle wurde das Verfahren nach Rieger gewählt.

Der schwierigste Teil der Operation besteht in der Reposition. Salerno erreicht sie durch konstanten Zug an Kopf und Schwanz. Nach Rieger ist jedoch eine unblutige Reponierung beim Hund infolge starker Verhakung der Wirbelfortsätze meist unmöglich, weshalb er sie blutig vornimmt. Hierbei werden die Dornfortsätze der zwei von der Luxation betroffenen Wirbel an ihrer Basis angebohrt. Durch die Bohrlöcher werden zwei Drahtschlingen gelegt und an diesen ein entgegengesetzter und verschieden gerichteter Zug ausgeübt. Vorher wird durch entsprechende Lagerung des Patienten für eine Kyphose im Gebiet der Luxation oder Fraktur gesorgt. In Fällen, bei denen die Reposition auf diese Weise nicht gelingt, empfiehlt er die Entfernung der hemmenden Wirbelfortsätze. Er verlangt also eine vollständige Reposition. Nach Wullstein und Williams (zit. Rieger 1954) erscheint eine Behandlung zum vorneherein aussichtslos, wenn das Röntgenbild eine Verschiebung des Wirbelkörpers um mehr als die Hälfte seiner Höhe ergibt.

Im folgenden Fall handelte es sich um einen 4 Jahre alten männlichen Zwergschnauzer, der drei Tage vor der Einlieferung einen Autounfall erlitten hatte. Das Tier zeigte bei der Einlieferung eine schlaffe Nachhandlähmung. Die Palpation der Wirbelsäule ergab eine deutliche Delle im Be-

reich des fünften Lendenwirbeldornfortsatzes. Schmerz konnte nicht ausgelöst werden. Die Hautsensibilität der Nachhand war herabgesetzt, Blase und Sphincter ani waren gelähmt. Das Röntgenbild ergab, wie in Abb. 1 zu erkennen ist, eine Fraktur des vierten Lendenwirbels sowie des ersten Schwanzwirbels. Letzterer wurde keine Beachtung geschenkt. Das kaudale

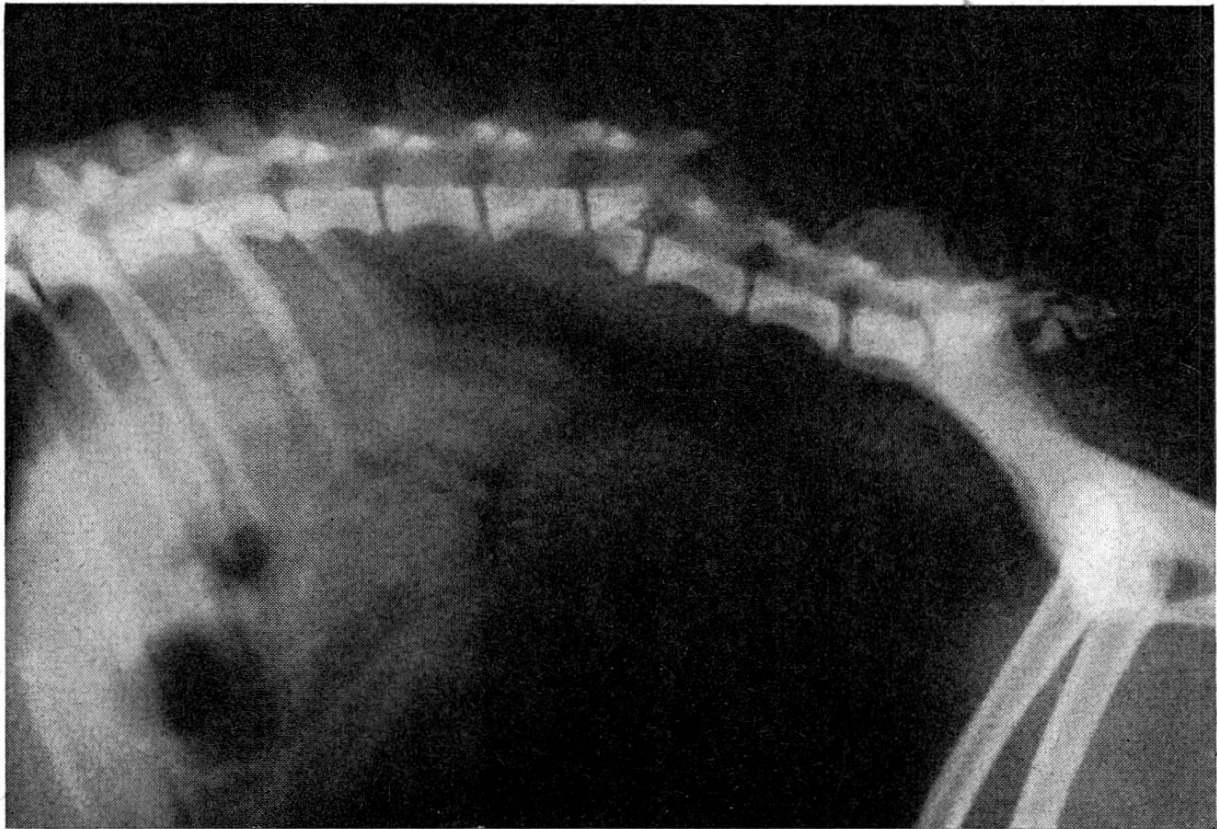


Abb. 1

Fragment des vierten Lendenwirbels war stark ventral und kranial verlagert, so daß die beiden Bruchstücke vertikal übereinander lagen. Der fünfte Lendenwirbel war mit dem kaudalen Fragment ebenfalls ventrokranial verschoben. Das dorsale Ende seines Dornfortsatzes war dadurch bis auf die Höhe der kaudalen Gelenksfortsätze des vierten Lendenwirbels versenkt. Das Freilegen der Dornfortsätze gestaltete sich deshalb nicht einfach, und beim Repositionsversuch zeigte sich, daß eine sehr massive Verkeilung zwischen viertem und fünftem Lendenwirbel vorlag. Die Reposition gelang schließlich nur ungenügend, da durch den starken Zug an den Drahtschlingen der Dornfortsatz des fünften Lendenwirbels nach oben gespalten wurde und dessen kaudale Hälfte entfernt werden mußte. Damit ging auch die Möglichkeit verloren, den am stärksten verlagerten fünften Lendenwirbel an die beiden Marknägeln zu fixieren. Die Fixation wurde auf den dritten, vierten und sechsten Lendenwirbel beschränkt. Abb. 2 zeigt die Situation nach Beendigung der Operation. Es sei noch bemerkt, daß die Dura mater des Rückenmarks dorsal eingerissen, der Wirbelkanal also eröffnet war. Eine

makroskopische Schädigung des Rückenmarks an dieser Stelle war jedoch nicht zu erkennen.

Die Heilung verlief bei primärer Wundheilung erstaunlich rasch. Bereits nach 10 Tagen erhob sich das Tier und stand für kurze Zeit auf allen Vieren, vorerst nur beim Besuch der Besitzerin, nach einigen Tagen aber auch

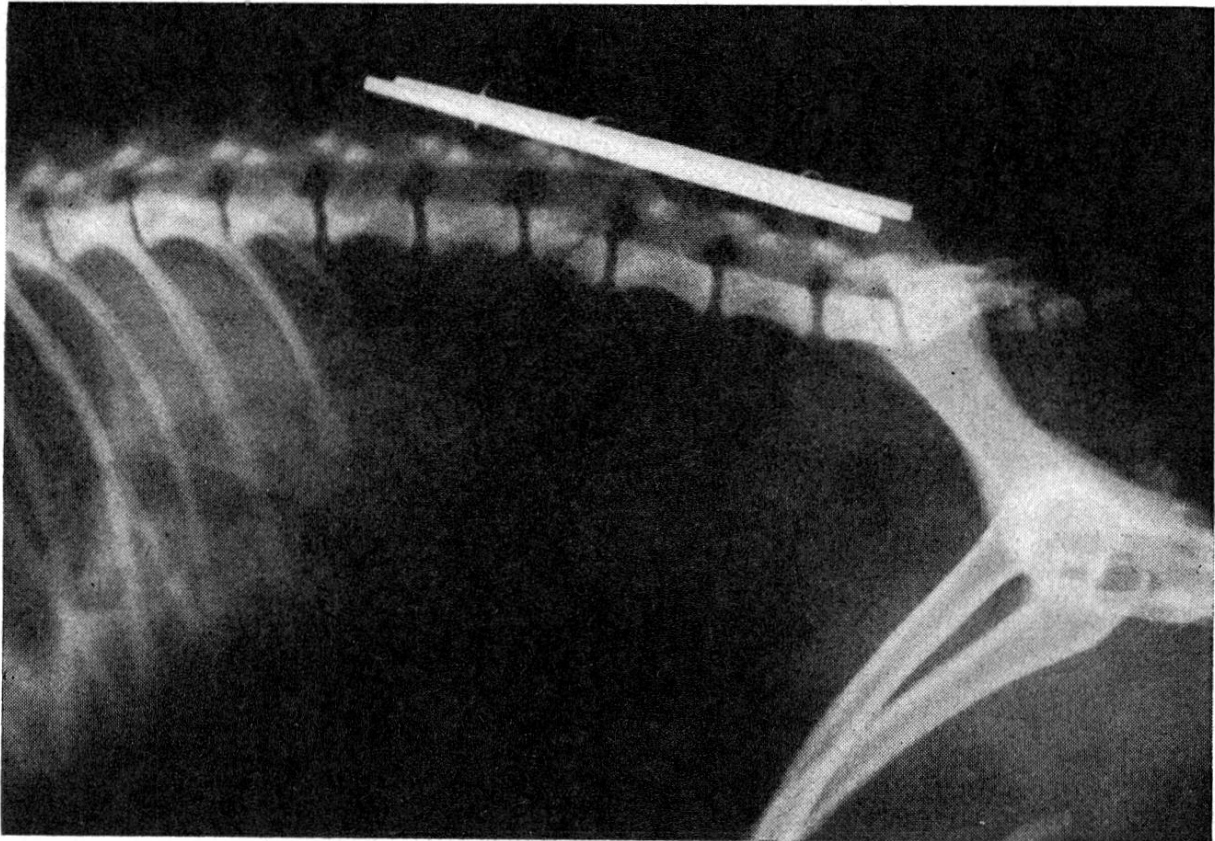


Abb. 2

spontan. Nach drei Wochen wurden bereits die ersten Gehversuche unternommen, zuerst wiederum nur im Affekt. Nun folgte eine rasche Besserung, wobei die Belastung anfänglich vor allem auf die linke Hintergliedmaße verlegt war, während die rechte Hintergliedmaße noch nachgeschleppt wurde. Rechts war auch eine deutliche Atrophie eingetreten. Diese Gliedmaße wurde jedoch auch bald aktiv bewegt und zur Belastung herangezogen. Bei der Entlassung 4 Wochen nach der Operation zeigte das Tier schon große Ausdauer sowohl im Stehen als auch im Gehen. Die rechte Hintergliedmaße wies noch eine deutliche Atrophie auf, wurde aber, abgesehen von gelegentlichem Überköten, normal bewegt. Der Harnabsatz erfolgte normal, während der Kotabgang vom Tier noch nicht kontrolliert werden konnte. Nach weiteren 6 Wochen wurde der Hund in sehr gutem Allgemeinzustand und mit vollständig normalem Gang vorgestellt. Auf einer vierzehn Tage später vorgenommenen Röntgenaufnahme zeigte sich, daß einer der Nägel etwas kranial, der andere stark kaudal gewandert war. Eine Fixation der Frakturstelle mittels der zwei Nägel bestand bereits nicht

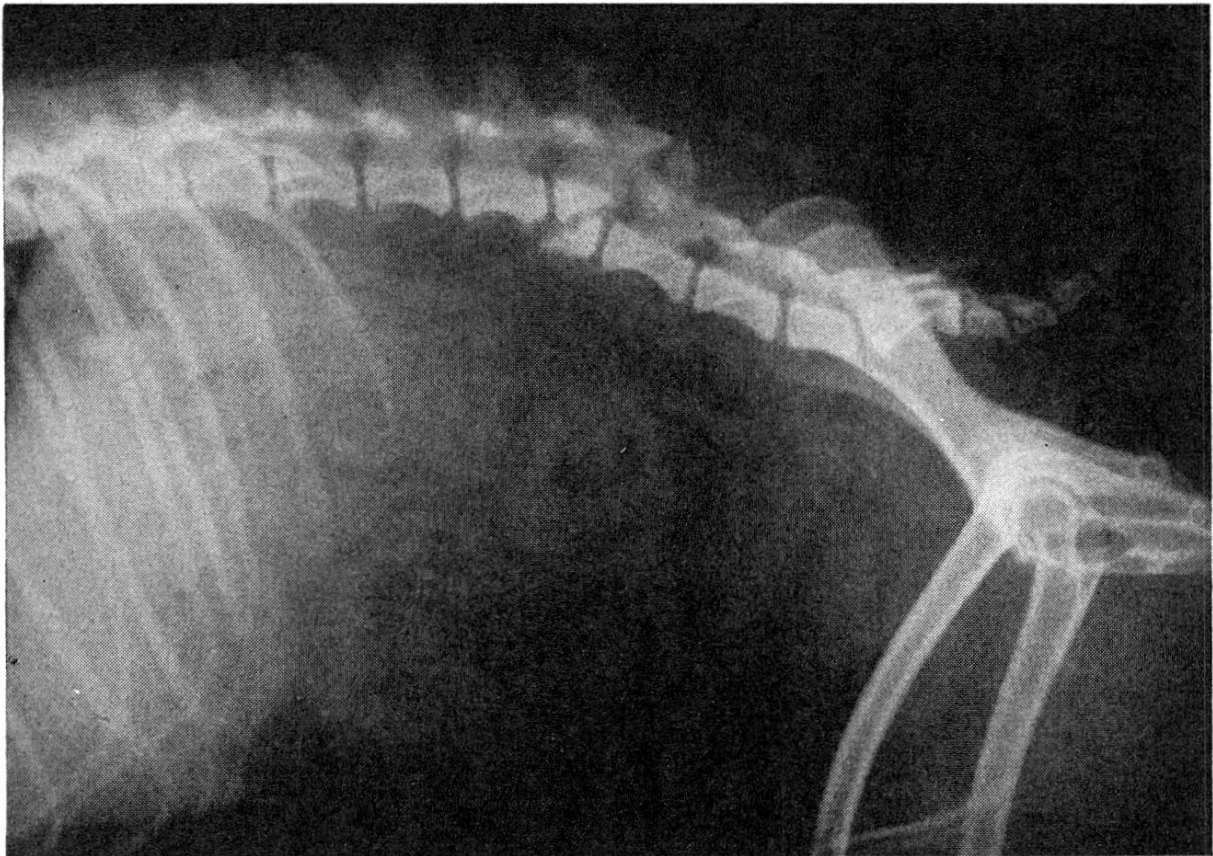


Abb. 3

mehr. Zwischen den beiden Fragmenten schien sich ein solider Kallus gebildet zu haben, während sich die Lage der Fragmente jedoch nur wenig besser als vor der Reposition präsentierte. Wir hatten auf die von Rieger angegebene Rillung der Nägel verzichtet. Außerdem stand kein Drahtspanner zur Verfügung, so daß die Drähte offenbar zu wenig fest angezogen



Abb. 4

werden konnten. Bei den folgenden Operationen wurde an einem Ende der Nägel ein Bohrloch angebracht, um sie auf diese Weise verschiebungssicher fixieren zu können.

Die Entfernung der Nägel sowie der drei Drahtschlingen erfolgte ohne Komplikation in der 14. Woche nach der Operation. Der Hund bewegte sich bereits am folgenden Tage wieder vollständig normal. Abb. 4 zeigt das Tier 10 Tage später anlässlich der Entfernung der Hautnähte, Abb. 3 das am gleichen Tag aufgenommene Röntgenbild.

Ein Vergleich der Abb. 1 und 3 ergibt praktisch die gleiche Lage der Fragmente und Wirbel zueinander. Ein deutlicher Kallus, der die beiden Fragmente verbindet, ist in Abb. 3 nicht zu erkennen, so daß angenommen werden muß, daß die notwendige Stabilität an der Frakturstelle vor allem durch die Verkeilung der Wirbel gewährleistet wird. So lassen sich aus diesem Falle folgende Schlußfolgerungen ableiten:

1. Bei einer Fraktur im Bereich der Lendenwirbelsäule wurde trotz erheblicher Dislokation der Fragmente die Funktionsfähigkeit des Rückenmarkes wieder erreicht.
2. Eine vollständige Reposition war zur Heilung nicht notwendig. Es genügte die operative Ruhigstellung der Wirbelsäule.

Zusammenfassung

Es wird der Heilungsverlauf einer Lendenwirbelfraktur beim Hund beschrieben, wobei trotz starker Dislokation der Fragmente und unvollständiger Reposition derselben unter operativer Ruhigstellung der Wirbelsäule nach Rieger das Rückenmark wieder vollständig funktionsfähig wurde.

Résumé

Description des différentes étapes de la guérison d'une fracture d'une vertèbre lombaire. Malgré une forte dislocation des fragments et une réduction incomplète, ainsi la moelle épinière a de nouveau repris ses fonctions normales à 100% sous l'immobilisation opérative de la colonne vertébrale d'après Rieger.

Riassunto

Si descrive il decorso di guarigione di una frattura delle vertebre lombari nella quale, nonostante una forte dislocazione dei frammenti e la loro riposizione incompleta con l'aiuto di una messa a riposo operatoria della colonna vertebrale seguendo la tecnica del Rieger, il midollo spinale ha ripreso la capacità funzionale in modo completo.

Summary

The process of healing of a fracture of a lumbar vertebra in a dog is described. Despite a wide dislocation of the fragments and incomplete reposition the spinal cord regained full function by operative position of rest of the spinal column according to Rieger.

Literaturverzeichnis

1. Berge E., Westhues M.: Tierärztliche Operationslehre, 27. Aufl., S. 220. Verlag Paul Parey, Berlin und Hamburg, 1956. – 2. Rieger H.: Operative Behandlung der Luxation der Lendenwirbelsäule beim Hund. Berl. u. Münchn. T. Wschr. 67 – 16, 245, 1954. – 3. Sallerno G.: La cura della fratture della colonna vertebrale con il fissatore esterno di Roger-Anderson nel cane, Veterinaria III, 6, 1954.

REFERATE

Spezielle Pathologie und Therapie

Zur Klinik der Myositis sarcosporidica des Pferdes. Von Fr. Freudenberg. Tierärztliche Umschau 11, 3, 91, 1956.

Der Allgemeinbefall der Muskulatur mit Sarkosporidien ist beim Pferd selten geworden, im Gegensatz zum letzten Jahrhundert, da die Erkrankung, nach den damaligen Lehrbüchern zu schließen, ordentlich häufig vorkam. Vereinzelt findet man Sarkosporidien als Zufallsbefund sehr oft, besonders in der Halsmuskulatur, die Angaben darüber schwanken von 10 bis 100 Prozent (auch nach eigenen Beobachtungen bei der Untersuchung der Halsmuskulatur bei Tetanuspferden). Nach zusammenfassendem Bericht über Vorkommen, Ätiologie, Pathogenese und pathologische Anatomie der Sarkosporidien beschreibt der Verfasser einen eigenen Fall bei einer sechsjährigen Kaltblutstute. Diese wurde zunächst wegen Harnverhaltung, Kolik, Atembeschwerden, später wegen Bewegungsstörungen und Hautschwellungen untersucht und behandelt. Etwa ein halbes Jahr nach Krankheitsbeginn zeigte das Pferd an Halsseiten, Vorder- und Unterbrust und unterhalb der Hüfthöcker beidseitig wenig hervortretende, bis handtellergröße Vorwölbungen von derber Konsistenz, mit stärkerem Hervortreten der Hautgefäße, Haut darüber verschiebbar. Die Hintergliedmaßen wurden im Schritt unsicher vorgeführt und mit leichter Trachtenfußung aufgesetzt, Schwanken der Nachhand, mühsamer Trab mit unkoordiniertem Bewegungsablauf. Die Bewegungsstörungen nahmen langsam zu, so daß sich der Besitzer zwei Monate später zur Schlachtung entschloß. Für die Diagnose sind Leukozytose und Eosinophilie wertvoll. Der strikte Nachweis geschieht durch den mikroskopischen Befund der bekannten verkalkten Sarkosporidienschläuche.

A. Leuthold, Bern

Osservazione di casi umani di ornitosi a Genova (Beobachtung von Ornithose-Fällen beim Menschen in Genua). B. Babudieri e R. Ceppi. Rendiconti Istituto superiore di Sanità, volume XIX, parte Ia, pagina 59.

Secondo il Meyer (1940) il virus della psittacosi, oltre che dagli psittacidi, può essere ospitato e diffuso da molte altre specie di uccelli, fra i quali predominano i piccioni domestici e quelli selvatici. Al termine di «psittacosi»; ormai troppo restrittivo, egli ha proposto di sostituirgli quello più comprensivo di «psittacosi», anche impregiudicato se la moderna psittacosi debba essere senz'altro identificata con la vecchia psittacosi.

Nella primavera del 1953 a Genova si sono manifestati parecchi casi di ornitosi nelle persone, in prevalenza bambini ma in alcuni casi anche in adulti. Il quadro clinico è stato essenzialmente una bronchite a lenta risoluzione e con decorso lieve. In molti casi la diagnosi è stata confermata dalla verifica sierologica. Quale fonte sono sospettati i piccioni, due dei quali, allevati da una paziente, hanno dato una reazione specifica di deviazione del complemento.

T. Snozzi, Muralto o Luino