Zeitschrift: Schweizer Archiv für Tierheilkunde SAT : die Fachzeitschrift für Tierärztinnen und Tierärzte = Archives Suisses de Médecine Vétérinaire ASMV : la revue professionnelle des vétérinaires

Herausgeber: Gesellschaft Schweizer Tierärztinnen und Tierärzte

Band: 98 (1956)

Heft: 11

Artikel: Ein neues Spezialeisen zur Behandlung der Spatlahmheit

Autor: Nyffenegger, A. / Löhrer, J.

DOI: https://doi.org/10.5169/seals-592739

Nutzungsbedingungen

Die ETH-Bibliothek ist die Anbieterin der digitalisierten Zeitschriften. Sie besitzt keine Urheberrechte an den Zeitschriften und ist nicht verantwortlich für deren Inhalte. Die Rechte liegen in der Regel bei den Herausgebern beziehungsweise den externen Rechteinhabern. Siehe Rechtliche Hinweise.

Conditions d'utilisation

L'ETH Library est le fournisseur des revues numérisées. Elle ne détient aucun droit d'auteur sur les revues et n'est pas responsable de leur contenu. En règle générale, les droits sont détenus par les éditeurs ou les détenteurs de droits externes. Voir Informations légales.

Terms of use

The ETH Library is the provider of the digitised journals. It does not own any copyrights to the journals and is not responsible for their content. The rights usually lie with the publishers or the external rights holders. See Legal notice.

Download PDF: 25.05.2025

ETH-Bibliothek Zürich, E-Periodica, https://www.e-periodica.ch

Ein neues Spezialeisen zur Behandlung der Spatlahmheit

Von Dr. A. Nyffenegger, Tierarzt, Langenthal
und Dr. J. Löhrer, Kuranstalt der EMPFA in Bern

«Unter Spat versteht man eine besondere Form der Tarsitis chronica, beschränkt auf den unteren und medialen Teil des Sprunggelenkes. Alle Gewebe in diesem Bereich sind verändert: Knorpeldefekte, Ankylose, Knochenauftreibung, Periostitis ossificans. Aus den letzten beiden entsteht die Spatexostose.» [Leuthold]

Ursachen des Spates sind fortgesetzte Prellungen der kleinen Sprunggelenkknochen (Medialfläche des Os tarsale III, Os tarsi centrale und – seltener – des proximalen Endes des Metatarsus und des innern Griffelbeines). Prellungen entstehen beim Anziehen und Ziehen schwerer Lasten auf unebenem Boden, beim Springen und anhaltendem Galopp.

Seine *Entwicklung* wird begünstigt durch prädisponierende Momente:

a) schmale, kurze und eingeschnürte Sprunggelenke;
b) säbelbeinige, kuhhessige, faßbeinige und gerade Stellungen;
c) ungleichmäßige Abnützung des Tragrandes infolge unzweckmäßigen Beschlages.

Interessant und nicht ohne weiteres verständlich ist, daß sich die Entzündungsvorgänge mehr auf die medialen Teile des Sprunggelenkes beschränken.

Hering und Prosch [1] stellen fest, daß das Gewicht des Körpers immer mehr gegen die Mittellinie wirkt, daß somit auch die innern Teile der Gelenke bei vielen Stellungen und Bewegungen mehr zu tragen haben als die äußern. Diese Erklärung wird heute allgemein anerkannt.

Silbersiepe [6] schreibt: «Die Erkrankung der innern Seite des Gelenkes erklärt sich aus der physiologischen Mehrbelastung der innern Gelenkhälfte.»

In der Mehrzahl der Fälle ist der Entzündungsherd nicht auf der ganzen medialen Hälfte des Tarsus zu finden, sondern nur auf dem medio-dorsalen Rand des distalen Zwischengelenkes (Articulus intertarsicus dist.). An dieser Stelle entwickelt sich auch die Spatexostose. Selten finden wir sie weiter hinten, plantarwärts.

Leuthold [4] bemerkt dazu: «Der Spathöcker ist am besten schräg von vorn zu sehen.»

Im weiteren Verlauf kann dann allerdings die Knochenentzündung auf die ganze mediale Seite und schließlich sogar auf andere Teile des Sprunggelenkes übergreifen.

Im Gegensatz zu Wamberg [10], der nur eine Periarthritis als Ursache gelten lassen will und die Erosionen auf den Gelenkflächen als physiologisch betrachtet, halten wir die Ostitis der Sprunggelenkknochen für eine wesentliche Ursache der Spatlahmheit.

Der fehlerhafte Bau und eine ungünstige Winkelung des Sprunggelenkes bewirken zur physiologischen eine weitere Mehrbelastung der dorso-medialen Gelenkfläche. Diese wird noch gesteigert durch eine *schiefe Unterstützung* des Hufes.

Silbersiepe weist auf diesen Punkt hin und macht für die Entstehung des Spates auch das einseitige schiefe Beschneiden des Hufes, den *fehlerhaften Schiefhuf*, verantwortlich. Er läßt aber die Frage offen, welche Hufwand dabei stärker beschnitten werden muß. Nach unseren Beobachtungen ist es die innere, während die äußere Hufwand mehr belastet ist und geschont werden muß. Der fehlerhafte Schiefhuf entsteht durch unrichtigen Beschlag bei bodenenger Stellung. Diese Stellung ist recht häufig. Das Lot vom Sitzbeinhöcker fällt nicht durch die Hufmitte, sondern lateral davon. In diesem Fall liegt die äußere Hufhälfte der Schwerlinie näher und ist daher stärker belastet.

Schwendimann [8] und Heusser [2] vertreten den Grundsatz, daß einfache Schiefhufe als natürliche Folge jeder unregelmäßigen Stellung «in keiner Weise eine Abänderung ihrer Form erleiden dürfen, denn nur sie vermögen die abweichende Druckwirkung auszuhalten und dem Pferd einen gleichmäßigen Auftritt zu gewährleisten».

Hier muß eine Einschränkung angebracht werden. Die weniger belastete innere Wandhälfte wächst rascher, während die stärker belastete äußere Wand infolge des stärkern Druckes und der dadurch gehemmten Durchblutung in ihrem Wachstum zurückbleibt. Ferner wird das Eisen des beschlagenen Hufes ungleich abgenutzt. Beim beschlagsbedürftigen, bodeneng gestellten Pferd ist der äußere Schenkel des alten Eisens oft lamellendünn abgeschliffen, während der innere nur geringe Abnutzungsspuren aufweist. Beim Winterbeschlag und beim sogenannten Spateisen wird es noch auffälliger, da nur der Zehenteil des Eisens und die Stollen den Boden berühren. Oft findet man den äußeren Stollen bis auf die ebenfalls abgewetzte Bodenfläche abgetragen. So entsteht nach und nach der fehlerhafte Schiefhuf. Er ist wesentlich schlimmer als der einfache Schiefhuf und erhöht dessen statisch-mechanische Nachteile.

Wirkung des schiefen Hufes auf die Gliedmaßenachse

Schwendimann und Schwyter [9] nennen als einzige Folgen die Brechung der Fußachse. Unsere Beobachtungen über die Entstehung und Behandlung der habituellen Patellarluxation geben uns die Überzeugung, daß die durch den Schiefhuf entstehenden Spannungen sich nicht nur auf die Zehengelenke beschränken, sondern auch die oberen Gelenke erfassen können.

In der Kuranstalt der Eidg. Militärpferdeanstalt wurde die Richtigkeit dieser Auffassung wiederholt bestätigt. Die orthopädische Hufbehandlung hat in jedem Fall genügt, um die verrenkte Kniescheibe dauernd in die richtige Bahn zu lenken.

Es ist möglich und sogar wahrscheinlich, daß bei kräftig entwickelten

Zehengelenken die Brechung der Zehenachse durch die Brechung der Gliedmaßenachse kompensiert wird. Die Brechung erfolgt dann im empfindlichsten Gelenk der Gliedmaße und in der Richtung der kürzeren Hufwand (Schwendimann), also nach außen. Das schmale, kurze und eingeschnürte Sprunggelenk ist dazu besonders disponiert. Bei belasteter Gliedmaße entsteht eine starke, nach außen wirkende Spannung, die am besten mit einem gespannten Bogen verglichen werden kann. Das Sprunggelenk befindet sich in der Mitte dieser Spannung. Die Gliedmaßenachse wird hier gebrochen und biegt sowohl in proximaler als in distaler Richtung medialwärts ab. Dieses Abbiegen bringt dem Patienten gewissermaßen eine «erworbene» Faßbeinigkeit. Gleichzeitig wird die vorher gleichmäßige Belastung der Sprunggelenkflächen einseitig auf seine medialen Partien verschoben. Das Rollgelenk ist dank seiner mächtigen Rollkammflächen und der korrespondierenden Wände der Furche geeignet, den einseitigen Druck aufzufangen und zu verteilen. Dies trifft aber für die distalen Plattengelenke nicht zu. Hier liegt der Druck ganz einseitig und unverteilt auf dem medialen Rand ihrer Gelenkflächen.

Dieser einseitige Druck besteht schon beim Belasten der Gliedmaße im Stand der Ruhe. Das spatlahme Pferd sucht ihm durch Nichtbelasten des kranken Fußes und bloßes Berühren des Bodens mit der Zehe, durch sogenanntes «Zehenfußen», zu entgehen. Bei größerer Beanspruchung, zum Beispiel beim Aufspringen aus liegender Stellung, Anziehen schwerer Lasten, Trab, Galopp und Springen, entstehen eigentliche Prellungen am medialen Rand der Gelenkplatten.

Auf der lateralen Seite werden im gleichen Rhythmus die Gelenkbänder übermäßig gespannt und entspannt.

In diesem Zusammenhang sei ein Gedanke Stockfleths [7] über die Ursachen des Spates erwähnt. Er schreibt: «Ist die Stellung des Sprunggelenkes eine schiefe, indem dasselbe eine Neigung nach innen hat, was bei der kuhhessigen Stellung der Hinterbeine vorkommen kann, so wird die Spannung an der *innern* Seite verursacht.»

Wenn Stockfleth bei der kuhhessigen Stellung eine vermehrte Spannung auf der innern Seite feststellt, so ist bei der faßbeinigen Stellung die vermehrte Spannung auf der äußern und der vermehrte Druck auf der innern Seite zu erwarten. Bei der angeborenen und bei der erworbenen faßbeinigen Stellung entsteht mit jedem Schritt des Pferdes eine Beugung und Streckung des Sprunggelenkes in der Transversalebene, aber auch eine Drehung in der Sagittalebene. Diese beiden Bewegungen führen zu einer sich wiederholenden, vermehrten Belastung der medial und dorsal gelegenen Knochenpartien des Sprunggelenkes. Dieser Druck muß sich, rein mathematisch überlegt, auf die medio-dorsale Ecke (Spatstelle) des Tarsus konzentrieren. Ein Abbiegen des Sprunggelenkes sowohl nach außen als auch nach hinten hat zur Folge, daß es im dorso-medialen Teil der Platten sozusagen auf die Spitze gestellt wird. Der bei jedem Schritt sich wiederholende Druck konzentriert sich also auf die Spatstelle.

Schematische Darstellung

der Bewegung des Sprunggelenkes (speziell des Os tarsi centrale und des Os tarsale III) in der Transversal- und in der Sagittalebene

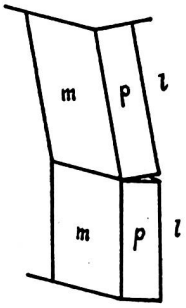

Fig. A. Plattengelenk der erworbenen faßbeinigen Stellung bei gestrecktem Tarsus und belasteter Extremität:

m = mediale
p = plantare } Seite
l = laterale

Die Gliedmaßenachse ist im Tarsus nach außen gebrochen; dies verschiebt die Belastung der Plattengelenkflächen auf deren medialen Rand.

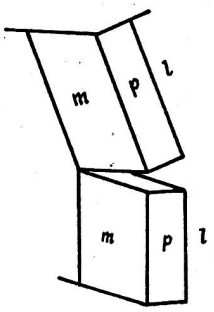

Fig. B. Das gleiche Gelenk bei gebeugtem Sprunggelenk. Die Biegung erfolgt sowohl in transversaler (Fig. A) als auch in sagittaler Richtung. Die Gelenkflächen der Plattengelenke tragen den auf ihnen lastenden Druck nur noch auf ihrer dorso-medialen Ecke.

Behandlung des spatlahmen Pferdes

Für die orthopädische Spatbehandlung sind die Erfahrungen, wie wir sie bei der Kniescheibenluxation gemacht haben, wegweisend. Sowohl der einfache Schiefhuf bei bodenenger Stellung als auch der fehlerhafte Schiefhuf verursachen Gewichtsverschiebungen und Drehungen nicht nur der Zehengelenke, sondern auch der Gelenke der obern Gliedmaßenteile. Am Sprunggelenk entstehen dadurch fortgesetzte Prellungen am dorso-medialen Rand der Plattenknochen. Durch die Stellungskorrektur am Fußende erreichen wir eine gleichmäßige Gewichtsverteilung auf die Gelenkflächen und schalten Einwärtsdrehungen während der Stützphase aus. Das herkömmliche Spateisen ist für solche Fälle denkbar ungeeignet. Es muß durch ein solches ersetzt werden, das die äußere Wand unterstützt und mit der ganzen Fläche am Boden bleibt. Schon durch das Zurückschneiden der inneren, höheren Hufwand und das Schonen der äußeren ist ein Teil dieser Wirkung erreicht. Der nachfolgende Beschlag mit langer, breiter, verdickter und weitgerichteter Rute bewirkt die endgültige Korrektur. Das geschieht durch elektrisches oder autogenes Anschweißen eines Keiles bis zur Rutenmitte und Aufschweißen eines höchstens 3 mm dicken Plättchens. Die Dicke und Breite des Schenkels richtet sich nach der Hufform, der Gliedmaßenstellung und dem Zustand der äußeren Wand. Es ist Aufgabe des behandelnden Tierarztes, dem Hufschmied die entsprechenden Anweisungen zu geben.

Abb. 1. Fehlerhafter Schiefhuf und faßbeinige Stellung mit Spatexostose vor der Korrektur.

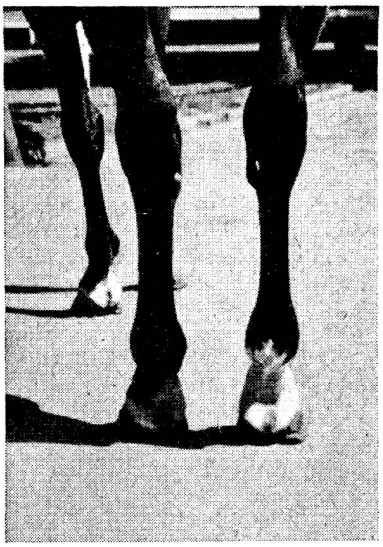

Abb. 2. Dasselbe Pferd nach der orthopädischen Behandlung.

Abb. 3. Spezialeisen für spatlahme Pferde, sog. Wandgängereisen.

A. *Einzelfälle*

Fall 1. L. in I.

15.3.1953. Der junge Bauer führt ein 8jähriges, mittelschweres, leicht gesäbeltes und bärentatziges Freiberger Pferd vor und verlangt die Abschatzung durch die Pferdeversicherung. Er meldet, daß das Pferd seit 2 Jahren links spatlahm gehe und trotz tierärztlicher Behandlung der Grad der Lahmheit eher zugenommen habe. Der weitere Gebrauch zur Arbeit komme einer Tierquälerei gleich.

Die Lahmheit ist im Schritt feststellbar. Sie äußert sich in der Bewegung durch starkes Heben und Senken der Kruppe, Zehenfußen im Stand der Ruhe, positive Spatprobe und eine bedeutende Spatexostose links. Die Haut auf dieser Stelle ist rissig,

schorfig, die Haare zum Teil ausgefallen (Friktionsnarben). Das Pferd zeigt besonders links eine bodenenge Stellung. Der Stollen der zu eng gerichteten und zu kurzen äußern Rute ist abgetragen, ebenfalls die Rute, während der innere Stollen und auch die Rute nur unwesentlich abgewetzt sind.

Dem Besitzer wird erklärt, warum der Beschlag unrichtig ist und was daran korrigiert werden muß. Er wird mit dem Auftrag heimgeschickt, den Beschlag in diesem Sinne zu verbessern.

Den ganzen Sommer über wurde das Pferd nicht mehr vorgeführt. An der Pferderevision der Versicherung (22.8.1953) war die Lahmheit gänzlich abgeheilt.

17.1.1955. Bericht des Besitzers: Das Pferd sei im großen und ganzen immer arbeitsfähig gewesen; die Lahmheit habe sich nur noch hie und da gezeigt.

Das Pferd trägt jetzt Wintereisen, etwas erhöhte Stollen an beiden Rutenenden und Steckstollen an der Zehe. Die äußere Rute ist nicht verstärkt, nicht weit gerichtet und bereits ungleich abgetragen. Unregelmäßiger Gang im Trab, geringes Heben und Senken der Kruppe. Dem Besitzer wird empfohlen, das Pferd wieder richtig beschlagen zu lassen.

24.4.1956. Das Pferd ist auffallend gut genährt und gepflegt. Die Lahmheit ist abgeheilt. Nach den Aussagen des Besitzers hat es seit dem vergangenen Jahr keine Lahmheit mehr gezeigt. Die Spatexostose ist noch vorhanden.

Fall 2. F. A. in B.

Die Pferdeversicherung in L. muß den Freiberger Wallach, braun, 9 Jahre alt, mittelschwerer Zugschlag, Schatzung Fr. 2000.–, wegen hochgradiger Spatlahmheit rechts übernehmen. Das Pferd war dem Verwalter der Versicherung schon lange bekannt. Vor 2 Jahren wurde die Spatexostose mit Punktfeuer und Scharfsalbe behandelt.

Befund vom 26.11.1953. Hochgradige, im Schritt feststellbare gemischte Lahmheit ht.r. mit starkem Heben und Senken der Kruppe. Spatprobe positiv, Zuckfuß beim Herumtreten, zirkumskripte, rundliche, kinderfaustgroße, knochenharte Schwellung in der Spatgegend rechts. Die Haut darüber zeigt kleine, rundliche Narben. Sie ist verdickt, die Haare struppig und punktförmig etwas heller verfärbt. Zehenfußen der Gliedmaße im Stand der Ruhe. Der mit sog. Spateisen beschlagene Huf ist beschlagsbedürftig. Das Eisen ist zu kurz, zu eng gerichtet, insbesondere außen. Der Stollen der äußeren Rute ist bis auf die Bodenfläche des Eisens abgetragen, der innere Stollen ist noch lang. Die Versicherung übernimmt und entschädigt das Pferd bei voller Arbeitsuntauglichkeit. Noch am gleichen Tag wird es neu beschlagen: Zurücknehmen des Eisens, lange, weit gerichtete, breite und dicke äußere Rute und Stollen für den Winterbeschlag (Griffe werden weggelassen).

28.11.1953 übernimmt O. L. in Th. den Patienten. Die Lahmheit ist bereits deutlich zurückgegangen. Während des Winters meldet der neue Halter, daß das Pferd zu jeder Arbeit verwendet werden könne. Es lahme nur noch beim Angehen.

3 Monate später wird das Pferd an K. in L. verkauft. Nach Aussagen des neuen Besitzers hat das Pferd die Arbeit nie aussetzen müssen und nie Bewegungsstörungen gezeigt.

1.7.1954. Das Pferd ist vor der Untersuchung im Stall gestanden. Leichtes bis mittelstarkes Spathinken r. Der *äußere Stollen* ist bis auf die Bodenfläche des Eisens abgewetzt, der innere ist noch lang. Sofortige Beschlagskorrektur.

10.8.1954. 5 Wochen später ist die Lahmheit wiederum verschwunden. Seither keine Rezidive mehr.

Kontrollen im Mai 1955 und 1956 bestätigten die vollständige Heilung der Lahmheit. Der orthopädische Beschlag war richtigerweise beibehalten worden.

Fall 3. Sch. in Bl.

27.11.1953. Wallach, braun, 8 Jahre. Das Pferd lahmt angeblich schon lange. Der Grad der Lahmheit wechselt. Der Besitzer möchte das Pferd der Versicherung geben.

Befund. Mittel- bis hochgradige Lahmheit ht.r., starkes Heben und Senken der Kruppe, große Spatexostose. Spatprobe positiv. Pferd ist Wandgänger und steht bodeneng.

Beschlagskorrektur am gleichen Tag: Schonen der äußern, Herunterschneiden der innern Wand. Wandgängereisen.

4.8.1954. Bericht des Besitzers: Das Pferd ist seit dem neuen Beschlag auch für schwersten Zug wieder arbeitsfähig. Lahmheit sei hin und wieder aufgetreten.

10.10.1954. Leichtes Schonen ht.r. Das Pferd ist mit gewöhnlichem Spateisen beschlagen, äußere Rute zu eng, äußerer Stollen mehr abgenutzt und niedriger als innerer. Es wird empfohlen, das Pferd wieder richtig zu beschlagen.

21./22.9.1955. Behandlung des Pferdes wegen Kolondrehung. Der Besitzer gibt die Versicherung ab, daß das Pferd nicht mehr lahm gehe, seit es vom Hufschmied in L. nach der empfohlenen Weise beschlagen worden sei. Notschlachtung am 22.9.1955 wegen Kolondrehung.

Fall 4. Gebr. S. in G.

26.7.1954. Inlandpferd, schwerer Zugschlag, Wallach, braun, 12 Jahre. Mittel- bis hochgradige Lahmheit ht.r., deutlich sichtbar im Schritt mit ausgeprägtem Heben und Senken der Kruppe; Zehenfußen. Spatexostosen beidseitig. Stellung: stark gesäbelt, etwas bodeneng, bärentatzig. Spatprobe positiv.

Das Pferd ist beschlagsbedürftig: das Eisen ist viel zu kurz, das Rutenende befindet sich 1,5 cm vor und innerhalb des Eckstrebenwinkels. Stollenbeschlag wegen steiler Anfahrt; die Stollen sind ungleich abgenutzt, derjenige der äußern Rute ist bedeutend kürzer.

Das Pferd ist seit dem Ankauf vor etwa 8 Jahren einhüftig, was den Besitzer veranlaßte, diese Stelle mit seiner Hausheilsalbe einzureiben. Beschlag: An beiden Hinterhufen werden die zu langen Zehen zurückgeschnitten. Das Eisen wird trachtenwärts zurückgenommen und die äußere Rute stark verbreitert. Aufschweißen eines 2 mm dicken Blättchens, Rutenstollen. Nach dem Beschlag will der Schmied bemerkt haben, daß das Pferd schon besser stehe. Das Pferd wird sofort wieder zur Arbeit verwendet, obwohl es noch schont. Besonders auf dem unebenen Pflaster des Hofes wird etwas weites Vorschieben der Hintergliedmaße und ruckartiges Anziehen beim Wenden beobachtet.

29.4.1956. Bericht des Besitzers: Das Pferd schonte nur noch, wenn es beschlagsbedürftig war.

Befund: Keine Lahmheit. Große Spatexostosen, besonders rechts. Wandgängereisen.

Seit Frühjahr 1953 wurden 12 spatlahme Pferde in der Praxis nach der angegebenen Methode behandelt. Davon sind 8 abgeheilt, 2 stehen noch in Behandlung, 2 konnten nicht beeinflußt werden und wurden geschlachtet. Der neue Beschlag bewirkt in den meisten Fällen eine sofortige, spürbare Erleichterung. Man hätte den Heilungsprozeß mit geeigneter, lokaler Behandlung unterstützen können. Wir verzichteten bewußt darauf, um uns von der Wirkung des Beschlages zu überzeugen.

Da die Pferdeversicherung über keine Stallungen verfügte, wo man spatlahme Pferde hätte behandeln und ruhen lassen können, war man gezwungen, sie bei Landwirten unterzubringen, die gerade ein Arbeitspferd benötigten. Sie wurden deshalb vom ersten Tage an zur Arbeit verwendet. Nach den gemachten Erfahrungen hat ihnen die Bewegung nicht geschadet. Rückfälle wurden dort beobachtet, wo der Besitzer den Beschlag wieder vernach-

lässigte oder der Hufschmied es mit dem einmaligen Aufschlagen des Spezialeisens bewenden ließ. Um einen Erfolg zu gewährleisten, müssen vorhandene Stellungsfehler dauernd korrigiert werden.

B. *Erprobung der neuen Beschlagsmethode in der Kuranstalt der Eidg. Militärpferdeanstalt*

In der Kuranstalt der EMPFA kamen im Berichtsjahr 44 spatlahme Pferde zur Beobachtung und Behandlung. Mit Ausnahme von 2 Trainbundespferden handelte es sich um Reitpferde, die nach längerer erfolgloser Heimbehandlung der Anstalt zur Beurteilung der Diensttauglichkeit zugeführt wurden. Ganz allgemein machten wir die Feststellung, daß in wenigen Fällen eine angeborene, fehlerhafte Stellung der Hintergliedmaßen für die Spatbildung verantwortlich gemacht werden konnte. Viel mehr waren es *fehlerhafte* Schiefhufe, die die Lastenverteilung auf die Sprunggelenkknochen ungünstig beeinflußten. Nach dem Bericht des Reiters entwickelte sich die Lahmheit ganz allmählich. Zuerst wurde im Stall beobachtet, wie das Pferd einen der beiden Hinterfüße entlastete und nur auf die Zehenspitze abstellte. Beim Seitwärtstreten knickte die Gliedmaße in der Fessel ein, und beim Angehen war der Gang der Nachhand unregelmäßig. Plötzliches starkes Hinken wurde nach schwerem Anziehen im weichen Boden oder am Tage nach einer Springkonkurrenz beobachtet. Die Größe der Spatexostose gibt keine Anhaltspunkte über die Dauer und Schwere der Lahmheit. Hingegen ist die ein- oder beidseitige Atrophie der Kruppen- und Hosenmuskulatur ein untrügliches Zeichen des langdauernden Leidens. Exostosen, die tief in die Sprungkehle reichen, verursachen Schmerzen beim Abbeugen. Die Pferde lahmen besonders nach dem Beschlagen, wenn die Gliedmaßen zu hoch und zu lange in Beugung gehalten werden. Hochgradiges Hinken nach der Spatprobe weist auf schwere Veränderungen der Gelenkflächen der Plattenknochen oder der anderen Gelenkknochen hin, deren Ankylose noch nicht abgeschlossen ist.

Nach der Beurteilung der Hufe und Stellung der Hintergliedmaßen wurde in allen Fällen die Beschlagskorrektur nach den oben angeführten Regeln vorgenommen. Ohne Ausnahme stellten wir sofort oder wenige Tage nach der Behandlung eine auffallende Besserung der Lahmheit fest. 16 Pferde konnten nach einer durchschnittlichen Beobachtungsdauer von 4 Wochen den Reitern voll diensttauglich zurückgegeben werden. Bei 19 Pferden hatte der Zustand wesentlich gebessert, so daß sie für Zugarbeit wieder verwendet werden konnten. Als Reitpferde waren sie jedoch wegen fortgeschrittener Versteifung der Sprunggelenke und anderer Mängel nicht mehr tauglich und wurden als Wagenpferde verkauft. Die restlichen 9 Pferde wurden rückfällig. Auch nach örtlicher Behandlung mit Punktfeuer und Friktionen blieb der Lahmheitsgrad so schwer, daß sie nicht zur Arbeit verwendet werden konnten und eine weitere Beobachtung unwirtschaftlich wurde. Trotz guten

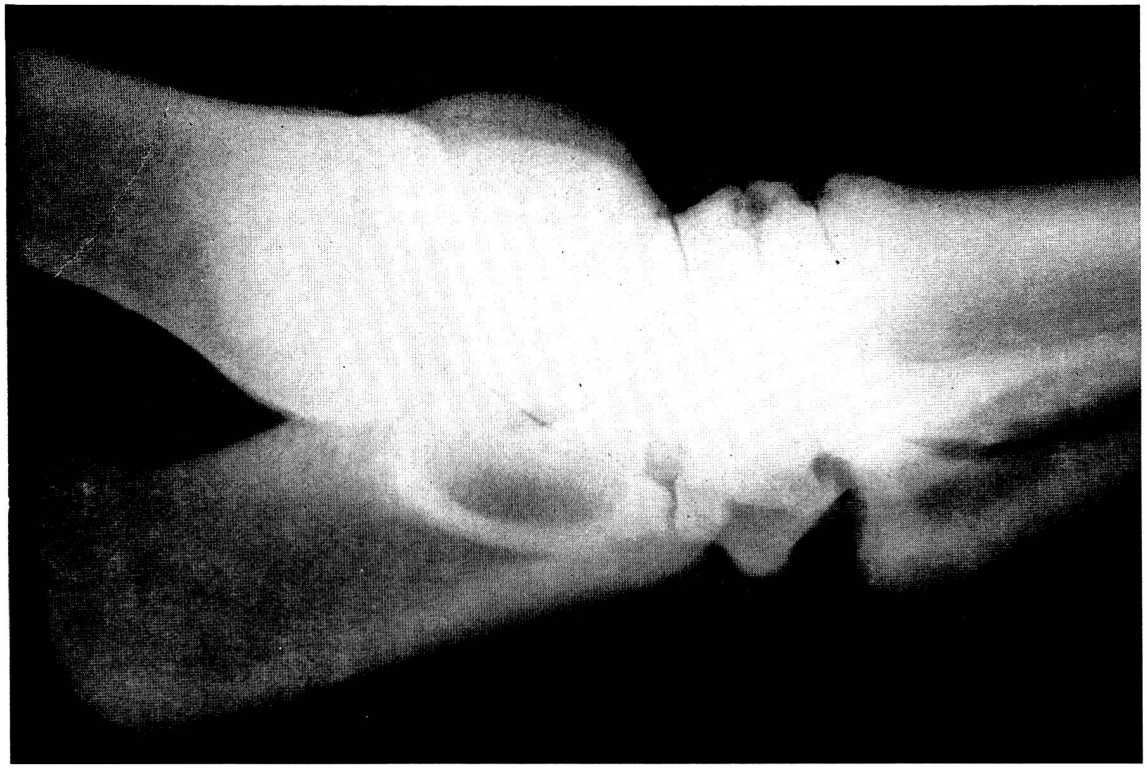

Abb. 5. Das Os tarsi centrale ist am medialen Rand fast vollständig zerstört. Der Entzündungsprozeß hat weiter tiefgehende Veränderungen am Os tarsale III und am Metatarsus hervorgerufen. Zwei Gelenkabschnitte sind schwer geschädigt und erklären die hochgradige Lahmheit, die weder durch orthopädische noch durch örtliche Behandlung beeinflußt werden konnte. Im Frühstadium wären hier Ca-Präparate kombiniert mit Vit. «D» zu versuchen.

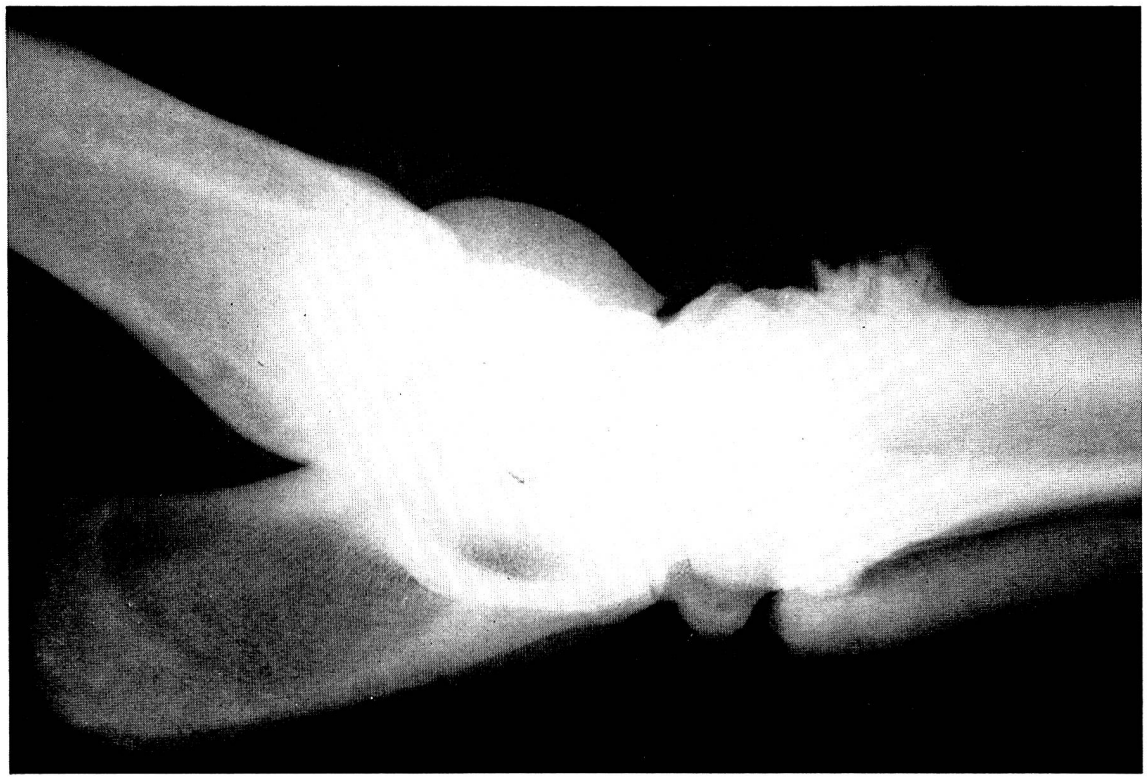

Abb. 4. Die Exostose erfaßt nicht nur die Plattenknochen, sondern reicht weit über den Gelenkrand des Metatarsus hinab. Neben der Ankylose des Os tarsale III und Os tarsi centrale besteht eine Versteifung des Tarso-metatarsal-Gelenkes.

Erfolgen mit dem orthopädischen Spatbeschlag vernachlässigte man die örtliche Behandlung nicht. In allen 3 Gruppen wurden Punktfeuer und Friktionen angewendet, wo die Dauer der Lahmheit und die mutmaßlichen pathologisch-anatomischen Veränderungen es verlangten. Bei jungen Pferden empfehlen wir zudem Vitamin «D» und Kalziumgaben zur Erhöhung der Knochenfestigkeit.

Diskussion

Die überraschende und in einigen Fällen spontan eintretende Besserung der Spatlahmheit nach der sinngemäßen Hufbehandlung soll den behandelnden Tierarzt zu eingehender Prüfung der Stellung und Bewegung der Hintergliedmaßen anregen. Der Erfolg einer orthopädischen Korrektur ist selbstverständlich um so größer, je früher die schädigende Einwirkung der einseitigen Belastung erkannt wird. Der gute Hufschmied wird von sich aus vor der Bearbeitung des Hufes Stellung und Abnutzung beurteilen und entsprechende Korrekturen anbringen. Seitdem wir in der Schmiede der EMPFA diesem Punkt vermehrte Aufmerksamkeit geschenkt haben, ist das Spathinken bei Jungremonten und Reservepferden ganz selten geworden. Bei akut auftretenden Fällen haben wir durch die Entlastungswirkung des neuen Beschlages rasche Heilung ohne Rezidive beobachtet.

Dort, wo die Veränderungen durch langdauernde Prellungen weiter fortgeschritten sind (Exostosenbildung, Ankylose), kann die Heilung des beschädigten Knochengewebes nur allmählich erfolgen und zieht sich über Monate hin. Immerhin dürfen Pferde, deren Lahmheit nur leichtgradig ist, nach unserer Erfahrung sofort wieder zur Arbeit verwendet werden, unter Verhütung großer Anstrengungen. Mittel- bis hochgradig hinkende Pferde haben wir nach den bisherigen Methoden (Punktfeuer, Friktionen) auch örtlich behandelt und nach 6wöchiger Ruhe zuerst am leichten Fuhrwerk verwendet und nachher wieder geritten. Mißerfolge blieben uns nicht erspart. Es gibt Fälle, die sowohl der orthopädischen wie auch der örtlichen Behandlung trotzen. Das pathologisch-anatomische Bild zeigt dann schwere Veränderungen der Plattenknochen in Form der Ostitis rarefaciens mit teilweiser oder ganzer Durchlöcherung der Gelenkfläche, besonders schwer gegen den dorso-medialen Rand zu. Die Prognose ist ebenfalls ungünstig, wenn die Veränderungen auf den Mittelfußknochen, das Rollbein oder Fersenbein übergreifen (Abb. 4–6).

Zusammenfassung

Die Erfolge der orthopädischen Behandlung der habituellen Kniescheibenluxation des Pferdes regten zu weiteren Studien der Gelenkmechanik der Hintergliedmaßen, speziell der Belastungsverhältnisse des Sprunggelenks, an.

Statisch und mechanisch ist hier der dorso-mediale Rand des Os tarsi centrale und des Os tarsale tertium der größten Belastung ausgesetzt und

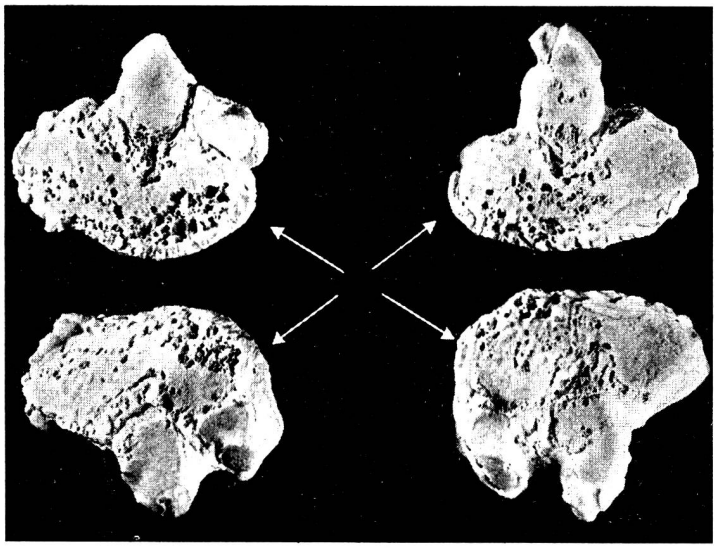

Abb. 6. Die Knochenpaare (Os tarsale III und Os tarsi centrale) stammen von Pferden mit hochgradigem und anhaltendem Spathinken. Äußerlich waren nur flache und kaum erkennbare Exostosen sichtbar. Die schwersten Zerstörungen betreffen den dorso-medialen Rand der Gelenkfläche.

kann durch fortgesetzte Prellungen beschädigt werden. Das Kürzen des inneren Tragrandes und ein Hufeisen, dessen äußerer Rutenschenkel breiter, dicker und weiter geschmiedet ist als der innere, bringen eine Entlastung dieser Stelle. Schon bei normaler Stellung der Hintergliedmaßen wirkt sich eine verbreiterte Unterstützung des äußeren Tragrandes günstig aus. Die Indikation besteht aber besonders für Pferde, deren Stellung bodeneng und faßbeinig ist oder deren Hufe durch fehlerhaften Beschlag und einseitige Abnutzung schief geworden sind.

Es werden einige Fälle von schwerer Spatlahmheit ausführlich besprochen und in einer größeren Versuchsreihe in der EMPFA der Nachweis erbracht, daß durch Korrektur der schiefen Hufe Spatbildungen verhütet und lahme Pferde durch den neuen Beschlag geheilt oder wenigstens arbeitstauglich erhalten werden können.

Résumé

Les succès du traitement orthopédique de la luxation habituelle de la rotule du cheval ont engagé les auteurs à étudier plus à fond le mécanisme articulaire des membres postérieurs et spécialement des conditions d'appui de l'articulation tibio-tarsienne.

Du point de vue statique et mécanique, le bord dorso-médial de l'os tarsi centrale et de l'os tarsale tertium est exposé à une très forte pression et peut être lésé par des heurts répétés. L'ajusture du bord plantaire interne ainsi qu'un fer dont la branche externe sera plus large et plus épaisse que l'interne, dégageront cette partie. Un plus large appui de la branche externe exerce déjà des effets favorables lors d'une station normale du membre. Cette manière de procéder est particulièrement indiquée pour les chevaux à aplomb serré et ouvert du jarret, ou dont la ferrure est défectueuse et l'usure oblique.

Description de quelques cas graves d'éparvin et de nombreux essais effectués sur

des chevaux militaires, essais apportant la preuve que la correction des sabots à usure inégale peut prévenir la formation de l'éparvin et que des chevaux boîteux peuvent être guéris ou du moins rendus aptes au travail.

Riassunto

I successi del trattamento ortopedico della lussazione abituale della rotella nel cavallo condussero ad altri studi sulla meccanica articolare delle gambe posteriori ed in ispecie sui rapporti di appoggio dell'articolazione del garretto.

Sotto gli aspetti statico e meccanico, l'orlo dorsomediale dell'os tarsi centrale e dell'os tarsale tertium, è esposto al massimo appoggio e può essere danneggiato da continue scosse. Il raccorciamento dell'orlo interno di appoggio e un ferro di cavallo la cui branca esterna è forgiata più larga, più spessa e più vasta di quella interna, causano uno sgravio di questo posto già nella stazione normale delle gambe posteriori si sviluppa favorevolmente un sostegno allargato dell'orlo esterno di sostegno. L'indicazione vale soprattutto per cavalli la cui stazione è allargata e a forma di botte o i cui ferri sono diventati obliqui per una ferratura difettosa ed un consumo unilaterale.

Si riferiscono in particolare alcuni casi di zoppicature da spavenio osseo e sulle basi di una più grande serie di esperimenti si fornisce la prova che mediante la correzione degli zoccoli obliqui si possono evitare gli spavenii ossei, guarire cavalli zoppi con una nuova ferratura o almeno riaverli abili al lavoro.

Summary

The success of orthopedic treatment of the habitual luxation of the patella in horses led to studies of the mechanism of the joints of the posterior limbs, especially of the distribution of the weight in the tarsal joint.

Statically and mechanically the dorso-medial borders of the os tarsi centrale and of the os tarsale tertium are exposed to the greatest strain and hence may be damaged by repeated contusions. When the inner plantar border is trimmed more than the outer, and when a shoe is employed, the outer branch of which is broader, thicker and wider than the inner, these borders are subject to less strain. If already in a normal position of the hind limb a better support of the outer wall of the hoof is favorable, this is even more the case in a horse with a narrow position of the hind hooves and with hocks turned out, or when the outer wall of the hoof is too short on account of trimming or forced wearing.

The authors refers some cases of severe lameness by spavin. A series of 44 such cases proves that by correction of an oblique foot the formation of spavin may be prevented and that horses lame on account of spavin may be cured or at least rendered able to work.

Literatur

[1] Hering und Prosch: Lit. in Bayer u. Fröhner, Handbuch der tierärztlichen Chirurgie. Wien/Leipzig 1908. – [2] Heusser H.: Über das Zustandekommen von Hufdeformitäten, speziell des schiefen Hufes. Schweiz. Archiv f. Tierheilkunde *68*, 1926, 267–284. – [3] Lanzillotti-Buonsanti: in Bayer u. Fröhner, Handbuch der tierärztlichen Chirurgie. Bd. IV, Krankheiten der Gelenke. Wien/Leipzig 1908. – [4] Leuthold A.: Grundriß der speziellen Chirurgie für Studierende und Tierärzte. Basel 1952. – [5] Nyffenegger A.: Beobachtungen aus der Praxis über die Patellarluxation. Schweiz. Archiv f. Tierheilkunde *93*, 1951, 221–239. – [6] Silbersiepe und Berge: Lehrbuch der speziellen Chirurgie für Tierärzte und Studierende. Stuttgart 1950. – [7] Stockfleth: Handbuch der tierärztlichen Chirurgie. 1879. – [8] Schwendimann F.: Leitfaden des Hufbeschlages. Bern 1928. – [9] Schwyter H.: Der Schweizer Militärhufschmied. Bern 1938. – [10] Wamberg K.: A new treatment of spavin in horses. XV. Intern. Vet. Kongress Stockholm 1953, Proceedings, Part II, 371–379.