Zeitschrift: Schweizer Archiv für Tierheilkunde SAT : die Fachzeitschrift für Tierärztinnen und Tierärzte = Archives Suisses de Médecine Vétérinaire ASMV : la revue professionnelle des vétérinaires

Herausgeber: Gesellschaft Schweizer Tierärztinnen und Tierärzte

Band: 98 (1956)

Heft: 10

Artikel: Aspermie infolge Nebenhodenhypertrophie mit Abszedierung und Hodenatrophie bei einem einjährigen Stier

Autor: Schärer, Karl

DOI: https://doi.org/10.5169/seals-592591

Nutzungsbedingungen

Die ETH-Bibliothek ist die Anbieterin der digitalisierten Zeitschriften auf E-Periodica. Sie besitzt keine Urheberrechte an den Zeitschriften und ist nicht verantwortlich für deren Inhalte. Die Rechte liegen in der Regel bei den Herausgebern beziehungsweise den externen Rechteinhabern. Das Veröffentlichen von Bildern in Print- und Online-Publikationen sowie auf Social Media-Kanälen oder Webseiten ist nur mit vorheriger Genehmigung der Rechteinhaber erlaubt. Mehr erfahren

Conditions d'utilisation

L'ETH Library est le fournisseur des revues numérisées. Elle ne détient aucun droit d'auteur sur les revues et n'est pas responsable de leur contenu. En règle générale, les droits sont détenus par les éditeurs ou les détenteurs de droits externes. La reproduction d'images dans des publications imprimées ou en ligne ainsi que sur des canaux de médias sociaux ou des sites web n'est autorisée qu'avec l'accord préalable des détenteurs des droits. En savoir plus

Terms of use

The ETH Library is the provider of the digitised journals. It does not own any copyrights to the journals and is not responsible for their content. The rights usually lie with the publishers or the external rights holders. Publishing images in print and online publications, as well as on social media channels or websites, is only permitted with the prior consent of the rights holders. Find out more

Download PDF: 11.08.2025

ETH-Bibliothek Zürich, E-Periodica, https://www.e-periodica.ch

Aus dem veterinär-pathologischen Institut der Universität Zürich
(Dir. Prof. Dr. H. Stünzi)

Aspermie infolge Nebenhodenhypertrophie mit Abszedierung und Hodenatrophie bei einem einjährigen Stier

Von Karl Schärer

Während spezifische Hodeninfektionen (Brucellose, Tuberkulose) bei der Sterilität des Stieres eine große Rolle spielen, findet man verhältnismäßig wenige Angaben über Hoden- und Nebenhodenerkrankungen, die auf nichtspezifische Infektionen zurückzuführen sind.

Richter (1944) führt in seinem Material von 88 Fällen bei Stieren 16 Brucella- und 10 Tuberkulose-Infektionen, aber nur einen Fall an, in dem in den multiplen Abszessen verschiedene Bakterienarten, jedoch keine spezifischen Eitererreger nachgewiesen wurden. Williams (1921) beschreibt eine degenerative Orchitis und Epididymitis sowie Abszeßbildungen im Hoden oder Nebenhoden bei Kälbern, die Sterilität des Tieres mit sich bringen, welche aber meistens erst bemerkt wird, wenn nach den ersten Deckversuchen bei den geführten Kühen keine Gravidität eintritt. Als Ursache nimmt er eine Infektion mit unbekannten Bakterien in früher Jugend an, weist aber darauf hin, daß Streptokokkeninfektionen beispielsweise im Eileiter ähnliche Zerstörungen hervorrufen. Küst und Schaetz (1953) erwähnen Abszeßbildungen durch Corynebakterium pyogenes und Kokken, geben aber keine kasuistischen Angaben. Blom und Christensen (1947) fanden unter 2000 Stieren im Schlachthof Kopenhagen 57 Tiere mit pathologischen Veränderungen in Hoden, Nebenhoden und akzessorischen Geschlechtsdrüsen. 36 betrafen Bildungsanomalien, 21 entzündliche Prozesse. Dabei wurden Brucella abortus 12mal, Corynebakterium pyogenes 3mal und Streptokokken 2mal als Ursache der Veränderungen angeführt, in 6 Fällen war die Ätiologie unbekannt. Hauptsächlich waren die Glandulae vesiculares betroffen (13 Fälle). Orchitis und Epididymitis wurden 3- bzw. 2mal festgestellt.

Als kasuistischer Beitrag zu diesem Kapitel sollen hier die pathologischen Veränderungen der Hoden und Nebenhoden eines jungen Stieres der Braunviehrasse beschrieben werden, der anfangs Mai 1956 wegen Sterilität geschlachtet wurde.

Anamnese

Der am 3. Januar 1955 geborene Stier wurde am 13. Dezember 1955 mit der Garantie, daß er noch nie zur Zucht verwendet worden sei, verkauft. Mitte Januar 1956 wurde er zum erstenmal vom neuen Besitzer zum Decken gebraucht. Da die Sprunglust sehr gut war und der Nachstoß kräftig ausgeführt wurde, bestanden keine Bedenken bezüglich Zuchttauglichkeit. Dem Besitzer fiel lediglich die außergewöhnliche Größe der Hoden auf.

In der Folge trat aber bei keinem einzigen der belegten Tiere eine Konzeption ein. Deshalb wurde Mitte März eine Samenuntersuchung vorgenommen (vet.-bakt. Institut Zürich), welche das folgende Resultat ergab:

Das Ejakulat bestand aus etwa 2 cc einer wässerig-trüben Flüssigkeit

mit einigen großen Flocken und wenigen bis zahlreichen Leukozyten. Spermien wurden keine gefunden. Die bakteriologische Untersuchung ergab ein negatives Ergebnis, ebenso die Widar-Reaktion auf Bang. Diagnose: Aspermie.

Da eine Therapie nicht in Frage kam, wurde der Stier geschlachtet.

Pathologisch-anatomischer Befund

Zwischen der Tunica vaginalis communis und der Tunica vaginalis propria bestehen beidseitig mäßige Verwachsungen in Form von Spangen und Fäden.

In beiden Testikeln findet man eine starke Atrophie des Hodengewebes und eine hochgradige Hypertrophie aller Nebenhodenteile, wie aus den in der folgenden Tabelle 1 angegebenen Maßen und Gewichten sowie aus Abbildung 1 hervorgeht. Zu Vergleichszwecken werden die entsprechenden Angaben eines Hodens eines gleichaltrigen und gleichrassigen Tieres aus dem Schlachthof Zürich angeführt. Vom Hoden I können die Einzelgewichte und -Maße nicht angegeben werden, da er als Makropräparat für die Sammlung des Institutes weiterverarbeitet wurde.

Gewichte und Maße der veränderten Hoden (I und II) und des Vergleichshodens

Maße und Gewichte	Hoden I	Hoden II	Vergleichshoden
Totalgewicht des Testikels (inkl. Tunica vag., Plex. papinif., Samenstrang)	490 g	430 g	275 g
Hodengewebe		75 g	200 g
Nebenhoden (inkl. Samenstrang)		165 g	20 g
Hodengröße (mm)		70 × 55 × 45	105 × 60 × 40
Nebenhodenkopf (mm)		70 × 40 × 40	35 × 20 × 12
Nebenhodenschwanz (mm) . .		50 × 40 × 35	30 × 15 × 16

Das atrophische Hodengewebe zeigt weiche, teigige Beschaffenheit, die Schnittfläche ist glänzend-feucht und beigefarbig.

Alle Nebenhodenteile weisen eine höckerige, grau-weiße Oberfläche und derbe Konsistenz auf. Die Schnittfläche präsentiert sich speckig-feucht und zeigt grau-weißgelbliche Farbe.

Bei einem Hoden (I) findet man unter der Tunica vaginalis des Nebenhodenschwanzes ein altes, pflaumengroßes Hämatom mit dunkelrot marmorierter Schnittfläche in einer sulzigen Umgebung.

Im andern Hoden (II) lassen sich im Schwanz des Nebenhodens ein einzelner nußgroßer Abszeß und im Korpus zwei andere von Kirschgröße nachweisen. Ihr Inhalt besteht aus gelbem, vanillecrèmeartigem, dickflüssigem Eiter, der keinen auffälligen Geruch aufweist. – In den Ausstrichen lassen sich in diesem Eiter keine Bakterien nachweisen, kulturell findet man einige wenige Streptokokken, hingegen keine Brucellen.

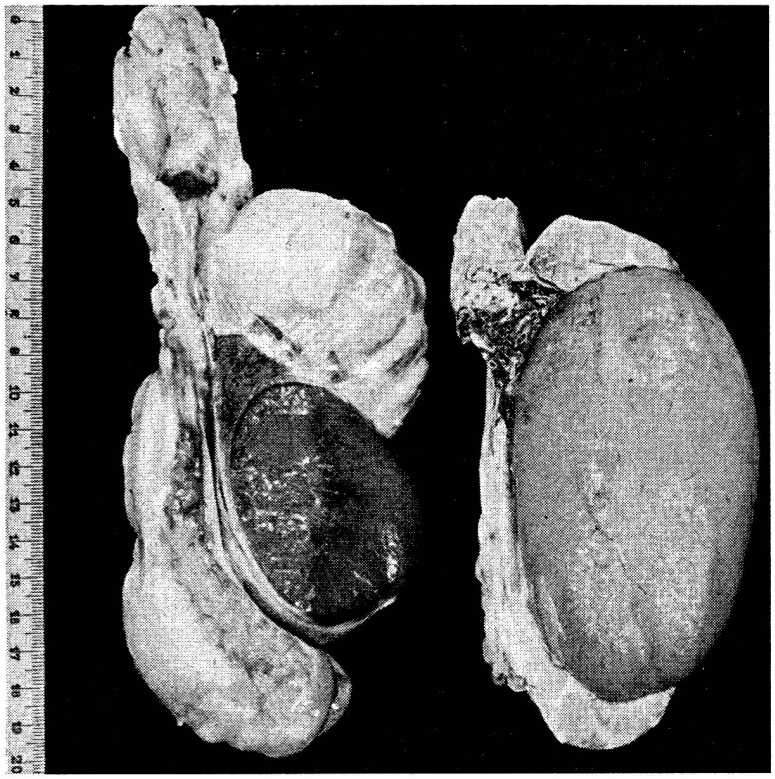

Abb. 1. Normaler Hoden (rechts) und veränderter Hoden mit deutlicher Nebenhodenhypertrophie und Hodenatrophie

Pathologisch-histologischer Befund

Hoden: Das interstitielle Bindegewebe zwischen den Samenkanälchen ist stark verbreitert. Stellenweise zeigen sich Rundzellinfiltrate. Das Epithel der Tubuli contorti ist überall einschichtig, die Kerne zeigen vielenorts Schrumpfungserscheinungen, das Plasma weist wabig-wolkige Strukturen auf. Spermien sind in keinem der Schnitte nachweisbar (Abbildung 2).

Nebenhoden: Die Nebenhodenkanälchen sind durch stark verbreitertes interstitielles Bindegewebe weit auseinandergedrängt und zusammengedrückt. Das Epithel ist an den meisten Stellen gut erhalten. Im Lumen der Kanälchen findet man teilweise Detritusmassen mit zahlreichen, stark gelappten Granulozyten mit azidophilem Plasma; manchmal erkennt man darin eine Granulierung, so daß es sich dabei wahrscheinlich um eosinophile Granulozyten handelt. Hingegen werden in den Lumina keine Spermie gesehen. – In den breiten Bindegewebssepten beobachtet man häufig Entzündungsherde. Die Infiltrate bestehen aus Lymphozyten und Plasmazellen. Auch einige wenige, stark gelappte Granulozyten werden gefunden (Abbildung 3).

In der Kapsel der Nebenhodenabszesse zeigt sich zwischen zahlreichen Bindegewebszellen eine starke Infiltration mit Plasmazellen, Lymphozyten und Granulozyten, wie sie im Lumen der Nebenhodenkanälchen angetroffen werden.

Samenleiter: Außer einer leichtgradigen Verdickung der Gefäßwände im umliegenden Bindegewebe liegen normale Verhältnisse vor.

Diagnose: hochgradige, chronische bis subakute, interstitielle Epididymitis; mittelgradige, chronische, interstitielle Orchitis mit Keimepitheldegeneration und Aspermie.

Diskussion

Im hier geschilderten Fall handelt es sich also um eine bakteriell verursachte chronische Nebenhodenentzündung mit Abszedierung und starker bindegewebiger Neubildung, wobei das interstitielle Bindegewebe im Hoden sekundär auch leichtgradig vom Entzündungsprozeß erfaßt wurde. Im Eiter der Abszesse wurden Streptokokken gefunden. Da diese aber nicht in den Ausstrichen und nur vereinzelt in den Kulturen nachgewiesen wurden, stellt sich die Frage, ob diese Streptokokken wirklich auch ursächlich für die Entzündung in Frage kommen, oder ob sie bei der Entnahme für die Einsendung akzidentell in den Eiter gelangt seien. Nach dem histologischen Bild erscheint uns diese zweite Auffassung wahrscheinlicher, denn die starken bindegewebigen Neubildungen deuten eher auf eine Infektion mit Corynebacterium pyogenes oder auf eine Mischinfektion mit dieser Bakterienart hin.

Zusammenfassung

Die pathologischen Veränderungen der Hoden und Nebenhoden eines wegen Aspermie geschlachteten einjährigen Braunviehstieres werden geschildert:

1. Hochgradige Hypertrophie des Nebenhodengewebes infolge starker Verbreiterung des interstitiellen Bindegewebes mit entzündlichen Infiltraten und Abszedierungen;
2. Atrophie des Hodengewebes mit Vermehrung des interstitiellen Bindegewebes und Degeneration des Keimepithels.

Kulturell werden einige wenige Streptokokken gefunden, doch erscheint es wahrscheinlich, daß Corynebacterium pyogenes selbständig oder als Komponente einer Mischinfektion ursächlich die Hauptrolle spielt.

Résumé

Les lésions pathologiques des testicules et de l'épididyme d'un taureau de la race brune, âgé d'un an, abattu pour cause d'aspermie, sont décrites comme suit:

1. Hypertrophie intense du tissu épididymique, due à un élargissement accentué du tissu conjonctif interstitiel avec infiltrations inflammatoires et formation d'abcès;
2. Atrophie du tissu testiculaire avec prolifération du tissu conjonctif interstitiel et dégénérescence de l'épithélium germinatif.

Sur culture, on décèle quelques streptocoques isolés. Toutefois, il semble probable que le b. coryne pyogenes joue un rôle de premier plan soit isolément soit comme partenaire d'une infection mixte.

Riassunto

Su un toro di razza bruna dell'età di un anno si sono riscontrate le seguenti lesioni:

1. elevata ipertrofia del tessuto epididimico in seguito a notevole proliferazione del tessuto connettivo interstiziale, infiltrati infiammatori e formazione di ascessi;

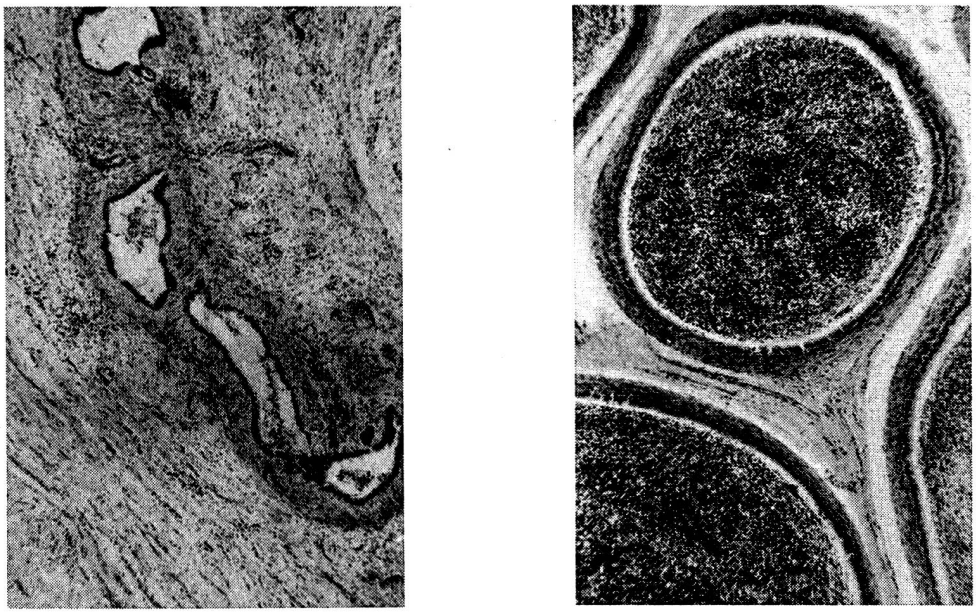

Abb. 2. Normales und verändertes Nebenhodengewebe (links) mit starker Bindegewebshypertrophie und zusammengedrückten Kanälchen ohne Sperma. Gleiche Vergrößerung.

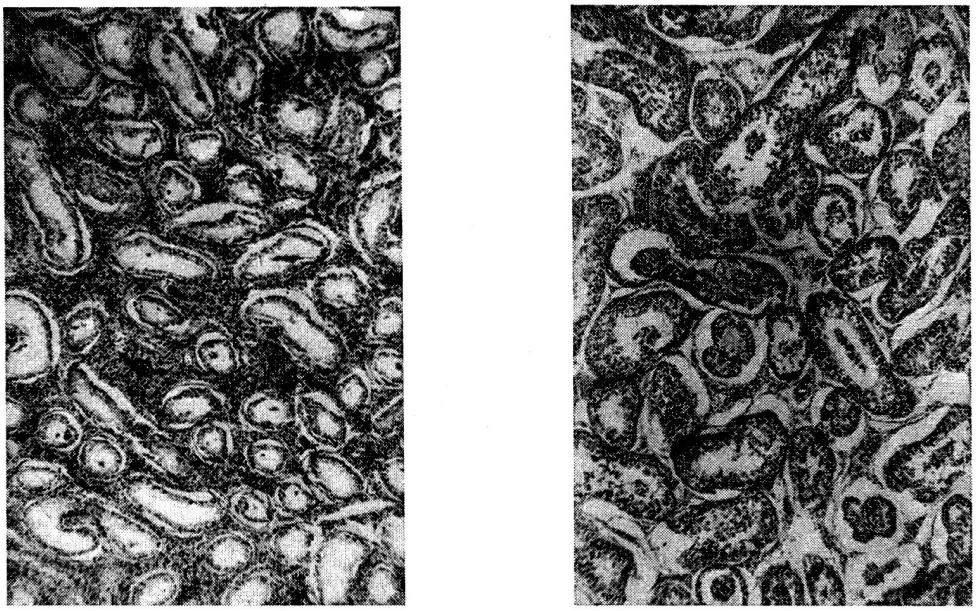

Abb. 3. Normales und verändertes Hodengewebe (links) mit einschichtigem Keimepithel und verbreitertem Bindegewebe.

2. atrofia del tessuto testicolare con aumento del tessuto connettivo interstiziale e degenerazione dell'epitelio germinativo.

Con le culture si sono riscontrati alcuni streptococchi, ma dal lato eziologico è probabile che il Corynebacterium pyogenes abbia svolto un ruolo principale, da solo o quale componente di un'infezione mista.

Summary

The lesions found in testicules and epididymis of a brown race one year old steer sloughtered on account of aspermy are described.

1. Enlargement of the epididymis caused by hypertrophy of the interstitial tissue combined with inflammatory infiltration and abscesses,
2. Atrophy of seminal tubules with degeneration of the epithelium and enlargement of the interstitial tissue.

Streptococci in scarce number could be cultivated, but very likely the role of corynebacterium pyogenes alone or in combination with other microbes is more prominent.

Literatur

Williams, L. W.: The Diseases of the Genital Organs of Domestic Animals, Ithaca, N.Y. 1921. – Richter, J.: Die Sterilität des Rindes, Berlin 1944. – Blom, E. und Christensen, N.O.: Studies on Pathological Conditions in the Testis, Epidymis and Accessory Sex Glands in the Bull, Skand. Vet. Tidskift 37, 1–49, 1947. – Küst, D. und Schaetz, F.: Fortpflanzungsstörungen der Haustiere, Stuttgart 1953.

Über einen Schutzimpfungs-Versuch gegen Schweinepest mit Rovac-Vakzine Lederle

Von Prof. Dr. G. Schmid, Bern

Durch serienweise Kaninchen-Passagen von virulentem Schweinepest-Virus konnte aus der Milz der Kaninchen ein modifiziertes Virus gewonnen werden, dessen Pathogenität für Schweine ganz oder teilweise aufgehoben ist, unter voller Erhaltung der immunogenen Eigenschaften für das Schwein.

Bei der Anwendung in der Praxis ergab sich, daß für gewisse Schweinerassen dieses Kaninchen-passierte Virus für sich allein als Schutzimpfstoff verwendet werden kann, bei anderen Rassen dagegen eine gleichzeitige Injektion von Schweinepest-Serum nötig ist, um unerwünschte Impfreaktionen zu verhüten.

Nachdem man ursprünglich geglaubt hatte, daß die gleichzeitige Einspritzung von Schweinepest-Serum und Rovac-Vakzine die Entstehung einer soliden Immunität verhindere, geht aus den in zwei Gruppen geführten Versuchen von M. J. Harvey und F. S. Cooper hervor, daß 60 bzw. 183 Tage nach der Schutzimpfung die Schweine einer 10000fachen tödlichen Virusdosis widerstanden.

Im vorliegenden Versuch handelt es sich um Schweine, die etwa 2 Monate vor der Schutzimpfung als Kümmerer in die Instituts-Stallung kamen und sich nach Behandlung mit Vibriogrün erholt hatten. Das leichteste der 3 Tiere zeigte außerdem Husten.

3 Schweine im Gewicht von etwa 40 kg wurden mit Rovac-Vakzine und Schweinepestserum Lederle simultan schutzgeimpft. 2½ Monate später wurden alle 3 Schweine