Zur Technik des Kaiserschnittes beim Rind

Autor(en): **Andres, J.**

Objekttyp: **Article**

Zeitschrift: **Schweizer Archiv für Tierheilkunde SAT : die Fachzeitschrift für Tierärztinnen und Tierärzte = Archives Suisses de Médecine Vétérinaire ASMV : la revue professionnelle des vétérinaires**

Band (Jahr): **97 (1955)**

Heft 3

PDF erstellt am: **28.04.2024**

Persistenter Link: https://doi.org/10.5169/seals-588808

Nutzungsbedingungen

Die ETH-Bibliothek ist Anbieterin der digitalisierten Zeitschriften. Sie besitzt keine Urheberrechte an den Inhalten der Zeitschriften. Die Rechte liegen in der Regel bei den Herausgebern.
Die auf der Plattform e-periodica veröffentlichten Dokumente stehen für nicht-kommerzielle Zwecke in Lehre und Forschung sowie für die private Nutzung frei zur Verfügung. Einzelne Dateien oder Ausdrucke aus diesem Angebot können zusammen mit diesen Nutzungsbedingungen und den korrekten Herkunftsbezeichnungen weitergegeben werden.
Das Veröffentlichen von Bildern in Print- und Online-Publikationen ist nur mit vorheriger Genehmigung der Rechteinhaber erlaubt. Die systematische Speicherung von Teilen des elektronischen Angebots auf anderen Servern bedarf ebenfalls des schriftlichen Einverständnisses der Rechteinhaber.

Haftungsausschluss

Alle Angaben erfolgen ohne Gewähr für Vollständigkeit oder Richtigkeit. Es wird keine Haftung übernommen für Schäden durch die Verwendung von Informationen aus diesem Online-Angebot oder durch das Fehlen von Informationen. Dies gilt auch für Inhalte Dritter, die über dieses Angebot zugänglich sind.

Ein Dienst der *ETH-Bibliothek*
ETH Zürich, Rämistrasse 101, 8092 Zürich, Schweiz, www.library.ethz.ch

http://www.e-periodica.ch

war. Ich erwähne zum Beispiel: drohenden Eingeweidevorfall während der Operation, Netzzerreißung mit sofortigem Dünndarmvorfall, unangenehme und die Naht sehr erschwerende Uteruszerreißungen, Retraktion des Uterus beckenwärts und dadurch Unzugänglichkeit der Uteruswunde, ständiger Husten des Tieres während des Bauchverschlusses usw.

Dann heißt es ruhig Blut zu bewahren und einen raschen, logischen, einfachen, möglichen und wirksamen Entschluß zu fassen.

Die Kenntnisse solcher Zwischenfälle und die Art, wie man sie meistert, bilden schließlich das, was man unter «Erfahrung» versteht.

Zum Schluß kann ich die Kollegen, die diese Operation wagen wollen, versichern, daß sie nach eventuellen anfänglichen Schwierigkeiten Erfolg und Freude haben werden, und wünsche ihnen viel Glück.

Aus der veterinär-ambulatorischen Klinik der Universität Zürich
(Direktor: Prof. Dr. J. Andres)

Zur Technik des Kaiserschnittes beim Rind

Von J. Andres, Zürich

In der Publikation: «Einige Erfahrungen in der Praxis des Kaiserschnittes beim Rind» (vorstehend), gibt Kollege Dr. J. Staehli, Neuenburg, seine Resultate mit dieser Operation bekannt. Nach eingehender Besprechung der Indikationsgebiete nimmt er kritisch Stellung zu den verschiedenen Operationsmethoden und kommt auf Grund seiner eigenen Erfahrung zum Schlusse, daß die Eröffnung der Bauchhöhle links-seitlich der Vena subcutanea abdominis am liegenden Tier am vorteilhaftesten sei. Staehli hat somit im Prinzip die vor wenigen Jahren von Vandeplassche und Paredis in Gent[1] veröffentlichte Methode (belgische Methode) übernommen.

Von unserer Klinik aus wurden im Verlaufe des letzten Jahres – nach einigen teils schon längere Zeit zurückliegenden Tastversuchen – mehrere Kaiserschnittoperationen nach dieser Methode durchgeführt.

Um vor allem dem Praktiker die Möglichkeit zu verschaffen, sich in diese Operationstechnik einzuarbeiten, gebe ich nachfolgend eine «Anleitung zur Kaiserschnitt-Operation», wobei ich mich im allgemeinen auf die technischen Belange der Operation beschränken möchte.

Die Tatsache, daß ein geschulter Assistent bei der Operation unentbehrlich ist – besonders in Anbetracht des stets möglichen Vorkommens von

---

[1] Vandeplassche, M. and Paredis, F.: Caesarian section in the bovine. Paris-Bruxelles, Standaard-Boekhandel, Antwerpen-Amsterdam (1954? – Erscheinungsjahr ist nicht angegeben).

«Unvorhergesehenem» (vgl. Staehli) – sollte kein Grund sein, gegebenenfalls von der Operation Umgang zu nehmen.

1. Vorbereitung des Tieres

Das Operationsfeld und dessen Umgebung, das heißt der linke ventrale Bauchquadrant, wird geschoren und mit Wasser und Seife gewaschen. Die Schurstelle wird folgendermaßen abgegrenzt: ventral durch die Vena subcutanea abdominis und das Euter; kranial durch eine senkrechte Linie, die den Nabel durchschneidet; dorsal durch eine horizontale Linie in halber Höhe; kaudal durch die Kniefalte und das Euter.

2. Operationslager

Um nicht in stark gebückter Haltung operieren zu müssen und um das Tier möglichst schonend niederlegen zu können, empfiehlt es sich – je nach Witterungs- und Lichtverhältnissen im Freien oder in einem Raum –, ein

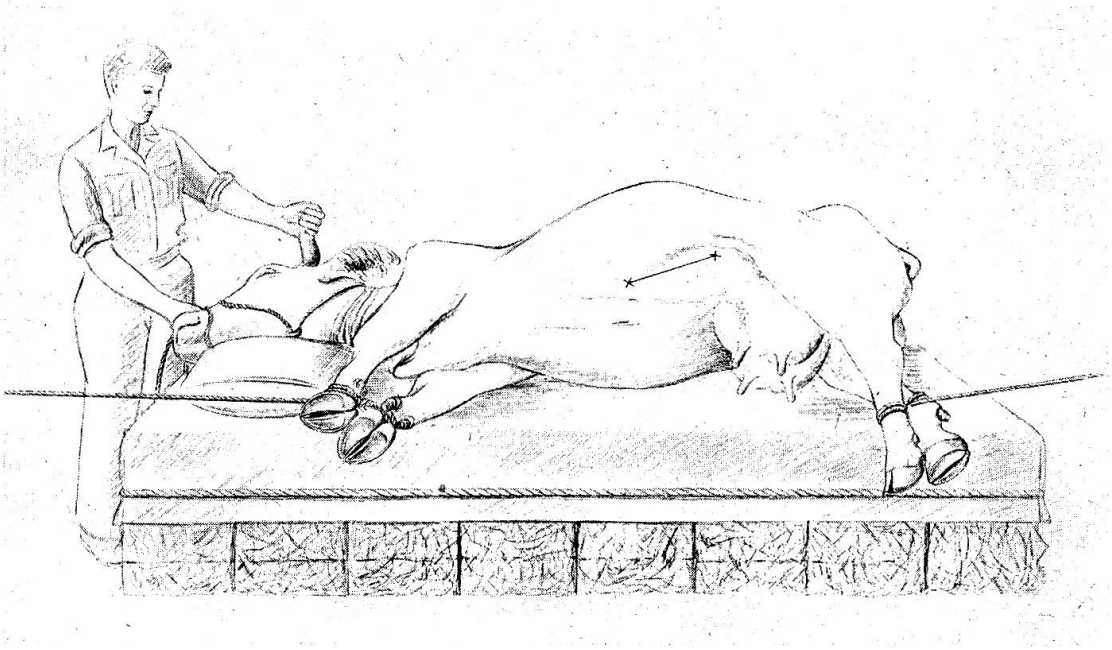

Abb. 1. Günstige Lagerung und Fixation des Tieres; ×——×: Operationsstelle.

Lager aufzurichten, bestehend aus zwei Reihen von je acht auf die lange Seitenfläche gestellten Strohballen. Die so aneinandergereihten Strohballen werden mit einer Wagendecke (Plache) überdeckt, worauf der ganze Komplex mit einem horizontal umfahrenden dicken Seil fest zusammengeschlossen wird (Abb. 1). Im Abstand von etwa einem Meter oder mehr links und rechts des Lagers soll die Möglichkeit gegeben sein, die Vorder- resp. Hintergliedmaßen des Tieres nach dem Ablegen zu fixieren (Ringe, Pfosten, eiserne

Fensterkreuze, Balken usw., resp. – im Freien – Bäume, Pfähle usw.). Ein mit Heu oder Stroh gefüllter Sack dient als Kopf-Hals-Unterlage.

3. Narkose resp. Anästhesie und Niederlegen des Tieres

Die Operation kann sowohl unter Allgemein-Narkose als auch in hoher Sakralanästhesie durchgeführt werden. Die Allgemein-Narkose hat den Vorteil, daß die Tiere keinerlei Abwehrbewegungen machen und nach dem Erwachen ruhig aufstehen. Jedoch ist es notwendig, neben der Narkose auch die Schnittlinie subkutan zu anästhesieren. Ein gewisser Nachteil liegt darin, daß auch die Frucht narkotisiert wird, wodurch primär lebensschwache Föten eventuell schon vor oder kurz nach der Entwicklung sterben. Jedenfalls muß die Frucht sofort nach der Entwicklung besonders gepflegt werden (eventuell Analeptika).

Bei der hohen Sakralanästhesie besteht die Gefahr, daß die Tiere während der Operation mit den Vordergliedmaßen agitieren und den Vorderkörper heben. Es ist deshalb eine besonders gewissenhafte Fixierung der Vordergliedmaßen notwendig. Zudem muß eine zuverlässige Hilfskraft den Kopf des Tieres dauernd niederdrücken. Eine Störung im Abgang der Eihäute habe ich nie beobachtet, wohl weil regelmäßig nach der Operation (sowohl in den Fällen von Narkose wie von Anästhesie) Hypophysenhinterlappen-Hormone injiziert werden.

a) *Narkose:* Das Tier wird mit seiner rechten Seite an das Operationslager gestellt und mittels eines Fällgeschirres oder einer Niederschnür-Einrichtung mit zusätzlicher Strickfesselung der beiden rechten Gliedmaßen auf das Lager gelegt. Kopf und Hals werden mit einem stroh- oder heugefüllten Sack unterlegt. Die beiden Vordergliedmaßen werden nach vorn (links), die beiden Hintergliedmaßen nach hinten (rechts) gut befestigt. Ein Gehilfe überwacht beim Kopf des Tieres dessen Reaktionen. Die Narkose erfolgt mittels 25 bis 30 ccm Vetanarcol intravenös (V. subcutanea abdominis sinistra). Anschließend werden in der vorgesehenen Haut-Schnittlinie an zwei Stellen je 10 bis 20 ccm eines Anästhetikums subkutan deponiert. Tiefe und Dauer der Narkose sind individuell verschieden; im allgemeinen kann man (bei Vetanarcol in der angegebenen Dosierung) mit einer Narkosedauer von 1½ bis 4 Stunden rechnen.

b) *Anästhesie:* Die Vorbereitungen des Tieres sind dieselben wie bei der Narkose, jedoch wird das Tier erst dann auf das Lager gelegt, wenn es in der Nachhand zu schwanken beginnt. Als Anästhetikum eignet sich jedes der für die Sakralanästhesie gebräuchlichen Mittel. Die Injektion erfolgt, wie gewohnt, zwischen letztem Kreuz- und erstem Schwanzwirbel. Die Flüssigkeitsmenge des Anästhetikums beträgt je nach Präparat und Größe des Tieres zwischen 40 bis 80 ccm. Wenn das Tier auf dem Lager liegt, müssen besonders zuverlässig (!) die beiden Vordergliedmaßen nach vorn, jedoch auch die beiden Hintergliedmaßen nach hinten befestigt werden. Ein Gehilfe setzt sich neben

den Kopf des Tieres und hält diesen ständig auf das untergeschobene Kissen gedrückt. Die Wirkungsdauer des Anästhetikums beträgt, individuell und nach dem Präparat verschieden, etwa 2 bis 5 Stunden. Das Tier muß solange überwacht werden, um vorzeitige Aufstehversuche verhindern zu können. (Staehli empfiehlt wegen der Gefahr von Adduktorenrissen das Anlegen eines Verbindungsstrickes zwischen den beiden Hintergliedmaßen während 1 bis 2 Tagen.)

4. Vorbereitung des Operationsfeldes

Das vorgeschorene Feld wird gereinigt und rasiert. Für das Abdecken der Haut nach Setzen des Hautschnittes liegen zwei ausgekochte Leintücher (oder ein Operationsschlitztuch) in gut warmer Desinfektionslösung bereit. Das eigentliche Operationsfeld, ein horizontales Rechteck zwischen Eutervene und Kniefalte und nach vorn den Musculus cutaneus maximus überdeckend, wird mit Jodbenzin oder Jodtinktur usw. desinfiziert.

5. Eröffnung der Bauchhöhle

Der Hautschnitt wird etwa 5 bis 10 cm lateral der linken Eutervene in einer Länge von 30 bis 35 cm gelegt. Er beginnt zwischen Kniefalte und Euter und führt leicht kranio-ventral einige Zentimeter über den hintern Rand des Hautmuskels (vgl. Abb. 1).

Die Lage des Schnittes kann nach den durchpalpierbaren Fötusteilen etwas variiert werden. Obwohl er ziemlich weit kaudal reichen muß, um den Uterus aus dem Abdomen heben zu können, soll er doch nicht zu weit unter die Kniefalte gesetzt werden, weil dort das Setzen der Naht schwieriger ist.

Nach Beendigung des Hautschnittes wird die Haut an beiden Schnittseiten einige Zentimeter subkutan gelöst. Hierauf werden die abdeckenden Leintücher nach oben und unten mit Tuchklammern auf die Hautkante gesetzt. Es folgt der Schnitt durch den Hautmuskel (kranial) und das lockere Bindegewebe (kaudal).

Nach Durchtrennen der Tunica flava abdominis und der Sehnenplatten des M. obliqus abdominis externus und internus (äußere Rektusscheide) dringt das Messer in den kaudalwärts dicker werdenden M. rectus abdominis. Um stärkere Blutungen zu vermeiden, wird der Muskel im Verlaufe seiner Fasern stumpf mit der Hand getrennt. Allfällige Blutungen aus der Haut, dem Hautmuskel und aus dem geraden Bauchmuskel, die in der Regel nicht beträchtlich sind, werden sorgfältig mit Arterienklemmen oder mit Katgut-Abbindung gestillt.

Nach der stumpfen Durchtrennung des M. rectus abdominis erscheint die helle Sehnenplatte des M. transversus abdominis (innere Rektusscheide). Diese, sowie das innen anliegende Peritonaeum werden durch einen 2 bis

3 cm langen vorsichtigen Einstich mit dem Messer geöffnet. Sogleich quillt das Fettgewebe des Omentum majus kugelartig durch die Öffnung. Nur ausnahmsweise ist das große Netz kranial verschoben und legt den Uterus frei. Die endgültige Eröffnung der innern Rektusscheide (inkl. Peritonaeum) erfolgt unter Fingerführung mittels gerader Schere.

Um das trächtige Uterushorn in die Bauchwunde und aus derselben heben zu können (Operateur), muß das Netz mit dem Pansen durch Zug mit beiden Händen (Gehilfe) kranial verschoben werden. Nur selten ist es notwendig, das Netz mit der Schere einige Zentimeter anzuschneiden, wobei nach dem Uterusverschluß die Netzwunde mit Katgut vernäht wird.

Beim Vorliegen einer Uterustorsion soll diese vor Eröffnung des Uterus korrigiert werden. Ist der Gebärmutterinhalt bereits infiziert, ist es notwendig, das Organ genügend weit aus der Bauchhöhle zu heben. Sofern stark gasige Pansenfüllung das Heranbringen des Uterus und den nachträglichen Verschluß der Bauchwand erschwert, soll der Pansen von der linken Hungergrube aus (gewöhnliche Stelle) mit feinem Trokar entlastet werden.

6. Eröffnung des Uterus und Entwicklung der Frucht

Der Uterus wird durch einen etwa 15 bis 20 cm langen Längsschnitt im kranialen Teil der großen Kurvatur mit dem Skalpell eröffnet. Dabei soll der Schnitt durch Karunkeln vermieden werden. Die nach dem Durchschneiden der Eihäute in Erscheinung tretende starke Blutung ist unbedenklich, denn sie stammt aus den fötalen Gefäßen und hört nach Entfernung der Frucht sehr schnell auf. Die Frucht wird von Hand oder mittels Geburtsstricken (-ketten) aus der Wunde gezogen, wobei die Uterusöffnung durch die Frucht selbst etwas erweitert wird.

Bei Zwillingsträchtigkeit können kleinere Früchte auch aus dem andern Horn über das Corpus uteri in das eröffnete Horn gezogen und extrahiert werden (Beobachtung an einem eigenen Fall), nötigenfalls ist nach Vernähen des ersten Uterushornes ein zweiter Einschnitt im andern Horn vorzunehmen (Vandeplassche und Paredis).

7. Verschluß des Uterus

Die Eihäute werden nicht entfernt, außer sie lösen sich durch leichten Zug, doch werden aus der Wunde hängende Teile mit der Schere abgeschnitten. Vortretende Karunkeln werden in den Uterus zurückgeschoben oder nötigenfalls mit Katgut abgebunden und weggeschnitten. Allfällige Uteruswandblutungen sind zu stillen. Zum Setzen der Naht faßt der Assistent die Uteruswundränder und hebt das Organ sackartig. Der Verschluß des Uterus erfolgt in einer fortlaufenden einstülpenden Matratzennaht mit Katgut Nr. 5 (einfach). Die Einstiche und das Anziehen des Fadens sollen in der Längsrichtung, also parallel der Schnittlinie, erfolgen, um ein Einreißen zu

vermeiden. Der Faden liegt in der Muscularis, darf also die Uterusschleimhaut weder an-, noch gar etwa durchstechen. Vor endgültigem Verschluß werden in die Uterushöhle einige desinfizierende Kapseln, Tabletten oder Stäbe gelegt. Eine zweite Uterusnaht erübrigt sich. Anschließend wird die Uterusnaht mit einem geeigneten Wundpulver (Antibiotika oder Sulfonamide) bestreut, hierauf der Uterus versenkt und das Omentum majus nach hinten gelegt (resp. vernäht).

8. Verschluß der Bauchwand

Die gesamte Bauchwand inklusive Haut wird in drei Etagen und einer zusätzlichen Wundkammnaht geschlossen. Die tiefste Naht besteht aus 5 bis 8 Einzel-U-Nähten, die je 2½ bis 3 cm seitlich fassen und in Abständen von etwa 2 cm liegen. Die Einzelfäden umfassen alle Schichten vom Peritonaeum (innen) bis zur Fascia transversa (außen). Der Einstich beginnt unten (medial), der U-Bogen liegt oben (lateral), der Ausstich führt wieder nach unten (medial). Die freien Nahtenden werden vorläufig nicht verknotet, sondern nur leicht verschlungen oder je mit einer Arterienklemme gefaßt (Abb. 2, Naht Nr. 1). Als Nähmaterial wird entweder Seide Nr. 15 oder 16 einfach oder Seide Nr. 8 doppelt oder Katgut Nr. 5 oder 6 doppelt gewählt (Draht oder dünne Kunststoff-Ligaturen eignen sich nicht, da sie zu stark einschneiden; ob besonders dicke Kunststoffäden geeignet sind, wäre noch abzuklären). Erst wenn sämtliche Nähte gelegt sind, werden sie einzeln angezogen und verknotet, wobei das Einklemmen von Netzpartien vermieden wird. Vor endgültigem Verschluß wird die Abdominalhöhle mit 3,0 bis 5,0 Streptomycin beschickt.

Durch das Anziehen der Naht entsteht ein stark prominenter, dicker Wundkamm. Zur Sicherung der ersten Naht wird – gemäß dem Vorgehen bei der belgischen Methode zur Vermeidung von Hernien – eine fortlaufende Naht mit gleichem Material und in gleicher Stärke über den Wundkamm geführt (Abb. 2, Naht Nr. 2).

Der Hautmuskel und das kaudal anschließende Bindegewebe werden mit Katgut Nr. 5 oder Seide Nr. 6 bis 8 in einfacher Fadenführung geschlossen (Abb. 2, Naht Nr. 3).

Zum Verschluß der Haut dienen 4 bis 6 einzelne U-Nähte mit Seide Nr. 15 oder 16 einfach oder Seide Nr. 8 doppelt, wobei die Verknotung lateral (oben) zu erfolgen hat (Abb. 2, Naht Nr. 4). Vor dem Festziehen der kranialen Nähte wird ein Drain in die Wunde gelegt, der nach 24 bis 48 Stunden entfernt werden kann.

Zum Abschluß werden 40 bis 50 Voegtlin-Einheiten eines Hypophysenhinterlappen-Hormones subkutan verabreicht, um den Abgang der Eihäute und die Involution des Uterus zu sichern. Gleichzeitig werden etwa 3 Millionen Einheiten Penicillin parenteral appliziert mit Wiederholung in den nächsten Tagen (total etwa 10 bis 12 Millionen Einheiten).

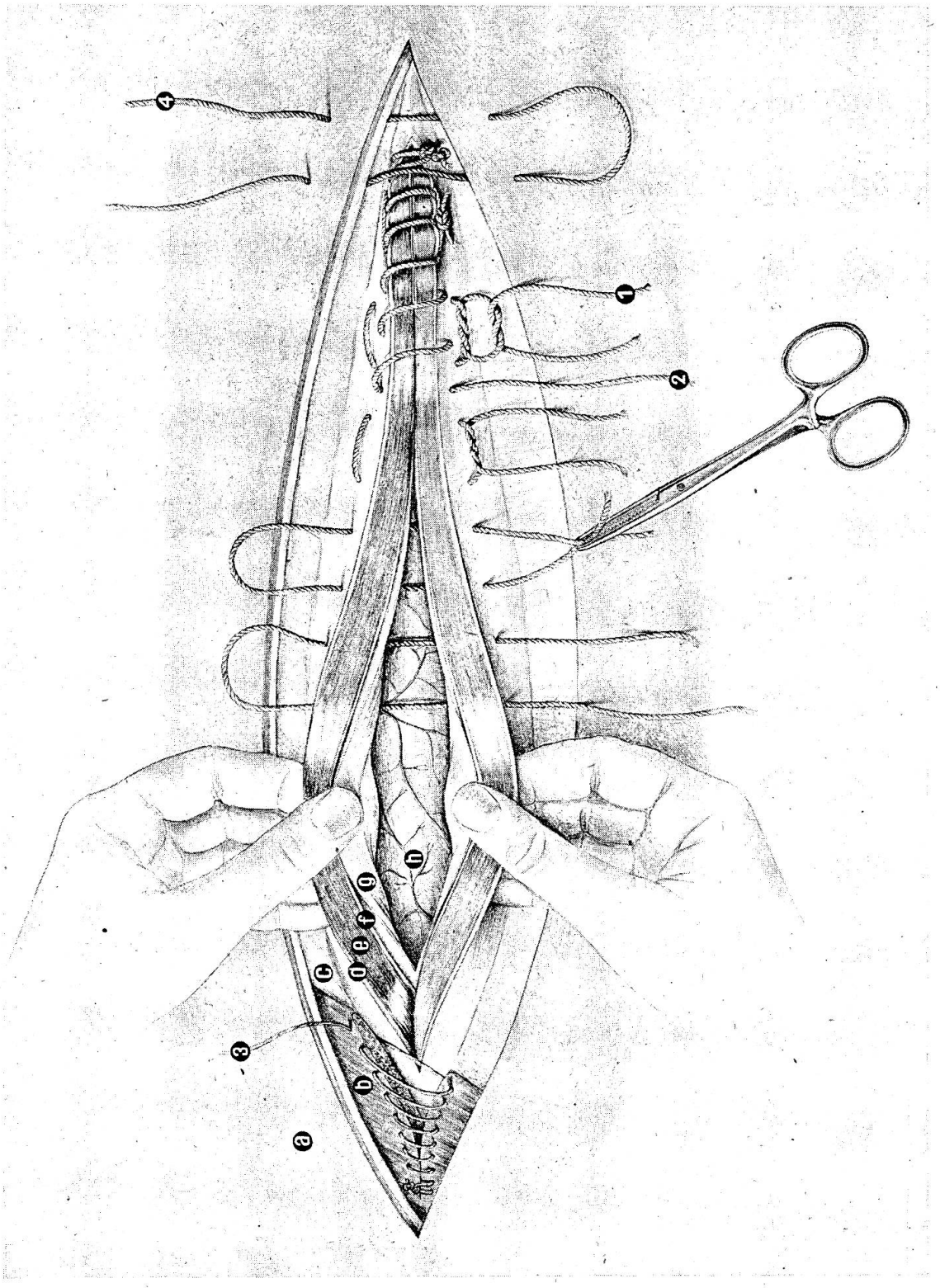

Abb. 2. Schema der Bauchwandnaht (in Anlehnung an die Technik von Vandeplassche und Paredis). a: äußere Haut, b: M. cutaneus maximus, c: lockeres Bindegewebe, d: äußere Rektusscheide, e: M. rectus abdominis, f: innere Rektusscheide, g: Peritonaeum, h: Omentum majus. – 1: Erste Naht (Einzel-U-Nähte); 2: Zweite Naht (fortlaufende Kammnaht); 3: Dritte Naht (fortlaufende Naht des Hautmuskels und des Bindegewebes); 4: Vierte Naht (Hautnaht, einzelne U-Nähte).

Besondere Diät ist nicht notwendig, doch sollen die Tiere vor inneren und äußeren Erkältungen geschützt werden. Die Hautnähte werden nach etwa 12 bis 14 Tagen entfernt.

Als ziemlich konstante, aber harmlose Komplikation werden innert der ersten 14 Tage Sekretversenkungen mit Ödembildung und oft subkutanes Emphysem in der Umgebung der Hautwunde beobachtet.

Wenn in den vorstehenden Ausführungen im Prinzip die belgische Methode (Vandeplassche und Paredis) beschrieben wurde, soll damit nicht gesagt sein, daß sie unbedingt die beste oder die einzige Methode sei, die beim Rind angewendet werden soll oder kann. Stets gilt in solchen Fällen der Leitsatz: Sofern im Einzelfalle verschiedene technische Vorgehen zum erwünschten Ziele führen, hat der Fachmann mit derjenigen Methode am meisten Erfolg, die er absolut beherrscht. Es sei deshalb auch das Studium der einschlägigen Fachliteratur empfohlen (vgl. Literaturauswahl von Hofmann, W.: Zum Kaiserschnitt beim Rind. Schweizer Archiv für Tierheilkunde *96*, S. 618–623, 1954).

Besonders möchte ich auch auf die eben zitierte Publikation von Hofmann, Bern, aufmerksam machen. Er betont, daß man sich in jedem Falle auch über die Wirtschaftlichkeit des Eingriffes Rechenschaft geben müsse und die Möglichkeit in Erwägung zu ziehen sei, daß zufolge post-operativen Verwachsungen eine spätere Konzeption in Frage gestellt werde. Tatsächlich wurde im beobachteten Material von Vandeplassche (150 Fälle) eine nachherige Fruchtbarkeit in nur 55 bis 60 Prozent erhalten.

Da sich die operierten Tiere meist verhältnismäßig schnell erholen und bald zu guter Milchleistung kommen, dürfte die Operation vor allem für Milchwirtschaftsgebiete, weniger für Aufzuchtgebiete, in Frage kommen. In Zuchtgebieten – bei uns sind es vor allem Gebirgsgegenden – besteht eine erste Schwierigkeit schon darin, innert kürzester Frist einen geschulten Assistenten (Nachbarkollegen) zuziehen zu können. Im weitern ist meistens die Prognose deshalb ungünstiger, weil in der Regel schon weitgehend Laienhilfe angewendet wurde und schließlich handelt es sich in den Fällen, da der Kaiserschnitt indiziert ist, in hohem Prozentsatz um erstgebärende Rinder mit Zervixenge. Da sich eine Zervixenge bei spätern Geburten oft wiederholt und zudem die Aussicht für spätere Fruchtbarkeit eines operierten Tieres ohnehin in erheblichem Maße reduziert ist, dürfte in vielen Fällen die Schlachtung wirtschaftlicher sein. Bei noch lebenden Kälbern kann dann immer noch die Frucht gerettet werden, wenn nach Betäubung (Kopfschuß) des Muttertieres – jedoch vor Entblutung – die Frucht durch Eröffnung in der Linea alba entfernt wird.