

**Zeitschrift:** Schweizer Archiv für Tierheilkunde SAT : die Fachzeitschrift für Tierärztinnen und Tierärzte = Archives Suisses de Médecine Vétérinaire  
ASMV : la revue professionnelle des vétérinaires

**Herausgeber:** Gesellschaft Schweizer Tierärztinnen und Tierärzte

**Band:** 95 (1953)

**Heft:** 4

**Artikel:** Carcinoma renale beim Hund

**Autor:** Stünzi, Hugo

**DOI:** <https://doi.org/10.5169/seals-589614>

### **Nutzungsbedingungen**

Die ETH-Bibliothek ist die Anbieterin der digitalisierten Zeitschriften auf E-Periodica. Sie besitzt keine Urheberrechte an den Zeitschriften und ist nicht verantwortlich für deren Inhalte. Die Rechte liegen in der Regel bei den Herausgebern beziehungsweise den externen Rechteinhabern. Das Veröffentlichen von Bildern in Print- und Online-Publikationen sowie auf Social Media-Kanälen oder Webseiten ist nur mit vorheriger Genehmigung der Rechteinhaber erlaubt. [Mehr erfahren](#)

### **Conditions d'utilisation**

L'ETH Library est le fournisseur des revues numérisées. Elle ne détient aucun droit d'auteur sur les revues et n'est pas responsable de leur contenu. En règle générale, les droits sont détenus par les éditeurs ou les détenteurs de droits externes. La reproduction d'images dans des publications imprimées ou en ligne ainsi que sur des canaux de médias sociaux ou des sites web n'est autorisée qu'avec l'accord préalable des détenteurs des droits. [En savoir plus](#)

### **Terms of use**

The ETH Library is the provider of the digitised journals. It does not own any copyrights to the journals and is not responsible for their content. The rights usually lie with the publishers or the external rights holders. Publishing images in print and online publications, as well as on social media channels or websites, is only permitted with the prior consent of the rights holders. [Find out more](#)

**Download PDF:** 24.02.2026

**ETH-Bibliothek Zürich, E-Periodica, <https://www.e-periodica.ch>**

Aus dem Angell Memorial Animal Hospital, Boston, Mass. USA

## **Carcinoma renale beim Hund**

Von Hugo Stünzi<sup>1</sup>

Nierengeschwülste werden im veterinär-medizinischen Schrifttum selten erwähnt. Die wenigen einschlägigen Arbeiten befassen sich hauptsächlich mit embryonalen Nephromen (Wilms-Tumoren), während das klassische Carcinoma renale eine Ausnahme zu sein scheint.

Soweit wir die Literatur überblicken, sind renale Karzinome beim Hund bisher von M'Fadyean (1899), Habacher (1907), Cadeau und Ball (1910), G. Petit (1910), Valade (1932 und 1934), Haigler (1943), Willis (1948) und Mulligan (1949) veröffentlicht worden. Diese kleine Zahl von renalen Karzinomen beim Hund ist deshalb bemerkenswert, als gerade bei dieser Tierart epitheliale Geschwülste in andern Organen relativ häufig angetroffen werden. Mulligan erwähnt in seiner Zusammenstellung von 1000 Geschwülsten des Hundes lediglich ein renales Karzinom, ein Adenom und ein Zystadenom der Niere. Soweit vollständige Angaben vorliegen, handelt es sich mit Ausnahme von 2 Fällen (M'Fadyean) um männliche Hunde.

Die kleine Zahl von Veröffentlichungen veranlaßt uns, drei Fälle von Carcinoma renale zu beschreiben, die wir im Angell Memorial Animal Hospital in Boston (USA) zu Gesicht bekamen. Unser Material stammt von 3 männlichen Hunden im Alter von 3, 7 und 10 Jahren. Zwei der Hunde wurden nephrektomiert, das dritte Tier wurde wegen ausgebreiteter Metastase mit Einverständnis des Besitzers getötet. Neben klinischen und pathologisch-anatomischen Protokollen standen uns photographisches Material sowie eine Anzahl histologischer Präparate und Röntgenaufnahmen zur Verfügung. Bei allen 3 Hunden bestand *Hämaturie*. Die Geschwulst wurde stets palpatorisch, in Fall 3 überdies röntgenologisch festgestellt. Der Besitzer dieses Hundes, der anlässlich der ersten Untersuchung eine Nephrektomie verweigert hatte, brachte den Hund 8 Monate später in kachektischem Zustand in die Klinik zurück.

Vorgeschichte, klinische Befunde sowie Sektionsbericht des Pathologischen Institutes des A.M.A.H. werden tabellarisch wiedergegeben.

### **Histologische Befunde**

#### **Fall 1**

Die Geschwulst besteht aus einem epithelialen Parenchym, das durch dünne Bindegewebssepten in unregelmäßige Läppchen unterteilt wird. Die umliegenden Reste von Nierengewebe zeigen schwere Veränderungen i. S. einer chronischen, interstitiellen

---

<sup>1</sup> Die Arbeit entstand anlässlich eines von der Janggen-Pöhn-Stiftung und der Schweizerischen Akademie der Medizinischen Wissenschaften unterstützten Studienaufenthaltes im pathologischen Institut des A.M.A.H. (Chef: Dr. D. L. Coffin) in Boston.

## Tabellarische Übersicht über die Kasuistik

	Fall 1	Fall 2	Fall 3
Anamnese	Spaniel, männlich, 7jährig, Hämaturie seit 3 Wochen, seit 1 Woche gelegentlich Blutgerinnsel im Harn. Leichte Abmagerung. Polydipsie.	Cocker Spaniel, männlich, 3jährig. Hund schwach, abgemagert. Hämaturie.	Niederlaufhund, männlich, 10jährig. Polydipsie, Erbrechen, Anorexia, Abmagerung. Anlässlich der 1. Untersuchung wurde röntgenologisch ein großer Tumor der Nieren festgestellt. Nach 8 Monaten wurde das Tier zum 2. Mal eingeliefert.
Klinischer Befund	Starke Vergrößerung der rechten Niere, fest, palpierbar. Hämaturie, Nephrektomie.	Starke Vergrößerung der rechten Niere, palpierbar. Hämaturie, Abmagerung, Inappetenz. Albuminurie, Nephrektomie.	8 Monate nachdem röntgenologisch ein Nierentumor festgestellt worden war, brachte der Besitzer das Tier zum 2. Mal. Probelaaparotomie: großer grobhöckeriger Tumor in linker Niere.
Pathologisch-anatomischer Befund: Primärtumor	Niere $11,5 \times 8 \times 6$ cm, 280 g schwer, schmutzig-weiße, gelappte Tumormassen in Nierenrinde und -mark, Nierenparenchym auf kleine Reste reduziert. Nierenbecken ausgeweitet, enthält Blutkoagula.	Niere rechts $10 \times 15 \times 7$ cm messend, enthält graugelbe, gelappte Tumormassen. Normales Nierengewebe auf $ca. 5 \times 2 \times 5$ cm reduziert.	Linke Niere stark vergrößert (Maße fehlen), enthält markige, gelbe Tumormassen, die die Oberfläche vorwölben und sich auf Rinde und Mark ausbreiten. Multiple Hämorrhagien in Geschwulstmasse. Am kaudalen Pol der Niere Nierengewebe noch erkennbar, Nierenbecken ausgeweitet und ebenfalls von Tumormassen ausgefüllt (Photo). Herzdilatation.
Metastasen	keine (?)	keine (?)	In Mesenterium, Leber, Lunge, Peritoneum, Pleura costalis, solitäre Metastase in Milz, multiple Metastasen in Zwerchfell. Metastasen weiß und derb.

Nephritis mit Fibrose einzelner Glomerula. Die Geschwulst ist durch eine verschieden stark ausgebildete Kapsel gegen das Nierengewebe abgegrenzt.

Die Geschwulst besteht aus epithelialen Zellen, die sehr unregelmäßige, adenoide Strukturen mit papillären Protuberanzen bilden. Diese gebuchteten Hohlräume sind größtenteils optisch leer und werden von einem einschichtigen kubischen bis zylindrischen Geschwulstepithel ausgekleidet. Letzteres besteht aus Zellen mit einem leicht azidophilen Zytoplasma und einem eiförmigen, meist chromatinarmen Kern. Symmetrische und asymmetrische Mitosen sind zahlreich. Das Geschwulstgewebe scheint durchwegs aus solchen adenoid-papilliferen Formationen zu bestehen, wobei allerdings stellenweise auch regelmäßigeren Strukturen i. S. eines Adenoms vorhanden sind.

*Histologische Diagnose:* Adenocarcinoma renale partim papilliferum.

**Fall 2**

Die Geschwulst wird durch eine unregelmäßige, meist dünne Kapsel gegen die umliegenden Reste von Nierengewebe abgegrenzt. Das restliche Nierengewebe zeigt schwere chronisch entzündliche Veränderungen mit Atrophie vieler Tubuli und Fibrose der Glomerula.

Das Geschwulstgewebe wird durch unregelmäßige Bindegewebszüge in große Geschwulstlappen unterteilt. Die zentralen Bezirke dieser Geschwulstkomplexe sind fast durchwegs nekrotisch, in den mehr peripheren Gebieten sind frische und ältere Blutungen sichtbar.

Das Geschwulstgewebe besteht aus epithelialen Zellen, die neben einigen soliden Bezirken tubulusähnliche Formationen mit oft nur spaltförmigen Lumina bilden. Daneben finden sich Stellen, in denen die Zellen weite, unregelmäßige, verzweigte, tubuläre Strukturen bilden.

In den mehr soliden Partien der Geschwulst besteht das Parenchym aus m.o.w. kubischen Epithelien, die aus einem chromatinreichen Kern und spärlichem, leicht azidophilem Zytoplasma bestehen. Die plumpen, bizarr ausgebuchteten Kanälchen werden von etwas größeren Epithelzellen mit pyknotischen Kernen ausgekleidet. In den läppchenperipheren Geschwulstpartien besteht eine Infiltration des demarkierenden Bindegewebes. Die vordringenden Geschwulstzellen zeigen einen breiten Plasmaleib, der an den beiden Kernpolen faserähnliche Ausläufer bildet. Sie enthalten einen bläschenförmigen, relativ großen Kern mit 1—3 Nucleoli. Diese Geschwulstzellen liegen entweder in kleinen, losen Grüppchen oder bilden Kanäle, die jungen Blutkapillaren sehr ähnlich sind. In diesen Kanälchen sind einzelne Epithelzellen oft halbmondförmig deformiert, die beiden Plasmafortsätze stehen mit den Nachbarzellen in Kontakt. Es entstehen so winzige Kanälchen mit einem sehr unregelmäßigen Epithelbelag und wechselndem, meist kleinen Lumen, das oft rosarot gefärbte, feinfädige Massen enthält.

Das Nebeneinander von m.o.w. soliden, tubulären, oder tubulärzystösen Partien und das Bestreben, in den infiltrierenden Geschwulstbezirken Kanälchen zu bilden, ist bemerkenswert.

*Diagnose:* Renales Karzinom.

**Fall 3**

Die kranialen zwei Drittel der linken Niere werden vom Geschwulstgewebe eingenommen, während kaudal hochgradig induriertes Nierenparenchym vorliegt. Die Geschwulst ist durch dünne Stromasepten in unregelmäßige Läppchen unterteilt, die von regellos liegenden Geschwulstzellen ausgefüllt sind. Eine epitheliale Lagerung der Zellen besteht nur in den peripheren Bezirken: Die zentralen Partien sind nekrotisch. Die Geschwulstzellen besitzen einen hellen, optisch leer erscheinenden Plasmaleib und einen Kern von stark wechselndem Chromatingehalt. Zellgrenzen sind nicht zu unterscheiden, färbare (sudanophile) Lipide lassen sich nur spärlich nachweisen. Gegen die umliegenden Reste von Nierenparenchym ist das Blastom durch eine verschieden stark ausgebildete Kapsel abgegrenzt, die stellenweise von Grüppchen von Geschwulstzellen durchwachsen wird. Mitosen sind spärlich, dagegen werden zahlreiche Hämorrhagien und Nekrosen besonders in den Läppchenzentren angetroffen. Eine Tendenz zur Bildung tubulusähnlicher Strukturen fehlt. Der Primärtumor zeigt in allen untersuchten Bezirken ungefähr dasselbe Bild. Der Glykogenegehalt konnte nicht untersucht werden.

*Lebermetastasen.* Die Geschwulst zeigt hier sarkomähnliches Aussehen; die Geschwulstzellen sind sehr polymorph und lediglich an einigen Stellen zu kleinen Grüppchen gelagert. Dabei entstehen gelegentlich tubulusähnliche Gebilde, die von einem einschichtigen, polymorphen Epithel ausgekleidet sind. Die weitaus größte Zahl von Geschwulstzellen stehen nur durch schmale, sternförmige Plasmafortsätze miteinander



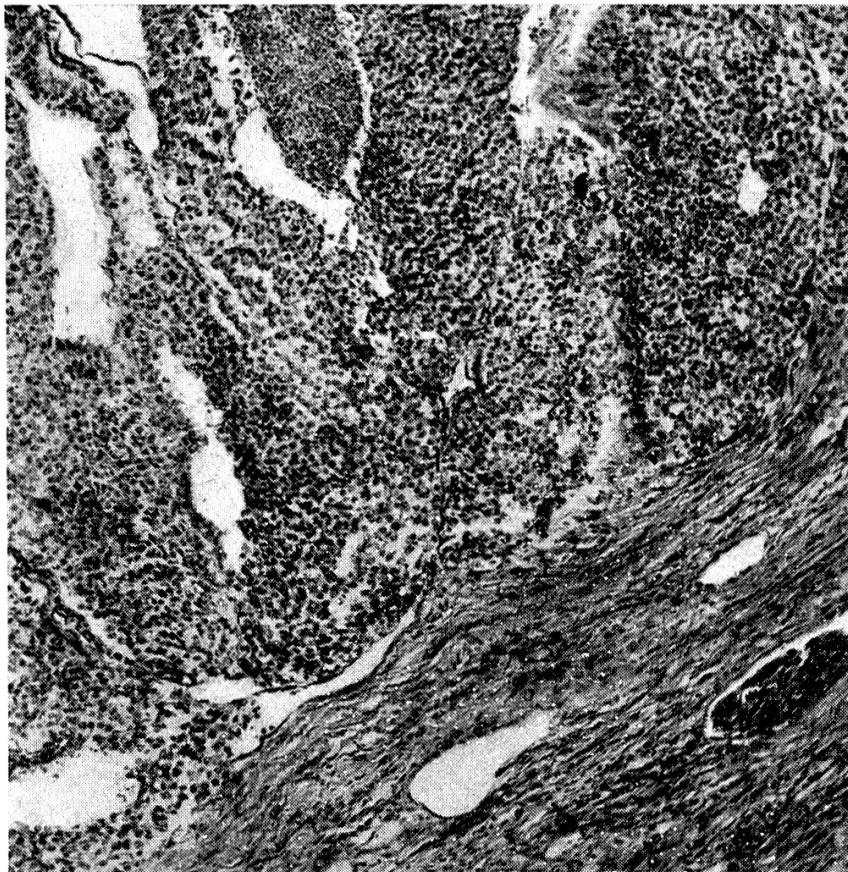


Abb. 1. Übersichtsbild eines renalen Karzinoms eines 10jährigen Niederlaufhundes (Fall 3) mit Induration des umliegenden Nierenparenchyms (unten rechts). Vergr. 120fach.

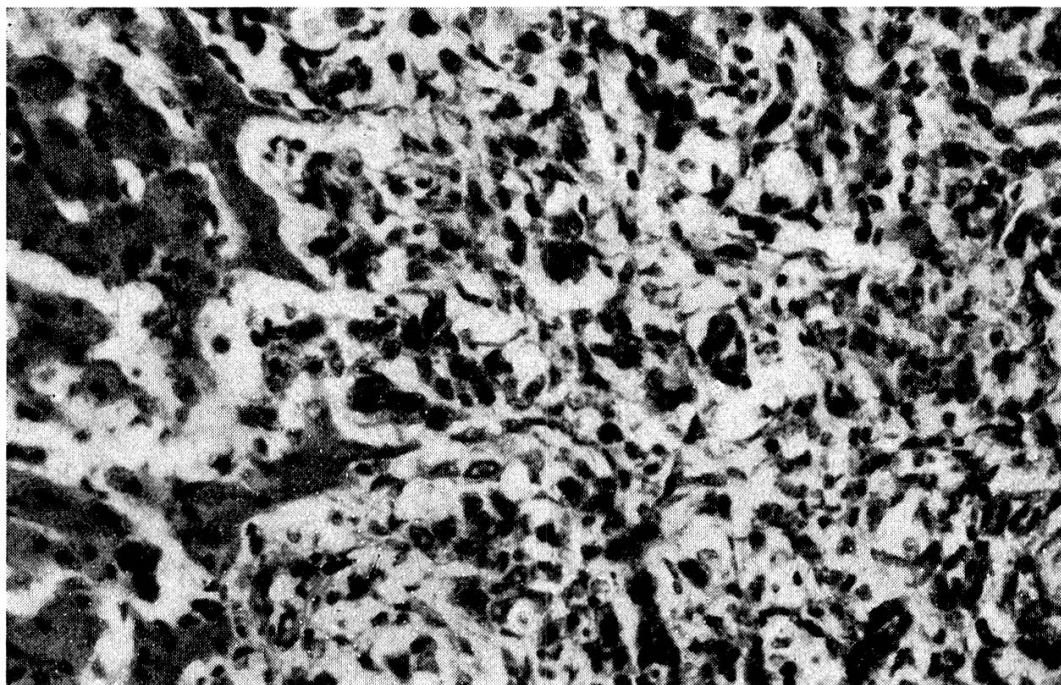


Abb. 2. Lebermetastase eines renalen Karzinoms (Fall 3) mit Sarkomgepräge und geringer Tendenz zur Bildung tubulusähnlicher Formationen. (Vergr. 350fach.)

in Verbindung. Die Geschwulstzellen selbst enthalten einen Kern von stark wechselnder Größe und Chromatingehalt. Die Infiltrationszonen sind reichlich durchblutet, während in den zentraleren Bezirken regressive Veränderungen, oft sogar Kalkablagerungen vorliegen.

*Lungenmetastasen.* Die Lungenmetastasen zeigen zentral einen m.o.w. adenokarzinomatösen Bau, wobei Kanälchen von verschiedener Größe gebildet werden. Gegen die Randbezirke hin wird die Architektur mehr sarkomähnlich, die Geschwulstzellen liegen regellos oder zeigen nur stellenweise einen gewissen Ansatz zur Bildung von Tubuli. Nekrosen und Blutungen sind in den tieferen Partien vorhanden, während die peripheren Geschwulstbezirke rasches, infiltrierendes Wachstum zeigen.

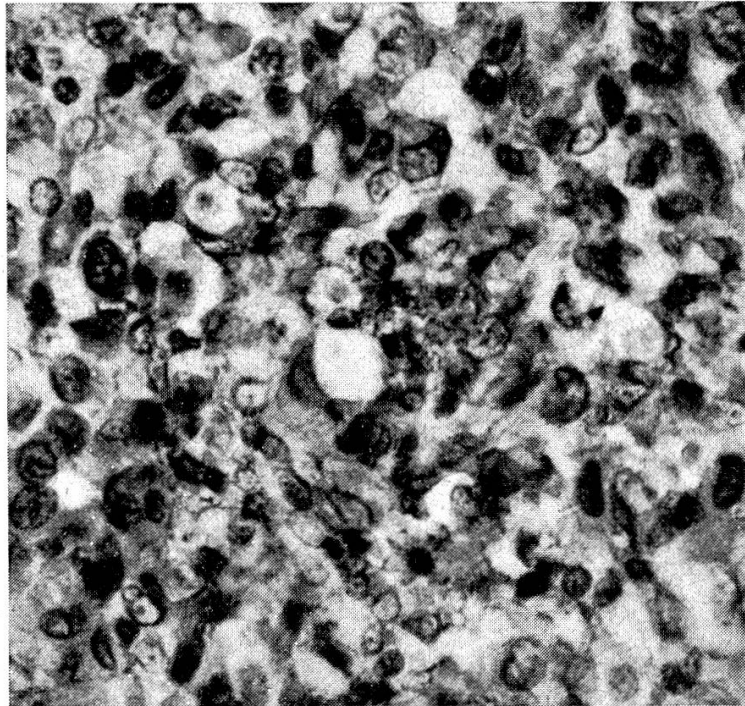


Abb. 3. Randpartie einer Metastase in einem Mediastinallymphknoten mit sarkomähnlicher Lagerung der polymorphen Geschwulstzellen. Tendenz zur Bildung tubulusähnlicher Formationen. (Fall 3, Vergr. 600fach.)

*Mediastinallymphknoten.* Wie in den Lungenmetastasen sind auch hier neben zentralen adenokarzinomatösen Bezirken sarkomatöse Partien vorhanden, in denen die Geschwulstzellen regellos liegen oder sich stellenweise zu unregelmäßigen Kanälchen lagern. Die Geschwulstzellen sind sehr polymorph, verschieden groß; neben kleinen Kernen gibt es Riesennuclei, die in der Mehrzahl locker bis bläschenförmig erscheinen und meist nur *ein* Kernkörperchen aufweisen. Daneben sind auch vereinzelte mehrkernige Riesenzellen vorhanden. Mitosen sind auffallend spärlich, gelegentlich finden sich amitotische Kernteilungen.

### Diskussion

Wenn wir die einschlägige Literatur der letzten 40 Jahre überblicken, so stoßen wir auf verschiedene Versuche, die epithelialen Nierengeschwülste in morphologisch charakterisierte Untergruppen zusammenzufassen. Seit

sich gezeigt hat, daß in ein und derselben Nierengeschwulst oft stark variierende histologische Strukturen angetroffen werden, macht sich heute die Tendenz bemerkbar, die morphologische Vielfalt des Nierenkarzinoms als verschiedene Erscheinungsformen ein und derselben Geschwulst zu betrachten.

In Anbetracht des spärlichen Vergleichsmaterials scheint es uns angezeigt, unsere 3 Fälle von malignen epithelialen Geschwülsten der Hundeniere, in Anlehnung an die Klassifikation von Willis (1949) und E. T. Bell (1950), unter dem Sammelbegriff „renales Karzinom“ zusammenzufassen. Die angelsächsische Einteilung der epithelialen Nierengeschwülste in Adenome, renale Karzinome und embryonale Nephrome (Wilms-Tumor) darf u. E. auch von der Veterinär-Pathologie übernommen werden.

Überblicken wir unsere 3 Fälle von Nierenkarzinom beim Hund, so werden wir feststellen, daß der Grad der Differenzierung von Fall zu Fall variiert. Die größte Gewebsreife hat Fall 1 erreicht, es werden hier bizarr geformte adenoide und adenoid-papillifere Strukturen gebildet, die ein einschichtiges Epithel tragen. Neben adenomatösen Bezirken, die mit den azidophilen Adenomen Aritz eine gewisse Ähnlichkeit haben, sind auch deutlich karzinomatöse Partien vorhanden, die eine erhebliche Zahl von Mitosen aufweisen. Wenn auch die Unterscheidung zwischen Adenom und Adenokarzinom der Niere oft sehr schwerfallen mag (Bell 1938), so glauben wir doch, nicht zuletzt im Hinblick auf die respektable Größe der Geschwulst, hier von Adenokarzinom sprechen zu dürfen. Zur Zeit der Nephrektomie wurden keine Metastasen festgestellt, das weitere Schicksal des Tieres ist unbekannt.

In den Fällen 2 und 3 handelt es sich um Karzinome, deren dysgenetische (dysontogenetische) Entstehung offensichtlicher ist. Die embryonalen Potenzen der Geschwulstzellen haben zu einem sehr heterogenen architektonischen und zytologischen Bild geführt. In Fall 2 besteht noch eine deutliche Tendenz zur Bildung von Pseudo-„Harnkanälchen“. In den Infiltrationszonen kann die Gruppierung von epithelialen Geschwulstzellen zu kanälchenartigen Gebilden verfolgt werden. Die infiltrierenden Geschwulstzellen sind ziemlich polymorph, ihr Plasmaleib bildet an den beiden Kernpolen faserähnliche Ausläufer, mittels derer benachbarte Geschwulstzellen miteinander Kontakt suchen. Es entstehen so unregelmäßige tubulusähnliche Gebilde oder stellenweise auch nur kurze Zellstraßen, wobei die karzinomatöse Struktur keineswegs offensichtlich ist. Die mehr zentralen Geschwulstbezirke zeigen deutlich karzinomatösen Charakter, es werden Kanälchen und gelegentlich zystadenomatöse, papillifere Strukturen gebildet. In Fall 3 liegt ein Blastom vor, das in seinem organoiden Aufbau an das Bild des Hypernephroms erinnert. Der geringe Gehalt an färbbaren Lipiden und das zytologische Verhalten passen jedoch nicht zum Bild des Grawitz'schen Tumors. Die relativ kleine Zahl von Mitosen scheint uns, besonders im Hinblick auf die ausgedehnte Metastasierung, bemerkenswert.



Die Geschwulst infiltriert das spärliche Stroma nur an vereinzelten Stellen, Gefäßeinbrüche konnten nicht festgestellt werden. Das langsame Fortschreiten des Prozesses wird durch die Anamnese bestätigt. 8 Monate vor der Euthanasie konnte röntgenologisch bereits ein großes Nierengewächs, aber noch keine Metastasen festgestellt werden. Eine morphologisch entsprechende Nierengeschwulst wurde von Valade bei einem Pferd beschrieben.

Von besonderem Interesse ist hier das zytologische und organoide Verhalten der *Metastasen*. In der Leber liegen Tochtergeschwülste, die ausgesprochenen Sarkomcharakter haben. Die Geschwulstzellen gleichen denjenigen eines rasch wachsenden Sarkoms, wobei aber gelegentlich Gebilde entstehen, die jungen Kapillaren oder den Kanälchen in den Infiltrationsbezirken in Fall 2 gleichen. Es liegt hier offensichtlich ein sogenanntes *fibroplastisches Karzinom* vor, wie es von Hamperl in der Milchdrüse und von Apitz in der Niere beschrieben worden ist. Die prospektive Potenz der Geschwulstzellen darf mit den besonderen entwicklungsgeschichtlichen Verhältnissen der Nieren in Zusammenhang gebracht werden.

Die organoide Struktur der Lebermetastasen weicht nicht nur von derjenigen des Primärtumors in der Niere ab, sondern zeigt auch Unterschiede gegenüber den übrigen Metastasen. In den Tochtergeschwülsten der Lunge und der Mediastinallymphknoten (die übrigen Metastasen standen leider nicht zur Verfügung) ist die karzinomatöse Struktur offensichtlicher. Hier werden in den zentraleren Bezirken tubulusähnliche Strukturen gebildet, während in den randständigen Bezirken eine mehr regellose, sarkomähnliche Lagerung der Geschwulstzellen vorherrscht.

Wir haben somit in Fall 3 eine solid-alveolär gebaute epitheliale Geschwulst, die multiple Metastasen hervorgebracht hat. Die Tochtergeschwülste in Lunge und Mediastinallymphknoten zeigen adenokarzinomatöse Struktur mit m.o.w. sarkomartigen Randpartien, während in den Lebermetastasen sarkomähnliche Strukturen überwiegen. Aus einem primären renalen Karzinom sind, unter Zunahme der Entdifferenzierung, sarkomähnliche Metastasen entstanden. Die entsprechende Hypothese von K. Apitz erhält dadurch auch von veterinär-medizinischer Seite eine Stütze.

Soweit wir die einschlägige Literatur überblicken, sind in allen bisher beschriebenen Fällen von renalem Ca. beim Hund Metastasen in der Lunge und z. T. auch in andern Organen gefunden worden. Tochtergeschwülste im Skelett wurden hingegen lediglich von Valade bei einem 8jährigen Rüden beschrieben.

Wie bereits erwähnt, sind bisher nur vereinzelte Fälle von renalem Karzinom beim Hund beschrieben worden. Wie verhält es sich bei andern Tierarten? Wenn wir die Geschwulststatistiken beim Haustier überblicken, werden wir relativ häufig embryonale Nephrome beim Schwein und Huhn erwähnt finden. Wohl wurden auch beim Pferd (Jackson), Rind (Jackson u. a.), beim Schaf (Jackson), beim Hund (Weiz



und McClelland 1940), beim Kaninchen (Lubarsch, Scott, Nürnberger) solche Geschwülste erwähnt, allein die relativ große Zahl von embryonalen Adenosarkomen beim Schwein und Huhn ist auffallend. Nach Feldmann (1932) werden beispielsweise unter ca. 40—50 000 Schlachtschweinen je ein Wilms-Tumor gefunden. Die absolute Frequenz dürfte demnach auch hier nicht besonders hoch sein. Wenn man aber die Zahl der embryonalen Nephrome mit den Geschwülsten der betr. Tierarten in Relation bringt, so wird man vom relativ hohen Prozentsatz der embryonalen Mischgeschwülste der Niere beim *Schwein* und *Huhn* überrascht sein. Wenn z. B. Feldmann unter 86 Schweinetumoren 46 embryonale Nephrome erwähnt, so darf nicht vergessen werden, daß eben gerade Schweine und Hühner aus wirtschaftlichen Gründen im allgemeinen frühzeitig geschlachtet werden. Schweine erreichen deshalb oft gar nicht das Karzinomalter, eine Tatsache, die in den Statistiken von Feldmann (1932), Plummer (1951) u. a. beachtet werden muß. Diese Geschwülste werden hauptsächlich beim jungen und jüngeren Schwein angetroffen; Metastasen sind selten, (Feldmann, Day), Symptome fehlen oft. Beim *Rind* scheint die Frequenz von renalen Karzinomen relativ hoch zu sein. Menzes (1948) erwähnt unter 113 bovinen Blastomen 8 Nierengeschwülste, nämlich 1 embryonales Nephrom, 5 renale Karzinome und 2 Adenome. Auch Rangel und Machado erwähnen 3 Adenokarzinome und 2 Adenome der Niere beim Rind. Wenn wir als Vergleichsbasis die Gesamtzahl der Geschwülste des Rindes heranziehen, so sehen wir, daß im Gegensatz zum karnivoren Haustier Nierengeschwülste nicht allzu selten sind. Wie beim Schwein und Huhn werden auch hier ab und zu embryonale Nephrome erwähnt. Wenn wir aber bedenken, daß gerade beim Rind und Schwein Störungen in der embryonalen Entwicklung der Urogenitalorgane nicht selten sind (Hermaphroditismus, Uterusmißbildungen, Nierenzysten usw.), so läßt sich die verhältnismäßig hohe Zahl von dysgenetischen Nierengeschwülsten (embryonale Nephrome, renale Karzinome und Adenome) erklären.

Bei den übrigen Tierarten sind epitheliale Nierengeschwülste sehr selten erwähnt. Neben Einzelfällen beim Pferd (Valade, Nieberle und Cohrs, M'Fadyean, Petit), erwähnen als einzige Blanchard und Montpellier (1929) einen auffallend hohen Prozentsatz von Nierenkarzinomen beim Pferd (6—10% aller epithelialen Geschwülste). Beim Hasen wird ein renales Karzinom von Cheatum und Bunting (1951), beim Papagei von Sustmann (1932) und bei der Katze von Donville und Collet (1934) erwähnt.

Diese kurze vergleichend-pathologische Übersicht zeigt uns, daß Nierengeschwülste beim Haustier selten auftreten und sich hauptsächlich auf jene Tierarten beschränken, bei denen embryonale Entwicklungsstörungen der Urogenitalapparate (Schwein, Huhn, Rind) erfahrungsgemäß häufig sind. Trotz der außerordentlich hohen Frequenz von narbigen Veränderungen in der Hundeniere sind Adenome und Karzinome bei dieser Tierart relativ sehr selten.

### Zusammenfassung

Bei 3 männlichen Hunden im Alter von 3, 7 und 10 Jahren wurden unilaterale renale Karzinome gefunden. Klinisch standen Hämaturie und Abmagerung im Vordergrund. 2 Tiere wurden nephrektomiert, im dritten Fall konnte eine Sektion vorgenommen werden, wobei multiple hämatogene Metastasen in Leber, Lunge, Mediastinallymphknoten, Bauch- und Brustfell sowie in Pankreas, nicht aber im Skelett festgestellt wurden. Histologisch handelt es sich in Fall 1 und 2 um vorwiegend drüsig gebaute Geschwülste,

während im Fall 3 nur der Primärtumor ein hypernephromähnliches Aussehen zeigte. Die Metastasen in Fall 3 zeigten neben adenokarzinomatösen Partien deutlich sarkomatöse Bezirke, die besonders in den Lebermetastasen vorherrschten.

### Résumé

On a relevé la présence chez 3 chiens mâles de 3, 7 à 10 ans de carcinomes rénaux unilatéraux. Symptômes cliniques: hématurie et amaigrissement. Néphrectomie sur 2 des patients; autopsie du 3<sup>e</sup>, montrant de multiples métastases hématogènes dans le foie, le poumon, les ganglions lymphatiques médiastinaux, la plèvre, le péritoine et le pancréas, mais non dans le squelette. Histologiquement, il s'agit dans les 2 premiers cas de tumeurs à texture avant tout glandulaire; dans le cas no 3, seule la tumeur primaire présentait un aspect hypernéphrosique. On pouvait observer, dans ce 3<sup>e</sup> cas, des parties adénocarcinomeuses ainsi que des régions sarcomeuses prédominant surtout dans les métastases hépatiques.

### Riassunto

In 3 cani maschi, di 3, 7 e 10 anni, furono trovati dei carcinomi unilaterali. Clinicamente si osservò soprattutto ematuria e dimagrimento. 2 animali furono sottoposti a nefrectomia; nel terzo animale si poté fare la necropsia, nella quale si accertarono delle metastasi ematogene multiple nel fegato, polmone, linfonodi mediastinali, pleura e peritoneo, nonché nel pancreas ma non nello scheletro. Dal lato istologico, nel primo e nel secondo caso si trovarono dei tumori con struttura prevalentemente ghiandolare, mentre nel terzo solo il tumore primario presentava un aspetto simile ad un ipernefroma. Nel terzo caso le metastasi presentavano, accanto a parti adenocarcinomatose, dei distretti evidentemente sarcomatosi che predominavano nelle metastasi del fegato.

### Summary

In 3 male dogs of 3, 7 and 10 years respectively unilateral renal carcinomas were found. Hematuria and emaciation were the main clinical symptoms. 2 animals were nephrectomized, in one post mortem was made. In this case multiple metastases in liver, lung, mediastinal lymphatic glands, peritoneum pleura and pancreas were detected but not in the bones. Histologically cases 1 and 2 proved to be chiefly glandular blastomas. In case 3 only the primary tumor had a hypernephromalike appearance, while the metastases showed adenocarcinomatous and sarcomatous areas, especially in the liver.

### Literaturverzeichnis

Apitz K.: Virch. Arch. 311, 285—431, 593—660, 1943. — Bell E. T.: J. of Urol. 39, 238—243, 1938. — Bell E. T.: Renal Diseases, Philadelphia 1950. — Blanchard u. Montpellier: Bull. Ass. français l'ét. du Cancer, 18, 1929. — Cheatum E. L. u. Bunting H.: Cornell Vet. 41, 136, 1951. — Day L. E.: J. Cancer Res. 6, 305, 1921. — Donville P. u. Collet P.: Bull. Soc. Sci. vet. Lyon 37, 147, 1934. — Fadyean J.: J. comp. Path. a. Ther. 12, 137, 1899. — Feldmann W. H.: Neoplasms of domesticated animals. Philadelphia 1932. — Feldman W. H. u. Olson C. jun.: Am. J. Cancer 19, 47, 1933. — Geschickter Ch. F. u. Widenhorn H.: Am. J. Canc. 22, 620, 1934. — Habacher: T. Zbl. 1907, zit. nach F. Henschen. — Haigler: J.A.V.M.A. 102, 469, 1943. — Hamperl H.: Virch. Arch. 300, 46, 1937, und 305, 171, 1939. — Henschen F.: in Joest: Spezielle pathologische Anatomie der Haustiere, Bd. 3, Berlin 1924. — Jackson C.: Onderstepoort J. 6, 1, 1936. — Leary T.: Am. Arch. Path. 50, 151, 1950. — Lubarsch O.: Zbl. f. Path. 16, 34, 1905. — Maja A.: Rec. de Méd. vét. 87, 380, 1910 und 87, 205, 1910. —

Mathews F. P.: J.A.V.M.A. 74, 238, 1929. — Mendoza M. A.: Rev. Méd. vét. y Parasit. 3, 63, 1941. — Menzes Z. de: J.A.V.M.A. 112, 466, 1948. — Mosconi R. D.: Rev. Med. vet. 23, 97, 1941. — Mulligan R. M.: Neoplasms of dogs. Baltimore 1949. — Nieberle K. u. Cohrs P.: Lehrbuch der spez. pathologischen Anatomie. Jena 1949. — Nuernberger L.: Beitr. Path. 52, 523, 1912. — Rangel N. M. und Machado A. V., zit. nach de Menzes. — Petit G.: Soc. anatom. Paris, 1910. — Scott E.: J. Canc. Res. 2, 367, 1917. — Sustmann: Dtsch. tierärztl. Wschr. 40, 471, 1932. — Valade P.: Bull. Ac. vét. France 5, 225, 1932, 5, 48, 1932 und 7, 288, 1934. — Weitz W. L. u. McClelland R. B.: J.A.V.M.A. 97, 604, 1940. — Willis R.: A. Pathology of Tumours. London 1948.

---

Aus dem Vet.-Bakteriologischen Institut der Universität Zürich  
(Direktor: Prof. Dr. E. Heß)

## Unsere Erfahrungen mit dem CAMP-Test zur Differenzierung von Streptococcus agalactiae

Von Hans Fey

Christie, Atkins und Munch-Petersen (CAMP) berichteten 1944 über ein von ihnen entdecktes lytisches Prinzip bei *Sc. agalactiae* (siehe bei Barnum [1] und Murphy, Stuart und Reed [7]). Diese Streptokokken, die serologisch der Lancefield-Gruppe B zugehören, sind selbst nur schwach hämolytisch oder völlig anhämolysch, erzeugen aber in der Nähe von  $\beta$ -hämolytischen Staphylokokken eine völlige Lyse auf Schaf- und Rinderblutplatten. Menschen-, Pferde-, Kaninchen- oder Meerschweinchenblut ist für den Test ungeeignet. Der Mechanismus der Reaktion ist noch nicht klar, hingegen weiß man (Christie und Mitarb. [1]), daß die lytische Substanz der Streptokokken extrazellulär filtrabel und thermostabil ist, ferner hat Barnum [1] anstelle der Staphylokokkenkultur  $\beta$ -Toxin enthaltendes Kulturfiltrat mit Erfolg verwendet. Barnum nimmt an, daß das Phänomen auf komplexeren Vorgängen beruht, als nur auf der Kombinationswirkung der Staphylokokken- und Streptokokkenlysine.

Da sich die Erscheinung als streng an die Streptokokken der B-Gruppe gebunden erwies, war es naheliegend, sie für die Routinediagnostik von *Sc. agalactiae* in der Mastitisbekämpfung heranzuziehen. Die Nachprüfung ergab Übereinstimmung des positiven CAMP-Testes mit der serologischen Zugehörigkeit zur Gruppe B in 100%/200 Stämmen (Munch-Petersen, Christie und Simmons, zit. n. Murphy und Mitarb. [7]) bzw. 96,6%/322 Stämmen (Murphy, Stuart und Reed [7]) bzw. 98,2%/275 Stämmen (Barnum [1]). Nicht zur B-Gruppe gehörende Stämme waren CAMP-negativ in 100%/395 Stämmen (Munch-Petersen, Christie und Simmons) bzw. 87%/307 Stämmen (Murphy, Stuart und Reed).

In der Schweiz hat die Schweiz. Milchkommission 1942 empfohlen, zur Differenzierung von Mastitisstreptokokken die von Steck eingeführte kleine Vergärungsreihe