

Zeitschrift: Schweizer Archiv für Tierheilkunde SAT : die Fachzeitschrift für Tierärztinnen und Tierärzte = Archives Suisses de Médecine Vétérinaire
ASMV : la revue professionnelle des vétérinaires

Herausgeber: Gesellschaft Schweizer Tierärztinnen und Tierärzte

Band: 95 (1953)

Heft: 2

Artikel: Multiple Gehirnabszesse bei einem Reh

Autor: Wyler, R.

DOI: <https://doi.org/10.5169/seals-588938>

Nutzungsbedingungen

Die ETH-Bibliothek ist die Anbieterin der digitalisierten Zeitschriften auf E-Periodica. Sie besitzt keine Urheberrechte an den Zeitschriften und ist nicht verantwortlich für deren Inhalte. Die Rechte liegen in der Regel bei den Herausgebern beziehungsweise den externen Rechteinhabern. Das Veröffentlichen von Bildern in Print- und Online-Publikationen sowie auf Social Media-Kanälen oder Webseiten ist nur mit vorheriger Genehmigung der Rechteinhaber erlaubt. [Mehr erfahren](#)

Conditions d'utilisation

L'ETH Library est le fournisseur des revues numérisées. Elle ne détient aucun droit d'auteur sur les revues et n'est pas responsable de leur contenu. En règle générale, les droits sont détenus par les éditeurs ou les détenteurs de droits externes. La reproduction d'images dans des publications imprimées ou en ligne ainsi que sur des canaux de médias sociaux ou des sites web n'est autorisée qu'avec l'accord préalable des détenteurs des droits. [En savoir plus](#)

Terms of use

The ETH Library is the provider of the digitised journals. It does not own any copyrights to the journals and is not responsible for their content. The rights usually lie with the publishers or the external rights holders. Publishing images in print and online publications, as well as on social media channels or websites, is only permitted with the prior consent of the rights holders. [Find out more](#)

Download PDF: 24.02.2026

ETH-Bibliothek Zürich, E-Periodica, <https://www.e-periodica.ch>

1903, II., S. 25. Ref. J. ber. Vet. med. 25, 240 (1905). — [121] Wernery: Über die Möglichkeit und den Nutzen einer chemischen Ausmittlung von Tierversgiftungen. Diss. Hannover 1929. — [122] Wildt, E.: Landw. J.bücher 6, 133 (1877). — [123] Wintgen, M.: Zschr. f. Unters. d. Nahr- u. Genußm. 12, 113 (1906). — [124] Zießler: Wschr. f. Tierhk. 45, 135 (1901). — [125] * Zimmermann: Berl. Arch. 1891. c. Fröhner (27). — [126] Preuß. Vet. ber. 1907, II, S. 64 (Autor ungenannt). — [127] * Preuß. Vet. ber. 1910, II, S. 47. c. J. ber. Vet. med. 33, 196 (1913). — [128] * Preuß. Vet. ber. 1939, II, S. 99. Ref. J. ber. Vet. med. 66, 346 (1940).

Aus der Abteilung für vergleichende Neurologie (Prof. Dr. E. Frauchiger)
der Vet.-Ambulatorischen Klinik (Prof. Dr. W. Hofmann) Bern

Multiple Gehirnabszesse bei einem Reh

Von R. Wyler

Die nachfolgende Schilderung¹ möchte einen Beitrag zu den noch sehr spärlichen Kenntnissen über die Neuropathologie der wildlebenden Tiere liefern.

Ein Reh, das schon im Sommer 1951 vom Wildhüter gehalten und wegen Parasitenbefall und Magerkeit mit Phenothiazin behandelt wurde, besserte sich im allgemeinen Zustand. Es schien aber, daß das Tier blind war und auch nicht gut hörte, trotzdem verließ es den ihm zugewiesenen Stall auf eigenen Antrieb und weidete. Weitere klinische Angaben konnten wir leider nicht erhalten.

Unserem Institut wurde zur Untersuchung nur der Kopf des durch Herzschuß getöteten Tieres eingeschickt.

Makroskopischer Befund

An den Augen und in den Kopfhöhlen können grobanatomisch keine Veränderungen wahrgenommen werden.

Am Gehirn, besonders entlang dem Sulcus sagittalis links, ist die Dura verdickt, vorn gelblich, hinten blaugrau durchscheinend. Beim Ablösen zeigt sie sich mit der Hirnoberfläche verklebt, welche letztere nach dorsal in drei Buckeln, die grau-grün und schwärzlich verfärbt und derber als das umliegende Gewebe sind, sich vorwölbt. Die Umgebung dieser Buckel zeigt eine gelbliche Verfärbung, und vereinzelt finden sich am Rande der Erhebungen stecknadelkopfgroße gelbliche Knötchen. Auf den Frontalschnitten entpuppen sich die Vorwölbungen als Kuppen haselnußgroßer, eher dünnwandiger Abszesse, die einen gleichmäßig graugelben, weißlichen, trocken-schmierigen Eiter enthalten. Zwei gleichbeschaffene, etwas kleinere Abszesse liegen in der linken Stammganglienregion.

¹ Die Zuweisung des Falles verdanken wir der Freundlichkeit von Herrn Dr. Fischer, Kreistierarzt, Gstaad.

Histologischer Befund

Das nasale Gebiet des Großhirns, besonders die Frontal- und Parietalregion ist eine einzige Zone von größeren und kleineren Abszessen, die in der Rinde, im Markkörper und in den Stammganglien liegen. Das Zentrum der Abszesse weist Gewebseinschmelzung und Verkalkungen auf, während mehr an der Peripherie sich noch dichte Bakterienhaufen (Streptokokken) erkennen lassen. Unmittelbar daran schließt sich ein Ring von Lymphozytenrasen, durchsetzt mit polymorphkernigen Leukozyten (reichlich Eosinophile) an. Die Außenzonen bestehen aus noch nicht ausgereiftem Bindegewebe und histiozytären Elementen. Einzelne kleinere, amorphe, eigenartig gezackte Verkalkungsherde sind von Riesenzellen mit randständigen Kernen umgeben, oder es

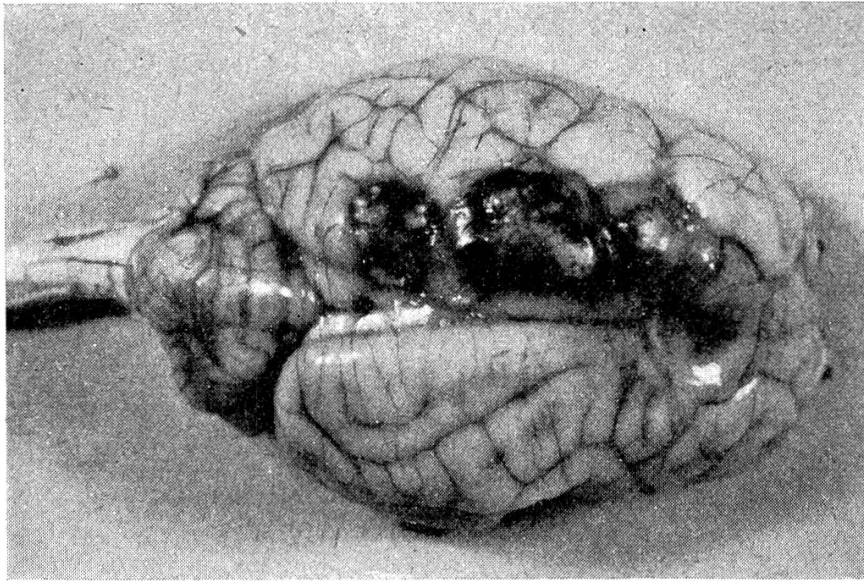


Abb. 1. Ansicht des intakten Gehirns von oben, mit den schwarz gefärbten sich vorwölbenden Abszessen.

schließt sie, wenn in ihrem Zentrum noch ziemlich intakte Streptokokkenrasen erkenntlich sind, ein Wall histiozytärer Zellen ein, gleich einem Palisadenzaun. In der weiteren Umgebung trifft man Gliaproliferationen und perivaskuläre rundzellige Infiltrationen an. Die Ganglienzellen sind in diesen Gebieten etwas gebläht und ihr Kern chromatinarm. Im ganzen Ventrikelsystem — Aquädukt und IV. Ventrikel miteinbezogen — bestehen außerdem subependymale, rundliche und flache, großzellige Infiltrate mit starker Beteiligung von eosinophilen Granulozyten, wobei stellenweise das Ependym eingeschmolzen, manchmal aber nur abgeschilfert oder sogar intakt ist. Auch die Meningen sind leukozytär und lymphozytär infiltriert. In der Umgebung der Abszesse ließ sich histologisch reichlich Eisen nachweisen, worauf sehr wahrscheinlich die makroskopische schwärzliche Verfärbung der Herde zurückzuführen ist.

Trotz gewisser Ähnlichkeit der Verkalkungsherdchen mit Aktinomyzesdrusen können keine solchen gefunden werden. Mit der Gram- und Ziehl-Neelsenfärbung von Schnitten können nur Streptokokken (gram+), aber keine säurefesten Stäbchen festgestellt werden.

Bakteriologischer Befund

Mikroskopisch finden sich im Eiter gram positive bis gram labile, eher langkettige Streptokokken ohne Verzweigungen. Dagegen lassen sich Brucellen und säurefeste Stäbchen, sowie Aktinomyzesdrusen mit den entsprechenden Färbungen beziehungs-

weise im Nativpräparat nicht nachweisen. Auf Blutagar wachsen die Streptokokken langsam, aerob, nicht hämolysierend; aber auch in Leberbouillon vermehren sich die Keime. Es können auch an den gram positiven Streptokokken aus der Kultur keine Verzweigungen festgestellt werden. Eine Pigmentbildung fehlt. Leider konnten die Keime nicht weitergezüchtet und so nicht näher bestimmt werden.

Zusammenfassung

Es liegen also multiple Gehirnabszesse vor, die histologisch das Bild eines typischen spezifischen Granuloms darbieten, aber es können keine eigentlichen Aktinomyzesdrusen nachgewiesen werden.

Was allgemein Aktinomykose genannt wird, kann ätiologisch sehr verschiedenen Ursprungs sein. Wir unterscheiden folgende Erreger beim Rinde:

1. *Actinomyces israelii* (*Corynebacterium israelii* nach Haupt).
2. *Actinobacillus lignieresii*.
3. *Staphylococcus pyogenes aureus* (*Micrococcus pyogenes* nach Haupt).
4. *Corynebacterium pyogenes*.

Die Stellung des Aktinobazillus in der bakteriologischen Systematik ist noch umstritten. Nach Langeron kann man ihn weder zu den Aktinomyzeten noch zu den Pilzen zählen, während ihn Haupt in das gleiche Genus wie den *Actinobacillus mallei* (früherer Name: *B. mallei*) und den *Actinobacillus equuli* (früherer Name: *B. pyosepticum viscosum equi*) einreihet.

Actinomyces israelii verursacht die Aktinomykose der Knochen beim Rinde, *Actinobacillus lignieresii* diejenige der Weichteile, während die Aktinomykose des Euters durch *Staphylococcus pyogenes* bedingt sein soll.

Es bestünde nun die Möglichkeit, da weder histologisch noch bakteriologisch eine andere Ursache festgestellt wurde, daß die Streptokokken (in großer Zahl vorhanden), die Bildung des spezifischen Granulationsgewebes angeregt hätten. Dies bedeutete mehr oder weniger ein Novum.

Wie so oft bei Tieren fand sich, trotz unbedeutenden klinischen Symptomen, ein durch seine Schwere überraschender Hirnbefund. Aus diesem Grunde wäre es sicher zu empfehlen, das Zentralnervensystem in die pathologisch anatomischen Untersuchungen gefallenen Wildes miteinzubeziehen, und dies nicht nur in dem Falle, wo ein klinischer Verdacht vorliegt.

Résumé

On a relevé chez un jeune chevreuil dont l'aptitude visuelle et la capacité auditive étaient fortement réduites, la présence d'abcès multiples dans le cerveau. Il s'agit, au point de vue histologique, d'un granulome spécifique tel qu'on l'observe dans l'actinomycose. Comme on n'a pu dépister d'actinomyces, on se demande si des streptocoques seraient à l'origine d'un granulome spécifique.

Riassunto

In un giovane capriolo il cui potere visivo ed uditivo erano molto compromessi furono osservati degli ascessi cerebrali con l'aspetto istologico di un granuloma quale

si osserva nell'actinomicosi. Poichè non si poterono però dimostrare le neoformazioni actinomicotiche, si ammette che anche gli streptococchi possano causare un granuloma specifico.

Summary

In the brain of a young roe with a highly diminished vision and hearing multiple abscesses were found, showing the histological feature of specific granuloma, like in actinomycosis. But actinomyces was not present. So the question is discussed, whether streptococci would produce specific granuloma.

Literatur

Bouvier G., Burgisser H., Schneider P. A.: Schweiz. Arch. Tierhk. 94, 475, 1952. — Freund L.: Die Parasiten, parasitären und sonstigen Krankheiten der Pelztier, Verlag Schaper, Hannover 1930. — Haupt H.: D.T.W. 59, 90 + 122, 1952. — Krembs J.: Die Krankheiten des Wilds und ihre Bekämpfung, Verlag F. C. Mayer, München 1939. — Langeron M.: Précis de Mycologie, Verlag Masson, Paris 1945. — Nieberle K. und Cohrs P.: Lehrbuch der speziellen Pathologischen Anatomie der Haustiere, Verlag Fischer, Jena 1949. — Scherer H. J.: Vergleichende Pathologie des Nervensystems der Säugetiere, unter besonderer Berücksichtigung der Primaten, Verlag Thieme, Leipzig 1944.

Aus dem Veterinär-bakteriologischen Institut der Universität Bern
(Direktor: Prof. Dr. G. Schmid)

Zur Frage der säurefesten Saprophyten in den Plazenten von abortierenden Rindern

Von A. Kuslys und K. Birn

Die Bedeutung der säurefesten Stäbchen, die aus den Plazenten von Rinder-Aborten isoliert werden konnten, ist schon von manchen Beobachtern hervorgehoben worden: erstens um Fehldiagnosen von Tbc-Abortus zu vermeiden und zweitens um die Frage zu klären, ob den säurefesten Saprophyten irgendwelche Pathogenität zugeschrieben werden darf.

Møller [1] berichtet, aus den Rinder-Plazenten 56 Fälle von Tbc-Abort festgestellt zu haben. 8 Fälle davon stammten aus Viehbeständen, in welchen weder mit bovinem noch mit aviärem Tuberkulin Reagenten ermittelt werden konnten. Einer dieser 8 Fälle wurde sowohl auf seine morphologische wie auch biologische Eigenschaften geprüft. Es zeigt sich dabei, daß der Erreger zum Genus *Nocardia* oder *Proactinomyces* aus der Familie Actinomycetaceae gehört. Der isolierte Erreger war auffallend säurefest, aerob, und wuchs gut auf gewöhnlichen Nährböden, ausgenommen Gelatine. Der betreffende Stamm war sowohl für die üblichen Versuchstiere wie auch für das Rind vollkommen apathogen, verursachte aber eine ausgesprochene Allergie gegenüber dem aviären Tuberkulin, die ca. 8 Monate anhielt.

Es gelang uns anhand des Untersuchungsmateriales, eingeschickt am 16. Oktober 1951 von Dr. M. aus S., folgende Beobachtungen über säurefeste Stäbchen zu machen: