Zeitschrift: Schweizer Archiv für Tierheilkunde SAT : die Fachzeitschrift für Tierärztinnen und Tierärzte = Archives Suisses de Médecine Vétérinaire ASMV : la revue professionnelle des vétérinaires

Herausgeber: Gesellschaft Schweizer Tierärztinnen und Tierärzte

Band: 94 (1952)

Heft: 5

Artikel: "Angewandte Anatomie am Lebenden"

Autor: Seiferle, E.

DOI: https://doi.org/10.5169/seals-591093

Nutzungsbedingungen

Die ETH-Bibliothek ist die Anbieterin der digitalisierten Zeitschriften auf E-Periodica. Sie besitzt keine Urheberrechte an den Zeitschriften und ist nicht verantwortlich für deren Inhalte. Die Rechte liegen in der Regel bei den Herausgebern beziehungsweise den externen Rechteinhabern. Das Veröffentlichen von Bildern in Print- und Online-Publikationen sowie auf Social Media-Kanälen oder Webseiten ist nur mit vorheriger Genehmigung der Rechteinhaber erlaubt. Mehr erfahren

Conditions d'utilisation

L'ETH Library est le fournisseur des revues numérisées. Elle ne détient aucun droit d'auteur sur les revues et n'est pas responsable de leur contenu. En règle générale, les droits sont détenus par les éditeurs ou les détenteurs de droits externes. La reproduction d'images dans des publications imprimées ou en ligne ainsi que sur des canaux de médias sociaux ou des sites web n'est autorisée qu'avec l'accord préalable des détenteurs des droits. En savoir plus

Terms of use

The ETH Library is the provider of the digitised journals. It does not own any copyrights to the journals and is not responsible for their content. The rights usually lie with the publishers or the external rights holders. Publishing images in print and online publications, as well as on social media channels or websites, is only permitted with the prior consent of the rights holders. Find out more

Download PDF: 11.08.2025

ETH-Bibliothek Zürich, E-Periodica, https://www.e-periodica.ch

Aus dem veterinär-anatomischen Institut der
Universität Zürich (Direktor: Prof. Dr. E. Seiferle)

„Angewandte Anatomie am Lebenden"

Von E. Seiferle

Prof. Dr. E. Seiferle

Als ich vor 19 Jahren unter diesem Titel ein Kolloquium ankündigte, war ursprünglich vielleicht in erster Linie der Umstand ausschlaggebend, daß ich mich von jeher in einem für einen Anatomen beinahe anstößigen Ausmaß für das lebende Tier interessierte. Später kam mir dann aber immer deutlicher zum Bewußtsein, daß all das, was der Studierende in den Vorlesungen und im Präpariersaal an anatomischen Einzelheiten zu hören und zu sehen bekommt, sich viel weniger, als man zunächst anzunehmen pflegt, ohne weiteres auf das lebende Objekt übertragen läßt. Allen morphologischen Schilderungen und Demonstrationen am enthäuteten Kadaver, an einzelnen Teilstücken oder fixierten Präparaten wird immer — auch wenn man sie so lebendig wie möglich zu gestalten trachtet — ein beträchtliches Quantum toter Theorie anhaften, die sich zur Fundamentierung des anatomischen Wissens zwar nicht entbehren läßt, beim Studierenden aber sehr oft ganz falsche Vorstellungen erweckt. Unsere Tierärzte sollten sich aber nicht nur mit Hilfe des Seziermessers an der Leiche zurechtfinden, sondern sich vorallem im anatomischen Gefüge des lebendigen Tieres auskennen. Und das sind zwei grundverschiedene Dinge!

Es ist keineswegs dasselbe, einen isolierten Skeletteil oder ein Gelenk näher zu beschreiben, oder einen Muskel, eine Sehne, ein Band, einen Schleimbeutel oder eine Sehnenscheide zu benennen, den Verlauf eines Nerven oder Gefäßes am Präparat zu schildern oder die Lage der Eingeweide in einer eröffneten Körperhöhle genauer darzulegen, und die betreffenden Körperteile am lebenden Organismus wiederzufinden, sie gewissermaßen durch die Haut hindurch zu sehen oder zu ertasten und sich ihre Topographie wenigstens soweit vorstellen zu können, als der Kliniker dies braucht. Am lebenden Tierkörper sind die Einzelteile von einer verschieden lang behaarten

und tierartlich wie regional sehr variabel verschieblichen äußeren Haut, sowie von Faszien und Muskelpaketen verdeckt und in verschieden fettreiches Bindegewebe eingebettet. Zudem steht jetzt das Tier als lebendige Ganzheit, als Individuum, vor uns, das sich mit seiner Umwelt in ständigem Kontakt befindet, auf ihre Reize dauernd reagiert, sich infolgedessen bewegt und seiner Art gemäß verhält. Dies alles haben wir zu berücksichtigen, wenn wir uns am lebenden Tier über bestimmte anatomische Einzelheiten orientieren möchten; und erst die praktische Erfahrung lehrt, wie sehr wir uns von diesem Gesamteindruck beeinflussen und sehr oft täuschen lassen! Der Tierarzt sollte aber nicht nur eine vage Vorstellung von der Lage der einzelnen Körperteile seiner Patienten besitzen, sondern genau wissen, was sich vom Skelett, der Muskulatur, den Sehnen und Gefäßen durch die Haut hindurch an der Oberfläche abzeichnet, was sich durch Palpation ermitteln läßt, wo die betreffenden Skeletteile, Muskeln, Sehnen, Bänder, Sehnenscheiden, Schleimbeutel, Gelenksäcke, Lymphknoten, Gefäße und Nerven zu finden sind und wie sie sich am lebenden Tier etwa anfühlen. Und nicht zuletzt muß er sich auch darüber im klaren sein, was alles am Lebenden *nicht* näher lokalisierbar ist. Sonst kann es — wie es leider nur allzuoft vorkommt — geschehen, daß er sein ganzes anatomisches Wissen enttäuscht als rein theoretischen Ballast empfindet und es deshalb möglichst bald beiseite legt.

Es schien mir darum von Anfang an wichtig, gerade in diesen Stunden nicht nur topographische Anatomie zu dozieren, sondern betont praktisch angewandte Anatomie zu betreiben. So wählte ich denn auch die Form des Kolloquiums, um auf diese Weise jedem Studierenden des 4. und 5. Semesters Gelegenheit zu bieten, selbst festzustellen, wie weit sich seine im Hör- und Präpariersaal erworbenen anatomischen Kenntnisse am lebenden Tier nutzbringend anwenden lassen.

Von diesem Leitgedanken ausgehend wird nun zunächst bei Pferd, Rind und Hund die Skelett-, Gelenks- und Bänderlehre behandelt, wobei die Demonstrationen am lebenden Objekt unter Zuhilfenahme geeigneter Tafelbilder und Präparate eine entsprechende Ergänzung erfahren. Anschließend werden eine größere Anzahl von Röntgenaufnahmen normaler oder pathologisch veränderter Körperregionen genau durchbesprochen, um so das Auge an das zunächst nicht immer einfache Lesen von Röntgenbildern zu gewöhnen. Sodann werden die Muskeln, Sehnen, Sehnenscheiden, Schleimbeutel und Faszien, soweit sie am Lebenden isolierbar und praktisch bedeutsam sind, demonstriert und näher beleuchtet und schließlich das zentrale und periphere Nervensystem sowie das Auge topographisch-anatomisch und funktionell eingehend besprochen. Dabei erfahren nicht nur die motorischen und sensiblen Innervationsverhältnisse die ihnen im Hinblick auf die klinische Diagnostik gebührende Schilderung, sondern es werden auch alle, gerade für den Tierarzt bedeutsamen Möglichkeiten lokaler Anästhesien genau besprochen und topographisch näher erläutert.

Im nächsten Semester wird die Topographie der inneren Organe im Hinblick auf die verschiedenen klinischen Belange geschildert, die anatomische Grundlage für die Perkussion und Auskultation des Brust- und Bauchraumes sowie für die rektale Exploration gegeben und die äußere Haut mit ihren verschiedenen Sonderbildungen, insbesondere Huf, Klaue und Euter besprochen. Und endlich gelangen auch die oberflächlich gelegenen Gefäße und Lymphknoten, soweit sie den Kliniker als Chirurgen oder Internisten interessieren, zur Darstellung.

Im Rahmen dieses kurzen Aufsatzes kann ich es mir leider nicht gestatten näher auf das Thema einzugehen. Ich habe mich deshalb darauf beschränkt, anhand von zwei Abbildungen einmal aufzuzeigen, was sich am lebenden Pferd und Rind von der Oberfläche her ohne besondere Mühe topographisch-anatomisch etwa festlegen läßt.

Den Leser muß ich bitten, sich damit zu begnügen, die ausführlichen Legenden mit den Abbildungen zu vergleichen, sofern er Lust dazu verspürt, am Lebenden nachzukontrollieren und sich im übrigen den Text dazu selbst zu machen. Weder dem Praktiker noch dem Anatomen dürfte dies schwer fallen. Diese Art „sich aus der Affäre zu ziehen" mag etwas ungewöhnlich sein. Doch wo der Raum nicht zur Verfügung steht, läßt sich mit bestem Willen nichts Ganzes aufbauen. Zudem kam es mir hier auch nur darauf an, zu zeigen, wie es ohne großen Aufwand möglich ist, den anatomischen Unterricht lebendiger und damit fruchtbarer zu gestalten.

Um vollständig zu sein, müßten die beiden Abbildungen noch durch eine Reihe weiterer Ansichten (von vorne, von hinten, von rechts usw.) ergänzt werden. Vielleicht findet sich einmal die nötige Zeit dazu. Alle in den beiden Photos eingezeichneten oder benannten Körperteile zeichnen sich entweder oberflächlich ab oder lassen sich an den betreffenden Stellen palpieren, oder aber, sie sind nach topographischen Präparaten am stehend fixierten Kadaver eingetragen worden. Punktierte Linien sollen weder sicht- noch spürbare, klinisch aber wichtige Einzelheiten (z. B. Nasennebenhöhlen, tiefer gelegene Nerven, Zwerchfellskuppel, hintere Lungengrenze, Herzkontur, Hufbein und Hufgelenk) zur Darstellung bringen. Die hintere Lungengrenze wurde in der üblichen Weise bestimmt (beim *Pferd:* Verbindungslinie der Schnittpunkte [Ringlein] der Hüfthöckerhorizontalen mit dem 16., der Sitzbeinhöckerhorizontalen mit dem 14. und der Buggelenkshorizontalen mit dem 10. Interkostalraum; beim *Rind:* Verbindungslinie der Schnittpunkte der Hüfthöcker-Sitzbeinhöckerhorizontalen mit dem 11. und der Buggelenkshorizontalen mit dem 8. Interkostalraum). Sie stellt praktisch die Grenze zwischen Bauch- und Brustraum dar und gibt gleichzeitig die hinterste Ausdehnung des retroskapulären Perkussions- und Auskultationsfeldes der Lunge an.

I. Pferd (Tafel 1)

a) Skelett, Gelenke und Bänder

1. Kopf: 1 *Stirnbein* mit *Sinus frontalis* (gestrichelte Kontur); 2 *Nasenbein*; 3 unterer Rand der *Incisura nasomaxillaris*; 4 *Unterkieferrand*; 5 *Gefäßausschnitt* mit *A.* (querscharffiert) und *V. facialis*; 6 *Crista facialis* im Gebiet des Oberkiefer- und Jochbeins. In ihrem Bereich *Sinus maxillaris* (gestrichelte Kontur); 7 *Crista frontalis*, 8 *Augenbogen*, 9 *Jochbogen*, 7, 8 und 9 begrenzen die *Schläfengrube* mit dem sie ausfüllenden *M. temporalis*; 10 *Kiefergelenk*; 11 *For. supraorbitale* mit austretendem *N. frontalis* (sensibel!); 12 *For. infraorbitale* mit austretendem *N. Infraorbitalis* (sensibel!); 13 *For. mentale* mit austretendem *N. mentalis* (sensibel!); 14 *For. mandibulare* (medial am Unterkieferast) mit eintretendem *N. alveolaris mandibulae* (sensibel!); 15 *Scutulum*, 16 linker *Flügelknorpel*.

2. Hals und Rumpf: 17 *Atlasflügelrand*; 18 kranialer Querfortsatzast des *3. Halswirbels*; 19 kranialer Querfortsatzast des *6. Halswirbels*; 20 Dornfortsatz des *4. Brustwirbels*; 21 Dornfortsatz des *1. Lendenwirbels*; 22 Dornfortsatz des *6. Lendenwirbels*; 20—22 von Nackenbandkappe, bzw. Lig. supraspinale überlagert; 23 Dornfortsätze des *Kreuzbeins*; 24 Dornfortsatz des *1. Schwanzwirbels*; 25 *Nackenbandstrang*; 26 *18. Rippe*; 27 *5. Rippe*; 28 *Manubrium sterni* (durch Schultergelenk verdeckt); 29 *Brustbein*; 30 *Schaufelknorpel*; 31 *Rippenbogen*; 32 *For. lumbosacrale* (Lumbalpunktion!); 33 *For. interarcuale* zwischen 1. und 2. Schwanzwirbel (Sakralanästhesie!).

3. Vordergliedmaße: 34 *Nackenwinkel*, 35 *Rückenwinkel* des *Schulterblattes*; 36 *Schulterblattknorpel*; 37 *Schulterblattgräte* mit *Tuberositas spinae*; 38 *Muskelhöcker*, 39 *Rollfortsatz* des *Tuberculum majus*; 40 *Sehne des M. infraspinam*, die das laterale Seitenband des *Schulter-* oder *Buggelenkes* ersetzt; 41 *Tuberositas deltoidea*; 42 *Crista epicondyli lat.*; 43 *Epicondylus lat.* oder Streckknorren des Humerus; 44 *lat. Bandhöcker des Radius*; 45 *lat. Seitenband* des *Ellbogengelenkes*; 46 *Tuber olecrani*, Ellbogenhöcker; 47 *Proc. styloideus radii*; 48 *Proc. styloideus ulnae*; 49 freie Fläche des *Radius*; 50 proximale und distale *Carpalknochenreihe*; 51 *Os accessorium*, 50 und 51 *Carpal-* oder *Vorderfußwurzelgelenk*, sogenanntes Vorderknie, dessen proximaler und mittlerer Gelenkspalt am abgebogenen Karpalgelenk spürbar sind; 52 *Tuberositas metacarpi* des *Hauptmittelfußknochens* oder Röhrbeins; 53 *Griffelbeinköpfchen*; 54 *Griffelbeinknöpfchen*; 55 *Sesam-* oder Gleichbeine; 56 *prox. Bandhöcker des Fesselbeins*; 57 volare Aussackung des *Fesselgelenkes* (Fesselgelenksgalle!); 58 *prox. Bandhöcker des Kronbeins*; 59 *Hufknorpel*; 60 *M. interosseus medius*, oberes Gleichbeinband; 61 *unteres Gleichbeinband*; 62 *Hufknorpelfesselbeinband*.

4. Hintergliedmaße: 63 *Tuber sacrale*, Kreuzbeinhöcker; 64 *Tuber coxae*, Hüfthöcker; 65 *Tuber ischiadicum*, Sitzbeinhöcker; 66 *Trochanter major*, in der Tiefe: das nicht palpierbare Hüftgelenk; 67 *Trochanter tertius*; 68 *med. Rollkamm* der Trochlea patellaris; 69 *Patella*, Kniescheibe; 70 mittleres, 71 mediales, 72 laterales gerades *Kniescheibenband*, zwischen denen der Gelenksack des *Femoropatellargelenkes* palpierbar ist; 73 *Epicondylus lat. femoris*; 74 *Condylus lat. tibiae* mit Fibulaköpfchen; 75 *Tuberositas tibiae*, in *Crista tibiae* übergehend; 76 *lat. Seitenband* des *Femorotibialgelenkes*; 68—76 palpierbare Komponenten des *Kniegelenkes*; 77 *Sulcus muscularis tibiae;* 78 freie Fläche der *Tibia*; 79 *Malleolus med.*; 80 *Malleolus lat.*; 81 *Tuber calcanei*, Fersenbeinhöcker; 82 lat. Rollkamm des *Rollbeins*; 83 *Os tarsale II.*, 84 *med. Griffelbeinköpfchen*, 83 und 84 *Spatstelle*!; 85 mediale, 86 laterale Ausbuchtung in der Sprungbeuge, 87 mediale, 88 laterale Ausbuchtung an der Plantarseite des Gelenksacks des *Talokruralgelenkes* (Sprunggelenksgalle!).

b) Muskeln, Sehnen und Sehnenscheiden (soweit nicht schon erwähnt)

89 *M. masseter*; 90 *Backen- und Gesichtsmuskulatur*; 91 *M. levator labii maxillaris propr.*; 92 *M. sternocephalicus*; 93 *M. brachiocephalicus*; 94 *Heber und Seitwärtszieher*

des Halses (je nach Kontraktionszustand können sich oberflächlich abzeichnen: die Pars cervicalis des M. trapezius, M. rhomboideus und M. serratus ventralis, sowie der M. splenius); 95 *Pars thoracalis des M. trapezius*; 96 *M. latissimus dorsi*; 97 *oberflächlicher Brustmuskel und M. biceps brachii*; 98 *M. supraspinam*, der den hinteren Rand der Halsschulterfurche bildet; 99 *M. infraspinam*; 100 *M. deltoideus*; 101 *M. triceps brachii*, der mit seinem hinteren Rand die Linea anconaea bildet; 102 unterer Rand des *Capiut lat. des M. triceps brachii*, der unmittelbar über dem Epicondylus lat. humeri liegt; 103 *M. extensor carpi radialis*; 104 *M. extensor digitalis communis*; 105 *M. extensor digitalis lat*; 106 *M. extensor carpi ulnaris*, 107 *M. flexor carpi ulnaris* (von 106 und 107 bedeckt: die *Zehenbeuger*); 108 *gemeinschaftliche* und *seitliche Strecksehne*; 109 *oberflächliche* oder *Kronbeinbeugesehne*, 110 *tiefe* oder *Hufbeinbeugesehne*, 109 und 110 sogenanntes *Beugesehnenpaket*; 111 *Unterstützungsband des Hufbeinbeugers*; 112 proximale Aussackung der *Fesselbeugesehnenscheide* (Galle!); 113 proximale Aussackung der *Carpalbeugesehnenscheide* (Galle!); 114 *muskulöse Bauchwand*; 115 *Rückenstrecker*, spez. M. longissimus dorsi; 116 Kruppenmuskulatur (Mm. glutaei und Wirbelköpfe des M. biceps femoris, M. semitendineus und M. semimembranaceus); 117 *M. tensor fasciae latae*; 118 *M. quadriceps femoris*; 119 kranialer, 120 mittlerer, 121 kaudaler *Endast des M. biceps femoris* (zwischen mittlerem und kaudalem: Austrittsstelle des gemeinsamen Stamms des N. fibularis!); 122 *M. extensor digitalis pedis longus*, 123 *M. extensor digitalis pedis lat.* und tiefer Zehenbeuger (zwischen 122 und 123 in der Tiefe: der N. fibularis sup. und prof.!); 124 *Sehnenscheide des M. flexor hallucis longus*; 125 *Achillessehne*, 126 *oberflächliche Beugesehne*, 125 und 126 bilden die Hauptkomponenten des *Fersensehnenstranges*; 127 *oberflächliche*, 128 *tiefe Beugesehne*; 129 *gemeinschaftliche Strecksehne*; 130 *M. semitendineus* (zusammen mit M. biceps femoris und M. semimembranaceus die sogenannte *Hinterbackenmuskulatur*).

c) Gefäße (soweit nicht schon erwähnt)

131 *A. transversa faciei*; 132 *V. jugularis* in Drosselrinne; 133 *V. cephalica antebrachii*; 134 *A. metacarpica volaris sup.*, sog. *A. digitalis communis* des Vorderfußes; 135 *V. saphena magna*; 136 *A. metatarsica dors. lat.*, sog. *A. digitalis communis* des Hinterfußes.

d) Nerven (soweit nicht schon erwähnt)

a *N. facialis* (motorisch!); b *N. suprascapularis*; c *N. radialis*; d *N. ulnaris*; e *N. medianus*; f *N. volaris lat.*; g *N. volaris med.*; h gemeinsamer Stamm des *N. fibularis*; i *N. fibularis prof.*; k *N. fibularis sup.*; l *N. tibialis*; m *N. plantaris med.*; n *N. plantaris lat.*

e) Innere Organe

o *Parotis*; p *Herz*; q *Zwerchfellskuppel*; r *hintere Lungengrenze*; s linker Anteil der *Leber*; t *Magen*; u *Milz*; v linke *Niere*; w linke, ventrale Längslage, x Beckenflexur, y linke, dorsale Längslage des *Colon ascendens* oder Grimmdarms.

II. Rind (Tafel 2)

a) Skelett, Gelenke und Bänder

1. Kopf: 1 *Stirnbein* mit *Sinus frontalis* (gestrichelte Kontur), der bis in den Hornzapfen reicht; 2 *Hornwulst* oder Zwischenhornkamm; 3 *Nasenbein*; 4 unterer Rand der *Incisura nasomaxillaris*; 5 *Unterkieferrand*; 6 *Jochbogen*, 7 *Augenbogen*, 8 *Crista frontalis*, 6—8 begrenzen die seitlich gelegene *Schläfengrube mit M. temporalis*; 9 *Tuber maxillare* des Oberkieferbeins, in dessen Bereich der *Sinus maxillaris* (gestrichelte

Kontur); 10 *For. supraorbitale* mit austretendem *N. frontalis* (sensibel!); 11 *For. infraorbitale* mit austretendem *N. infraorbitalis* (sensibel!).

2. Hals und Rumpf: 12 *Atlasflügelrand*; 13 Querfortsatz des *3. Halswirbels*; 14 Querfortsatz des *6. Halswirbels*; 15 Dornfortsatz des *1. Brustwirbels* (von Nackenbandkappe verdeckt); 16 Dornfortsatz des *1. Lendenwirbels*; 17 Dornfortsatz des *6. Lendenwirbels*; 18 Querfortsatz des *5. Lendenwirbels*; 19 verschmolzene Dornfortsätze des *Kreuzbeins*; 20 Dornfortsatz des *1. Schwanzwirbels*; 21 *13. Rippe*; 22 *6. Rippe*; 23 *Manubrium sterni*; 24 *Brustbein*; 25 *Schaufelknorpel*; 26 *Rippenbogen*; 27 *Nackenbandstrang*; 28 *For. lumbosacrale* (Lumbalpunktion!); 29 *For. interarcuale* zwischen *1. u. 2. Schwanzwirbel* (Sakralanästhesie!).

3. Vordergliedmaße: 30 *Nackenwinkel*; 31 *Rückenwinkel*; 32 *Schulterblattknorpel*; 33 *Schulterblattgräte*; 34 *Acromion*; 35 *Tuberculum majus*; 36 *Tuberositas deltoidea*; 37 *Crista epicondyli lat.*; 38 *Epicondylus lat.* oder Streckknorren des Humerus; 39 *lat. Bandhöcker des Radius*; 40 *lat. Seitenband des Ellbogengelenkes*; 41 *Tuber olecrani*, Ellbogenhöcker; 42 *Proc. styloideus ulnae*; 43 prox. und dist. Knochenreihe des *Carpal-* oder *Vorderfußwurzelgelenkes* (sogenanntes Vorderknie); 44 *Os accessorium*; 45 *Tuberositas metacarpi*; 46 *lat. Bandhöcker* des *Hauptmittelfußknochens* oder Röhrbeins; 47 *Sesam-* oder *Gleichbein*; 48 prox. Bandhöcker des *Fesselbeins*; 49 prox. Bandhöcker des *Kronbeins*.

4. Hintergliedmaße: 50 *Tuber coxae*, Hüfthöcker; 51 *Tuber sacrale*, Kreuzbeinhöcker; 52 *Crista ilica*; 53 *Tuber ischiadicum*, Sitzbeinhöcker; 54 hinterer Rand des breiten *Beckenbandes*; 55 *Trochanter major*, in der Tiefe das nicht palpierbare Hüftgelenk; 56 *Patella*, Kniescheibe; 57 *mittleres*, 58 *laterales gerades Kniescheibenband*, zwischen denen der Gelenksack des *Femoropatellargelenks* palpierbar ist; 59 *Epicondylus lat. femoris*; 60 *Condylus lat. tibiae*; 61 *lat. Seitenband* des *Femorotibialgelenkes*; 62 *Tuberositas tibiae*, in *Crista tibiae* übergehend; 56—62 palpierbare Komponenten des *Kniegelenkes*; 63 *Os malleolare*; 64 *Malleolus tibialis*; 65 freie Fläche der *Tibia*; 66 med. Rollkamm des *Rollbeins*; 67 *Tuber calcanei*, Fersenbeinhöcker; 68 palpierbarer *lat. Gelenksack* des *Talocruralgelenkes* (prox. Gelenkssack des *Sprunggelenkes*!); 69 *lateraler*, 70 *medialer Bandhöcker* des *Metatarsus*.

b) Muskeln, Sehnen, Sehnenscheiden und Schleimbeutel (soweit nicht schon erwähnt)

Die Muskeln sind beim Rind schwächer entwickelt als beim Pferd und treten deshalb auch weniger sichtbar hervor. Die Grenzen der oberflächlichsten Schichten sind hier überdeutlich betont.

71 *M. masseter*; 72 *M. sternocephalicus*; 73 *M. brachiocephalicus*; 74 *M. omotransversarius*; 75 *Pars cervicalis* des *M. trapezius*; 76 *Pars thoracalis* des *M. trapezius*; 77 *M. deltoideus*; 78 *M. triceps brachii*; 79 *M. extensor carpi radialis*; 80 *Zehenstrecker*; 81 *M. extensor carpi ulnaris*; 82 *Bursa praecarpalis subcutanea* (Karpalbeule!); 83 *Strecksehne der 3. Zehe*; 84 *gemeinschaftliche Strecksehne*; 85 *Strecksehne der 4. Zehe*; 86 *M. interosseus medius*; 87 *tiefe*, 88 *oberflächliche Beugesehne*; 89 *Rückenstrecker*; 90 *Bauchmuskulatur*; 91 *M. tensor fasciae latae*; 92 *M. quadriceps femoris*; 93 *M. glutaeus medius*; 94 Wirbelkopf des *M. biceps femoris*; 95 *vorderer*, 96 *hinterer Endast* des *M. biceps femoris*; 97 *M. semitendineus*; 98 *Bursa bicipitalis* (sogenannter Liegweggen!); 99 *Beuger des Sprung-* und *Strecker der Zehengelenke*; 100 *Achillessehne*, 101 *oberflächliche Beugesehne*, 100 und 101 Hauptkomponenten des *Fersensehnenstranges*; 102 *Sehne des langen Zehenstreckers*; 103 *Strecksehne der 4. Zehe*; 104 *Strecksehne der 3. Zehe*; 105 *Sehnenscheide* des *M. flexor hallucis longus*.

c) Nerven (soweit nicht schon erwähnt)

106 *N. buccalis dors.*, 107 *N. buccalis ventr.* des *N. facialis* (motorisch!); 108 *N. cornualis* (sensibel!); 109 *oberflächlicher*, 110 *tiefer Ast* des *2. Lendennerven* (12. Brust- bis 2. Lendennerv: Lokalanästhesie bei Fremdkörperoperationen!).

d) Gefäße und Lymphknoten

a *A.* (querschraffiert) und *V. facialis*; b *V. jugularis* in Drosselrinne; c *V. cephalica humeri*; d *V. subcutanea abdominis*, sogenannte Milchader; e *V. saphena parva*; f *Lymphonodus parotidicus*; g *Lymphonodus submaxillaris*, Unterkieferlymphknoten; h *Lymphonodus cervicalis sup.*, Buglymphknoten; i *Lymphonodus subilicus*, Kniefaltenlymphknoten.

e) Innere Organe

k *Parotis*; l *Gland. submaxillaris*, Unterkieferspeicheldrüse; m *Herz*; n *Zwerchfellkuppel*; o *hintere Lungengrenze*; p *Haube*; q *dorsaler*, r *ventraler Pansensack*; s *Milz*.

Zusammenfassung

Anhand von zwei Abbildungen wurde zu zeigen versucht, was sich am lebenden Pferd und Rind von der Oberfläche her vom Skelett, der Muskulatur, den Sehnen, Bändern, Sehnenscheiden und Schleimbeuteln, sowie Nerven, Gefäßen, Lymphknoten und inneren Organen topographisch-anatomisch genauer ermitteln läßt, und nach welchen Gesichtspunkten an der veterinär-medizinischen Fakultät Zürich „Angewandte Anatomie am Lebenden“ betrieben wird.

Résumé

A l'aide de deux figures, on a tenté de montrer ce qu'il est possible de découvrir et de repérer du dehors et au point de vue anatomo-pathologique, sur le cheval et le bœuf vivants, du squelette, de la musculature, des tendons, des ligaments, des gaines tendineuses, des bourses muqueuses, des nerfs, des vaisseaux, des ganglions lymphatiques et des organes internes et quelles sont les méthodes appliquées par la Faculté de médecine vétérinaire de Zurich dans le domaine de « l'anatomie pratique sur l'animal vivant».

Riassunto

Mediante due illustrazioni si è tentato di mostrare, nel cavallo e nel bovino vivi visti dalla superficie, quanto si lascia scoprire dello scheletro, della muscolatura, dei tendini, dei legamenti, delle vagine tendinee e delle borse mucose, dei nervi, dei vasi sanguigni, dei linfonodi e degli organi interni, come pure sotto quali punti di vista viene trattata, presso la facoltà di medicina veterinaria di Zurigo « L'anatomia applicata nel vivente».

Summary

Two pictures show the bones, muscles, tendons, ligaments, and bursae, nerves, vessels, lymph nodes and internal organs, which can be demonstrated on the surface of the living horse and cow, and the methods of teaching "topographic anatomy on the living animal" at the Zurich veterinary faculty.

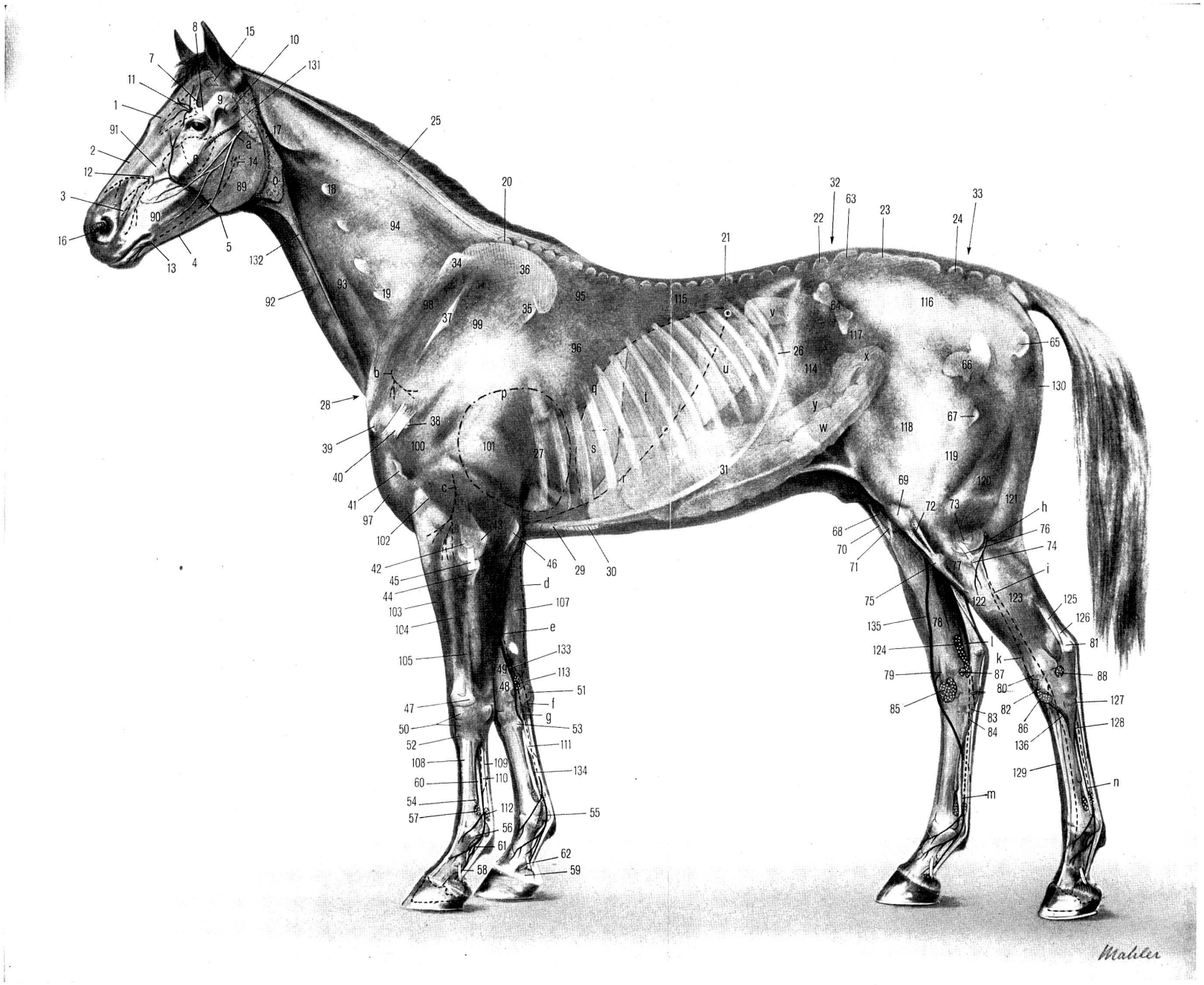
Mahler

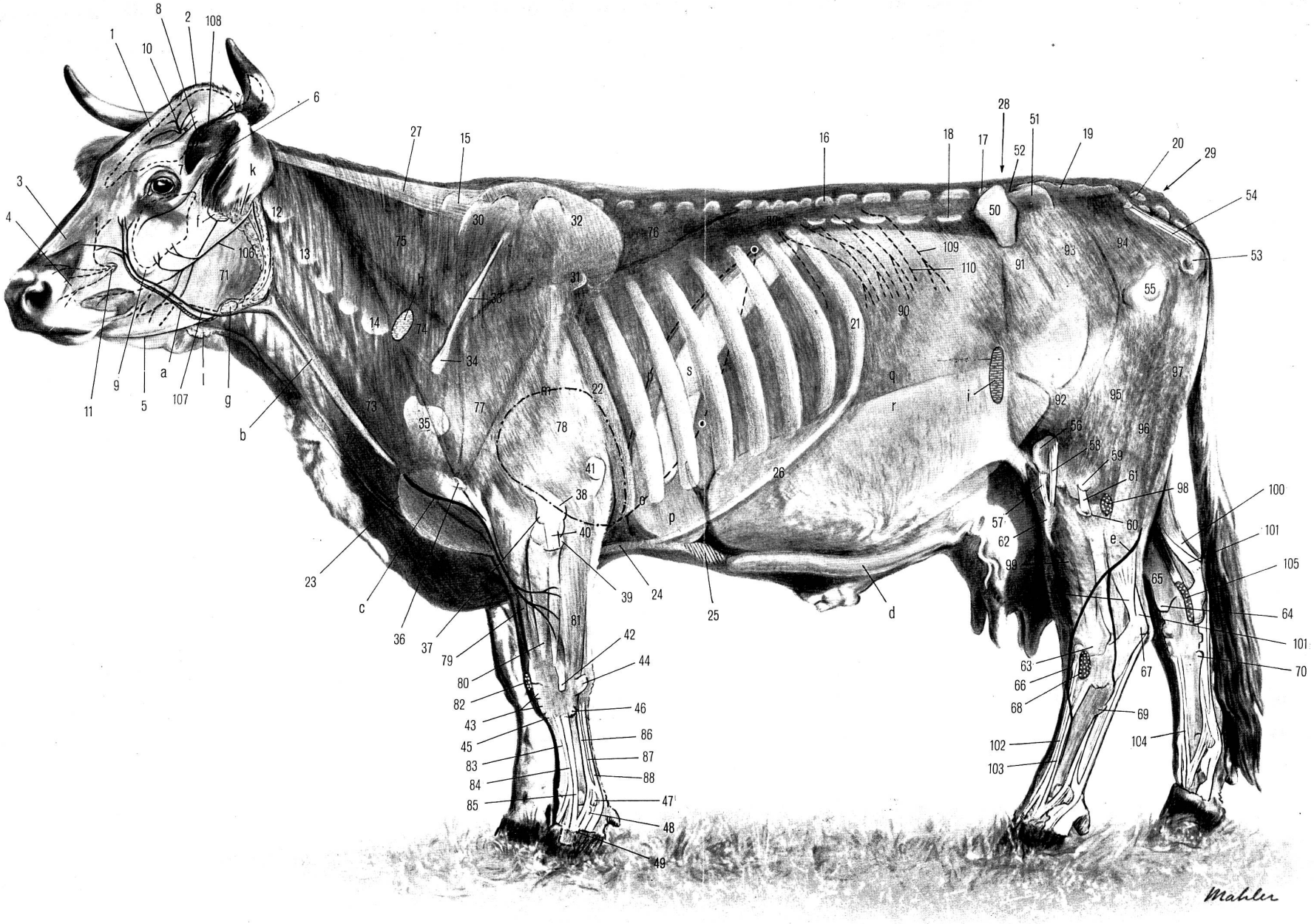
1
2
3
4
5
6
7
8
9
10
11
12
13
14
15
16
17
18
19
20
21
22
23
24
25
26
27
28
29
30
31
32
34
35
36
37
38
39
40
41
42
43
44
45
46
47
48
49
50
51
52
53
54
55
56
57
58
59
60
61
62
63
64
65
66
67
68
69
70
71
73
74
75
76
77
78
79
80
81
82
83
84
85
86
87
88
90
91
92
93
94
95
96
97
98
99
100
101
102
103
104
105
106
107
108
109
110
a
b
c
d
e
f
g
h
i
k
l
m
o
p
q
r
s
Mahler

Aus der veterinär-ambulatorischen Klinik der
Universität Zürich (Direktor: Prof. Dr. J. Andres)

Zur modernen Diagnose, Prophylaxe und Therapie der Reticulitis traumatica des Rindes

(Head'sche Zone — Elektroskopie — Magnet-Sonde)

Von J. Andres

Prof. Dr. J. ANDRES

Im Laufe der letzten drei Jahrzehnte ist in der buiatrischen Klinik- und in der Landpraxis die operative Behandlung der Fremdkörpererkrankungen beim Rind ganz wesentlich in den Vordergrund gerückt und in weiten Gebieten Allgemeingut des Praktikers geworden. Noch im Jahre 1918 erklärte Fröhner eine Behandlung als aussichtslos und empfahl als Regel die frühzeitige Schlachtung. Auch 1922 noch sprachen Fröhner und Zwick nur von einer versuchsweisen Anwendung der Laparotomie und rieten „in allen schweren Fällen" die Schlachtung an. Dann jedoch begann — nach vielen früheren Tastversuchen und wertvollen Vorarbeiten — die Zeit der Fremdkörperoperationen (F. K. O.).

Mit der Ausdehnung der F.K.O. zeigte sich mehr und mehr die Notwendigkeit einer verbesserten *Diagnostik*. Solange bei gesicherter Diagnose die Notschlachtung oder eine nur kurzfristige Nutzung in Frage kamen, genügte im allgemeinen der Nachweis einer großen Schmerzhaftigkeit des Leidens bei stark gestörtem Allgemeinbefinden der Tiere. Dieser Nachweis konnte erfolgen durch verhältnismäßig grobe Reproduktion der Schmerzen in der Haubengegend, sei es durch brüske Palpation, Bewegung des Tieres, Druckvermehrung auf die Haube von innen, durch reichliche Fütterung, Verabreichung von ätzenden oder magenanregenden Medikamenten usw. Im Zeitpunkt jedoch, da eine Operation ernsthaft in Erwägung gezogen wurde, mußte auf alle Maßnahmen verzichtet werden, die den Krankheitsprozeß verschlimmern konnten. — Viel mehr galt das Bestreben, möglichst frühzeitig und schonend das Vorhandensein eines noch nicht oder eines nur erst wenig verletzenden Fremdkörpers (F. K.) zu ermitteln. Bereits im Jahre 1930 veröffentlichte Westhues seine Untersuchungen über den röntgenologischen Nachweis der F.K. beim Rind. Es wurden recht beachtenswerte Resultate erzielt. Selbstverständlich wird die Methode auch dann, wenn sie genügend ausgearbeitet sein sollte, für die Kliniken reserviert bleiben.

Mit den klinischen Spezialuntersuchungen für die F.K.-Diagnose haben sich vor allem Götze und Ließ befaßt. Von ihnen wurden besonders die sogenannten Schmerzproben (Rückengriff, Stabprobe, Perkussionsprobe) ausgearbeitet. Diese zwar noch immer verhältnismäßig groben klinischen Methoden, die jedoch bei sorgfältiger und nicht ad absurdum wiederholter Ausführung sicher unschädlich sind, reproduzieren den Schmerz und dadurch Schmerzlaute (Stöhnen) und Abwehr des Tieres bei in oder

durch die Haubenwand gedrungenen F.K. Die Schmerzauslösung erfolgt sicher weniger dadurch, daß beim Annähern der ventralen Bauchwand an die Haube der F.K. erneut auf das sehr empfindliche parietale Bauchfellblatt sticht, als vielmehr durch eine Irritierung der lokalen Entzündungsprozesse in der Haubenwand oder zwischen viszeralem und parietalem Bauchfell. Die große Zuverlässigkeit dieser Proben ist — unter gleichzeitiger Wertung anderer Symptome — unumstritten, doch als Früh- oder Feindiagnosen können sie nicht angesprochen werden und auch prognostisch ist ihre Bedeutung sehr beschränkt. Einzig der sorgfältig ausgeführten Perkussion kann prognostischer Wert zukommen, indem die Größe des Perkussionsfeldes Anhaltspunkte über die Ausdehnung einer lokalen Peritonitis (Basis des Fibrinkegels) geben kann. Nach Diernhofer, 1946, kann zudem eine genaue Perkussionsuntersuchung des Herzens dem erfahrenen Praktiker anhand der Vergrößerung der Herzdämpfung schon den Beginn einer Herzbeutelentzündung anzeigen.

Eine wertvolle Früh- und Feindiagnose verdanken wir Kalchschmidt, der über seine Beobachtungen erstmals im Jahre 1948 anläßlich einer Gastvorlesung an unserer Fakultät berichtete. Er entdeckte beim F. K.-Befall eine *Head'sche Zone* im Widerrist- und Seitenbrustgebiet des Rindes, also eine auf ein bestimmtes Hautgebiet begrenzte Überempfindlichkeit, wie solche auch bei verschiedenen Krankheiten der innern Organe des Menschen bekannt sind. Kalchschmidt's Erfahrung erstreckte sich bis zur Zeit der ersten Veröffentlichung auf 2300 Rinder. Er gibt genaue Anweisungen für die praktische Durchführung der Methode, die er als „Zonenprobe" bezeichnet (siehe Schw. Arch. Tierheilk., *90*, 433, 1948 oder Tierärztl. Umschau, *3*, 305, 1948). Der neurologische Befund beginnt mit der Insultation der Haube durch Stich, aber auch schon durch Druck des F. K. und bleibt solange, als dieser Einfluß besteht oder bis eventuelle Entzündungen abgeheilt sind. Eine positive Zonenprobe ist somit auch dann vorhanden, wenn pathologische Veränderungen sich noch nicht entwickelt haben, also bereits bei und nach dem ersten Anfall, da die allerersten Schmerzsymptome in ihrer ursprünglichen Heftigkeit schon wieder abgeklungen sind.

Seit ihrem Bekanntwerden ist die Zonenprobe von verschiedenen Untersuchern nachgeprüft, präzisiert und gewertet worden. Unbewußt wurde sie schon lange vorher in gröberer Ausführung in der Form des Rückengriffes angewendet, der gerade an der Stelle vorgenommen wird, die auch bei der Zonenprobe am empfindlichsten ist (Beck, 1952). Die Feindiagnose der Zonenprobe gegenüber dem gewohnten Rückengriff wird u. a. bestätigt von Schmenger, 1949, der bei 71 akuten Fällen mit eindeutig positiver Zonenprobe keinerlei Verklebungen an der Einwirkungsstelle des F.K. fand und von Weymar, 1949, welcher bei 235 operierten Fällen 32 mal in der Haubengegend fixierte F.K. entfernte, ohne daß palpierbare Verwachsungen oder sonstige Veränderungen nachweisbar waren. Die Zonenprobe als zuverlässiges diagnostisches Hilfsmittel bei richtiger, sorgfältiger Ausführung (!) wird weiter bestätigt von Krispien, 1950, Bolbecher, 1950, Riederer, 1950, Beck, 1952, wobei Krispien betont, daß die Zonenprobe die Stabprobe und das Minensuchgerät überflüssig mache und folgenden Untersuchungsgang empfiehlt: Herz-, Lungen-, Pansen-Auskultation, Thermometrie und schließlich Zonenprobe, Perkussionsprobe und Besichtigung der Konjunktiven. Riederer bezeichnet die Zonenprobe als die F.K.-Probe der Wahl, betont jedoch, daß die Beschaffenheit der Haare in der Widerristgegend mitberücksichtigt werden müsse, da in Fällen, wo die Widerristhaare nicht

gesträubt sind, keine positive Head'sche Zone erwartet werden könne. Der *Ausdehnung* der Zonenprobe im einzelnen Falle hat erstmals Bolbecher besondere Aufmerksamkeit geschenkt. Ihr Umfang schwankt in weiten Grenzen. Sie hat in maximaler Ausdehnung Gürtelform und erstreckt sich vom 1. Brust- bis 3. Lendenwirbel seitlich bis zur Linea alba, während sie bei geringster Ausdehnung 2—3 Dorsalsegmente, gewöhnlich im Gebiete des 6.—10. Brustwirbels, umfaßt (vergl. auch Beck, 1952). Bolbecher hat abgeklärt, daß zwischen Zonenausdehnung und Dauer der Krankheit ein deutlicher Zusammenhang besteht, der präoperativ von großer diagnostischer Bedeutung sei, indem frische Erkrankungen und akute Nachschübe nach scheinbarer Heilung mit großer Zonenausdehnung einhergehen, während mit Weiterschreiten der Krankheit die Zone schrumpft. Sie verschwindet zuerst über den Lendenwirbel, dann im kranialen Brustteil und an der Seitenbrust. Erst beim Übergang ins chronische Stadium erfolgt auch eine Reduktion von den kaudalen Brustwirbeln her. Bolbechers Operationsverluste stiegen mit Schrumpfen der Zone (Weiterschreiten der Krankheit) von 5,6 auf 20%, waren jedoch bei kleinster Zone (chronisches Stadium) wieder geringer. Auch nach Beck spricht eine große hyperalgetische Zone für einen akuten, eine kleine Zone für einen chronischen Prozeß.

Natürlich hat auch die Zonenprobe keine 100%ige Treffsicherheit bezüglich F.K., doch sind die Schmerzzustände der Haube und deren Umgebung beim Rinde fast ausschließlich durch F.K.-Trauma bedingt. Eine positive Zonenprobe können allerdings u. a. auch Omasitis und Tuberkulose ergeben. Schmenger hatte bei 386 operierten Tieren 3 Fehldiagnosen (0,8%); Bolbecher kam bei 200 Fällen auf 2% Fehlergebnisse und Beck hatte bei 75 Tieren 4 Fehldiagnosen (5,3%), wobei es sich bei 3 dieser Fälle um ausgedehnte Tuberkulose handelte.

Während die meisten Nachuntersucher das Bestehen und den hohen diagnostischen und z. T. auch den prognostischen Wert der Zonenprobe bestätigen, möchte Blendinger, 1949, zwar die Möglichkeit einer Head'schen Zone nicht bestreiten, doch erscheint es ihm nach eigenen Beobachtungen unwahrscheinlich, daß es sich bei der Kalchschmidt'schen Probe tatsächlich um eine Head'sche Zone handle. Nach seinen Untersuchungen war die Probe nur dann positiv, wenn ein — eventuell nur ganz leichtes — Einknicken der Wirbelsäule eintrat. Nach Ansicht Blendingers zeigt sich ein Stöhnen („Kreißen" nach Kalchschmidt) nur beim Vorliegen eines Viszeralschmerzes, nicht aber bei einem Hautoberflächenschmerz (Head'sche Zone). Daß jedoch auch ohne das geringste Einknicken der Wirbelsäule die Zonenprobe positiv ist, zeigen verschiedene Beobachtungen: Stöhnen allein schon beim Zurückbiegen des Kopfes (Kalschmidt); ferner beim liegenden (!) Tier (Weymar); bei Faltenbildung an der Seitenbrust und bei niederer Reizschwelle schon beim Betupfen der fraglichen Hautstelle mit den Fingerspitzen (Bolbecher).

Veranlaßt durch eigene gute Erfahrungen mit der Zonenprobe möchte ich jedem Praktiker empfehlen, sich in diese Diagnostik gewissenhaft einzuarbeiten.

Im Verlaufe der letzten 10—20 Jahre ist zur Diagnostik der F. K. beim Rind auch die *Elektroskopie* (Elektro-Magnetoskopie) angewendet worden. Über deren Entwicklung vergl. Frei, 1949, und dort zitierte Literatur. Grundsätzlich ist es absolut richtig, daß in der Diagnostik jedes Mittel mitberücksichtigt wird, das auch nur einigermaßen Erfolg verspricht. Es liegt jedoch auf der Hand, daß der diagnostische Wert eines Metallsuchgerätes, sei es elektro-akustisch (Frame Metal-Detector; Metallsplitter-Suchgerät SGW-L47 usw.) oder elektro-optisch (Endometalloscopio Del

Seppia usw.) beschränkt bleibt, dies vor allem einerseits, weil auch stumpfe, zeitlebens nie einstechende F. K., soweit sie ferromagnetisch sind, angezeigt werden und anderseits nicht — oder nur wenig — magnetische F. K. und solche von geringerer Größe, auch wenn sie ferromagnetisch sind, sich dem Nachweis entziehen[1].

Von allen Untersuchern, die sich dieser Methode bedienen, wird auf die Unzulänglichkeit derselben hingewiesen; dies darf aber kein Grund sein, dieses Hilfsmittel kategorisch abzulehnen. Die *Indikation zu einer Operation* wird nicht durch den elektroskopischen Nachweis eines F. K., sondern *allein durch den klinischen Untersuchungsbefund* gegeben. So muß auch in vielen Fällen eine traumatische Reticulitis diagnostiziert werden, wenn die klinischen Symptome positiv sind, das Elektroskop aber schweigt.

Ein psychologischer Wert, vor allem gegenüber Tierbesitzern, die am Befund des Tierarztes zweifeln, liegt darin, daß das Vorhandensein eines F. K. ad aures oder ad oculos direkt vordemonstriert werden kann. Der präoperativ-positive Befund, verglichen mit einem postoperativ-negativen Resultat, beweist mit großer (nicht absoluter) Sicherheit, daß tatsächlich das Corpus delicti entfernt wurde. Pasternak, 1949, der mit dem Apparat SGW-L 47 arbeitete, findet den großen Vorteil des Metallsuchgerätes hauptsächlich darin, daß auch F. K., welche bei der Operation nicht gefunden werden, nachträglich nach Vernähen des Pansens aufgesucht und direkt aus der Bauchhöhle entfernt werden können. Dieses nachträgliche „Suchen" ist m. E. dann nicht empfehlenswert, wenn dabei weite Fibrinverklebungen gelöst werden müssen.

Ein früh-diagnostischer Wert liegt darin, daß im Falle, da die Haube noch nicht verklebt ist, entsprechend den Haubenkontraktionen der Ausschlag des Instrumentes in seiner Intensität schwankt oder sich nur intermittierend zeigt. Ein weiterer positiver Wert würde auch durch die Möglichkeit gegeben, die genaue Stichrichtung des F. K. zu ermitteln. Wohl ändert sich die Intensität des Ausschlages bei optischer und die Tonfarbe bei akustischer Registrierung je nach der Richtung des F. K. im Verhältnis zur Lage des Instrumentes, doch ist es am lebenden Objekt nur sehr selten möglich, daraus bindende Schlüsse zu ziehen (vergl. Pasternak, 1949).

Größerer praktischer Wert kommt weiter demjenigen Instrument zu, das erlaubt, die genaue Lage des F. K. anzuzeigen.

In dieser Hinsicht leistet das italienische Modell (Endometalloskop DS) mehr als der englische Apparat (Frame Metal-Detector). Mit jenem soll es möglich sein, den F.K. mit einer Fehlergrenze von 15—20 mm zu lokalisieren; beim Suchgerät SGW-L 47 wird sogar von einer „Millimetergenauigkeit" gesprochen. Die genaue Lokalisation dürfte u. U. die Prognose wesentlich beeinflussen. Pasternak meldet

[1] Ferromagnetisch sind Eisen, Stahl, Nickel, Kobalt und diverse spezielle Legierungen aus an sich unmagnetischen Stoffen (Aluminium, Kupfer). — Magnetisch nicht nachweisbar sind alle übrigen Reinmetalle sowie Bronce und Messing.

einen Fall, da das Suchgerät den F.K. in der Labmagengegend anzeigte, worauf die Kuh geschlachtet wurde. Der gleiche Autor sagt auch, daß nicht operiert werden solle, wenn das Gerät in der Herzgegend reagiere, da in solchen Fällen die Tiere mit oder ohne Operation doch dem sichern Exitus entgegengehen. Trottet, 1947, empfiehlt zu versuchen, ohne Operation das Tier am Leben zu erhalten, wenn der F.K. sehr oberflächlich in der Gegend des Sternum liegt, und anderseits das Tier abzuschlachten, wenn sich der F.K. sehr weit vorn, sehr weit rückwärts oder in großer Höhe befindet. Gregoire und Hennau, 1948, befürworten die Operation, wenn der F.K. zwischen einer Waagrechten durch den Ellbogenhöcker und einer solchen durch das Schultergelenk und hinter der 6. Rippe lokalisiert wird, nicht aber, wenn er vor der 6. Rippe (Herz, Lunge) liegt. Hiezu ist zu sagen, daß man sich hüten soll, den prognostischen Wert eines Suchgerätes allzu weitgehend zu interpretieren; ausschlaggebend für die Operation oder die Schlachtung resp. eine konservative Behandlung muß nicht in erster Linie die Lokalisation des F.K., sondern vor allem (neben wirtschaftlichen Überlegungen) der genaue klinische Organ- und Allgemeinbefund sein! Wenn Gregoire und Hennau beim Sitz des F.K. in den untern Retikulumpartien resp. im vordersten tiefen Pansensack eine Operation als nicht unbedingt notwendig erachten, weil sich der F.K. hier meistens „abkapsle", beweist dies, daß die Elektroskopie auch irreleitend sein kann, denn ein „abgekapselter" F.K. führt in hohem Prozentsatz (nach Kalchschmidt in 82%) früher oder später doch wiederum zu Störungen, wobei es dann meistens für eine Operation zu spät ist.

Trotz allen Unzulänglichkeiten ist ein Suchgerät ein wertvolles Hilfsmittel für denjenigen, der imstande ist, mit notwendiger Kritik dessen Grenzen zu werten. Tatsache ist auch, daß Tierärzte, die bis anhin sich wenig um die genaue klinische Diagnose der F.K.-Erkrankungen kümmerten, mit dem Elektroskop häufiger und schneller F.K.-Diagnosen stellen, wodurch mehr Fälle zu einer rechtzeitigen Operation kommen.

Die heute bekannten Suchgeräte sollten noch verbessert werden, um vor allem auch nicht-ferromagnetische F.K. zu ermitteln; ferner sollte die Reichweite vergrößert werden und eine Abschirmung des Suchkörpers Einflüsse metallischer Gegenstände der Umgebung ausschalten (vergl. Frei, 1949). Die Lokalisationsmöglichkeit ist besonders beim italienischen Apparat gut, jedoch beim englischen Instrument ungenügend. Ob akustisch oder optisch registriert wird, ist m. E. von nebensächlicher Bedeutung.

Aus der Ophthalmologie stammt die Methode der direkten Entfernung von Metallsplittern aus den oberflächlichen Schichten des Auges mittels Magnet. Der italienische Tierarzt Dr. Carlo Del Seppia, aus Lucca, veröffentlichte 1948 seine Erfahrungen mit dem von ihm geschaffenen Instrument *Captometallsonde* zur unblutigen Entfernung von F.K. beim Rind durch den Schlund. Es handelt sich um eine biegsame Schlundsonde mit Krümmungsvorrichtung, die erlaubt, einen starken Dauermagneten mit Kabelführung wahlweise in die Haube oder in den Pansen einzuführen. Durch vor- und zurückgehende sowie rotierende Bewegungen können diese Gebiete auf F.K. abgesucht werden. Der Sitz des Magneten in der Haube läßt sich beim Auflegen der Hand auf die ventrale Bauchseite durch Nachweis leichter Erschütterungen ermitteln. Ferner hilft der genauen Lokali-

sation des Magneten die gleichzeitige Anwendung des Elektroskopes. Die vom Magneten gesammelten Metallstücke werden in einen am Ende der Sonde liegenden Becher zurückgezogen, so daß sie beim Passieren des Instrumentes durch den Schlund nicht abgestreift werden können.

Bei richtiger Anwendung der Sonde (Fixierung des Tieres, Gleitfähigmachen des Instrumentes mit Öl usw.) ist die Methode ungefährlich. Durch die rotierenden Bewegungen des Kabels jedoch ist dessen Lebensdauer beschränkt. Wir kennen mehrere Fälle, da nach Kabelriß der Magnet mit dem Kabelstück durch Laparotomie entfernt werden mußte!

Während in den meisten Gegenden i. d. R. nur einzelne F.K. von den Tieren aufgenommen werden, kann sich in gewissen Gebieten durch die Art der Bewirtschaftung oder durch Unachtsamkeit und Gleichgültigkeit der Landwirte der Befall enorm steigern. Papp, 1949, und Kempendorff, 1951, berichten, daß dort, wo Hopfen gepflanzt wird, zufolge des Abzwickens der Drähte, diese Abfälle in die anliegenden Weidekulturen gelangen, so daß Rinder häufig Dutzende, ja mitunter Hunderte kleinster Drahtstücke aufnehmen. Man habe das Gefühl, bei der Palpation der Haube (von innen) in eine Nageldüte zu greifen und ein Arbeiten ohne Magnet sei unmöglich (Kempendorff). Del Seppia, 1948, gibt einen Fall bekannt, da er in einer Sondierung mit seiner Sonde 18 F.K. und einen zweiten, da er mittels 3 Sondierungen innerhalb wenigen Minuten 43 Eisenstücke entfernte. Es scheint, daß in seinem Praxisgebiet die Landwirte die Gefahr der F.K. zu wenig realisieren und dem systematischen Sammeln metallener Abfälle zu geringe Aufmerksamkeit schenken.

Der *prophylaktische* Wert der magnetischen Sonde ist unbestritten, da jeder spitze F.K., auch wenn er z. Zt. noch inaktiv im Magen liegt, eine Gefahr darstellt, denn durch den Wiederkauakt wird er kaum je entfernt und auch eine Abwanderung durch den Darm ist eine große Seltenheit. Im Praxisgebiet von *Del Seppia* sollen häufig Landwirte beim Zukauf von Kühen, Rindern usw. vorerst mit dem Elektroskop eine Untersuchung verlangen und bei positivem Befund den Kauf erst abschließen, wenn der F.K. mittels Captometallsonde entfernt wurde.

In *therapeutischer* Hinsicht bleibt jedoch der Wert der Magnetsonde beschränkt. Nicht nur ist es unmöglich, weiteingestochene und durch die reaktive Entzündung festgeklemmte F.K. zu entfernen — die Entfernung macht ja sogar oftmals von Hand anläßlich der Operation nicht wenig Mühe (!) — sondern auch nur wenig eingestochene Drähte oder Nägel, die etwa eine Haubenleiste perforieren, lassen sich mit dem Magneten dann nicht herausziehen, wenn sie nicht in die Richtung des Magneten fallen, sondern in einem Winkel von nur wenig über oder sogar unter 90° an das Magnetende kommen. Ferner sind F.K. in der Gegend der Hauben-Psalteröffnung oft durch den Magneten nicht zu erreichen. Del Seppia behauptete (mündliche Mitteilung von Dr. Schubiger, Luzern), daß es in 90% der auch klinisch (!) positiven Fälle möglich sei, den stechenden F.K. zu entfernen. Dieser Prozentsatz erscheint entschieden zu hoch. Vor der Anwendung der Captometallsonde müssen die Tiere je nach Fall bis 30 Stunden fasten, dürfen also nur schleimige Nahrung erhalten, da sonst das Vordringen der Sonde

durch die festen Futtermassen nicht möglich ist. Wenn man weiß, wie viele Fälle ganz gewöhnlicher Indigestionen als F.K. gemeldet werden, ist auch zu schließen, daß ab und zu durch die Diät allein schon das Leiden abheilt. Wenn dann mit der Captometallsonde ein F.K. entfernt wird, ist der Beweis nicht erbracht, daß dieser eingestochen und daß er die Ursache der Indigestion war.

Wenn mit der Magnetsonde bei einem Tier mit klinischen F.K.-Symptomen und bei positivem elektroskopischem Befund ein oder mehrere F.K. entfernt werden, besteht auch dann, wenn nachträglich die Elektroskopie negativ ausfällt, keine Sicherheit, daß tatsächlich auch der wirkliche Übeltäter entfernt wurde. Solche Tiere müssen unter genauer Kontrolle bleiben, damit gegebenenfalls noch rechtzeitig die Laparotomie vorgenommen werden kann.

Ausgehend von der Überlegung, daß zur Erreichung des Zieles alle Hilfsmittel mitberücksichtigt werden sollen, darf sich der Praktiker auch zusätzlich (!) eines Elektroskopes und der Magnetsonde bedienen; er soll sich aber stets bewußt bleiben, daß die praktische Bedeutung dieser Methoden beschränkt ist. In die Hand derjenigen Tierärzte aber, die den Mut für die blutige F.K.-Operation nicht aufbringen, gehören diese Instrumente nicht! Für solche Kollegen ist die Benützung dieser Hilfsmittel nichts als eine Flucht aus der gewissenhaften Berufsarbeit in die Unzulänglichkeit.

Zusammenfassung

Die Leistungsfähigkeit und der Wert der Head'schen Zone (Kalchschmidt'sche Zonenprobe) und der Elektroskopie (mittels Frame Metal-Detector, Endometalloscopio DS usw.) zur Diagnostik der Reticulitis traumatica des Rindes werden kritisch geprüft; ebenso die Bedeutung der Captometallosonda DS in der Prophylaxe und Therapie des nämlichen Leidens.

Die Zonenprobe ist für die Früh- und Feindiagnose der Fremdkörpererkrankungen des Rindes sehr wertvoll und sollte Allgemeingut der tierärztlichen Praktiker werden.

Der Wert der Elektroskope in ihrer gegenwärtigen Ausführung ist beschränkt; er wird es jedoch auch dann bleiben, wenn die Instrumente noch verbessert sind.

Die magnetische Sonde hat wohl prophylaktisch eine wesentliche Bedeutung. In der Therapie jedoch kann sie in vielen Fällen eine Laparotomie nicht ersetzen.

Der Praktiker, der sich dieser Instrumente (Elektroskop und magnetische Sonde) bedient, muß sich ihrer eingeschränkten Leistungsfähigkeit voll bewußt sein.

Résumé

On présente la critique des qualités et de la valeur de la zone de Head (épreuve de la zone de Kalchschmidt) et de l'électroscopie (au moyen du détecteur métallique de Frame, de l'endométalloscopie DS, etc.) pour le diagnostique de la réticulite traumatique du bœuf. On discute aussi de la signification de la captosonde métallique DS pour la prévention et le traitement de la même affection.

L'épreuve de la zone est de toute importance pour le diagnostique précoce et exact des corps étrangers chez le bœuf et devrait faire partie du bagage scientifique de tout praticien vétérinaire.

La valeur des électroscopes, tels qu'ils sont fabriqués actuellement, est limitée. Mais elle le restera même si ces instruments sont encore perfectionnés.

La sonde magnétique a une certaine valeur prophylactique. Cependant, dans beaucoup de cas, elle ne peut remplacer une laparatomie.

Le praticien qui se sert de ces instruments (électroscope et sonde magnétique) doit bien se rendre compte que leur application présente des limites.

Riassunto

Per la diagnosi della reticolite traumatica dei bovini si fa un esame critico della capacità funzionale e del valore della zona di Head (prova zonale di *Kalchschmidt*) e dell'elettroscopia (mediante il detector metallico di Frame, l'endometalloscopio DS ecc.); si analizza pure l'importanza della sonda metallica Capto DS per la profilassi e la terapia della stessa malattia.

La prova zonale è molto preziosa per la diagnosi precoce e precisa delle malattie da corpi estranei dei bovini; essa dovrebbe essere patrimonio comune dei veterinari praticanti.

Il valore degli elettroscopi nella loro costruzione attuale è limitato, ma si manterrà tale anche se gli strumenti subiranno dei miglioramenti.

La sonda magnetica ha, sotto l'aspetto profilattico, un'importanza essenziale. Invece dal lato della terapia, in molti casi essa non può sostituire una laparatomia.

Il veterinario praticante che si serve di questi strumenti (elettroscopio e sonda magnetica) deve sentirsi completamente conscio della loro limitata capacità funzionale.

Summary

Ability and value of the Head zone (Kalchschmidt's zone test) and of electroscopy (by means of the Frame Metal Detector, Endometalloscopic DS, etc.) in the diagnostic of reticulitis traumatica of cattle are criticized, and also the usefulness of captometallosonda DS in the prophylaxis and treatment of this disease. The zone test is very valuable for the early and exact diagnosis of foreign bodies in cattle and it should be used by every veterinary practitioner. The value of electroscopes, as they are constructed to-day, is limited, and it will remain so even after technical improvement of the instruments. The magnetic probe, though of prophylactic importance, in many cases cannot replace laparotomy. The practitioner, who makes use of the electroscope and of the magnetic probe must always remember their limited ability.

Literatur

Bayer, O.: Tierärztl. Umschau, *5*, 257, 1950. — Beck, S.: Diss. München, 1952 (noch nicht veröffentlicht). — Blendinger, L.: Diss. Hannover, 1949. — Bolbecher, K.: Diss. München, 1950. — Diernhofer, K.: Wien. Tierärztl. Mschr., *33*, 131 u. 261, 1946. — Frei, A.: Diss. Zürich, 1949. — Fröhner, E.: Kompendium der speziellen Pathologie

und Therapie für Tierärzte. 2. Aufl. Verlag F. Enke, Stuttgart, 1918. — Fröhner, E. u. Zwick, W.: Lehrbuch der speziellen Pathologie und Therapie der Haustiere. 9. Aufl., 1. Bd. Organkrankheiten. Verlag F. Enke, Stuttgart, 1922. — Gregoire, C. u. Hennau, A.: Ann. Méd. Vét., *92*, 201, 1948. — Kalchschmidt, H. G.: Schweiz. Arch. Tierheilkd., *90*, 433, 1948 und Tierärztl. Umschau, *3*, 305, 1948. — Kempendorff, W.: Tierärztl. Umschau, *6*, 332, 1951. — Krispien, H.: Tierärztl. Umschau, *5*, 255, 1950. — Müller, L. F.: Diss. Berlin, 1943. — Papp, E.: Deutsche Tierärztl. Wschr., *56*, 223, 1949. — Pasternak, W.: Tierärztl. Umschau, *4*, 78, 1949. — Pemsel, W.: Tierärztl. Umschau, *4*, 236, 1949. — Riederer, M.: Diss. Gießen, 1950. — Del Seppia, C.: I. Congresso Internazionale di Fisiopatologia della Riproduzione animale e di Fecondazione artificiale, Milano, 1948. — Schmenger, H.: Tierärztl. Umschau, *4*, 235, 1949. — Schubiger & Co. A.-G., Luzern: Mitteilungen über tierärztliche Instrumente, Nr. 6, Juli 1949. — Schulze, W.: Tierärztl. Umschau, *3*, 315, 1948. — Trottet, E.: Schweiz. Arch. Tierheilkd., *89*, 562, 1947. — Westhues: Berl. Tierärztl. Wschr., *46*, 565, 1930. — Weymar, H.: Tierärztl. Umschau, *4*, 234, 1949.