

Zeitschrift: Schweizer Archiv für Tierheilkunde SAT : die Fachzeitschrift für Tierärztinnen und Tierärzte = Archives Suisses de Médecine Vétérinaire
ASMV : la revue professionnelle des vétérinaires

Herausgeber: Gesellschaft Schweizer Tierärztinnen und Tierärzte

Band: 94 (1952)

Heft: 3

Artikel: Arnold-Chiari-Hirnmissbildung mit Spina bifida und Hydrozephalus beim Kalb

Autor: Frauchiger, E.

DOI: <https://doi.org/10.5169/seals-589641>

Nutzungsbedingungen

Die ETH-Bibliothek ist die Anbieterin der digitalisierten Zeitschriften auf E-Periodica. Sie besitzt keine Urheberrechte an den Zeitschriften und ist nicht verantwortlich für deren Inhalte. Die Rechte liegen in der Regel bei den Herausgebern beziehungsweise den externen Rechteinhabern. Das Veröffentlichen von Bildern in Print- und Online-Publikationen sowie auf Social Media-Kanälen oder Webseiten ist nur mit vorheriger Genehmigung der Rechteinhaber erlaubt. [Mehr erfahren](#)

Conditions d'utilisation

L'ETH Library est le fournisseur des revues numérisées. Elle ne détient aucun droit d'auteur sur les revues et n'est pas responsable de leur contenu. En règle générale, les droits sont détenus par les éditeurs ou les détenteurs de droits externes. La reproduction d'images dans des publications imprimées ou en ligne ainsi que sur des canaux de médias sociaux ou des sites web n'est autorisée qu'avec l'accord préalable des détenteurs des droits. [En savoir plus](#)

Terms of use

The ETH Library is the provider of the digitised journals. It does not own any copyrights to the journals and is not responsible for their content. The rights usually lie with the publishers or the external rights holders. Publishing images in print and online publications, as well as on social media channels or websites, is only permitted with the prior consent of the rights holders. [Find out more](#)

Download PDF: 10.01.2026

ETH-Bibliothek Zürich, E-Periodica, <https://www.e-periodica.ch>

Wasser und Kraftfutter vorgesetzt (40 % Gerste, 30 % Chrüsch, 10 % Emdmehl, je 5 % Sorgho, Hafer, Fischmehl, Rest Kalk und Holzkohle und etwas Na Cl). Anschließend, speziell dann, wenn die Ferkel Interesse zu zeigen beginnen für das Futter der Alten, bekommt diese eine konzentrierte Suppe aus Gerste (40 %), Weizen, Hafer und Sorgho (je 20 %), und eine steigende Menge von Magermilch vorgesetzt. Im Winter wird neben Emdmehl auch Grassilage gereicht. Die freudige Entwicklung der Ferkel wird nicht unterbrochen, weder zufolge Durchfalls im Alter von 2—3 Wochen, noch durch Milchfieber des Muttertieres.

Résumé

Après avoir renseigné le lecteur sur la valeur de l'amidon, l'unité la plus recherchée comme valeur nutritive d'un fourrage, l'auteur passe en revue les principes de l'affouragement de la truie portante et qui allaite. Il donne ensuite des indications précises sur les différentes applications de chaque fourrage, indications qui permettront au vétérinaire de donner à l'éleveur des conseils précieux sur l'emploi rationnel des fourrages qu'il produit lui-même.

Riassunto

Dopo aver chiarito il valore dell'amido, ossia l'unità per lo più usata per il valore alimentare di un foraggio, l'autore espone i principi del foraggiamento della scrofa pregna e di quella allattante. Seguono le indicazioni più precise circa l'uso dei singoli foraggi, le quali mettono in grado il veterinario di dare all'allevatore preziosi riferimenti sull'uso razionale dei foraggi adatti all'azienda.

Summary

The author gives an interpretation of the term "starch-value", the most frequently used unit of the value of a food, further a description of the principles of feeding pregnant and suckling sow; advices on the use of the various foods will enable the veterinarian to give valuable tips to the owner on the utilisation of foods grown on his own farm.

Literatur

Fishwick V. C.: Pigs, their breeding, feeding and management. — Glaser G.: Der bäuerliche Schweinehalter. — Schmidt, Kliesch, Goerttler: Lehrbuch der Schweinezucht.

Aus der Abteilung für vergleichende Neurologie (Prof. E. Frauchiger)
der Vet.-Ambulatorischen Klinik Bern (Prof. W. Hofmann)

Arnold-Chiari-Hirnmißbildung mit Spina bifida und Hydrozephalus beim Kalb

Von E. Frauchiger und R. Fankhauser

Mißbildungen des Zentralnervensystems beim Kalb sind nicht selten. Auch ist bekannt, daß Spina bifida mit verschiedenen Mißbildungen am Schädel, an andern Körperteilen und am Zentralnervensystem vergesell-

schaftet sein kann. Die Beschreibung eines Einzelfalles hat deshalb nur dann ihre Berechtigung, wenn sie grundsätzlich neue Gesichtspunkte aufdeckt oder wenn sie überhaupt noch nie gegeben worden ist. Letzteres aber trifft für unsern Fall zu.

Beim Menschen beschrieb Arnold (1894) eine zungenförmige Verlängerung von Kleinhirnteilen und Rautenplexus durch das Foramen occipitale magnum in den Zervikalteil des Wirbelkanals hinein, bisweilen bis in die Mitte des Halsabschnitts. Ähnliches schilderte Chiari (1895) für die basalen Anteile des Hirnstammes, d. h. im besondern für die Oblongata. Schwalbe und Gredig (1907) faßten beides als Arnold-Chiari-Mißbildung zusammen und wiesen auf ihr zeitweiliges Zusammentreffen mit Spina bifida hin. Auf das gleichzeitige Vorkommen von Spina bifida (Meningo-Myelocele) mit Hydrocephalus internus und Arnold-Chiari-Mißbildung beim Menschen ist besonders von der Londoner Pathologin Dorothy S. Russel aufmerksam gemacht worden.

Von Dr. Schmid, Tierarzt in Säriswil, wurde uns ein neugeborenes Kalb mit Spina bifida und wahrscheinlich weiteren Mißbildungen des Zentralnervensystems gemeldet. Bei der Untersuchung konnten wir folgendes feststellen:

2 Tage altes, normal großes Kalb der Braunviehrasse. Die Trächtigkeit und Geburt verliefen ohne Störung. Das Muttertier, welches beim früheren Besitzer schon einmal und angeblich ein normales Kalb geworfen hatte, ist gesund und von guter Abstammung. Das Tierchen liegt flach auf der Seite, unfähig sich zu erheben; zuweilen strampelt es. Der Kopf ist stark in den Nacken zurückgebogen (Opisthotonus), die Gliedmaßen sind tonuslos. Patellarreflexe können nicht ausgelöst werden, Stiche scheint es am ganzen Körper nicht zu empfinden. Die Hautmuskelreflexe sind da. Das Kalb kann die Milch aus einer Flasche nicht schlucken, doch werden beim Einführen des Fingers ins Maul Saug- und Schluckakt ausgelöst. Mekonium wird abgesetzt. An beiden Augen besteht eine ausgedehnte, diffuse und unregelmäßig fleckenförmige, dichte Keratitis, so daß Pupille und Augenhintergrund nicht untersucht werden können.

In der Kreuzbeingegend, symmetrisch über der Medianlinie, fällt eine länglich-rautenförmige, 3 auf 6 cm messende haarlose Stelle auf. Die Haut ist dort gerötet und naß, ähnlich einer Schleimhaut. In schräg-kranialer Richtung senkt sich am Vorderende dieser Stelle ein gut stricknadelstarker Kanal in die Tiefe, durch welchen man mit der Sonde in den Wirbelkanal gelangt. Durch das Sondieren werden zuckende Bewegungen mit den Hinterbeinen und Schreien ausgelöst. Es fließt etwas gelblich-trübe Flüssigkeit aus. Eine Subokzipitalpunktion ergibt keinen Liquor, auch nicht ein Punktionsversuch zwischen 2. und 3. Halswirbel. Dagegen kann dort Atoxikokainlösung zum Zwecke der Tötung injiziert werden.

Bei der Sektion zeigt sich, daß der beschriebenen haarlosen Stelle das Fehlen eines dorsalen Verschlusses des Kreuzbeins entspricht. Das Rückenmarksende mitsamt seinen Hüllen geht dort in eine gallertige, von mehreren dünnhäutigen Schichten gebildete und von Gefäßchen und Spinalwurzeln

durchzogene Blase über. Diese erstreckt sich unter der Haut soweit kaudalwärts wie die haarlose Stelle. Beim Herauspräparieren reißt das ganze Gebilde ein, so daß am entnommenen Rückenmarksende eine genauere Identifizierung der Schichten nicht mehr möglich ist. Es handelt sich bei dieser Fehlbildung also um eine *Spina bifida* (Defekt an der Wirbelsäule) mit *Meningo-Myelozele* (Defekt am Rückenmark).

Überraschend ist nun der Befund am Gehirn. Das Kleinhirn, welches besonders in seinem paläozerebellaren Anteil (Medianteil oder Wurm) nur etwa $\frac{1}{3}$ der normalen Größe erreicht, ist in seiner Medianpartie zapfenartig kaudalwärts ausgezogen und erstreckt sich — begleitet von Teilen des Rautenplexus — bis auf die Höhe des 3. Halswirbels. In ähnlicher Weise ist die Oblongata nach hinten verlagert; immerhin verläuft sie gestreckt, ohne Stauchung. Ein beträchtlicher Teil des Kleinhirns, auch die lappenartig nach vorn-seitwärts abstehenden Hemisphären, liegt auf der Höhe des Atlas und des Foramen occipitale magnum, welche beide erweitert scheinen. Der Raum der hintern Schädelgrube enthält, neben den kranialen Anteilen des Kleinhirnwurmes und Hirnstammes, einen bedeutenden Teil des Parieto-occipitallappens der linken sowie die Okzipitalpartie der rechten Großhirnhemisphären. Beide sind in einen — links stumpfen, rechts spitz zulaufenden — Zapfen ausgezogen. Das Tentorium prägt eine tiefe Furche links über die Mitte, rechts am Hinterrande der Parietalregion.

An der Hirnbasis wird die Kaudalwärtsverlagerung des Hirnstammes deutlich am längern, vermehrt kranial gerichteten Verlauf verschiedener Hirnnervenpaare, besonders des 3., 4. und 7., erkennbar.

Die Seitenventrikel sind mittelgradig erweitert, am Dache des rechten fallen eigenartige halbkugelige, ca. erbsengroße Vorwölbungen auf.

Beide Augen zeigen eine diffuse Keratitis mit unregelmäßig geformten, stärker verdichteten Partien. Beim Aufschneiden zeigt sich im rechten Auge, neben Atrophie der Linse und Verflüssigung des Glaskörpers, eine Verlötung der Sehnervenpapille mit der Iris in Form einer unregelmäßig gezackten, gelatinösen Platte. Der Sehnerv durchquert als sehr dünner, rundlicher Strang frei den Bulbusraum.

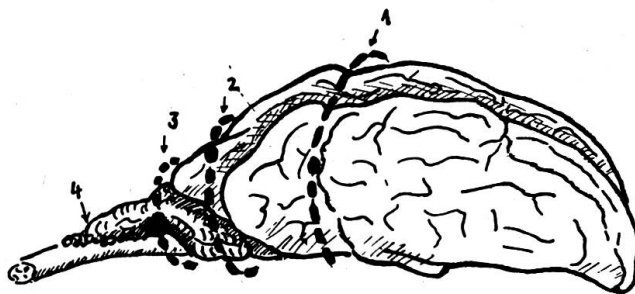


Abb. 1. Schematische Zeichnung des Gehirns. Die groben, unterbrochenen Linien deuten an: den Verlauf des Tentoriums (1), des Foramen occipitale magnum (2) und des Atlasbogens (3). 4: Kleinhirn- und Plexuszapfen.

Die histologische Untersuchung von Gehirn und Rückenmark ergibt keine Befunde, die eine ausführlichere Darstellung rechtfertigen würden. Es fehlen insbesondere Anzeichen für entzündliche Prozesse. Im Mittelhirn findet sich an einer Stelle dorso-lateral vom Aquaeduct ein kleiner Degenerationsherd mit lebhafter Mikrogliaproliferation. Auffällige Veränderungen des Ependyms bestehen auch über den erwähnten Vorwölbungen im Ventrikeldach nicht.

Die Pathogenese der Arnold-Chiari-Mißbildung ist nicht geklärt. Lichtenstein vermutet, daß durch die Fixation des Rückenmarks infolge der Spina bifida der Ascensus medullae spinalis verhindert und dadurch ein Zug auf den Hirnstamm in kaudaler Richtung ausgeübt würde. Unser Fall beim Kalb — das bekanntlich normalerweise nur einen minimalen Ascensus medullae aufweist — spricht gegen den Erklärungsversuch von Lichtenstein. Russel bezweifelt, daß überhaupt ein abnormer Zug in kaudaler Richtung bestehe; sie läßt die Frage der Pathogenese offen. Dagegen beschreibt sie den Entstehungsmechanismus des Hydrozephalus bei der Arnold-Chiari-Mißbildung: durch die Kaudalwärtsverlagerung der Oblongata und des Kleinhirns wird der IV. Ventrikel zusammengedrückt und damit der Abfluß des Liquors durch die Foramina Magendii et Luschkae verhindert. Der Liquor staut sich oralseitig an und führt zur hydrozephalischen Erweiterung der Seitenventrikel.

Zusammenfassung

Es wird zum erstenmal ein Fall von Arnold-Chiari-Mißbildung im Verein mit Spina bifida und Meningo-Myelocèle bei einem Kalbe beschrieben. Sie war außerdem mit einer Verlagerung von Großhirnteilen in die hintere Schädelgrube, mit einer Unterentwicklung des Kleinhirns und mit Augenmißbildungen vergesellschaftet.

Résumé

Une malformation d'Arnold-Chiari combinée à une Spina bifida et une méningo-myélocèle chez un veau est décrite pour la première fois. Elle est en outre associée à un déplacement de certaines parties du cerveau dans la base postérieure du crâne, à un développement incomplet du cervelet et à un vice de conformation des yeux.

Riassunto

Per la prima volta si riferisce su una deformazione Arnold-Chiari, insieme con spina bifida e meningo-mielocèle in un vitello. Essa era inoltre accompagnata con una dislocazione di parti del grosso cervello nella fossa caudale del cranio, con un sottosviluppo del cervelletto e deformazioni oculari.

Summary

A case of Arnold-Chiari deformity with spina bifida and meningo-myelocèle in a calf, combined with dislocation of parts of the cerebrum into the posterior cranial fossa, underdevelopment of the cerebellum and malformation of the eyes.

Literatur

Arnold: Zieglers Beitr. 16, 1/1894. — Lichtenstein: Arch. Neurol. u. Psychiat. 47, 195/1942. — Russel: Observations on the Pathology of Hydrocephalus. London 1949. — Russel-Donald: Brain 58, 203/1935. — Schwalbe: Die Morphologie der Mißbildungen des Menschen und der Tiere, II. Abt. Jena (Fischer) 1910/13. — Schwalbe-Gredig: Zieglers Beitr. 40, 132/1907.

Service vétérinaire cantonal et Institut Galli-Valerio

Influence du parasitisme sur le développement des chevreuils

Par G. Bouvier, H. Burgisser et P. A. Schneider

Pendant la période de printemps de l'année 1951, nous avons eu l'occasion, grâce à Monsieur A. Quartier, inspecteur de la chasse, de recevoir de nombreux chevreuils provenant de la région du Chaumont (canton de Neuchâtel). Il s'agissait surtout de jeunes de l'année, âgés de 10 à 13 mois, donc n'ayant pas encore changé la troisième prémolaire.

Parmi ces animaux, un certain nombre souffrait de parasitisme interne: strongles pulmonaires et strongles intestinaux. En effet, l'automne 1950, particulièrement humide, avait été favorable au développement et à la dissémination des helminthiases. L'hiver 1950—1951, exceptionnellement enneigé, allait être fatal à des organismes déjà affaiblis. Vers la mi-avril, on trouve en plus une forte invasion des cavités nasales par de nombreuses larves de *Cephenomyia stimulator*.

D'emblée, lors des autopsies, nous avons remarqué que les jeunes chevreuils étaient petits, mal développés et souvent maigres.

Nous avons pensé qu'il était intéressant de faire préparer quelques crânes de ces chevreuils et de comparer quelques mensurations avec des chevreuils pratiquement du même âge, mais morts de causes accidentelles et ne présentant pas de parasitose spéciale.

On sait, en effet, que les maladies et les parasitoses retardent le développement du squelette.

Grieder [1] dit qu'ensuite d'un parasitisme interne, il existe chez le chevreuil des troubles de la nutrition occasionnant un affaiblissement général de l'organisme et de l'anémie. Cet état déficient retarde le développement des dents et amène du retard dans leur remplacement. Salomon [2] donne un exemple de la répercussion d'une forte vermine gastrique sur le développement des bois chez le chevreuil. Ce développement est retardé. Schmid [3] remarque que les bois du chevreuil sont plus faibles en cas de tuberculose et que ce signe peut être utilisé pour suspecter l'infection et pour aider le diagnostic.

Nous nous sommes contenté de faire quelques mensurations, en insistant spécialement sur les diamètres des pivots des bois. Pour obtenir des résultats plus comparables, nous avons préféré noter les diamètres les plus faibles pris latéralement et d'avant en arrière.