Zeitschrift: Schweizer Archiv für Tierheilkunde SAT : die Fachzeitschrift für Tierärztinnen und Tierärzte = Archives Suisses de Médecine Vétérinaire ASMV : la revue professionnelle des vétérinaires

Herausgeber: Gesellschaft Schweizer Tierärztinnen und Tierärzte

Band: 91 (1949)

Heft: 9

Artikel: Anatomie pour la pratique

Autor: Lamy, E.

DOI: https://doi.org/10.5169/seals-593016

Nutzungsbedingungen

Die ETH-Bibliothek ist die Anbieterin der digitalisierten Zeitschriften auf E-Periodica. Sie besitzt keine Urheberrechte an den Zeitschriften und ist nicht verantwortlich für deren Inhalte. Die Rechte liegen in der Regel bei den Herausgebern beziehungsweise den externen Rechteinhabern. Das Veröffentlichen von Bildern in Print- und Online-Publikationen sowie auf Social Media-Kanälen oder Webseiten ist nur mit vorheriger Genehmigung der Rechteinhaber erlaubt. Mehr erfahren

Conditions d'utilisation

L'ETH Library est le fournisseur des revues numérisées. Elle ne détient aucun droit d'auteur sur les revues et n'est pas responsable de leur contenu. En règle générale, les droits sont détenus par les éditeurs ou les détenteurs de droits externes. La reproduction d'images dans des publications imprimées ou en ligne ainsi que sur des canaux de médias sociaux ou des sites web n'est autorisée qu'avec l'accord préalable des détenteurs des droits. En savoir plus

Terms of use

The ETH Library is the provider of the digitised journals. It does not own any copyrights to the journals and is not responsible for their content. The rights usually lie with the publishers or the external rights holders. Publishing images in print and online publications, as well as on social media channels or websites, is only permitted with the prior consent of the rights holders. Find out more

Download PDF: 13.12.2025

ETH-Bibliothek Zürich, E-Periodica, https://www.e-periodica.ch

Dosis wiederholt werden. Wiederholte Injektionen sollten aber nicht häufig notwendig sein. Immerhin beobachtete ich nicht selten, daß länger dauernde Durchfälle nach der ersten Verabreichung innert einigen Tagen nicht oder nur teilweise abheilten, oder daß eine Besserung wohl eintrat, die Freßlust aber noch schlecht blieb. In solchen Fällen führt die Wiederholung der Injektion nach meiner Erfahrung meistens zum Ziel. Wenn in offensichtlich schwierigen Fällen die Injektion einen deutlichen, wenn auch nicht vollkommenen Erfolg zeitigt, so ist über die Brauchbarkeit des Injektabile vielleicht mehr gesagt, als wenn in frischen oder nur leichten Fällen der Erfolg vielfach nach Wunsch ist.

Institut d'anatomie vétérinaire de l'Université de Berne
Directeur: Professeur Dr H. Ziegler

Anatomie pour la pratique

5. Complément de recherches sur l'innervation de l'extrémité du membre thoracique („main") et la construction fonctionnelle des articulations phalangiennes chez le cheval

Par Ed. Lamy

En consultant la littérature traitant du parcours des nerfs dans la région de l'extrémité du membre thoracique („main") chez le cheval, nous sommes frappés de l'imprécision du texte et des dessins. Dans la plupart des recueils d'anatomie, on dessine en pointillé les nerfs et leurs ramifications vus à travers un sabot adhérent encore à sa troisième phalange; en outre, certains auteurs indiquent de façon différente leur passage dans la région de l'aponévrose métacarpo-phalangienne (Zehenbinde) et dans la région de la base du ligament de l'ergot (Spornsehne). Ainsi, pour les besoins de l'enseignement, un dessin précis de la „main" exongulée et disséquée fait défaut.

A l'infirmerie des chevaux à Thoune, à l'anesthésie du sabot par injection „diagnostique" à hauteur du boulet ou du paturon, plusieurs chevaux réagirent aux piqûres autour de la couronne 15 à 20 minutes encore après l'injection: il fallait donc admettre que l'anesthésie n'avait pas atteint toutes les terminaisons ner-

veuses descendant en direction du sabot. De même, lors de la neurectomie du nervus volaris lateralis et medialis du nerf médian à hauteur du boulet, ou de celle du ramus posterior (volaris) de ce même nerf à hauteur du paturon, on a toujours rencontré dans le champ opératoire de petits nerfs décrits nulle part. Plusieurs chevaux neurectomiés semblaient ne plus boiter après l'opération, après cicatrisation des plaies opératoires et formation des neuromes; mais on a dû faire la constatation, après quelques semaines de service, que certains d'entre eux étaient à nouveau évacués sur l'infirmerie avec les mêmes symptômes de boiterie. Donc l'innervation de l'extrémité du membre thoracique („main") ne devait pas seulement dépendre du nervus volaris du nerf médian, mais encore d'un ou de plusieurs petits nerfs ou éventuellement d'anastomoses situés hors du lieu de l'injection „diagnostique" et du champ opératoire. L'anatomie de la „main" est plus compliquée en réalité que dans les livres et nous nous efforcerons, dans ce présent travail, d'en démontrer quelques subtilités.

Quant aux synoviales articulaires phalangiennes, elles nous ont également intéressé, car la littérature à leur sujet est assez vague dans ses descriptions et illustrations.

Matière et méthodes de recherche

Les recherches pour ce travail se firent sur l'extrémité du membre thoracique („main") de chevaux de selle, de race hongroise et irlandaise, abattus ou péris. Nous nous sommes efforcé de ne pas choisir de matériel parmi des membres atteints de tares et défauts tels que suros, formes coronaires ou cartilagineuses, tendinite chronique, etc., ceci, afin de pouvoir rester dans le domaine de l'anatomie normale. Ces chevaux étant soit pur sang, soit demi-sang, ont le grand avantage pour l'anatomiste de posséder une peau fine et mince, des membres aux extrémités sèches, au relief bien marqué, choses que l'on ne rencontre pas souvent chez les chevaux employés généralement pour les dissections. La méthode de préparation du membre devant représenter les synoviales articulaires phalangiennes diffère de celle employée pour la dissection des nerfs et c'est pourquoi nous les traiterons séparément.

La préparation de la „main" s'exécute de la façon suivante: sitôt après l'abatage, celle-ci est sectionnée en-dessus du carpe, puis les poils sont coupés court et, afin de pouvoir procéder à une exongulation soignée, le sabot seul est immergé dans une solution tiède de créoline Pearson à 4% jusqu'à la couronne. Le reste de la préparation est recouvert d'un linge qu'il faut avoir soin de maintenir constamment imbibé d'une solution de formaline à 4% également. Le sabot restera dans son

bain pendant 3 à 5 jours: le moment déterminant l'exongulation est donné par le soulèvement du bourrelet périoplique (Hornsaum). Alors il est retiré de la solution où il s'est ramolli et la sole ainsi que les parois sont amincies à la râpe jusqu'au „sang". A l'aide d'un tourne-vis glissé sous la sole et appuyé sur la face palmaire de l'os du pied, en prenant soin de ne pas abîmer le tissu velouté (Sohlenlederhaut), on la décolle à partir de la pince en direction du talon tout en découvrant en même temps le coussinet plantaire; les barres sont également décollées à l'aide du tourne-vis, puis pincées dans une tenaille et les parois détachées en direction de la pince et soulevées de haut en bas, donc du bord supérieur ou coronaire (Kronenrand) au bord inférieur ou plantaire (Tragrand), afin de ne pas abîmer le tissu podophylleux (Wandlederhaut). Après cette opération seulement, nous procédons à la fixation de la préparation anatomique en utilisant une solution conservatrice de formaline à 4% injectée dans l'artère palmaire métacarpienne; celle-ci terminée, le membre est immergé dans une solution de formaline à 1,5% pendant 2 à 3 semaines au minimum avant le début de la dissection. Il est de toute importance de ne pas injecter la formaline avant l'exongulation, car cette opération ne serait alors plus guère possible à cause du resserrement des tissus et particulièrement de la boîte cornée: les feuillets de chair (Blättchen) ne se laisseraient plus détacher des feuillets de corne (Hornblättchen) et se déchireraient. Il arrive parfois que les préparations ayant séjourné trop longtemps dans la formaline à 1,5%, solution en somme très faible, deviennent œdémateuses parce qu'elles ont absorbé une trop grande quantité d'eau; avant de les disséquer, il faut alors avoir soin de les suspendre à l'air pendant quelques jours, afin que l'eau s'évapore, jusqu'à ce que le contour du relief anatomique soit net, tout en prenant garde que la peau reste bien élastique. La formaline à 1,5% a le grand avantage de ne pas durcir les tissus. Une fois que la dissection complète du membre est terminée, on a tout le loisir de l'immerger dans une solution plus concentrée.

Pour la dissection des nerfs, le travail à l'œil nu n'est pas assez minutieux et il nous a fallu sans cesse avoir recours à la loupe binoculaire de Carl Zeiss, Iena. L'éclairage électrique direct, au moyen d'une lampe de 100 bougies, s'est avéré excellent.

Quant à la préparation du membre pour la dissection des synoviales articulaires phalangiennes, elle s'exécute comme suit: sitôt après l'abatage, la „main" est sectionnée en-dessous du carpe, puis immédiatement fixée au moyen d'une solution de formaline à 4% injectée dans l'artère digitale. Ensuite, nous passons à son exongulation qui s'accomplit, pour ce genre de préparation, simplement à l'aide du rogne-pied et de la râpe sans prendre garde au tissu podophylleux et, après l'écorchement, les synoviales articulaires sont injectées de gélatine colorée au bleu de Berlin (voir plus loin). Cette solution, afin qu'elle reste bien liquide pendant toute l'opération, doit être injectée

le plus chaud possible: dans ce but, la seringue doit être également maintenue à une température équivalente à celle de la solution. Les injections terminées, la préparation est immergée dans l'eau courante froide pendant une heure, afin que la gélatine se coagule, et ensuite dans une solution de formaline à 4% pendant 2 à 3 semaines au minimum avant de commencer le travail de dissection.

La préparation de la synoviale articulaire du boulet (synoviale métacarpo-phalangienne, Fesselgelenkskapsel) s'exécute de la façon suivante: la synoviale est vidée de son contenu par pompage au moyen d'une seringue dont l'aiguille a été introduite environ à 0,5 cm en-dessous du bouton de l'os métacarpien rudimentaire, puis injectée de gélatine colorée au bleu de Berlin. Pour remplir normalement cette synoviale, il faut compter 20 à 25 cm³ de solution: sous le bouton de cet os apparaît alors une boule élastique de la grosseur d'une cerise. L'injection terminée, la préparation est plongée dans l'eau courante froide, puis dans la formaline à 4%.

Pour la préparation de la synoviale articulaire de la couronne (première articulation interphalangienne, Krongelenkskapsel), nous procédons de la manière suivante: l'aiguille à injection est plantée dans la synoviale à travers le tendon du m. extensor digitalis communis; une fois la synovie pompée, la capsule est injectée de 3 à 4 cm³ de gélatine colorée au bleu de Berlin: le renflement obtenu par l'injection est minime, car la synoviale est recouverte sur tout son pourtour par des ligaments très épais.

Pour la représentation de la synoviale articulaire du pied (deuxième articulation interphalangienne, Hufgelenkskapsel), l'aiguille est enfoncée dans le cul-de-sac dorsal, au même endroit où l'on procède à l'anesthésie de l'articulation, donc en-dessus de l'insertion du tendon du m. extensor digitalis communis et à travers ce dernier. Le renflement de ce cul-de-sac indiquera le moment où il faudra arrêter l'injection de 7 à 10 cm³ de gélatine.

Observations personnelles

Les nerfs

Au cours de nos nombreuses préparations anatomiques, nous avons pu constater que les nerfs, dans leurs grandes lignes, ont un parcours, un emplacement déterminé et presque invariable, mais que par contre leurs ramifications sont différentes d'une préparation à l'autre, en particulier *leurs anastomoses*. Afin que le parcours des ramifications nerveuses soit complètement décrit, nous avons dû reprendre les descriptions des recueils d'anatomie d'Ellenberger et Baum, Bourdelle et Bressou, pour ensuite les compléter par nos propres constatations.

Les nerfs de la „main" sont donc fournis par 3 nerfs connus: le n. medianus, l'ulnaris et le musculo-cutaneus.

Le nervus medianus (nerf médian ou cubito-palmaire) naît du huitième nerf cervical (ramus ventralis n. cervicalis VIII) et des premières paires (rarement aussi des deuxièmes) des nerfs pectoraux (ramus ventralis n. thoracicus I (II), Thoracalnerven) (Ellenberger, Reimers).

A mi-hauteur du radius, peu avant sa division en nervus volaris medialis et nervus volaris lateralis, il donne naissance à 2 petits nerfs qui se détachent du bord *dorsal:* le proximal, passant sous l'arteria mediana[1]), puis l'accompagnant en son bord palmaire, innerve la face palmaire de la bride radiale (Verstärkungssehne des m. flexor superficialis); quant au distal, *ramus carpicus medialis*, il est beaucoup plus fort que le précédent, et accompagne le nerf médian sur une distance d'environ 8 cm, puis passe également sous l'artère médiane et remonte ensuite à la surface derrière le tendon du m. flexor carpi radialis où il se divise en 2 branches, dont l'une innerve la face médio-palmaire du carpe (Vorderknie) et l'autre, plus longue, suit la veine sous-cutanée médiane ainsi que le ramus mediano-radialis de l'artère médiane (artère radio-palmaire) sous le ligamentum carpi volare superficiale dans la gouttière formée par le ligamentum carpi volare transversum. Il donne à cet endroit, en son bord dorsal, une très fine ramification qui s'infiltre profondément dans le tissu tendineux, passe sous le ligament collatéral du carpe, en suivant une branche de l'artère destinée à la face dorso-médiale et dorsale des articulations du carpe. Cette ramification nerveuse est destinée à l'innervation des articulations du carpe ainsi qu'à la peau. (Il ne nous a par contre pas été possible de découvrir, comme V. Ghetie, 1939, une innervation de ces articulations par un rameau du nervus ulnaris du côté latéral).

Le nervus volaris medialis (nerf palmaire interne) est la branche épaisse qui se détache du nerf médian, en son bord médial, dans la région du tiers distal du radius. Ce nerf traverse la gaine carpienne derrière l'artère médiane[1]) en longeant le bord médial du tendon du fléchisseur profond. Au milieu du métacarpe, entre la peau et le tendon du fléchisseur superficiel, il communique avec le nervus volaris lateralis par une anastomose, allant en biais de la face médiale à la latérale en descendant: ramus communicans (Ellenberger). Chez les chevaux à peau

---

[1]) Nous dénommons arteria mediana le vaisseau qui fait suite à l'arteria brachialis et se continue jusqu'à la partie distale du carpe, et de là seulement, il reçoit le nom d'arteria metacarpica volaris superficialis. Quant aux deux arteriae metacarpicae volares profundae qui naissent de l'arteria mediana en-dessus du carpe, nous les dénommons avec O. Rubeli (1928) *Rami mediano-radialis et mediano-ulnaris* et seulement en-dessous du carpe arteriae metacarpicae volares profundae. En outre, dans la région du carpe, les premières sont situées moins profondément que l'arteria mediana. Cette dénomination peut être également utilisée pour tous les animaux domestiques.

fine, chevaux de sang, cette anastomose se laisse parfaitement palper. A cette même hauteur, le nervus volaris medialis donne une fine ramification, partant de son bord palmaire, destinée à la partie proximale du m. lumbricalis. A 3 cm en-dessous, également en son bord palmaire, il donne encore 2 ramifications: une courte pour le m. lumbricalis et une longue descendant parallèlement au bord palmaire du ramus mediano-ulnaris de l'artère médiane dont un rameau innerve aussi le m. lumbricalis, tandis que l'autre innerve le cul-de-sac supérieur de la gaine grande sésamoidienne (proximale Ausbuchtung der Beugesehnenscheide) (Ghetie). A la hauteur du bouton de l'os métacarpien rudimentaire interne (med. Griffelbein, Mc 2), le nervus volaris medialis donne une forte ramification qui se détache de son bord palmaire pour innerver la face palmaire du boulet (Ellenberger). A 3 cm en-dessous, une petite ramification, partant également de son bord palmaire, se joint à l'artère de l'ergot pour en innerver la région.

Arrivé à la hauteur de l'articulation métacarpo-phalangienne, le nervus volaris medialis se divise en 3 branches terminales: le ramus anterior, l'intermedius et le posterior. Ellenberger und Baum ne décrivent que 2 branches naissant du nervus volaris: le ramus dorsalis et le volaris. Mais au cours de nos dissections, en accord avec Bourdelle et Bressou, nous avons pu constater l'existence de cette branche antérieure. Elle est *constante*, mais par contre de dimension et de lieu d'origine variable, naissant soit sur le bord dorsal du nervus volaris (fig. 3), se trouvant alors en-dessus de la bifurcation du ramus intermedius et du ramus posterior, soit sur le bord dorsal du ramus intermedius (fig. 1). Dans ce dernier cas, le ramus anterior a le même lieu d'origine que le ramus intermedius, c'est-à-dire que tous deux naissent sur le bord dorsal du nervus volaris qui ne se diviserait effectivement qu'en 2 branches terminales. Comme nous le mentionnons plus haut, l'épaisseur du ramus anterior est variable: lorsqu'il est très fin, le ramus intermedius et le posterior sont en général presque de même épaisseur (le ramus posterior étant *toujours plus fort* que l'intermedius); mais par contre, lorsque le ramus anterior est plus épais, l'intermedius est mince et seul le posterior est de la grosseur d'un fétu de paille. L'endroit de la bifurcation entre le ramus intermedius et posterior peut également varier: Ellenberger et Baum le placent au niveau de l'ergot, Schmaltz en-dessus, tandis que Bourdelle et Bressou au niveau de la bride proximale (moyenne) de l'aponévrose métacarpo-phalangienne (proximaler Zipfel der unteren, volaren Zehenbinde). C'est cette dernière forme, rencontrée au cours de nos dissections, qui nous a paru être la plus exacte.

Le ramus anterior, branche antérieure, est d'épaisseur variable, mais sa présence est constante. Il innerve la face médiale du boulet, du paturon et peut descendre jusque dans la région de la couronne. Cette branche croise très obliquement le ramus medialis de l'artère ainsi que de la veine digitale et gagne le bord dorsal de la veine, qu'elle suivra

plus ou moins parallèlement, jusqu'au-dessus de la partie antérieure du cartilage de l'os du pied, donnant des ramifications partant de son bord dorsal: une ramification proximale s'anastomose avec le nervus metacarpicus volaris profundus medialis pour remonter le long de la face dorsale de la base du canon; une ramification moyenne s'anastomose également avec le nervus metacarpicus volaris profundus medialis pour innerver la face médio-dorsale du paturon. Quant à la ramification distale, elle descend en direction de la couronne, en compagnie de la veine digitale, et innerve sa face médio-dorsale (fig. 1).

Le ramus intermedius correspond au ramus dorsalis décrit par Ellenberger et Baum. Cette désignation n'a, à notre avis, plus sa raison d'être: en effet, le ramus anterior innerve la face proximale dorsale et doit par conséquent être différencié de la branche moyenne. Le trajet de la branche moyenne est situé entre l'artère et la veine digitale; (elle est plus mince que le ramus posterior). Au niveau de la bride proximale de l'aponévrose métacarpo-phalangienne, le ramus intermedius donne en son bord dorsal ainsi qu'en son bord palmaire une ramification (fig. 1): la ramification dorsale elle-même donne une première ramification qui suit l'artère et la veine dorsale de la première phalange et une deuxième innervant la face dorsale du tendon de l'extensor digitalis communis. Quant à la ramification postérieure, elle se divise elle-même en 2 rameaux passant sur le tendon de l'ergot dont l'un s'anastomose avec une des branches terminales du ramus intermedius (voir plus loin) pour innerver la région du talon (Ballen) et la partie postérieure du cartilage de l'os du pied; l'autre rameau innerve également le cartilage de l'os du pied dans sa partie moyenne et la couronne dans la région des quartiers (Seitenwand). Puis le ramus intermedius se continue en direction du pied pour se diviser en 2 branches terminales: l'une, naissant sur le bord dorsal, ne part pas en direction de la face dorsale du paturon, mais au contraire en direction *palmaire*, c'est-à-dire passe sur le ramus intermedius d'avant en arrière, puis *sur* le tendon de l'ergot et se divise vers le talon et le cartilage de l'os du pied qu'elle innerve, s'anastomosant à cette ramification postérieure décrite plus haut; l'autre se dirige de nouveau vers la face dorsale du paturon. Cette branche terminale du ramus intermedius est épaisse et donne 2 rameaux: l'un pour la face dorsale du tendon du m. extensor digitalis communis, et l'autre, plus long, pour la partie antérieure de la couronne, accompagnant la veine du réseau coronaire antérieur. Ce dernier passe sous le tendon du m. extensor digitalis communis, innerve la base des petits culs-de-sac médio- et latéro-antérieurs de la synoviale articulaire de la couronne, tandis qu'une très fine ramification remonte en direction proximale le long du bord médial de ces culs-de-sac pour innerver la région proximale du ligament collatéral du pied. Une autre ramification de cette branche terminale peut s'anastomoser avec le n. coronarius (voir plus loin) (fig. 1 et 3).

Cheval

Membre antérieur médial

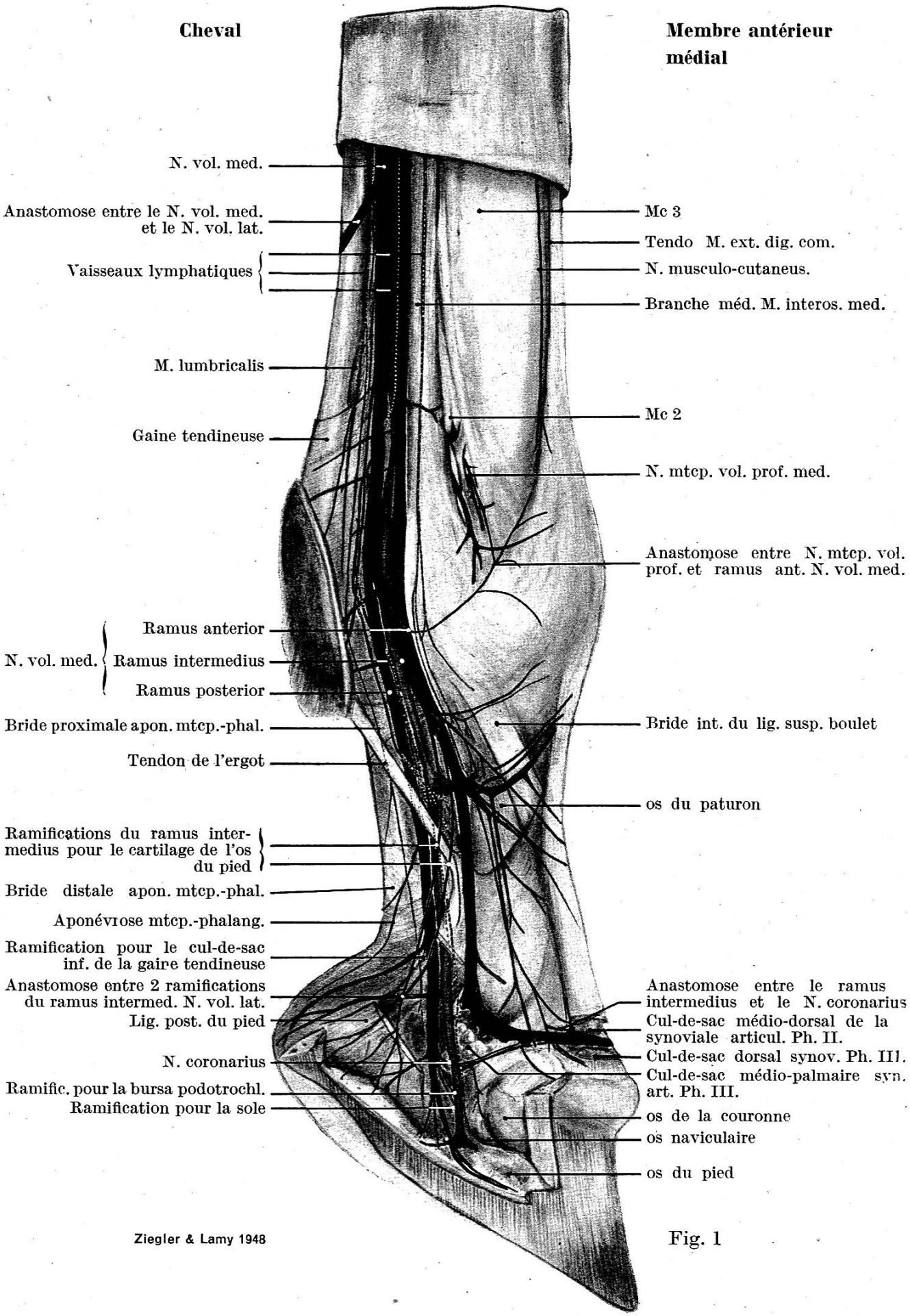

Ziegler & Lamy 1948

Fig. 1

Parfois le ramus intermedius s'anastomose avec le ramus anterior au niveau de la bride proximale de l'aponévrose métacarpo-phalangienne.

Le ramus posterior, branche postérieure, correspond au ramus volaris décrit par Ellenberger et Baum. Cette branche est donc toujours la plus épaisse des trois, de la grosseur d'un fétu de paille. Elle passe *sous* le tendon de l'ergot et donne à cette hauteur une fine ramification, partant du bord dorsal, et innervant la base du ligament reliant le cartilage de l'os du pied à l'os du paturon (unterer Teil des Hufknorpel-Fesselbeinbandes). A mi-hauteur du paturon, une petite ramification, partant du bord palmaire, innerve l'aponévrose de renforcement du coussinet plantaire (Sporn-Hufkissenbinde) ainsi que la base du pli du paturon (Fesselbeuge) et plus spécialement le creux du paturon (Ballengrube). En outre, le ramus posterior donne naissance, en son bord palmaire, à la hauteur du sommet du cartilage de l'os du pied, sous le ligament postérieur du pied (Hufknorpel-Ballen-Fesselbein-band), à deux ramifications d'épaisseur et de longueur inégales: l'une, très fine et mince, innerve le cul-de-sac inférieur de la gaine grande sésamoïdienne, l'autre se divise elle-même en 2 ramifications dont l'une, assez fine, innerve le creux du paturon, et l'autre, plus forte, innerve la région des barres (Eckstrebenwinkel), suivant à peu près la même direction que l'a. torica phalangis tertiae.

Quant au ramus posterior lui-même, il passe *sous* le tiers proximal du ligament postérieur du pied (Hufknorpel-Fesselbeinband), précisément à l'endroit où le tendon de l'ergot se soude à ce dernier, et *sur* l'aponévrose métacarpo-phalangienne, suivant toujours le bord palmaire du ramus medialis de l'artère digitale, pour réapparaître ensuite plus bas, donc en direction distale, le long du bord dorsal du ligament postérieur du pied. A la hauteur de l'a. coronaria phalangis secundae, le ramus posterior donne naissance, en son bord palmaire, à une petite ramification passant sur la face externe de la base du ligament postérieur du pied innervant ainsi la région des barres; en son bord dorsal, à environ 2 cm en-dessous de la précédente ramification, à un faisceau de 3 longs nerfs très minces: le proximal, *nervus coronarius* suit l'a. coronaria phalangis secundae (artère circonflexe du bourrelet, Kronenwulstarterie) en son bord supérieur, passe avec elle sous le sommet de la face interne du cartilage de l'os du pied, ainsi que sous la grosse veine du réseau coronaire antérieur, et donne de très fines ramifications au cul-de-sac antérieur de l'articulation du pied; parfois même une ramification innerve la base des petits culs-de-sac médio- et latéro-antérieurs de l'articulation de la couronne.

En outre, le nervus coronarius donne naissance, en son bord inférieur, à une très fine et assez longue ramification qui suit parallèlement le bord dorsal de la synoviale articulaire du pied se trouvant sous le ligament collatéral du pied. Ce même nerf peut *s'anastomoser* parfois avec la branche terminale du ramus intermedius s'infiltrant le long des fibres du ligament collatéral du pied.

Cheval

Membre antérieur latéral

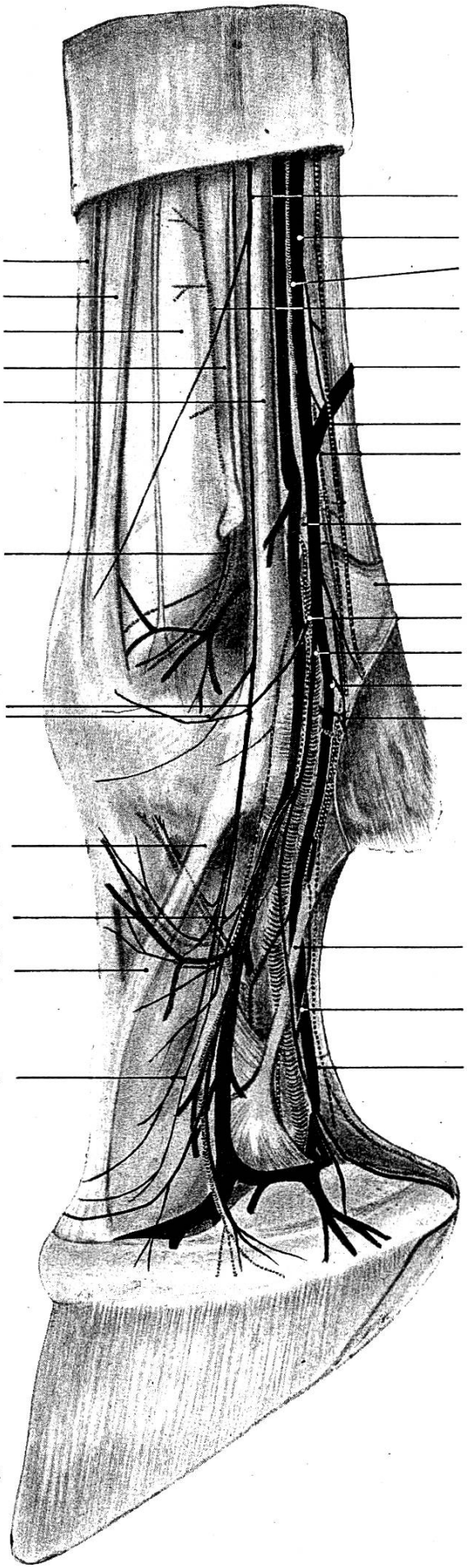

Ziegler & Lamy 1948

Fig. 2

Le deuxième nerf suit le bord palmaire du ramus medialis de l'artère digitale qu'il croise en face du bord médial de l'os naviculaire (Strahlbein) innervant ainsi la bursa podotrochlearis (fig. 1 et 3).

Quant au troisième, il suit le même parcours que le ramus medialis de l'artère digitale recouvert par elle, puis pénètre en sa compagnie dans le sinus semi-lunaire par le foramen soleare pour donner des ramifications au tissu velouté (Sohlenlederhaut).

Puis le ramus posterior suit parallèlement le bord palmaire du ramus medialis de l'artère digitale et donne naissance, en son bord palmaire, à 2 ramifications dont l'antérieure passe sur l'a. volaris phalangis tertiae et accompagne l'artère de la sole, et la postérieure l'a. volaris phalangis tertiae. En continuant son parcours, le ramus posterior s'amincit de plus en plus, donne encore de petites ramifications au bord médial du processus volaris de l'os du pied (Hufbeinast) et, au tissu podophylleux, accompagne l'a. dorsalis phalangis tertiae le long du sulcus parietalis (Wandrinne) après avoir passé avec elle l'incisura du processus volaris (Asteinschnitt).

Le nervus volaris lateralis (nerf palmaire externe) est donc la branche la plus mince qui se détache du nerf médian en son bord palmaire. Ce nerf passe sous le m. flexor carpi radialis, suit le bord dorsal du m. flexor digitalis superficialis et du m. flexor carpi ulnaris où, derrière le sommet de l'os accessorium, il reçoit en outre une branche du nervus ulnaris (Ellenberger, Bourdelle). Donc le nervus volaris lateralis contient des fibres du nervus ulnaris du fait de cette anastomose bien connue entre les deux (T. Koch, 1938). D'après Sussdorf et Reimers, le nervus volaris lateralis est à considérer, en anatomie comparée, comme étant le prolongement du nervus ulnaris en *ramus volaris* qui reçoit une forte ramification du nerf médian, donne naissance à un ramus profundus et se continue sous forme de ramus superficialis.

Dans une gouttière profonde, faisant le tour de la base du bord médial de l'os accessorium, le nervus volaris lateralis est recouvert par le ramus mediano-ulnaris de l'artère médiane[1]), lui-même recouvert par la veine du même nom. Toujours dans cette gouttière, à deux doigts en-dessous de l'os accessorium, le nerf donne en son bord palmaire deux ramifications très fines qui perforent la gaine tendineuse: la branche palmaire suit le bord latéral du tendon fléchisseur superficiel et innerve la face latéro-palmaire du boulet, tandis que la branche dorsale innerve le tissu conjonctif sous-cutané de la mi-hauteur du canon, face latérale. Ces deux ramifications pénètrent donc dans la région innervée par le ramus dorsalis du nervus dorsalis manus et sont fort probablement formées de fibres du nervus ulnaris qui, comme nous l'avons mentionné plus haut, composent avec le nervus medianus, le nervus volaris lateralis.

---

[1]) Correspond à la désignation des recueils d'anatomie de l'arteria mc. vol. prof. lat. (voir à ce sujet l'annotation précédente).

A la hauteur de la tête de l'os métacarpien rudimentaire latéral (laterales Griffelbeinköpfchen, Mc 4), le nerf se trouve être sur le côté externe de l'os métacarpien principal (Mc 3), derrière la veine métacarpienne externe, située elle-même derrière le m. interosseus medius (Ellenberger).

Le parcours du nervus volaris lateralis est sensiblement le même que celui du nervus volaris medialis le long du bord externe des tendons fléchisseurs, accolé en avant à la veine métacarpienne dont il est séparé par la petite artère métacarpienne externe (fig. 2).

A 1,5 cm en-dessous de l'anastomose entre le nervus volaris lateralis et le medialis, le premier donne en son bord palmaire une ramification destinée à l'innervation de la face palmaire du boulet. Dans ce but, cette ramification se divise en un faisceau dont une des branches s'anastomose avec une autre branche également destinée à la face palmaire du boulet, mais qui naît au niveau de la bride proximale de l'aponévrose métacarpo-phalangienne. A 1 cm en-dessus de sa séparation en ramus intermedius et posterior, le nervus volaris lateralis donne naissance, également en son bord dorsal, au ramus anterior qui *s'anastomose* en avant du ramus lateralis de la veine digitale externe, en direction dorsale, avec la branche moyenne du nervus dorsalis manus (voir plus loin) dans la région de l'articulation métacarpo-phalangienne. En outre, ce même ramus anterior peut parfois *s'anastomoser* avec le nervus metacarpicus volaris profundus lateralis, également dans la même région. Ensemble, ils innervent la face latéro-dorsale du boulet et du paturon.

Le nervus volaris lateralis, tout comme le nervus volaris medialis, se subdivise en 3 branches terminales dont le parcours est sensiblement le même que celui de ce dernier.

Le deuxième nerf qui fournit des ramifications à la „main" du cheval est le *nervus ulnaris*, nerf cubital ou cubito-cutané.

Il provient du côté médial, naissant de la partie caudale du plexus brachialis, à savoir des premières et deuxièmes paires des nerfs pectoraux (ramus ventralis du n. thoracicus I + II, Th I + II, Thoracalnerven), et la plupart du temps aussi du huitième nerf cervical (ramus ventralis du n. cervicalis VIII, C VIII, 8. Halsnerv) (Ellenberger, d'après Reimers).

Juste en-dessus de la „main", le nervus ulnaris se divise en un ramus dorsalis et un ramus volaris. Le *ramus dorsalis* s. *nervus dorsalis manus* apparaît à la surface, sortant par une petite fente située à 2 doigts en-dessus de l'os accessorium, entre les 2 tendons du m. extensor carpi ulnaris et se divise aussitôt en 3 branches importantes.

La *branche antérieure*, de la grosseur d'un fétu de paille, se divise, après avoir croisé perpendiculairement le tendon du m. extensor carpi ulnaris, en 2 ramifications dont la distale, composée d'un faisceau de nerfs très fins, est destinée à l'innervation du tissu conjonctif sous-cutané (peau) de la face antérieure du carpe. La ramification proximale

par contre, n'est formée que d'un seul nerf destiné à l'innervation des deux tiers supérieurs de la face antérieure du canon. Cette ramification suit le bord latéral du carpe dans le tissu conjonctif sous-cutané en direction identique à celle du m. extensor digitalis lateralis qu'elle croise ensuite à la hauteur de la tête de l'os métacarpien rudimentaire externe (Mc 4) pour se diviser en 2 ramifications dont l'une suit le bord palmaire du tendon du m. extensor digitalis communis, tandis que l'autre poursuit encore son parcours sur le bord dorsal du tendon du m. extensor digitalis lateralis, innervant ainsi, comme nous le mentionnons plus haut, les deux tiers supérieurs de la face antérieure du canon (fig. 2).

La *branche moyenne* est la plus importante des trois et ce nerf suit le côté externe du carpe, passant au bord de l'os accessorium pour ensuite s'infléchir légèrement en direction de la tête de l'os métacarpien rudimentaire externe (Mc 4) qu'il longe en son bord palmaire sur le ligamentum carpi volare. Puis il descend en direction du pied et donne à mi-hauteur du métacarpien principal (Mc 3), en son bord antérieur, une fine ramification qui descend en biais pour innerver la région supérieure du boulet sur le trajet de l'extensor digitalis communis. Ensuite cette branche moyenne continue parallèlement à la branche externe du m. interosseus medius et donne naissance, à la hauteur du cul-de-sac latéral de la synoviale de l'articulation métacarpo-phalangienne, en son bord antérieur, à une fine ramification qui *s'anastomose* avec la continuation du ramus anterior du nervus volaris lateralis et ensemble ils innervent la face latéro-dorsale du boulet. 1 cm en-dessous de cette bifurcation, cette branche moyenne *s'anastomose* à nouveau avec le ramus anterior du nervus volaris lateralis pour également innerver la base de la face latéro-dorsale du boulet. Puis elle continue en suivant le bord palmaire de la bride externe du ligament suspenseur du boulet où, juste en-dessous de la tubérosité latérale supérieure d'insertion de l'os du paturon (prox., lat. Bandhöcker des Fesselbeines), elle se divise en 2 ramifications: une antérieure et une postérieure (fig. 2).

La *ramification antérieure* de cette branche moyenne se divise elle-même en une ramification craniale et caudale. La *ramification craniale* suit le bord palmaire de la bride externe du ligament suspenseur du boulet et donne naissance, 1 cm en-dessous de sa bifurcation, en son bord antérieur, à un rameau très fin qui part en direction proximale en suivant le bord supérieur d'une petite veine dérivant de la vena dorsalis phalangis primae, accompagnée elle-même en son bord inférieur par une petite artère correspondante. Ce rameau innerve la face antérieure proximale de l'os de la première phalange (paturon), après avoir passé sous la bride externe du ligament suspenseur du boulet. La ramification antérieure continue en direction distale et donne deux branches dont l'une passe sur la bride externe du ligament suspenseur du boulet, en longeant le bord supérieur de la vena dorsalis phalangis primae et remonte avec elle, en direction proximale, jusqu'à

Cheval

Membre antérieur médial

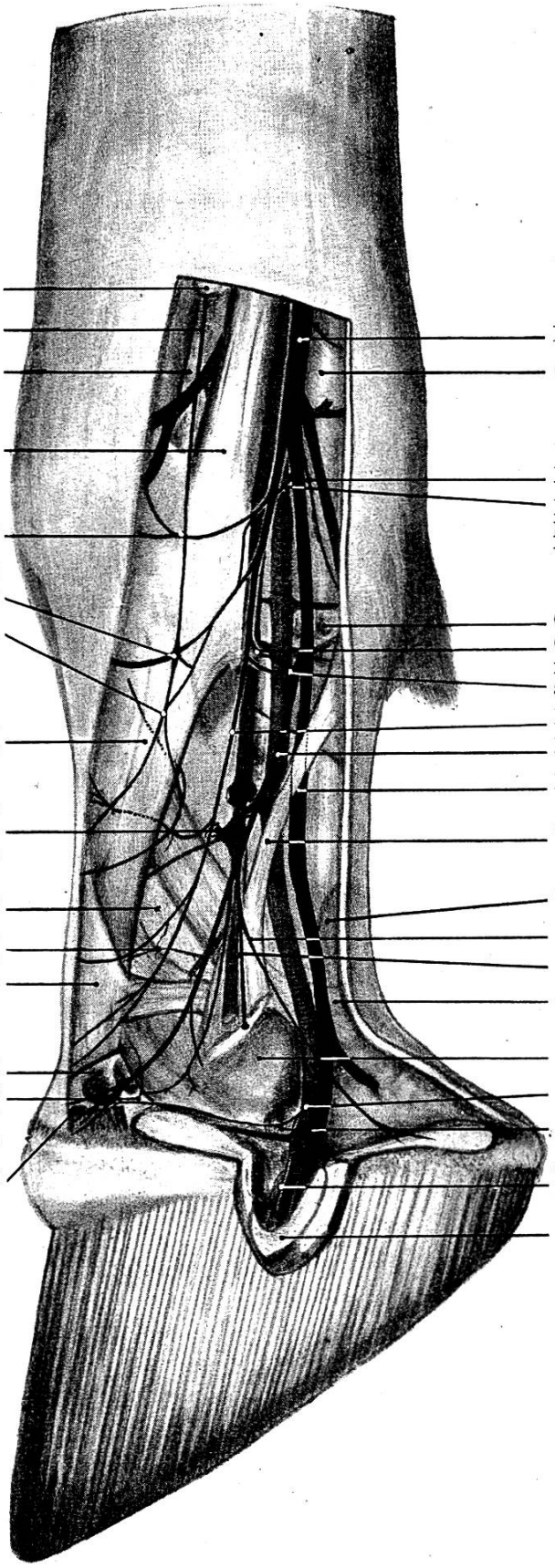

Ziegler & Lamy 1948

Fig. 3

la base de la face antérieure du boulet, tandis que l'autre passe sous la vena dorsalis phalangis primae, s'anastomose avec une branche dorsale du ramus intermedius du nervus volaris lateralis et remonte également en direction proximale pour innerver la région du paturon le long du bord externe du tendon de l'extensor digitalis communis. La *ramification caudale* suit parallèlement la ramification craniale sur une distance de 1 cm environ puis, passant sur la vena dorsalis phalangis primae, descend en direction du paturon sur sa face latéro-dorsale. Vers le bord palmaire de la base de la bride externe du ligament suspenseur du boulet, environ à mi-hauteur du paturon, elle s'enfonce profondément en direction distale dans le tissu conjonctif sous-cutané, passe sous une petite artère antérieure dérivant de l'a. dorsalis phalangis primae, pour réapparaître à deux doigts en-dessus du bord supérieur de la couronne; elle se subdivise en 2 très fines ramifications dont la proximale, innerve la région supérieure de la face latéro-dorsale du paturon, tandis que la distale, plus longue, descend jusqu'au bord supérieur de la face dorsale de la couronne.

La *ramification postérieure* de cette branche moyenne est destinée à l'innervation de la partie antérieure de la couronne et son parcours est parallèle à celui de la ramification antérieure jusqu'au moment où la bride externe du ligament suspenseur du boulet rejoint le tendon du m. extensor digitalis communis dans la région du paturon. A 1,5 cm en-dessous de sa séparation d'avec la ramification antérieure, cette ramification postérieure s'anastomose avec une branche dorsale du ramus intermedius du nervus volaris lateralis, puis continue à descendre en direction de la couronne en donnant naissance, en son bord dorsal, par 2 fois, à de tout petits nerfs qui innervent la face latéro-dorsale du paturon. Arrivée à la hauteur de la tubérosité inférieure latérale d'insertion de la première phalange (dist., lat. Bandhöcker des Fesselbeines), elle suit parallèlement et un peu en avant le bord dorsal du ramus intermedius du nervus volaris lateralis, en direction parallèle à celle de l'os de la première phalange, jusqu'au-dessus de la partie latérale de la couronne. Puis elle *s'infléchit* en avant en accusant un changement de direction d'environ 45 degrés pour suivre le bord supérieur de la partie antérieure de la couronne, suivant toujours le bord supérieur du ramus intermedius du nervus volaris lateralis (fig. 2).

Donc la branche moyenne du nervus dorsalis manus prend une part active à l'innervation de la face antérieure et dorso-latérale du boulet, du paturon et de la couronne; cette dernière constatation pourrait nous fournir l'explication de cette sensibilité persistante de la couronne, dans certains cas et selon les circonstances, malgré l'anesthésie locale au niveau du boulet ou du paturon.

La *troisième branche* du nervus dorsalis manus est la *postérieure*, qui est composée d'un véritable faisceau de nerfs très fins, dont le principal, passant sur le bord médial de l'os accessorium, innerve le sommet du ligamentum carpi volare ainsi que la région du pli du

carpe (Vorderkniekehle). Quant aux autres nerfs de ce faisceau, ils innervent la peau ainsi que le recouvrement tendineux du caput ulnare du m. flexor carpi ulnaris.

En plus du ramus dorsalis s. nervus dorsalis manus, le nervus ulnaris donne naissance à un ramus *volaris* qui, comme nous l'avons mentionné plus haut, s'anastomose avec une ramification du nerf médian pour former avec elle le nervus volaris lateralis. En-dessous du carpe, le ramus volaris se subdivise en un ramus superficialis et un ramus profundus.

Le *ramus superficialis* se continue donc en nervus volaris lateralis et innerve, en compagnie des fibres de la ramification du nerf médian, la face latérale du „doigt". O. Grau (1935) croit toutefois, en accord avec W. Bolz (1925), que sur la face latérale du „doigt" seule la région du pli du paturon (Fesselbeuge) et la face dorso-latérale qui se trouve juste en-dessus de la couronne sont exclusivement innervées par des fibres du nerf médian, mais que par contre la partie „purement" latérale du „doigt", ainsi que la peau en-dessus du cartilage latéral de l'os du pied, sont innervées par les deux nerfs medianus et ulnaris. Cette assertion de O. Grau ne correspond pas au résultat de nos dissections. En effet, comme nous l'avons mentionné plus haut, la branche moyenne du nervus dorsalis manus du nervus ulnaris innerve la partie dorso-latérale et dorsale du sommet de la couronne et nous sommes donc là en présence d'une région ayant une innervation *mixte*. Le dessin schématique de O. Grau, reproduit dans le recueil d'anatomie d'Ellenberger et Baum, 1943, page 906, représentant sur la face „purement" latérale un petit district à innervation mixte, n'est pas exact. Car c'est *toute* la face latérale du „doigt" qui devrait être représentée comme ayant une telle innervation qui, en résumé, est donc fournie par le nervus volaris lateralis + 2 nerfs ayant des fibres ulnaires, à savoir le nervus dorsalis manus et le nervus metacarpicus volaris profundus lateralis.

Le *ramus profundus* innerve, en-dessous du carpe, en direction proximale, selon les descriptions de T. Koch, 1938, le m. interosseus medius et se divise en 2 fines ramifications terminales décrites en premier lieu par *Bourdelle*, en 1919 déjà, et dès lors connues sous le nom de „rameaux descendants post-métacarpiens de la branche palmaire profonde". En 1938 T. Koch les découvrit à nouveau et les nomma *nervi metacarpici volares profundi*. D'après nos recherches, ils innervent non seulement la partie purement tendineuse du m. interosseus medius (*Koch*), mais encore les musculi interossei laterales dont les têtes d'origine contiennent encore, à leur terminaison proximale, de faibles fibres musculaires.

Chacun de ces nerfs suit en profondeur la gouttière formée par la réunion du métacarpien principal (Mc 3) au métacarpien rudimentaire en compagnie de la petite artère, a. metacarpica vol. prof. lat. ou med., puis remonte à la surface sous le bouton du métacarpien rudimen-

taire, passe sur le cul-de-sac latéral ou médial de la synoviale articulaire de l'articulation métacarpo-phalangienne pour ensuite s'anastomoser avec le ramus anterior du nervus volaris et innerver ainsi la face dorso-latérale et médiale du boulet et du paturon. En accord avec *T. Koch*, nous avons également pu observer que le parcours du nervus metacarpicus volaris profundus lateralis en direction distale est moins long que celui du medialis; mais par contre, nous n'avons pas rencontré, comme cet auteur, une innervation de l'articulation de la couronne et du pied par une branche des nervi metacarpici volares profundi.

A propos de ce même dessin schématique de O. Grau, la face médiale n'est également pas exactement dessinée, car elle ne contient pas exclusivement des fibres du nerf médian, mais aussi des fibres *ulnaires* provenant du nervus metacarpicus volaris profundus medialis, comme nous venons de le voir, et la zone à innervation mixte devrait s'étendre jusque sur la face dorso-médiale du paturon.

Le troisième nerf qui fournit des ramifications à la „main" du cheval est le *nervus musculo-cutaneus*, c'est-à-dire une branche issue de ce nerf et connue sous le nom de *nervus cutaneus antebrachii medialis*. Il est composé de 2 ramifications qui se prolongent sur la face médio-dorsale de l'avant-bras. *L'une* suit le bord palmaire du m. extensor carpi radialis sur la face médio-dorsale du radius et donne des ramifications à la peau dans la région supérieure de la face antérieure du carpe; une des branches de cette ramification suit la vena cephalica accessoria qui s'irradie dans cette région. Elle donne également une ramification plus longue qui descend en direction de l'os métacarpien principal (Mc 3) en passant à 2 doigts en avant de la tubérosité interne du radius (med. Bandhöcker) innervant donc la face dorsale et médio-dorsale du carpe. Arrivée à la hauteur de l'articulation carpo-métacarpale, cette branche s'infléchit légèrement et descend en direction distale en suivant assez exactement le milieu de la face dorsale de l'os métacarpien principal, innervant son périoste, le tissu conjonctif sous-cutané ainsi que la peau de la base du canon, le long du bord médial du tendon du m. extensor digitalis communis.

L'autre ramification, plus forte que la précédente, se divise en deux à la hauteur des deux tiers supérieurs du radius; le rameau antérieur descend en direction du carpe en suivant parallèlement le bord médial du radius et innerve la face interne du carpe, juste en arrière de la bride tendineuse de l'aponévrose recouvrant le m. flexor carpi radialis. Le rameau postérieur suit d'abord le même parcours que l'antérieur en direction de la face interne du carpe, puis passe sous ce dernier à la hauteur du tiers distal du radius, puis le long du bord dorsal de la tubérosité interne de ce dernier où il se divise en 2 ramifications innervant ainsi la face dorso-médiale du carpe jusqu'à la hauteur de l'articulation carpo-métacarpale (O. Grau, 1935).

(Fin suit)