Zeitschrift: Schweizer Archiv für Tierheilkunde SAT : die Fachzeitschrift für Tierärztinnen und Tierärzte = Archives Suisses de Médecine Vétérinaire ASMV : la revue professionnelle des vétérinaires

Herausgeber: Gesellschaft Schweizer Tierärztinnen und Tierärzte

Band: 91 (1949)

Heft: 2

Artikel: Die Staupe-Schmelzhypoplasien (Staupegebiss) des Hundes

Autor: Bodingbauer, Joseph

DOI: https://doi.org/10.5169/seals-589872

Nutzungsbedingungen

Die ETH-Bibliothek ist die Anbieterin der digitalisierten Zeitschriften auf E-Periodica. Sie besitzt keine Urheberrechte an den Zeitschriften und ist nicht verantwortlich für deren Inhalte. Die Rechte liegen in der Regel bei den Herausgebern beziehungsweise den externen Rechteinhabern. Das Veröffentlichen von Bildern in Print- und Online-Publikationen sowie auf Social Media-Kanälen oder Webseiten ist nur mit vorheriger Genehmigung der Rechteinhaber erlaubt. Mehr erfahren

Conditions d'utilisation

L'ETH Library est le fournisseur des revues numérisées. Elle ne détient aucun droit d'auteur sur les revues et n'est pas responsable de leur contenu. En règle générale, les droits sont détenus par les éditeurs ou les détenteurs de droits externes. La reproduction d'images dans des publications imprimées ou en ligne ainsi que sur des canaux de médias sociaux ou des sites web n'est autorisée qu'avec l'accord préalable des détenteurs des droits. En savoir plus

Terms of use

The ETH Library is the provider of the digitised journals. It does not own any copyrights to the journals and is not responsible for their content. The rights usually lie with the publishers or the external rights holders. Publishing images in print and online publications, as well as on social media channels or websites, is only permitted with the prior consent of the rights holders. Find out more

Download PDF: 10.12.2025

ETH-Bibliothek Zürich, E-Periodica, https://www.e-periodica.ch

Wir haben anderseits die Gegenwart von Rotlaufbakterien in sämtlichen Organen eines Truthahnes feststellen können, der zwei Tage krank war und darauf einging.

Bibliographie

Fey (H.) Über zwei Fälle von Schweinerotlauf bei Truthähnen. Schweiz. Arch. Tierheilk. 1942 *2* 74—79. — Les bouyries (G.) La pathologie des oiseaux. Vigot, Paris 1941.

Aus dem Institut für Histologie und Embryologie
(Vorstand: Dozent Dr. Josef Michalka)
der Tierärztlichen Hochschule in Wien

Die Staupe-Schmelzhypoplasien (Staupegebiß) des Hundes

Von Assistent Dr. med. vet. Joseph Bodingbauer

Einleitung

In der Arbeit „Über ein Prophylaktikum gegen das Staupegebiß des Hundes" habe ich kurz die Kennzeichen dieser Zahnanomalien festgelegt und eine nähere Erörterung der klinischen, pathologischen und histo-pathologischen Charakteristika in Aussicht gestellt, die den Inhalt der vorliegenden Arbeit bildet.

Es muß vorerst gesagt werden, daß die Staupe-Schmelzhypoplasien (Staupegebiß des Hundes) bei den Tierärzten wenig bekannt sind und lediglich die Hunde-Praktiker diese Anomalie besser kennen. Mitunter unterlaufen jedoch auch namhaften tierärztlichen Forschern Verwechslungen, insbesondere mit Karies.

Bei den Humanmedizinern ist das Staupegebiß so gut wie unbekannt. Für den praktischen Arzt oder Zahnarzt mag dies vielleicht belanglos sein, für den Forscher kann sie jedoch zu schweren Trugschlüssen in der Beurteilung der Untersuchungsergebnisse Veranlassung geben.

Schrifttums-Besprechung

Die älteste Beschreibung einer Schmelzhypoplasie beim Hund dürfte nach Magitot (1877) zitiert nach Fleischmann (1909), von Capitan stammen. Nach derselben Quelle wurden Schmelzhypoplasien bei anderen Tieren erstmalig von Magitot bei einem vierjährigen Boeuf Durham, von Baume (1882) beim Affen, von Rattier (1879) beim Elefanten und Hippopotamus und schließlich beim Pferde be-

schrieben. Ich konnte leider infolge der Verlagerung der luftgefährdeten Wiener Bibliotheksbestände weder die Arbeit von Magitot noch jene der von ihm zitierten Autoren im Original einsehen. Die im Anschluß besprochenen übrigen Arbeiten standen mir im Original zur Verfügung.

a) Die Staupe-Schmelzhypoplasien (Staupegebiß) des Hundes

Die Arbeiten hierüber sind nicht nur sehr spärlich, sondern meist auch sehr kurz gehalten. E. Berge (1924) glaubt, daß die Rachitis und die Staupe in gleicher Weise für die Entstehung von Schmelzhypoplasien verantwortlich sind.

Wenn ich auch nicht ganz den radikalen Standpunkt von Hauck einnehme, die Rachitis als auslösende Ursache grundsätzlich abzulehnen, so muß ich doch sagen, daß sie diesbezüglich eine ungleich geringere Rolle als die Staupe spielt. Deshalb halte ich es für richtiger, zuallererst zu fragen, ob der Hund in der Zeit des Zahnwechsels eine Staupe durchgemacht hat. „Da in vielen Fällen von Rachitis und Staupe keine Anomalien auftreten", glaubt Berge folgern zu dürfen, „daß die das Wachstum hemmenden Störungen eine gewisse Intensität besitzen müssen, ehe es zur Ausbildung von Hypoplasien kommt." So verlockend diese Schlußfolgerung auch sein mag, so wenig trifft sie zu. Ich habe bereits in meiner eingangs zitierten Arbeit hervorgehoben, daß zwischen der Intensität der Erkrankung (Staupe) und dem Grad der eventuell auftretenden Staupe-Schmelzhypoplasie kein direktes Verhältnis zu bestehen scheint. Meine Annahme finde ich jetzt bei Stang und bei Prinzing bestätigt.

Dazu muß bemerkt werden, daß der Hinweis „Staupe und Rachitis" irreführend ist. Ferner sind zwar Schmelzhypoplasien symmetrisch an den Inzisiven, Canini und Prämolaren des Ober- und Unterkiefers aus der Abbildung festzustellen (die rückwärtigen Zähne sind am Bilde nicht mehr deutlich zu erkennen), ich kann jedoch keinerlei Anhaltspunkte für die Diagnose „Karies" finden.

H. Jakob (1924) spricht von schmutzig braungelben und unregelmäßigen Defekten. Das Textbild (Abb. 73) hat folgende Beschriftung: „Multiple Schmelzdefekte und geringe Karies im Verlauf der Staupe und Rachitis."

Joest (1926) vermeidet die Ausdrücke „Staupe-Zähne" und „Staupe-Gebiß", da seiner Meinung nach auch noch andere Ursachen dispositionsfördernd sind.

Ringbildung an den Zähnen ist nach Joest der Ausdruck der zeitweiligen Hemmung der Dentinerzeugung von seiten der Pulpa.

Wie im Abschnitt C näher ausgeführt werden wird, kommt es dann zu Rillenbildungen, wenn die Schmelzbildner (Ganoblasten, Ameloblasten) derart geschädigt wurden, daß die Schmelzbildung teilweise oder gänzlich gestört ist. Hingegen sind die durch die Schädigung der

Zahnbeinbildner (Odontoblasten) bedingten Dentinveränderungen ausschließlich qualitativer Natur.

Stang (1929) hat auf eine Rundfrage in kynologischen Zeitschriften über das sogenannte Staupegebiß folgendes erheben können: Diese Zahnanomalie ist bei solchen Hunden oft zu finden, die während des Zahnwechsels staupekrank waren. Körpergröße, Knochenbau, Wurfgröße, Ernährung der Mutterhündin sind nicht von Belang. Auch rachitische Erkrankungen oder Wurmkrankheiten spielen anscheinend ebensowenig eine Rolle wie Inzucht. Die Anomalie ist nicht vererbbar.

Auch Cohrs (1931) führt die Schmelzhypoplasien auf dieselben Ursachen, ferner auf mangelhafte Verkalkung und Störungen der inneren Sekretion zurück.

Daß sie am deutlichsten an den Schneidezähnen ausgeprägt sein sollen, kann ich keineswegs bestätigen und möchte diese Behauptung mit der Gepflogenheit der meisten Untersucher, die vorderen, bequemer gelegenen Zähne gründlicher als die mehr rückwärtigen Zähne zu untersuchen, in Zusammenhang bringen.

Stephanitz (1932) führt in Anlehnung an eine mir dzt. im Original nicht erreichbare Arbeit von Dr. Teike, „Das Staupe-Gebiß, seine Ursachen und Wirkungen" 1922, aus, daß beim „schlecht gezüchteten" und gehaltenen Junghund das Ersatzgebiß „meist von Anbeginn zu wünschen übrig läßt" und der Schmelz „schnell verdirbt"(!), so daß an diesen Stellen die Zähne „braun und faulig" würden. Gleich anderen Autoren verwechselt also auch Stephanitz Schmelzhypoplasien mit Karies, was auch aus den folgenden Sätzen hervorgeht: „Zumeist wird solch fehlerhaftes, kariöses Gebiß fälschlicherweise als „Staupe- oder Suchtgebiß" bezeichnet . . ." Als Ursachen für diese Gebißfehler führt er „neben ererbter Veranlagungsschwäche auch schwere Allgemeinerkrankungen und selbst schweren Wurmbefall" an. Die Staupe scheide seiner Meinung nach deshalb aus, weil sie „meist erst in einem Alter, da das Ersatzgebiß schon vorgebildet in den Zahnhöhlen lagert" auftrete. Auf die Unrichtigkeit dieser Behauptungen weiter einzugehen, erübrigt sich.

Daß Stephanitz die Rachitis als Ursache für Schmelz-Hypoplasien bei den Allgemeinerkrankungen miteinschließt, kann mit dem folgenden Satz belegt werden: „Auch die Rachitis hat mit der Zahnkaries nichts zu tun, sie wirkt sich in einer Rillenbildung im Zahnschmelz aus." Diese von Stephanitz erwähnten Rillenbildungen des Schmelzes sind nichts anderes als Schmelz-Hypoplasien.

Cocu (1933) (Diskussionsbemerkungen zu E. Dechambre: Observations d'affections dentaires chez le chien) führt aus, daß man öfters schwarze Flecken an den Zähnen beobachten kann, die durch Schmelzverlust entstehen, wenn die Hunde an Staupe während des Zahnwechsels erkranken. Das Zahnbein bleibe intakt, aber an manchen Stellen fehle der Schmelz, und die Zähne sind an diesen Stellen gelblich oder schwärzlich. Dies dürfe nicht mit Karies verwechselt werden.

Wir haben bereits oben auf die verhängnisvollen Verwechslungsmöglichkeiten zwischen den beiden, manchmal zwar ähnlichen, aber prinzipiell grundverschiedenen Anomalien der harten Zahngewebe hingewiesen und können diesem Autor nur beipflichten.

G. (J.) Bálas (1935): „Schmelzmangel in Form eines regelrechten Fleckens mit glattem Rande kam in 6 Fällen . . . vor."

v. Alten (1939) zählt die Schmelzhypoplasien zu den erworbenen Zahnkrankheiten. Ursachen: Ernährungsfehler in der Entwicklungszeit oder Infektionskrankheiten. Die Autorin gibt nicht an, welche Infektionskrankheit sie außer der Staupe als Ursache bezichtigt.

Hauck (1942/43) anerkennt lediglich die Staupe als ursächliches Agens, hingegen lehnt er die Rachitis als solches völlig ab. Nach seiner Ansicht werden Staupeschmelzhypoplasien und Karies oftmals verwechselt und erstere durch Entwicklungshemmungen gelegentlich der Staupe während der zweiten Dentition gebildet. Demnach scheinen ihm Staupeschmelzhypoplasien des Milchgebisses unbekannt zu sein.

Prinzing wendet sich mit vollem Recht gegen einen in der kynologischen Zeitschrift „Der Hund" (Heft 8, 1943) erschienenen Artikel, in welchem ein anonymer Autor ausführte, daß das „Staupegebiß" kaum je durch Staupe verursacht werde, sondern eine „Mangelkrankheit" darstelle. Prinzing ist gleich Hauck der Ansicht, daß lediglich die Staupe, nicht aber die Rachitis als ätiologischer Faktor in Frage kommt. Hingegen konnte ich in einigen Fällen das Auftreten von Schmelzhypoplasien nach einer Rachitis einwandfrei beobachten. Ich bin jedoch derzeit nicht in der Lage, darüber näher zu berichten, da die mikroskopische Untersuchung der hypoplastischen Zähne erst nach dem Tode der Tiere durchgeführt werden kann.

b) Schmelzhypoplasien bei anderen Tieren

Außer den von Magitot mitgeteilten Fällen von Schmelzhypoplasien bei Tieren konnte ich in der mir zugänglichen Literatur nur eine Arbeit von Preuß finden.

Preuß ist der einzige tierärztliche Autor, der außer den makroskopischen Veränderungen auch histologische Befunde erhob. Er untersuchte Zähne, die von Schweinen stammten, die an sogenannter Schädelrachitis, auch Schnüffelkrankheit genannt, gelitten hatten. Wir wissen heute, daß diese Erkrankung in den Formenkreis der Ostitis fibrosa (Osteodystrophia) einzureihen ist und mit Rachitis nicht identisch ist. Ferner hat die Forschung ergeben, daß ätiologisch innersekretorische Störungen, insbesondere solche der Epithelkörperchen, verantwortlich sind. Preuß betont, daß Form und Größe der veränderten Zähne normal sind. Die Schmelzoberfläche der „rachitischen" Zähne ist uneben, grubig, honigwabenähnlich. Vollkommenes Fehlen des Schmelzes an einer kleinen Stelle sah Preuß nur in einem Falle. Mikroskopisch fand Preuß die Prismen-Durchmesser vergrößert (3 statt 2 μ), „gelegentlich" auch Retziussche Linien, die im

normalen Schmelz fehlen. Schregersche „Faserstreifen", die nach Preuß bei den normalen Schweinezähnen fehlen, wurden häufig und breit gefunden. Die beim Menschen festgestellte symmetrische Anordnung der Schmelzhypoplasien konnte Preuß bei Schweinen nicht in demselben Grade finden, „weil die Zähne bei der riesenhaften Größe der Tierknochen sehr oft nicht zum Durchbruch kamen, so daß das Gebiß unter diesen Umständen an Übersichtlichkeit verlor." Preuß' Begründung für das von ihm konstatierte seltenere Auftreten symmetrischer Schmelzhypoplasien erscheint mir nicht stichhaltig. Nicht die „riesenhafte Größe der Tierknochen", sondern die für die Ostitis fibrosa charakteristische Entartung der Schädelknochen und die damit im Zusammenhang stehende Unregelmäßigkeit in der Dentition und in der Anordnung der Zähne ist m. M. als Erklärung dafür heranzuziehen.

Die von Preuß beschriebenen Schmelzhypoplasien sind von jenen, die Kranz einerseits bei den von ihm thyreoidektomierten Schweinen, anderseits bei menschlichen Kretinen sah, verschieden. Bei Preuß sind die „Honigwabenformen" vorherrschend, bei Kranz die „Riffelungen".

c) Experimentell erzeugte Schmelzhypoplasien bei Hunden

Bauer hat achtwöchige Junghunde 15 Wochen auf Mangelkost (Mellanby-Diät B) gesetzt und in einem verdunkelten Raum gehalten und konnte dadurch eine klinisch stark ausgeprägte, histologisch bestätigte Rachitis erzeugen. Am Zahnschmelz wurden weder makroskopische noch mikroskopische Veränderungen konstatiert. Das Dentin wies verbreiterte kalklose Schichten auf, die den von Fleischmann bei florider menschlicher Rachitis beschriebenen kalklosen Dentinsäumen ähnlich waren. Das Zahnzement des Rachitishundes wies hypertrophische, unverkalkte Lagen auf, die Bauer mit den periostalen Wucherungen der Skelettknochen vergleicht.

May Mellanby gelang die Erzeugung hypoplastischer Zahnhartgewebe durch Mangelkost bei jungen und, wie angenommen werden darf, staupefreien Hunden. Insbesondere konnte sie die Unterschiede in der Wirkung von guter und schlechter Nahrung auf die Dentinbildung demonstrieren.

Ferner steht Frau Mellanby auf Grund ihrer experimentellen Untersuchungen auf dem Standpunkt, daß Getreideprodukte (insbesondere Hafermehl und Mais) der normalen Verkalkung entgegenwirken. Bei Fütterung dieser Stoffe ohne ausgiebige Darreichung von Nahrungsmitteln mit Vitamin-D-Gehalt entstanden ganz ähnliche hypoplastische Schmelzbilder wie bei der Verabreichung von Grunddiät mit unbestrahltem Olivenöl.

Nach eigener Erfahrung und Anschauung können jedoch im Gegensatz zu den von Mellanby beschriebenen Fütterungserfolgen Schmelzhypoplasien infolge von Staupe durch diätetische Maßnahmen nicht

beeinflußt werden. Die Annahme der Staupefreiheit von Mellanby's Versuchshunden kann geradezu aus der Tatsache der Fütterungserfolge dieser Autorin abgeleitet werden.

Mellanby teilt die Schmelzhypoplasien in 3 Grade ein, wovon der 3. Grad („Groß Hypoplasia") frappant jenen Schmelzhypoplasien ähnelt, wie sie von Preuß im Zusammenhang mit Ostitis fibrosa („Schnüffelkrankheit" der Schweine) beschrieben wurden.

d) Experimentell erzeugte Schmelzhypoplasien bei anderen Versuchstieren

1914 veröffentlichte Erdheim seine klassischen experimentellen Untersuchungen über die Tetanie, die hinsichtlich der Veränderungen an den Zähnen von Ratten, denen die Epithelkörperchen entfernt wurden, noch heute ihre volle Bedeutung haben. Er beschrieb die Veränderungen als weiße opake Flecken am Schmelz, die mit Hinterlassung einer Grube schwinden können und die er ganz richtig als zirkumskripte, fehlerhafte Schmelzbildungen deutete. Dieser Autor konnte bereits auch schon Atrophie des Schmelzepithels feststellen, während er mangelhafte Verkalkung des Dentins (bedeutende Vergrößerung der Interglobularräume) beobachtete.

Kranz, der Schweinen und Kaninchen die Schilddrüsen experimentell entfernte, konnte Riffelungen und erhöhte Brüchigkeit des Zahnschmelzes beobachten. Bei einem Schwein, das mit drei Monaten operiert und im Alter von sechs Monaten getötet wurde, traten besonders stark ausgeprägte Schmelzhypoplasien in Form von Riffelungen an den Zähnen des Ober- und Unterkiefers auf, die den gleichfalls von Kranz konstatierten hypoplastischen Zähnen bei menschlichen Kretinen (30 Insassen eines Siechenhauses in Knittelfeld, Obersteiermark) außerordentlich ähneln. Diese analogen Anomalien bringt Kranz mit dem ekthyreoiden Zustand in Beziehung.

Bei Schweinen wurden von anderen Forschern im Gefolge von Ostitis fibrosa (sogenannte Schnüffelkrankheit, „Schädelrachitis") ebenfalls Schmelzhypoplasien gesehen, die sich wesentlich von den durch Kranz versuchsweise hervorgerufenen Schmelzanomalien unterscheiden.

e) Die interkurrent bei Versuchshunden auftretenden Staupe-Schmelzhypoplasien und deren Fehldeutungen

Zahlreiche Experimente bezwecken die Erzeugung von Karies bei Hunden. Von diesen sind besonders jene der japanischen Forschergruppe Katase bekannt, deren Mitarbeiter Yamakami durch Zuckerbeifütterungen über den Weg einer Blutazidose dieses Ziel erreichen wollte. Die im Laufe der Versuche auftretenden Zahnveränderungen sprach Yamakami zuerst als „Caries dystrophia acidosa", später als „Adamantinoporose" an. Gegen diese Befunde wurden verschiedentliche Einwendungen gemacht, so u. a. von Harndt,

der mit Recht an den Versuchen die unnatürlichen Haltungs- und Ernährungsbedingungen bemängelte, sowie die Tatsache, daß keine Kontrollhunde Verwendung fanden. Harndt hat daraufhin in einer großzügig angelegten Versuchsanordnung, die auf die Ausschaltung unkontrollierbarer Nebenwirkungen und Mängel (rachitogene Kost, Vitaminmangelkost, Käfighaltung) bedacht war, Junghunde mit Zuckermengen beigefüttert, die das 5- bis 6fache der Dosis der Yamakamischen Versuchshunde betrugen. Da sowohl bei seinen Versuchs-, als auch bei seinen Kontrollhunden Schmelzhypoplasien auftraten, schloß Harndt, daß für deren Entstehung keineswegs die Zuckerfütterung beschuldigt werden könne und andere unbekannte Ursachen vorliegen müßten. Im Verlaufe weiterer Untersuchungen sah Harndt an Zahnkeimen von Saugwelpen pathologische Veränderungen (Abhebungen des inneren Schmelzepithels, Degeneration der Odontoblasten usw.) auftreten und glaubte, daß dieselben, ebenso wie der Tod dieser jungen Tiere einerseits mit dem jugendlichen Alter der Mutterhündinnen, anderseits mit deren Beifütterung mit Zucker erklärt werden könnten.

Auf Grund der den Arbeiten von Yamakami und Harndt beigeschlossenen Protokolle geht einwandfrei hervor, daß deren Versuchshunde interkurrent an Staupe erkrankt waren, die entweder nicht erkannt (Yamakami) oder ignoriert (Harndt) wurde.

Da die geschilderten und abgebildeten Schmelzdefekte den von mir beobachteten Staupeschmelzhypoplasien vollkommen gleichen, kann es sich nur um solche handeln. Darauf, sowie auf meine histopathologischen Befunde bei Saugwelpen, deren Mütter während der Trächtigkeit an Staupe erkrankten, werde ich noch zurückkommen.

Die großangelegten Untersuchungen von Mathis und seiner Schule an jugendlichen Diabetikern haben ergeben, daß diese Kranken trotz ihrer azidotischen Tendenz der Körpersäfte und des Speichels blendende Gebißverhältnisse aufweisen. Daher lehnt Mathis Tierversuche für das Studium der Zuckerwirkungen auf den Organismus (Azidose-Erzeugung) grundsätzlich ab und warnt vor deren Übertragung auf menschliche Verhältnisse.

f) Hypoplasien bei anderen Ektoderm-Abkömmlingen

sind entweder, wie die Schmelzhypoplasien, irreparabel (Hornringe bei graviden Kühen), meist aber passagerer Natur. Als Beispiel hierfür können die Hornveränderungen an den Hufen der Equiden bei Hufrehe angeführt werden, die in Analogie zu den Nagelmißbildungen beim Scharlach des Menschen stehen. Das während der Krankheit oder in der Rekonvaleszenz gebildete Horn zeigt verschieden tiefe Rillen, die im Laufe der Zeit wieder verschwinden, wenn die defekten Hornschichten durch die nachwachsenden gesunden ersetzt werden. Ähnlich verhalten sich auch die immer wachsenden Zähne der Nagetiere, was durch zahllose Experimente erwiesen ist.

Eigene Untersuchungen

A. Dauergebiß

a) Makroskopische Befunde

Die Schmelzfehlbildungen werden beim Menschen herkömmlicherweise ihrem Grade nach in Pünktchen, Grübchen, Honigwabenmuster, Furchen und Bänder sowie in flächen- und sichelförmige Hypoplasien eingeteilt, die sich nach Berten von der leichtgradigsten Form, dem Grübchen, ableiten lassen. Die gefleckten Zähne („mottled teeth") sowie die „Kreide-Flecken", die als ganz geringgradige Hypoplasien anzusprechen sind, werden meist gesondert behandelt. May Mellanby unterscheidet auf Grund ihrer zahllosen klinischen und histologischen Untersuchungen von normalen und hypoplastischen Menschenzähnen, sowie gestützt auf Tierversuche, vier Grade von Schmelzveränderungen. Sie verwendet Grad 0 für normale und vollkommene Zähne, Grad 1 für leichte, Grad 2 für mäßige und Grad 3 für starke Hypoplasien („Großhypoplasien"). Die letztere Einteilung erscheint mir auch für die bei Tieren und insbesondere bei Hunden vorkommenden Schmelzveränderungen zweckmäßiger, weil Schmelzveränderungen ohne Substanzverlust beim Hunde besonders häufig und in verschiedenen Varianten vorkommen (Abb. 1 bis 5). Dem letzteren Umstande Rechnung tragend, habe ich den Grad 1 überdies in drei Stufen unterteilt, so daß meine Einteilung folgendermaßen aussieht:

Grad I: leichte Hypoplasien (Stufe 1, 2 und 3)
Grad II: mäßige Hypoplasien
Grad III: starke Hypoplasien

Die 1. Stufe des Grades I erweist sich dem unbewaffneten Auge als eine opake Verfärbung des Schmelzes[1]). Beim Darüberstreichen mit der Fingerbeere fühlen sich diese Stellen weniger glatt als normaler Schmelz an (Abb. 1).

Bei der 2. Stufe ist die Rauhigkeit der Zahnoberfläche deutlicher sichtbar. Fährt man mit einer feinen, an ihrem Ende gewinkelten Sonde (Gottlieb-Sonde) leicht darüber, so spürt man die feinen Unebenheiten in der Oberflächenstruktur (Abb. 1).

Bei der 3. Stufe gesellt sich noch eine gelbliche oder braune Verfärbung, bzw. Pigmentierung hinzu (Abb. 2 und 3).

---

[1]) Nach R. E. Liesegang ist die Bildung von „transparenten Zonen" durch Veränderungen der Wasserstoffionenkonzentration der „Kalk"-Salzlösungen bedingt.

Verdünnung des Schmelzoberhäutchens sowie Unregelmäßigkeiten in der Mineralisation der Schmelzprismen können diese Befunde histologisch erklären, worauf später noch näher eingegangen wird.

Grad II ist gekennzeichnet durch Unebenheiten der Oberfläche, die sowohl sichtbar sind als auch durch Sondenprüfung festgestellt werden können. Sie repräsentieren sich in Form von punkt- oder grübchenförmigen Vertiefungen (Abb. 6), die, entsprechend ihrer Anordnung, konfluierend entweder Furchen oder Mulden bilden können und dann bereits dem Grad III zuzurechnen

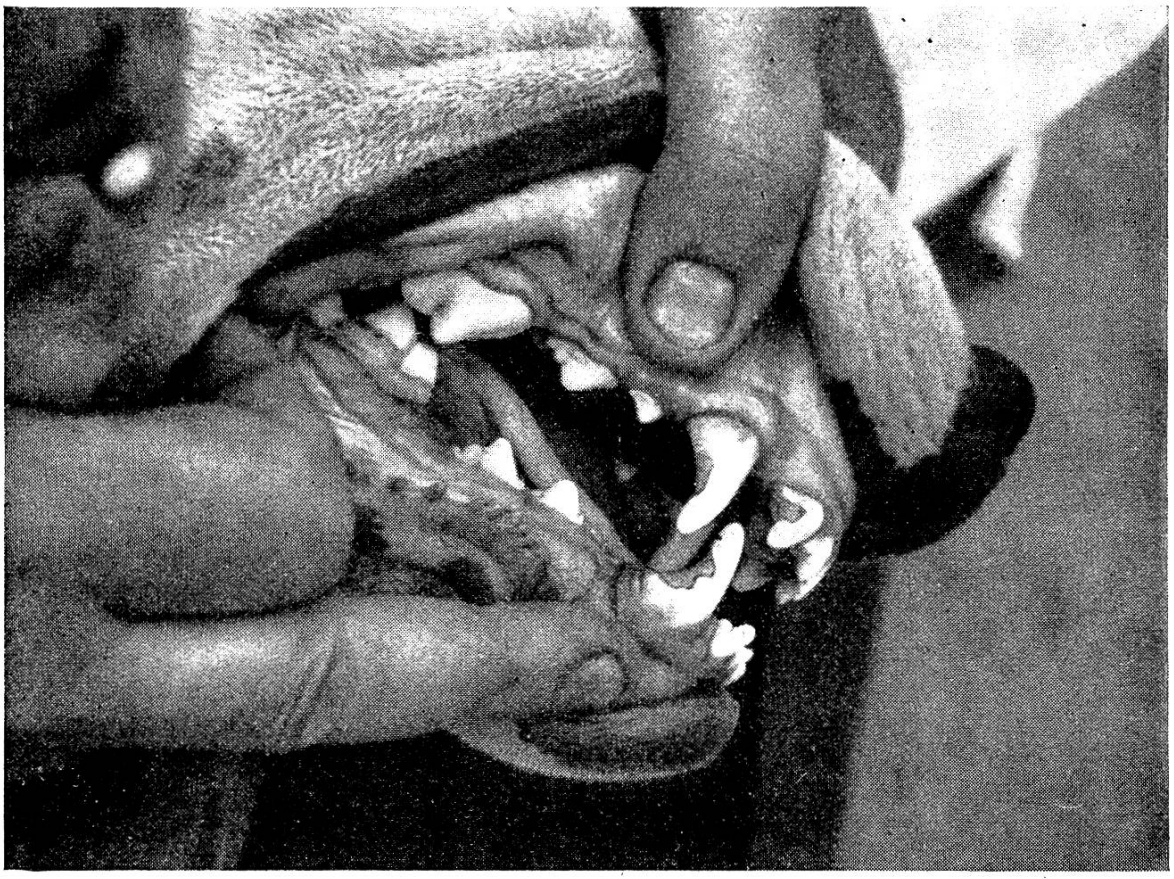

Abb. 1. Quantitative, wie ausgestanzt aussehende Staupeschmelzhypoplasien an den $\frac{4\ 3}{4}\Big|$ eines Bullterrier-Rüden, der mit 4 Monaten an Staupe erkrankte. Die Kronenspitzen dieser und der postcaninen Zähne sind porzellanweiß, die übrigen Kronenanteile zeigen „kreidigen Schmelz". Die Zähne der linken Kieferhälfte boten gleichsinnige symmetrische Anomalien.

Nebenbefund: Fehlen der $\frac{7}{8\ 5}\Big|$ (Oligodontia vera).

2 3

4 5

Abb. 2 bis 5. Symmetrisch ausgebildete Staupeschmelzhypoplasien verschiedenen Grades an den bleibenden Zähnen eines mit 15 Wochen an Staupe erkrankten Dobermanns. Die zur Zeit der Staupeerkrankung bereits gebildeten und mineralisierten Höckeranteile sind rein weiß, glatt und glänzend, die davon zahnhalswärts gelegenen Partien, die während des Staupebefalles entwickelt und verkalkt wurden, sind mißfarbig und von rauher Oberfläche. Letzteres begünstigt das Ansetzen von Zahnstein (siehe Abb. 4 und 5).

Abb. 2 und 3. Kauflächenansicht der $\underline{9|}$ und $\underline{|9}$ (rechter, bzw. linker maxillarer erster Molar).

Abb. 4. Rechter maxillarer Sectorius ($\underline{8|}$), in buccaler Ansicht.

Abb. 5. Rechter mandibularer Sectorius ($\overline{9|}$), in buccaler Ansicht.

sind. Bei den Zähnen einfacherer Bauart (Incisivi, Canini, Prämolaren) kommt es dadurch zu einfachen Rillenbildungen; bei den mehrhöckerigen Prämolaren und Molaren können unter Umständen die Rillen die einzelnen Höcker umschließen. Die Schmelzhypoplasien fand ich manchmal in Form scharf umrandeter, unregelmäßiger, unter dem Niveau der Schmelzoberfläche liegender

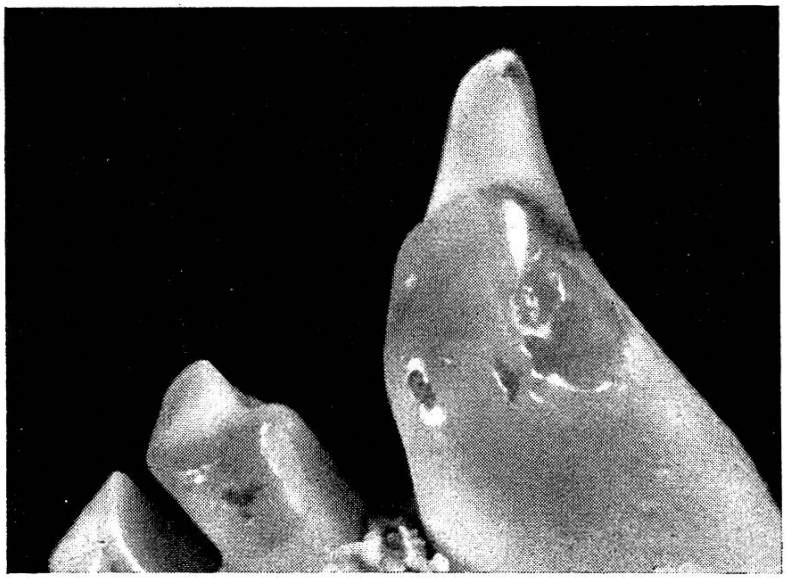

Abb. 6. Grübchen- und muldenförmige Staupeschmelzhypoplasien an den Kronen von $\overline{|3}$ und $\overline{|4}$ einer 11½jährigen Dobermann-Hündin, die im Alter von 3½ Monaten einige Tage merklich staupekrank war. Am $\overline{|4}$ liegt außerdem die Spitze des Dentinkegels infolge Aplasie der entsprechenden Partien des Kronenschmelzes frei. An der rechten Kieferhälfte waren dieselben Anomalien symmetrisch ausgeprägt; es war hier überdies der Dentinkegel frakturiert.

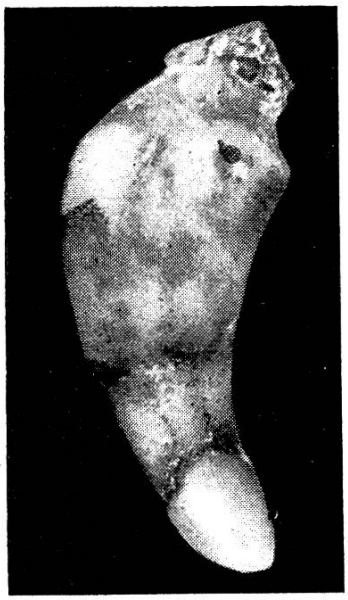

Abb. 7. Bandartige bis an das Dentin reichende Hypoplasie an einem oberen (halbierten) Caninus (Mittelschnauzer-Rüde).

Abb. 8. Röntgenogramm des in Abb. 7 gezeigten Präparates, das die gürtelförmige Hypoplasie erkennen läßt.

Inseln ausgeprägt, was den Eindruck erweckt, als ob der Schmelz an diesen Stellen ausgestanzt worden wäre (Abb. 1).

Dem Grad III entsprechen ferner bandförmige Hypoplasien, die bei paralleler Anordnung herkömmlich als welliger Schmelz bezeichnet werden, sowie tiefe Defekte, die bei größerer Breitenausdehnung schon als Schmelzaplasien gewertet werden müssen. Diese können unter Umständen stellenweise die Freilegung des Dentins verursachen (Abb. 6, 7 und 8).

b) Mikroskopische Befunde

Der Grad der histologisch feststellbaren Veränderungen des Schmelzes steht mit den makroskopisch sichtbaren Anomalien in direktem Verhältnis. Die auffälligsten Veränderungen finden sich

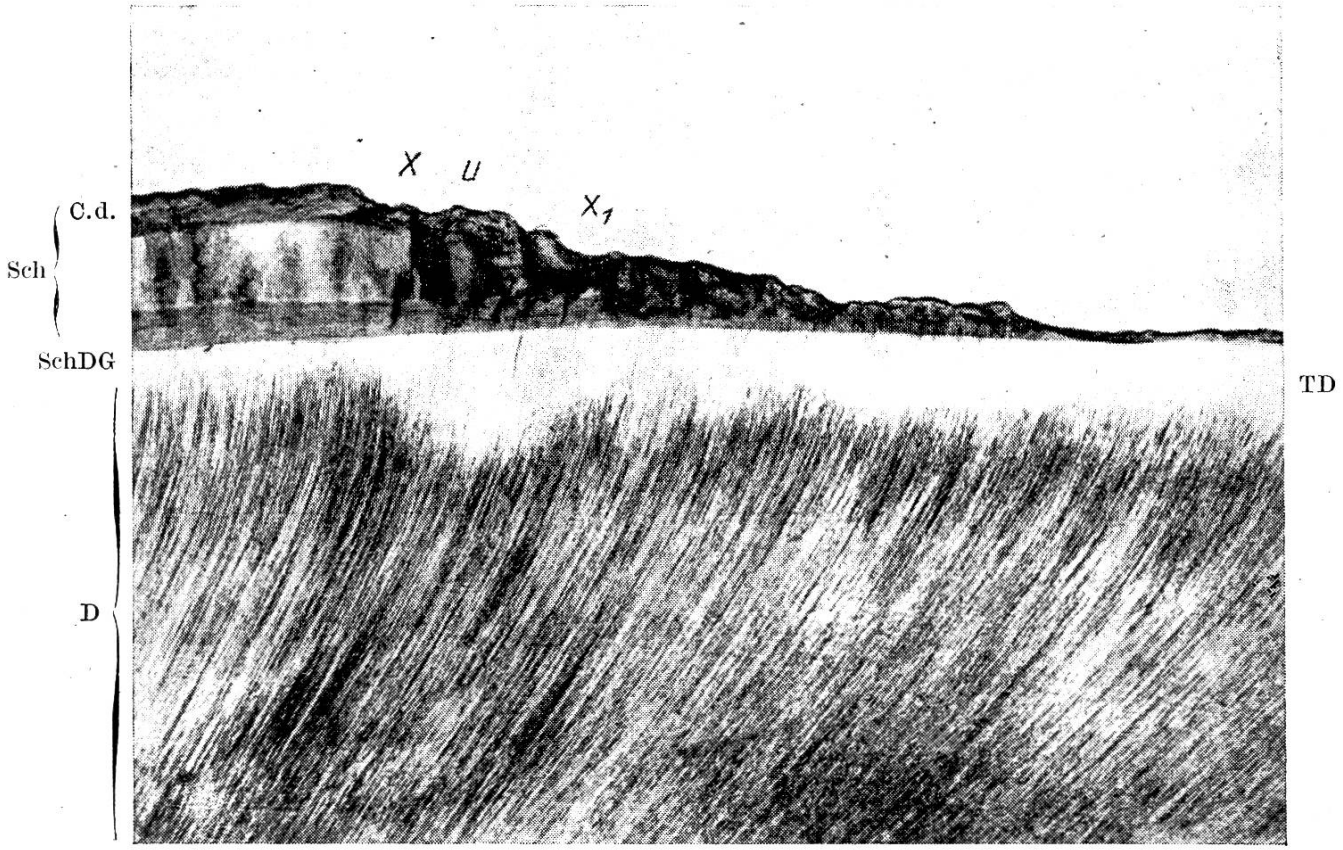

Abb. 9. Dünnschliff von der in Abb. 7 mittels Pfeil bezeichneten Stelle bei schwacher Vergrößerung. Bis X zeigt der Schmelz (Sch) nur geringgradige qualitative Schmelzabänderungen. Rechts davon sowohl stärkere qualitative als auch quantitative Schmelzhypoplasien. C. d. = Cuticula dentis (Schmelzoberhäutchen), SchDG = Schmelz-Dentingrenze, D = Dentin, TD = transparentes Dentin.



Abb. 10. Eine stärkere Vergrößerung der Stelle X_1 aus Abb. 9. Beachte die krümelige Verkalkung (K) der Schmelzprismen und deren Querstreifung (Q).

demnach auch an jenen Zähnen, die bereits makroskopisch eine Unter- oder Nichtentwicklung des Schmelzes erkennen lassen. Die Abbildung 9 zeigt den Dünnschliff von einem Caninus eines älteren Schnauzer-Rüden bei schwacher Vergrößerung. Bis zur Stelle X zeigt der Schmelz (Sch) nur qualitative Anomalien. Die Schmelzprismen ziehen zwar in typisch normalem Verlauf von der Schmelz-Dentin-Grenze (SchDG) zur Oberfläche, zeigen jedoch, wie bei stärkerer Vergrößerung (Abb. 10) ersichtlich ist, eine Querstreifung, die durch mindere Verkalkung[1]) bewirkt ist und dem Schmelz an diesen Stellen eine dunkle Färbung verleiht.

[1]) Solche und ähnliche Ausdrücke sind als Differenzierungen in der Anordnung der die Zahnhartgewebe erfüllenden Hydroxylappatitkristallite (Ca_{10} [PO4] 6 $[OH]_2$) aufzufassen. Diese Erkenntnis fußt auf Forschungen neuerer Zeit (M. Harders-Steinhäußer, A. Keil, W. J. Schmidt u. a.), die an die v. Ebner'schen Beobachtungen über die sukzessive Erhärtung (Reifung) des wachsenden Schmelzes anknüpfen.

Die Dentinkanälchen (DK) bieten ein einheitliches Bild und reichen nahezu bis an die Schmelz-Dentin-Grenze.

Zahnhalswärts (rechts) von X sind folgende Abweichungen von der Norm feststellbar. Das bis zu dieser Stelle normal dicke Schmelzoberhäutchen (C. d.) nimmt an Stärke ab, um bei X ganz aufzuhören. Die bei U zunehmenden dunklen Stellen entsprechen, wie erwähnt, den mangelhaft mineralisierten Bezirken. Von dieser Stelle an zeigt der Schmelz auch eine Abweichung in der Farbe. Während er nämlich im Originalpräparat bis dorthin zart graugelb getönt ist, bekommt er von hier ab, fast ohne Übergang, einen leuchtend bernsteingelben Farbton. Diese Stellen entsprechen den am Zahn bereits mit freiem Auge wahrnehmbaren gelbbraun gefärbten Schmelzhypoplasien.

Beginnend bei X_1 zeigt der Schmelz nicht nur qualitative, sondern auch quantitative Abnormitäten, indem er sich allmählich verschmälert; seine äußere Grenzlinie nähert sich in stufenartigem Abbruch der Schmelz-Dentin-Grenze. Im rechtsseitigen Bildteile ist nur mehr ein ganz dünner, minderwertiger Schmelzstreifen zu sehen. In den angrenzenden, hier nicht mehr dargestellten Partien fehlt schließlich der Schmelz gänzlich.

Auch das Dentin weist ab der Stelle X abnormale Veränderungen auf. Von hier an ist ein heller, ungleich schmaler, sich kronenwärts verbreiternder Streifen zu beobachten, der aus transparentem Dentin (TD) besteht und den Eindruck erweckt, als ob in diesem nicht alle Dentinkanälchen die Schmelz-Dentin-Grenze erreichen würden. Die Zone transparenten Dentins nimmt etwa in gleichem Ausmaße zu wie die Schmelzhypoplasien. Parallel mit diesen können noch weitere auffällige Dentinveränderungen einhergehen, indem sog. Interglobular-Dentin (Abb. 11) auftritt. Im Abschnitt C wird auf dieses Phänomen noch näher eingegangen werden.

Das Zustandekommen von transparentem Schmelz sei durch die Abb. 12, die vom Schliff eines Zahnes stammt, der Hypoplasien Grad I, Stufe 1 und 2 aufwies, demonstriert. Hier findet die unregelmäßige und veränderte Mineralisation in einer Gesamtstreifung der Schmelzprismen (Retzius-Streifen) Ausdruck.

Während die „kalkarmen" Schmelzpartien bei durchfallendem Lichte dunkel erscheinen, zeigen sie bei Dunkelfeldbeleuchtung das entgegengesetzte Verhalten (Abb. 13). Die sehr interessanten polarisations-optischen Untersuchungsergebnisse können im Rahmen dieser Arbeit leider nicht mehr berücksichtigt werden.

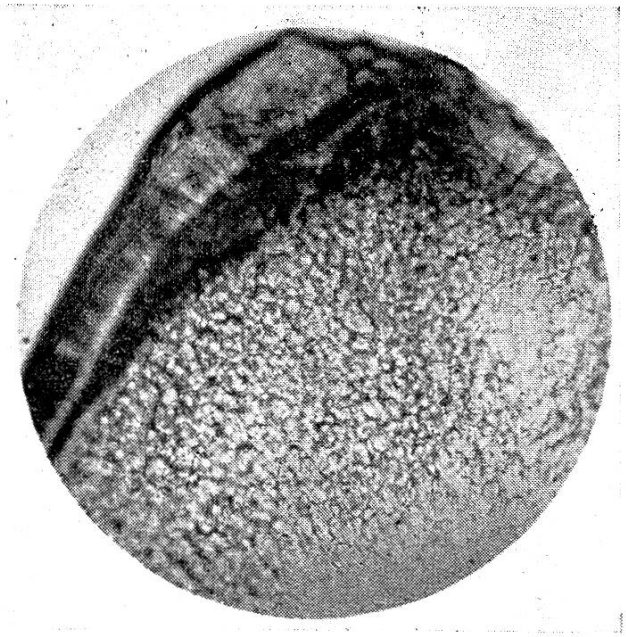

Abb. 11. Höckerspitze eines permanenten Hundemolaren mit zahlreichem Interglobulardentin.



Abb. 12. Transparente Schmelzzonen (tr. Z.) infolge Querstreifung der Schmelzprismen (Retzius-Streifen) als Ausdruck unregelmäßiger und verminderter Mineralisation. In der Mitte eine vom Schmelzoberhäutchen (C. d.) bis zur Schmelz-Dentingrenze (SchDG) reichende Schmelzlamelle.

B. Milchgebiß

a) Makroskopische Befunde

Im einschlägigen Schrifttum fand ich keine Beschreibung eines hypoplastischen Milchgebisses beim Hund. Die einzige Erwähnung, die überdies negierend ist, findet sich bei Berge, der von einem „fast ausschließlichen Befall der Ersatzzähne" spricht und selbst keine hypoplastischen Milchzähne sah. Durch meine tierärztliche Tätigkeit bei einer Heeres-Hundeersatzstaffel mit angegliedertem Zuchtbetrieb wurde ich neben meiner Privatpraxis in die Lage versetzt, eine große Anzahl von Junghunden verschiedener Rassen zu beobachten und zu behandeln. Bei mehreren Junghunden, die vor oder während der ersten Dentition erkrankten, konnte ich nun die Entstehung hypoplastischen Schmelzes an den Milchzähnen eindeutig verfolgen. Nach diesen Beobachtungen sind die makroskopischen Veränderungen der Milchzähne meist qualitativer Natur in Form symmetrisch angeordneter graubräunlicher Flecke oder punktförmiger brauner Stellen. Häufig zeigen größere Kronen-

Abb. 13.
Bei Dunkelfeldbeleuchtung erscheinen die hypoplastischen Stellen hell. Die Dentinkanälchen imponieren als geschlängelte leuchtende Linien.

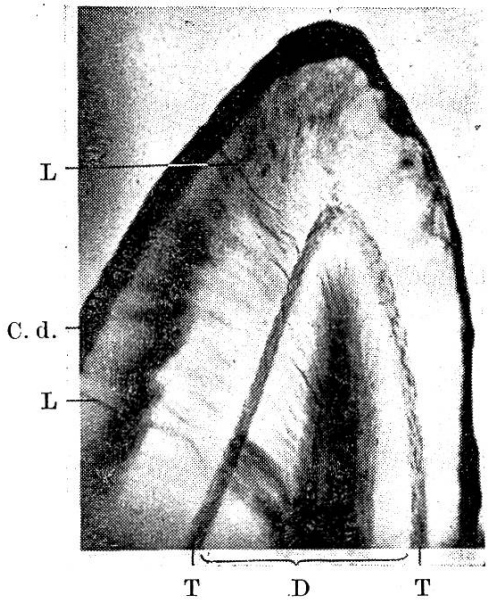

Abb. 14. Dünnschliff eines hypoplastischen Milch-Caninus ($\overline{IV}|$), der mit Diamantfuchsinfärbung (Rupprechtsche Methode) gefärbt wurde. Die im Zahn rauchig getönten Kronenbezirke erscheinen hier als wolkige Bänderungen (vgl. auch Abb. 11). Beachte die für die Milchzähne charakteristische Mächtigkeit der Tomesschen Körnerschicht (T) und die aus dem Schmelzoberhäutchen (C. d.) und organischem Belag bestehende, stark tingierte dicke Zahnoberfläche.
L = Schmelzlamellen.

abschnitte eine rauchige Tönung. In manchen Fällen geht der Verlust der Schmelztransparenz Hand in Hand mit einer geringgradigen Oberflächenrauhigkeit (Grad I, Stufe 1 und 2). Derartige Veränderungen fand ich in einem Falle mit grübchenförmigen, symmetrisch lokalisierten Hypoplasien vergesellschaftet.

„Experimentell erzeugte", quantitative Schmelzhypoplasien in Form von kleinen Grübchen sind bei einem Junghund beschrieben (Harndt 1, Abb. 26), die nach dem Versuchsverlauf als Staupeschmelzhypoplasien gewertet werden dürfen.

b) Mikroskopische Befunde

Die mikroskopisch feststellbaren Veränderungen an den Hartgeweben von hypoplastischen Milchzähnen haben mit den gleichsinnigen Anomalien der bleibenden Zähne große Ähnlichkeit, wie dies die nachfolgende Beschreibung der Abb. 14 zeigt. Das Prä-

parat stammt von einem mandibularen Milch-Caninus ($\overline{IV|}$)[1]), der makroskopisch an einigen Stellen der Krone Unebenheiten und Verfärbungen aufwies. Der Zahn wurde nach der Rupprechtschen Methode von der Pulpa aus unter Anwendung starken Drukkes mit Diamantfuchsinlösung gefärbt. Die histologischen Veränderungen entsprechen wiederum den bereits mit freiem Auge feststellbaren Anomalien. Die Schmelzkappe ist wie beim normalen Zahn an der labialen Seite (im Bilde links) ungleich mächtiger entwickelt als an der lingualen Seite. Die Tomes'sche Körnerschicht ist im Kronenbereiche auffallend breit und erreicht an der Zahnspitze ihre größte Mächtigkeit. Dieser Befund ist deswegen besonders interessant, weil ich ihn an allen Präparaten erheben konnte, die von normalen oder hypoplastischen Milch-Fangzähnen stammen. Ich bin daher der Ansicht, daß derselbe für die mikroskopische Differenzierung von Milch- und Dauer-Canini verwertbar ist.

Der Schmelz weist auf der labialen Seite eine bräunliche Tönung auf, die sich wolkig-bandartig gegen die Kronenspitze hinzieht. Diese Farbabänderungen sind durch unregelmäßig gerichtete dunklere Streifen bedingt, die besonders stark in der Nähe der Schmelzlamellen ausgeprägt sind und im allgemeinen von der Zahnoberfläche zur Schmelz-Dentin-Grenze ziehen. Bei starker Vergrößerung ist ersichtlich, daß diese Verfärbungen des Milchzahnschmelzes durch krümelige, schollige Elemente verursacht sind und offenbar Zonen mangelhafter Mineralisation entsprechen. Diese Feststellung wurde bereits beim hypoplastischen Dauerschmelz erhoben.

Die Zahnoberfläche ist mit einem ungleich starken, kräftig rot tingierten und nach außen und innen unregelmäßigen Saum umzogen, der am mächtigsten an der lingual gelegenen Kurvatur ausgeprägt ist. Er besteht aus dem Schmelzoberhäutchen und organischen Ablagerungen, die sich intensiv mit Fuchsin färbten.

---

[1]) Für die Bezeichnung der Zähne ist die von mir aus der Zahnheilkunde übernommene Nomenklatur verwendet. Die Milchzähne werden mit römischen Ziffern von I bis VII, die bleibenden Zähne mit arabischen Ziffern von 1 bis 11 bezeichnet. Zwecks Lokalisation wird jener Teil des Gebißkreuzes verwendet, in welchem Quadranten der betreffende Zahn liegt. Es bedeutet zum Beispiel:

$\overline{4|}$ = rechter mandibularer bleibender Caninus
$\underline{|IV}$ = linker maxillarer Milchfangzahn (Caninus)

Näheres hierüber siehe bei Bodingbauer (3).

C. Histo-pathologische Befunde bei an Staupe gestorbenen Saugwelpen und Junghunden

Während Welpen gesunder Mutterhündinnen gegen eine Staupeinfektion gefeit sind, sterben Saugwelpen staupekranker Mütter innerhalb einiger Tage. Dies konnte ich bei drei Würfen beobachten, deren Mütter (durchwegs Deutsche Schäferhündinnen) gegen Ende der Trächtigkeitsperiode an Staupe erkrankt waren. Diese meine Beobachtungen erfahren nunmehr durch die Experimente Berge's eine Bestätigung, denn acht von zehn künstlich mit Staupevirus infizierten Hündinnen warfen vorzeitig tote oder lebensschwache Welpen. Die Immunität der ersteren läßt daran denken, daß die Milch von Hündinnen, die bereits eine Staupeinfektion gut überstanden haben, Staupe-Antikörper enthält. Dies würde auch die Heilerfolge erklären, die ich mit Injektionen von Hundemilch bei staupekranken Hunden erzielen konnte. Bei den Präparaten der Saugwelpen, die im Alter von 1 bis 7 Tagen der Staupeinfektion erlagen, sind die histo-pathologischen Veränderungen nur in den Anfangsstadien zu verfolgen. Fortgeschrittener sind die Veränderungen, die sich bei den Zahngeweben der an Staupe gestorbenen Junghunde erheben lassen.

Als auffallendsten Befund konnte ich bei fast sämtlichen Präparaten mehr oder weniger ausgeprägte Ödeme im Bereiche der

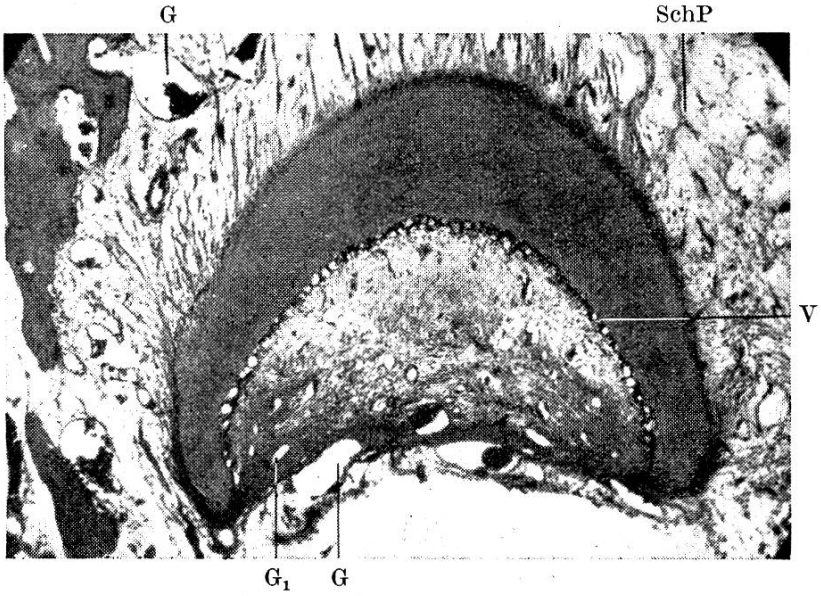

Abb. 15. Vakuoläre Degeneration der Odontoblasten (V); retikuläre Atrophie und albuminöse Entartung der Schmelzpulpa (SchP); Gefäß- und Kapillarhyperämie (G, G_1).

Zahnkeime feststellen. Häufig befinden sich auch die Zellen der Schmelzpulpa im Stadium retikulärer Degeneration und sind wirr angeordnet (Abb. 15). Letzteres ist offenbar durch den Druck des Transsudates verursacht. Der das äußere Schmelzepithel einsäumende Gefäßkranz ist größtenteils ektasisch und stark hyperämisch.

Das innere Schmelzepithel zeigt sowohl Form- als Lageveränderungen seiner Zellen. Letzteres illustriert die Abb. 16. Die normalerweise regelmäßig gereihten Ameloblasten scheinen hier auseinandergedrängt und verkrümmt; bei A in Abb. 17 außerdem von ihrer Unterlage abgehoben. An anderen Präparaten sind diese Abhebungen noch viel deutlicher ausgeprägt (siehe beispielsweise Abb. 18). Der dadurch gebildete Zwischenraum ist dann von einem Transsudat erfüllt, das teilweise Fibrinflocken und Zellrudimente erkennen läßt. In einem Präparate konnte ich ferner Zystenbildungen in diesen Bezirken konstatieren. Da ich in der mir zugänglichen Literatur keine Analogie dafür finden konnte, will ich diese Anomalie an anderer Stelle eingehender beschreiben.

Die Pulpa weist oftmals eine Gefäß-Hyperämie sowie degenerative Abänderungen auf, die insbesondere in den peripheren Zonen zum Ausdruck kommen, deren Mantelzellen die verschiedensten Degenerations-Grade zeigen können. In leichten Fällen sind die Zellumrisse der Odontoblasten bloß verwischt, wodurch sie ein trübes Aussehen erhalten; fortgeschrittene Stadien zeigen bereits Zeichen retikulärer Degeneration (Abb. 16). Schließlich können die Odontoblasten ganz verschwinden, indem an ihrer Stelle zahlreiche Vakuolen (Abb. 15) treten.

In jenen Präparaten, die zwecks Darstellung des Schmelzes nach Bödecker entkalkt wurden, weist derselbe gegenüber Vergleichspräparaten von gesunden Welpen Struktur- und Färbbarkeitsänderungen auf. Ähnliche Befunde hat auch Yamakami bei seinen Versuchswelpen erhoben und diese mit der vermeintlichen Zuckerschädigung erklären wollen. Auch Harndt hebt die verminderte Tinktion des Schmelzes bei seinen interkurrent gestorbenen Welpen hervor. Mit diesen histo-pathologischen Phänomenen gehen Veränderungen des Zahnbeines einher, die sich teils durch Auftreten von Anbaulinien (Owen'sche Linien), teils in der Bildung von überreichlichem Interglobulardentin äußern.

Gleich den Verhältnissen beim Menschen findet sich das Interglobulardentin auch bei normalen Hundezähnen. Bei hypoplastischen Zähnen tritt es verstärkt und insbesondere auch mehrreihig auf (Abb. 11). Nach W. Meyer entsteht es durch mindere

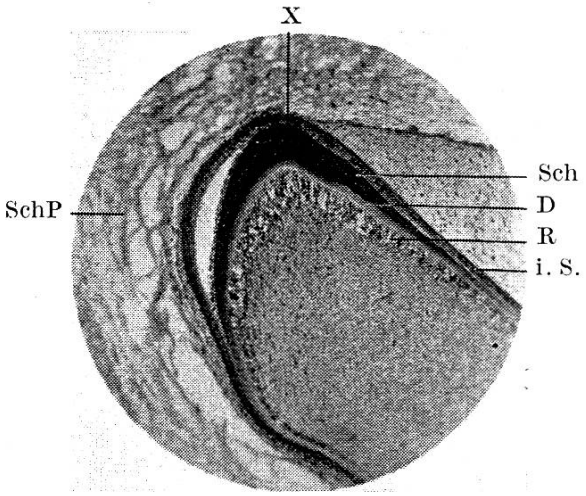

Abb. 16. Höckerteil eines Ersatzzahn-Keimes eines mit 3 Monaten an Staupe gestorbenen Junghundes. Albuminöses Ödem der Schmelzpulpa (SchP). Retikuläre Degeneration der peripheren Pulpaelemente (R). Sch = Schmelz, i. S. = inneres Schmelzepithel.

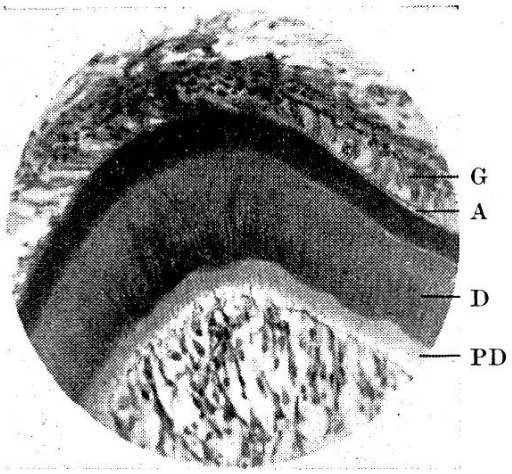

Abb. 17. Stärkere Vergrößerung der Stelle X aus Abb. 16. Die Ganoblasten (G) sind auseinandergedrängt und bei A von ihrer Unterlage abgehoben. Buchtige Grenzlinie zwischen Dentin (D) und Prädentin (PD).

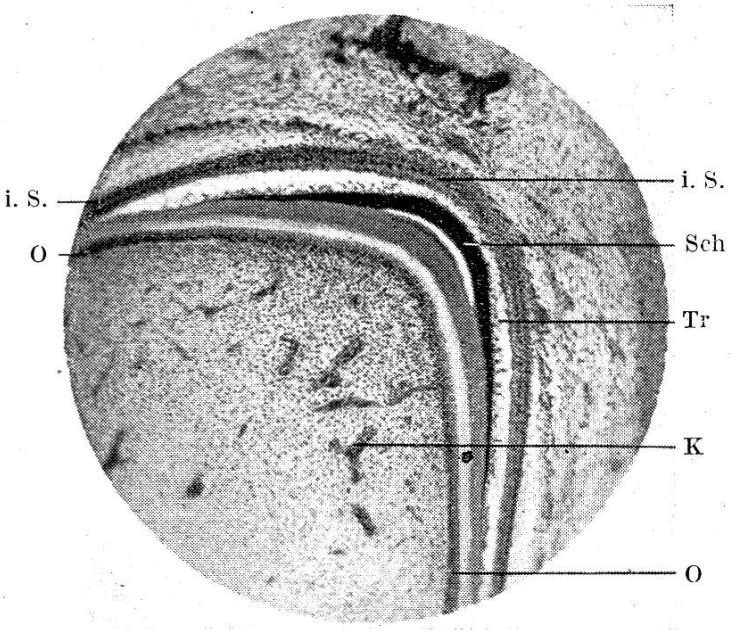

Abb. 18. Zahnkeim eines Saugwelpen einer während der Trächtigkeit an Staupe erkrankten Deutschen Schäferhündin, der am 7. Tage post partum starb. Hier ist das innere Schmelzepithel (i. S.) auf einer großen Strecke von der Unterlage abgehoben und der dadurch entstandene Raum von einem Transsudat (TR) erfüllt, Sch = Schmelz, K = geringgradig erweiterte Kapillaren der Pulpa, O = Odontoblastenlinie.

Verkalkung der merklich erweiterten Dentinkanäle. Nach diesem Autor sind die Bezeichnungen Interglobularbezirke, unverkalktes Interglobulardentin oder kurz Interglobulardentin richtiger als die oft noch gebrauchte Benennung „Interglobularräume", da es sich nicht, wie früher irrtümlich angenommen wurde, um flüssigkeitsführende „Räume", sondern um mangelhaft verkalkte Dentinzonen handelt.

D. Statistik

In der nun folgenden Tabelle soll an Hand der untersuchten und statistisch erfaßten Hunde die Häufigkeit des Auftretens von Schmelzhypoplasien gezeigt werden. Das Untersuchungsmaterial setzt sich aus jenen Hunden zusammen, die mir während meiner 16jährigen Privatpraxis als Beobachtungsobjekte zur Verfügung standen und die der Kürze wegen mit „Kartei" bezeichnet werden. Ferner wurden eigene Richterring-Aufzeichnungen sowie Ausstellungsberichte aus der kynologischen Zeitschrift „Unsere Hunde" verwertet und unter der Rubrik „Unsere Hunde" zusammengefaßt. Um die Besonderheiten berücksichtigen zu können, wurden die Tiere nach Rasse und Geschlecht differenziert und zunächst auch nach der Herkunft des Materials getrennt aufgezeichnet.

Die einzelnen Spalten jeder Tabelle geben die Zahl der untersuchten Hunde, ferner die unter ihnen Schmelzunterbildungen aufweisenden Fälle an. In der anschließenden Rubrik wird der perzentuelle Anteil, den die Schmelzhypoplasien bei den einzelnen verschiedenen Rassen nehmen, gezeigt. Dabei fällt es auf, daß die Rüden im allgemeinen einen höheren Prozentsatz aufweisen als die Hündinnen, was besonders dann zum Ausdruck kommt, wenn man das Untersuchungsmaterial nicht nach Rassen unterscheidet; dies wird durch die fast völlig übereinstimmenden Ergebnisse — „Unsere Hunde" ♂ 1,53, ♀ 1,02 und „Kartei" ♂ 1,52, ♀ 0,93 — unterstrichen.

Weiter kann man ersehen, in welchem Verhältnis die Rassen in bezug auf Schmelzhypoplasien zueinander stehen, wobei in der Tabelle „Unsere Hunde" besonders die Deutschen Schäferhunde und Dobermannpinscher auffallen, während in der Tabelle „Kartei" die Drahthaar-Foxterrier und Kurzhaar-Dachshunde hervorstechen. Der hohe Hundertsatz bei den Dobermannpinschern und Deutschen Schäferhunden ist meiner Meinung darauf zurückzuführen, daß die Richter dieser Rassen auf Zahnanomalien besonders bedacht sind.

Schmelzhypoplasie

„Unsere Hunde“

Rasse	Untersuchte Hunde			Schmelz-hypoplasie			%-Anteil bei versch.Rassen			% d. einz. Rasse an SchH.-Fällen			*) 6414	**) 9414
	♂	♀	♂+♀	♂	♀	♂+♀	♂	♀	♂♀	♂	♀	♂♀	♂♀	♂♀
Ai.T.	374	221	595	1	1	2	0,26	0,45	0,34	1,79	3,58	2,38	0,031	0,0211
Bernh.	90	39	129	1		1	1,11		0,77	1,79		1,19	0,0155	0,0105
Bull.T.	218	188	406	1	1	2	0,46	0,53	0,49	1,79	3,58	2,38	0,031	0,0211
C. Sp.	41	24	65	1		1	2,44		1,54	1,79		1,19	0,0155	0,0105
D.D.	208	167	375		1	1		0,59	0,26		3,58	1,19	0,0155	0,0105
D.Gl.P.	77	62	139											
D.Kh.	84	65	149		1	1		1,54	0,67		3,58	1,19	0,0155	0,0105
D.S.	486	476	962	7	4	11	1,44	0,82	1,14	12,53	14,32	13,09	0,1705	0,1155
D.P.	1115	800	1915	29	17	46	2,60	2,12	2,41	51,91	60,86	54,74	0,7130	0,4830
Dr.F.	108	94	202		4	1		1,06	0,49		3,58	1,19	0,0155	0,0105
Gl.F.	55	35	90	1		1	1,82		1,11	1,79		1,19	0,0155	0,0105
Gr.h.	59	59	118	1		1	1,69		0,84	1,79		1,19	0,0155	0,0105
Kh.D.	83	96	179											
Schn.	312	196	508	6	1	7	1,92	0,51	1,38	10,74	3,58	8,33	0,1085	0,0735
Rh.D.	57	43	100											
Rott.	153	95	248	7	1	8	4,56	1,06	3,22	12,53	3,58	9,52	0,1241	0,0845
Sc.T.	145	89	234	1		1	0,68		0,42	1,79		1,19	0,0155	0,0105
	3665	2749	6414	56	28	84	1,53	1,02	1,31					

Abkürzungen:

SchH.: Schmelzhypoplasie.

♂♀: ohne Berücksichtigung des Geschlechts.

*): %-Anteil der SchH.-Fälle einzelner Rassen am SchH. aufweisenden Untersuchungsmaterial.

**): %-Anteil der SchH.-Fälle einzelner Rassen am gesamten Untersuchungsmaterial.

Ai.T. = Airedale Terrier
Bernh. = Bernhardiner
Bull.T. = Bullterrier
C. Sp. = Coocer Spaniel
D.D. = Deutsche Doggen
D.Gl.P. = Deutsche Glatthaarpinscher
Gr.h. = Greyhounds
Kh.D. = Kurzhaar-Dachshunde
Schn. = Schnauzer
Rh.D. = Rauhaar-Dachshund
Rott. = Rottweiler
Sc.T. = Scotch-Terrier
D.Kh. = Deutsch-Kurzhaar-Jagdhunde
D.S. = Deutsche Schäferhunde
D.P. = Dobermannpinscher
Dr.F. = Drahthaar-Foxterrier
Gl.F. = Glatthaar-Foxterrier

Kartei

Rasse	Untersuchte Hunde			Schmelz-hypoplasie			%-Anteil bei versch.Rassen			% d. einz. Rasse an SchH.-Fällen			*) 1328	**) 2109
	♂	♀	♂+♀	♂	♀	♂+♀	♂	♀	♂♀	♂	♀	♂♀	♂♀	♂♀
Ai.T.	20	3	23											
Bernh.														
Bull.T.	2	1	3											
C. Sp.	47	30	77		1	1		3,33	1,29		20,00	5,89	0,0756	0,0474
D.D.	19	13	32											
D. Gl. P.	32	26	58	1		1	3,12		1,72	8,31		5,89	0,0756	0,0474
D. Kh.	4	5	9											
D. S.	75	33	108	1		1	1,34		0,93	8,31		5,89	0,0156	0,0474
D. P.	38	20	58	1	1	2	2,62	5,00	3,45	8,31	20,00	11,78	0,1512	0,0948
Dr. F.	279	205	484	4	2	6	1,44	0,79	1,24	33,24	40,00	35,34	0,4536	0,2844
Gl. F.	38	20	58											
Gr. h.	1	1	2											
Kh. D.	108	94	202	2	1	3	1,84	4,07	1,48	16,62	20,00	17,67	0,2268	0,1422
Schn.	41	25	66	2		2	4,88		3,01	16,62		11,78	0,1512	0,0948
Rh. D.	25	18	43	1		1	4,00		2,34	8,31		5,89	0,0756	0,0474
Rott.	1	5	6											
Sc. T.	60	39	99											
	790	538	1328	12	5	17	1,52	0,93	1,28					

„Unsere Hunde" + Kartei

Rasse	Untersuchte Hunde			Schmelz-hypoplasie			%-Anteil bei versch.Rassen			% d. einz. Rasse an SchH.-Fällen			*) 7742	**) 11523
	♂	♀	♂+♀	♂	♀	♂+♀	♂	♀	♂♀	♂	♀	♂♀	♂♀	♂♀
Ai.T.	394	224	618	1	1	2	0,25	0,45	0,32	1,47	3,03	1,97	0,026	0,0174
Bernh.	90	39	129	1		1	1,11		0,77	1,47		0,98	0,013	0,0087
Bull.T.	220	189	409	1	1	2	0,45	0,53	0,49	1,47	3,03	1,97	0,026	0,0174
C. Sp.	88	54	142	1	1	2	1,14	1,85	1,41	1,47	3,03	1,97	0,026	0,0174
D.D.	227	180	407		1	1		0,55	0,24		3,03	0,98	0,013	0,0087
D. Gl. P.	109	88	197	1		1	0,92		0,51	1,47		0,98	0,013	0,0087
D. Kh.	88	70	158		1	1		1,43	0,63		3,03	0,98	0,013	0,0087
D. S.	561	509	1070	8	4	12	1,43	0,79	1,12	11,76	12,12	11,79	0,156	0,1044
D. P.	1153	820	1973	30	18	48	2,59	2,19	2,43	44,10	54,54	47,36	0,624	0,4176
Dr. F.	387	299	686	4	3	7	1,04	1,01	1,02	5,88	9,09	6,89	0,091	0,0609
Gl. F.	93	55	148	1		1	1,08		0,67	1,47		0,98	0,013	0,0087
Gr. h.	60	60	120	1		1	1,66		0,83	1,47		0,98	0,013	0,0087
Kh. D.	191	190	381	2	1	3	1,04	0,52	0,78	2,94	3,03	2,95	0,039	0,0261
Schn.	353	221	574	8	1	9	2,26	0,45	1,57	11,76	3,03	8,86	0,117	0,0783
Rh. D.	82	61	143	1		1	1,22		0,64	1,47		0,98	0,013	0,0087
Rott.	154	100	254	7	1	8	4,55	1,00	3,15	10,29	3,03	7,88	0,104	0,0696
Sc. T.	205	128	333	1		1	0,49		0,30	1,47		0,98	0,013	0,0087
	4455	3287	7742	68	33	101	1,52	1,00	1,30					

Bei den mit ♂ ♀ bezeichneten Kolonnen erfolgte die Berechnung ohne Berücksichtigung des Geschlechtes.

In der vorletzten Zahlenreihe jeder Tabelle wird der perzentuelle Anteil der Schmelzhypoplasiefälle einzelner Rassen am Untersuchungsmaterial, das Schmelzunterbildungen aufweist, dargestellt. Die letzte Kolonne ist einem Hinweis auf den Prozentsatz der Schmelzhypoplasiefälle einzelner Rassen am gesamten Beobachtungsmaterial vorbehalten.

Wie aus der dritten Tabelle, in der zu Mittelwerten zu gelangen versucht wird, ersichtlich ist, konnten von 11 523 untersuchten Hunden bei 101 Tieren Schmelzhypoplasien festgestellt werden. Unterscheidet man diese Fälle weder nach Rasse noch nach Geschlecht, so gelangt man zu dem Ergebnis, daß durchschnittlich 0,87% („Unsere Hunde" 0,89%, „Kartei" 0,81%) Schmelzhypoplasien aufweisen.

Beim Menschen wird die Häufigkeit der Schmelzhypoplasien zwischen 1% und 43% angegeben. Der höchste Hundertsatz wurde von Fleischmann an Kinderleichen erhoben; er erklärt ihn damit, daß viele Kinder infolge Tetanie, welche, wie bereits ausgeführt, die Schmelzhypoplasien verursacht, starben.

E. Ätiologie

Wie aus den vorstehenden Ausführungen hervorgeht, ist beim Hunde für die Entstehung der Schmelzhypoplasien zum allergrößten Teil eine Staupeerkrankung während der ersten und insbesondere zweiten Dentition schuldtragend. Von den übrigen, unter natürlichen Verhältnissen auftretenden Krankheiten, spielt lediglich die Rachitis eine gewisse Rolle. Es ist mir bisher kein Fall bekannt geworden, bei welchem durch schlechte Haltungs- und Ernährungsbedingungen spontan Schmelzhypoplasien ausgelöst worden wären. Die durch Mangelkost experimentell erzeugten Schmelzhypoplasien bei Hunden zählen hier selbstverständlich nicht mit.

Es ist auffallend, daß beim Hunde, bei dem Rachitis relativ häufig auftritt, durch diese Erkrankung so selten Schmelzhypoplasien hervorgerufen werden. Vielleicht ist dies darauf zurückzuführen, daß beim Hunde die Rachitis ohne tetanische Erscheinungen abzulaufen pflegt, während beim Menschen oftmals Tetanie bei in Ausheilung begriffener Rachitis auftritt. Auf diese Eigentümlichkeit werde ich noch näher zurückkommen.

Es kann hier nicht näher auf das Rachitisproblem beim Hunde eingegangen werden, doch will ich kurz erwähnen, daß ein Teil human-

medizinischer Forscher (Christeller, Schmorl) das Vorkommen der Rachitis beim Hunde als ein zumindest seltenes Krankheitsbild hinstellen möchte. Nach Ansicht dieser Autoren liegt beim Großteil der „Rachitisfälle" beim Hund eine Ostitis fibrosa (Osteodystrophia) vor. Im Gegensatz hiezu stehen veterinär-medizinische Forscher und Kliniker (Gratzl, Hutyra-Marek, Wirth und andere) auf dem Standpunkt, daß Rachitis beim Hund häufig und einwandfrei zu beobachten ist. Auf Grund meiner klinischen Erfahrungen und des Studiums der einschlägigen Literatur kann ich mich dieser Auslegung vollinhaltlich anschließen und sagen, daß beim Hunde Rachitis zu den alltäglichen Krankheiten zu zählen ist, während Erkrankungen an Ostitis fibrosa bei dieser Tierart Seltenheitswert besitzen. Zu der ab und zu geübten Gleichsetzung von Ostitis fibrosa und Rachitis bei der sogenannten Schnüffelkrankheit der Schweine (Preuß) habe ich bereits in der Schrifttumsbesprechung Stellung genommen.

Beim Menschen hingegen stellt die Rachitis das Hauptkontingent der die Schmelzhypoplasien auslösenden Faktoren dar. Seit Fleischmann ist bekannt, daß die im Gefolge der Rachitis auftretende Tetanie (Fraisen der Kinder), welche als Ausdruck einer Dysfunktion der Epithelkörper gewertet wird, in einem ursächlichen Zusammenhang mit dem Auftreten der Schmelzhypoplasien steht.

Meine histologischen Befunde an hypoplastischen Hundezähnen und Zahnkeimen lassen folgende Auffassung der Morphogenese der Schmelzhypoplasien zu. Durch die infolge der Staupeinfektion auftretenden Zirkulationsstörungen (Exsudate, Ödeme) im Bereich der Zahnkeime werden auch das innere Schmelz-Epithel, die schmelzbildenden Ganoblasten, sowie die Dentin-Bildner (Odontoblasten) geschädigt, so daß sie nur minderwertigen Schmelz, bzw. Dentin erzeugen. Überdies werden die dadurch unregelmäßig ausgebildeten Schmelzprismen infolge des gleichfalls gestörten Mineralstoffwechsels mangelhaft verkalkt. Da die Ganoblasten nach Beendigung ihrer Funktion wieder verschwinden, ferner der Stoffwechsel im Schmelz infolge des Minimums an organischer Substanz sehr gering ist, sind die Schmelzhypoplasien irreparabel und bleibend sichtbar. Hingegen bleiben die Odontoblasten und Zementoblasten zeitlebens erhalten und regenerationsfähig, der Stoffwechsel in den von ihnen produzierten Geweben (Dentin, Zement) ist infolge des reicheren Gehaltes an organischen Elementen reger, daher können auch Mineralisationsmängel wieder ganz oder zum Teil ausgeglichen werden. Diese Auffassung vertreten auch viele humanmedizinische Autoren (Bauer, Euler, Kranz u. a.) bezüglich der analogen Vorgänge beim Menschen und bei Versuchstieren. Hingegen glaubte Berten, dem sich in jüngster Zeit u. a. Gottlieb anschloß, daß das organische

Schmelzprismengerüst normal angelegt werde, daß es jedoch infolge ungenügender Verkalkung einstürze.

Es bleibt noch die Frage offen, warum gerade beim Hund die Staupe so häufig Schmelzhypoplasien zur Folge hat. Die Annahme, daß, wie beim Menschen vielfach angenommen wird, das Fieber die Hauptschuld trage, ist nicht aufrechtzuerhalten, weil bei vielen anderen fieberhaften Erkrankungen des Hundes keine Schmelzhypoplasien auftreten.

Hinsichtlich der Beziehungen zwischen bestimmten Staupeformen und der Entstehung von Schmelzhypoplasien bestehen folgende Ansichten:

Nach Berge tritt das „Staupegebiß" besonders häufig bei der nervösen Form der Staupe auf. Ich selbst habe nur sehr selten Schmelzhypoplasien bei Hunden gesehen, die an nervöser Staupe während der Dentition gelitten haben. Es liegen auch keine weiteren Literaturangaben vor, welche diese Auffassung Berge's bestätigen.

Bei Kindern wurden Schmelzhypoplasien besonders bei Erkrankungen des Darmkanals beobachtet und mit Resorptionsstörungen in Verbindung gebracht. Ähnliche Zusammenhänge für den Hund bei Erkrankungen des Darmtraktes infolge Staupe sind nicht erwiesen.

Für die bei Kindern besonders häufig nach Tetanie auftretenden Schmelzhypoplasien (Fleischmann) finden sich keine natürlichen Parallelen beim Hund. Fleischmann beobachtete besonders häufiges Auftreten von Schmelzhypoplasien bei Kindern, die eine Tetanie durchgemacht haben. Ich habe nur in einem einzigen Falle eine Schmelzhypoplasie bei einem 4monatigen Drahthaar-Foxterrier-Rüden gesehen, der eine Woche lang an tetanischen Anfällen litt, die sich nach intravenöser Kalzium-Medikation legten. Bei diesem Hunde war die Thyreoidea erheblich vergrößert und von teigiger Konsistenz. Ob gleichzeitig eine Veränderung der Epithelkörperchen vorlag, konnte ich damals nicht differenzieren.

Nach dem bisher Angeführten wäre die Frage, ob Beziehungen zwischen bestimmten Staupeformen und der Entstehung von Schmelzhypoplasien bestehen, dahin zu beantworten, daß ursächliche Beziehungen dieser Art nicht überzeugend nachgewiesen sind.

Bezüglich Heredität der Schmelzhypoplasien beim Hunde geht aus der Literatur hervor, daß eine Erblichkeit nicht besteht. In diesem Zusammenhange sei besonders auf das bereits zitierte Rundschreibenergebnis von Stang hingewiesen, demzufolge selbst Inzucht die Disposition für Staupeschmelzhypoplasien nicht fördert. Dieser Ansicht schließe ich mich voll und ganz an, muß

jedoch betonen, daß ich bezüglich der Vererbbarkeit der durch Rachitis bedingten Schmelzhypoplasien gegenteiliger Meinung bin. Die Vererblichkeit der Schmelzhypoplasien ist in diesem Falle durch die Vererblichkeit der Rachitis als Grundkrankheit bedingt. Es ist bekannt, daß die Rachitis geradezu rassenbedingt ist, wofür ich als Beispiel die Deutsche Dogge anführen möchte, die den Genotypus „Rachitisdisposition" darstellt (ein Ausdruck, den Lehmann geprägt hat). Diese meine Auffassung steht auch mit den neuerlich von humanmedizinischen Forschern (Hunold, Korkhaus, Präger, Ritter, Weitz u. a.) mitgeteilten Berichten über die Vererbbarkeit rachitisbedingter Schmelzhypoplasien, insbesondere bei menschlichen Zwillingen, in Übereinstimmung.

Die Schwere der Hypoplasien hängt ab von der Dauer der schädigenden Einflüsse bzw. der Infektion (Staupe), jedoch nicht, wie ich bereits an anderer Stelle angeführt habe, von dem Grad derselben. Die Lokalisation ist bedingt durch den Zeitpunkt des Einsetzens der Stoffwechselstörungen.

Es ist klar, daß der Schmelz jener Zähne, die zur Zeit der Infektionskrankheit bzw. der Mineralisationshemmung bereits vollkommen durchgebrochen, also vollkommen verkalkt sind, nicht mehr pathologisch verändert werden kann.

Über die chronologische Reihenfolge des Durchbruches der Milch- und der bleibenden Hundezähne sind in der Fachliteratur nur ganz wenige, meist auch ungenaue Angaben zu finden. Ich habe deshalb die Durchbruchszeiten bei einer großen Zahl von Junghunden klinisch festgestellt, ferner die Dentitionsstadien an Zahn-Kieferschnitten histologisch und an mazerierten Schädeln röntgenographisch ermittelt. Letztere Befunde werden demnächst als „Atlas of Skiagrams of the dentition in dogs", in „Gaines Dog Research" (New York) erscheinen, der auch Schaubilder aller Dentitionsstadien enthalten wird. Abb. 19 stellt ein Regelschema der II. Dentition vor, bei dem in primitiver Form die Ergebnisse dieser Studien verwertet sind und das bereits die Bestimmung des Einsetzens und der Dauer der die Schmelzhypoplasien verursachenden Noxen (Staupe) ermöglicht. Zeichnet man beispielsweise die bei Abb. 1 sichtbaren und beschriebenen Schmelzhypoplasien im Zahnschema (Abb. 20) ein, dann sieht man, daß diese von den normalen Kronenbezirken durch eine Linie getrennt werden, die ungefähr der Linie 3 des Regelschemas, also einem Zahnentwicklungsstadium von 17 Wochen, entspricht. Der Hund müßte daher vor Beendigung des 4. Lebensmonates an Staupe erkrankt sein, was auch tatsächlich der Fall war.

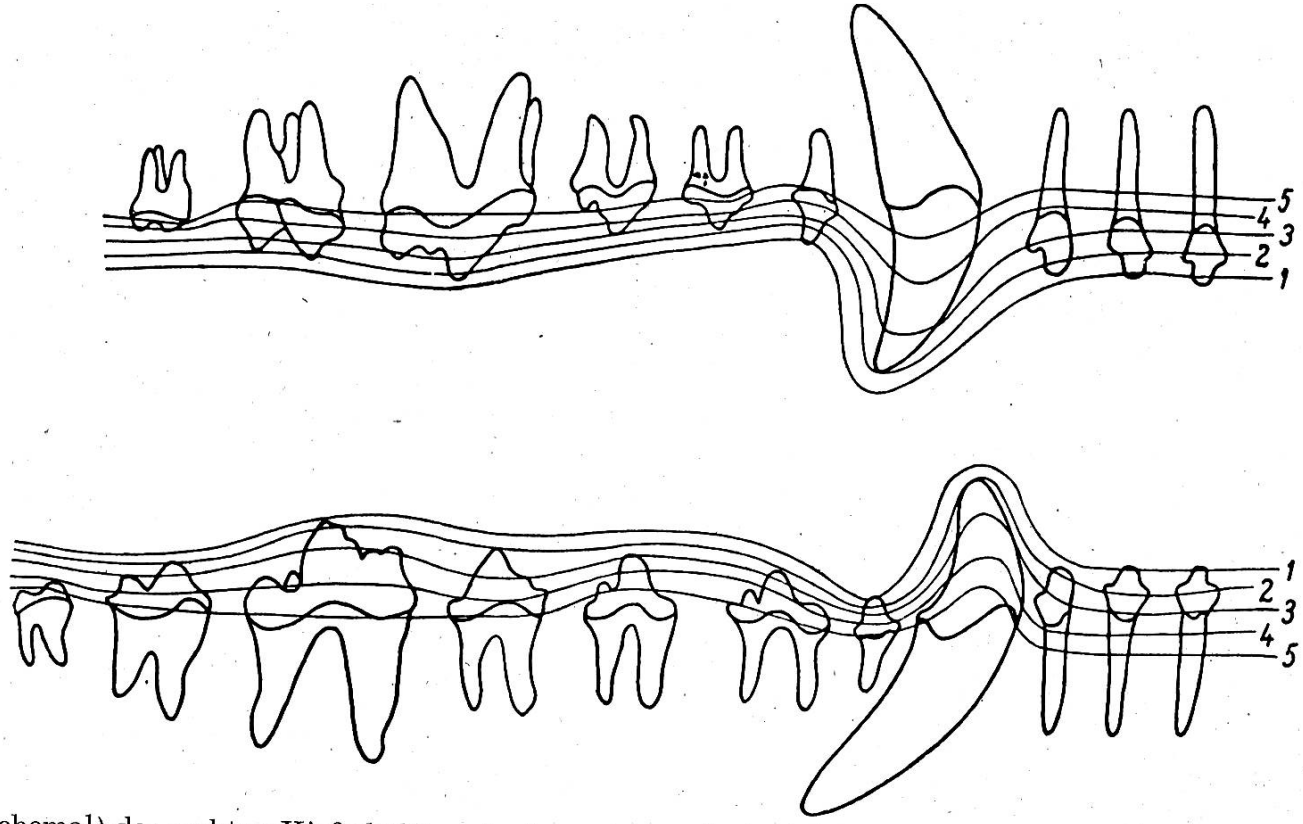

Abb. 19. Schema[1]) der rechten Kieferhälfte mit eingezeichneten, je 14 Tage auseinanderliegenden Zahnentwicklungsstufen (= Mineralisationsstadien) der 2. Dentition. Die Werte wurden klinisch und röntgenologisch bei Hunden mittelgroßer, normalkiefriger Rassen (Airedaleterrier, Dobermann, Deutscher Schäferhund usw.) ermittelt.

Linie	1	Stand	des	Zahndurchbruches	mit	15	Wochen
„	2	„	„	„	„	17	„
„	3	„	„	„	„	19	„
„	4	„	„	„	„	21	„
„	5	„	„	„	„	23	„

[1]) Abbildung 6 aus Bodingbauer (2).

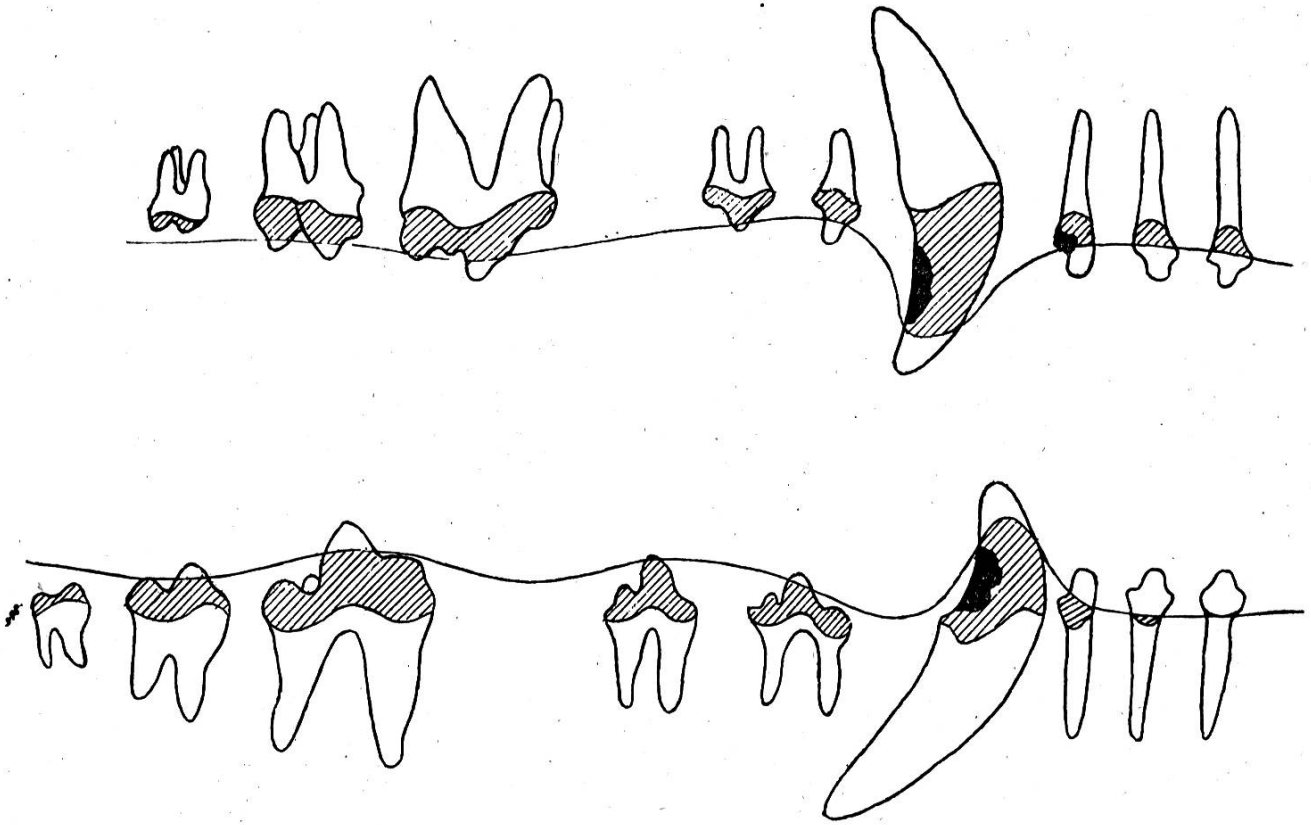

Abb. 20. Die in Abb. 1 ersichtlichen Staupeschmelzhypoplasien wurden im Regelschema (Abb. 19) eingetragen; die normalen Kronenteile sind von den hypoplastischen Bezirken durch eine der Kurve 3 des Regelschemas entsprechende Linie geschieden.

F. Die Auswirkungen der Schmelzhypoplasien

In der Humanzahnheilkunde wird noch immer die Frage diskutiert, ob die Schmelzhypoplasien prädisponierend für Karies wirken oder nicht.

Ein Teil der Autoren (Euler, Kantorowicz u. a.) verneinen sie. Hingegen vertritt M. Mellanby, gestützt auf ihre eingangs besprochenen Experimente sowie auf klinische Untersuchungen einen positiven Standpunkt, zu welchem auch ich auf Grund meiner Beobachtungen neige. Wie ich an anderer Stelle (Bodingbauer 5) ausführte, ist die Karies beim Hunde meist traumatischer Natur, weil bei orthognathen (normalkiefrigen) Rassen die Fossa centralis der ersten Oberkiefermolaren ($\underline{9|9}$) ständig vom disto-facialen Höcker des Antagonisten ($\overline{9|9}$) irritiert wird, wodurch es unter gewissen Voraussetzungen zu Schädigung, bzw. Zerstörung des Schmelzoberhäutchens kommen kann. Wie im mikroskopischen Teil gezeigt werden konnte, ist oftmals eine Schädigung der Cuticula dentis durch die Hypoplasien zu beobachten. Sind diese aber, wie in Abb. 3 und 4 gezeigt, an der Fossa centralis lokalisiert, dann kann dadurch ein Punctus minoris resistentiae geschaffen werden.

Durch Schmelzhypoplasien III. Grades können ferner, wie z. B. in dem oben beschriebenen und illustrierten Falle (Abb. 6), die befallenen Zähne derart geschwächt werden, daß dadurch Prädilektionsstellen für Spontanfrakturen entstehen. Da, wie die Beobachtung lehrt, die mit Schmelzhypoplasien behafteten Gebisse außerdem kleiner als normal sind, kann eine Verminderung des Arbeitswertes bei Gebrauchshunden eintreten, die u. a. von dem Grad und der Lokalisation der Hypoplasien und schließlich auch davon abhängig ist, welcher Zahnsorte die hypoplastischen Zähne angehören. Beispielsweise wird ein hypoplastischer Fangzahn das Apportieren oder die Mannarbeit ungleich mehr beeinträchtigen, als wenn bloß ein minder funktionswichtiger Zahn geschädigt wäre.

G. Therapie

Bei frisch aufgetretenem Staupegebiß soll stets eine Vaduril-Medikation[1]) zur Förderung der Mineralisation der Zahnhartgewebe versucht werden. Bei älteren, mehr als dreivierteljährigen Hunden können die bestehenden Unebenheiten im Schmelz abgeschliffen und poliert werden. Verfärbte Schmelzbezirke sind mit

[1]) Extrakt aus embryonalen Kalbsknochen.

säurefreiem Öl einzupinseln und dann mit Gemsteinchen äußerst vorsichtig (höchstens 0,1 mm) abzuschleifen. Die Zähne sind einige Monate hindurch vom Besitzer mit milder Seife zu bürsten und hierauf mit Öl einzureiben.

H. Prophylaxe

Parenterale Applikation von Vaduril an Junghunde, die entweder staupegefährdet oder staupekrank sind und sich vor oder im Zahnwechsel befinden. Kleine und mittelgroße Hunde erhalten 1 ccm, große 2 ccm jeden zweiten Tag injiziert, insgesamt 4 bis 8 Injektionen. Sehr empfehlenswert ist die submuköse Einspritzung: Betupfen der Mundschleimhaut mit 1%igem Trypaflavinspiritus, Einstich mit feiner Kanüle (Nr. 16) in die mit dem Daumen und Zeigefinger der linken Hand abgehobene Umschlagfalte. Nadel darf auf keinen Widerstand stoßen (Periost!), wird etwas zurückgezogen, dann wird die vorgewärmte Injektionslösung langsam injiziert. Das Präparat kann auch intramuskulär injiziert werden. Ferner können Vaduril-Tabletten (3mal täglich 2 bis 4 Tabletten, je nach Größe des Hundes) verabreicht werden, die sehr gerne genommen werden.

Schrifttum

Alten, S. v.: Zahnkrankheiten bei Hunden. Diss. Hannover 1938. D. t. W. 1939, p. 543—545. — Bálas, J.: Die Zahnanomalien, Zahnkrankheiten und die Altersbestimmung des Hundes. Diss. Budapest 1935. — Bauer, W.: Die Veränderungen der Zähne und Kiefer bei experimenteller Hunderachitis (mit vergleichenden Untersuchungen bei kindlicher Rachitis). Z. f. Stom. 1925, 5. — Baume, R.: Odontologische Forschungen. Leipzig 1882. — Berge, E.: Klinische Beiträge zur Oligodontie und Schmelzhypoplasie des Hundes. B. T. W. 1924, 30, p. 389—393. — Bodingbauer, J.: (1) Über ein Prophylaktikum gegen das Staupegebiß des Hundes. Berliner und Münchener Tierärzt. Wochenschr. Jahrg. 1944, Nr. 1/2, S. 3—5. — Derselbe: (2) Die Staupe-Schmelzhypoplasien (Staupegebiß des Hundes) als Fehlerquelle in der experimentellen Kariesforschung. Z. f. Stom., Heft 7, Jahrg. 1946. — Derselbe: (3) Neuerlicher, erweiterter Vorschlag für eine einheitliche, vereinfachte Bezeichnung der Hundezähne. Wr. Tierärztl. Monatsschrift, H. 5, Jahrg. 1947. — Derselbe: (4) Vergleichende Betrachtungen über das Vorkommen der Karies beim Menschen und beim Hunde. Z. f. Stom., Heft 8, Jahrgang 1947. — Bunting, Russel W. (Abb. Arbor): Die Nahrung und ihre Bedeutung für die Verhütung von Zahnkaries. J. of the Am. Dent. Ass. 1924, H. 1, Ref. Z. R. 1924, H. 39, S. 533. — Capitan: zitiert nach Fleischmann. — Christeller: Die Formen der Ostitis fibrosa der Säugetiere, zugleich ein Beitrag zur Frage der „Rachitis" der Affen. Erg. Path, 20, 2, 1 (1922). — Cocu: Diskussionsbemerkungen zu Dechambre. Bull. Acad. vét. France, VI, p. 318

(1933). — Cohrs, P.: Osteodystrophia (Ostitis fibrosa) im Kapitel Knochen. Lehrb. d. spez. path. Anatomie d. Hst., G. Fischer, Jena, 1931, p. 630—651. — Derselbe: Lehrbuch der spez. pathologischen Anatomie der Haustiere. G. Fischer, Verlag, Jena 1931. — Ebner, V. v.: Strittige Fragen über den Bau des Zahnschmelzes. Sitzungsber. Akad. Wiss., Wien, Math. naturwiss. Kl. III, 99,57 (1890b). — Euler, Hermann: Die Anomalien, Fehlbildungen und Verstümmelungen der menschlichen Zähne. J. F. Lehmanns Verlag, München. — Erdheim: Rachitis und Epithelkörperchen. 90. Bd. der Denkschrift der Kaiserlichen Akademie der Wissenschaften, Math. naturwiss. Klasse, Wien 1914. — Fleischmann: Die Ursache der Schmelzhypoplasien. Oe. u. Vjschr. f. Zhk. XXV/IV. — Derselbe: Rachitische Veränderungen des Dentins, Oe. u. Vjschr. f. Zhk. 1909. — Geiger, W.: Staupe bei tragenden Hündinnen. D. Tzt. Wschr., Tierärztl. Rdsch., 52/50 Jahrg. (1944). — Gottlieb, Dr. B.: Experimentelle Untersuchungen zur Ätiologie der Karies. Oe. Z. f. Stom. 1913, N. 5, S. 174—176; Ref. D. z. W. 1913, N. 29, S. 526. — Hauck, E.: Untersuchungen über die Form und Abänderungsbreite des Hundegebisses. Wr. T. M. 1942/12, 15, 20, 21, 23; 1943/2. — Harndt, E.: Auswirkungen gesteigerter Zuckerfütterungen im Tierversuch. D. Zahn- usw. Hk. 4/5, 356 (1937). — Derselbe: Erwiderung auf Alfred Kunerts Kritik an meiner Arbeit „Auswirkungen gesteigerter Zuckerfütterungen im Tierversuch". D. Zahn- usw. Hk. 4/5 (1937). — Derselbe: Der Einfluß des Zuckers auf die Zähne. D. zahnärztl. Wochenschrift 1941/18. — Hunold: zitiert nach Euler. — Jakob, H.: Innere Krankheiten des Hundes. F. Ehnke Verl., Stuttgart 1924. — Joest, E.: Kap. II, Zähne, Handbuch der speziellen pathologischen Anatomie der Haustiere. K. Schoetz, Berlin 1926. — Korkhaus, G.: Deutsche Jug. Zahnpflege 1937. — Kranz, P.: Innere Sekretion in Beziehung zur Kieferbildung und Zahnentwicklung. D. Zahnhlk. i. Vorträgen, H. 32 (G. Thieme, 1941). — Kranz, P. und Osten-Sacken H. v. d.: Innere Sekretion. Fortschr. d. Z. Hlk. 1933, Lieferung 4. — Lehmann, Fr.: Über Knochenveränderungen beim intestinalen Infantilismus. Mschr. Kinderheilk. 30, 124 (1925). — Liesegang, E. R.: Mineralisation und Remineralisation innerhalb des Zahnes. D. Zahn- usw. Hlk. 3, 803—813, 1936. — Magitot: Traité des anomalies du système dentaire, chez l'homme et les mammifères, Paris 1877. — Marek J. und Lellmann O.: Die Rachitis mit ihrer ätiologischen, biochemischen, pathogenetischen, pathologischen, anatomischen und klinischen Beziehungen. G. Fischer, Jena 1931. — Mathis, H.: Caries dentium. Urban & Schwarzenberg, Wien 1937. — Mellanby, May: Der Ernährungsfaktor in der Kariesprophylaxe. D. Zahn- usw. Hlk. Bad. 4, H. 1 (1937). — Präger: zitiert nach Euler. — Preuß: Arch. f. wiss. Tierhlk. 35, 1909. — Rattier und Duval: Contributions à l'étude de l'erosion dentaire (Pferd, Elefant, Hippopotamus). Thèse. Paris 1879. — Ritter: Über Epithelkörperchenbefunde bei Rachitis und anderen Knochenerkrankungen. Frankf. Z. Path. 24, 137 (1920). — Schmorl: Die pathologische Anatomie der rachitischen Knochenerkrankung mit besonderer Berücksichtigung ihrer Histologie und Pathogenese. Erg. inn. Med. 4, 403, 1909. — Stang-Wirth: Enzyklopädie der Tierheilkunde und Tierzucht. Urban & Schwarzenberg. — Stang: Ergebnisse einer Rundfrage über das sog. Staupegebiß. Tzt. Rundschau 1929, H. 45, p. 937. — Stephanitz, v.: Der Deutsche Schäferhund in Wort und Bild. Copyright 1932 by Verlag für d. Schfh (SV), Berlin. — Weitz: zitiert nach Euler. — Wirth, D.: siehe Stang-Wirth. — Yamakami, Z.: Über den Einfluß der Hauptnährstoffe auf das Zahngewebe und seine Umgebung. Dtsch. zahnärztl. Wochenschrift 1933, Nr. 39, 921. —

Derselbe: Über die hochgradigen Entwicklungsstörungen der Zähne und des Alveolarknochens sowie das Auftreten der Zahnkaries bei einem Hund, der etwa 5 Jahre mit Zucker gefüttert wurde. Dtsch. zahnärztl. Wschr. 1935, Nr. 50, 1186. — Young: zitiert nach Mathis.

Anschrift des Autors: Wien, I., Nibelungeng. 8.

Opération par voie externe des rétrécissements du trayon

Par Prof. Dr. Jovan M. Dimić, Beograd

Les rétrécissements du canal du trayon (ductus papillaris mammae) chez les animaux domestiques (surtout chez les vaches et les chèvres) apparaissent soit à proximité du sinus, soit près de l'orifice du trayon.

Sauf l'infection, qui peut causer une inflammation et une induration de la muqueuse du canal et des tissus sous-jacents, les rétrécissements peuvent avoir une cause mécanique (une pression trop forte de la partie inférieure du trayon, lors de la traite, peut causer des hémorragies dans les tissus sous-muqueux).

Le traitement chirurgical du rétrécissement fait avec une sonde lancette par le canal, cause des blessures de sa muqueuse et peu de temps après l'opération il se forme le plus souvent de nouveaux rétrécissements qui peuvent être encore pires que les précédents et entraîner une oblitération totale du canal. L'inefficacité d'une intervention chirurgicale, employée jusqu'à maintenant comme traitement contre le rétrécissement du canal du trayon, est accrue par le danger d'une infection introduite dans le canal par un empirique, auquel est habituellement confié l'emploi du tube trayeur.

L'opération par voie externe

Les changements anatomo-pathologiques qui causent le rétrécissement du canal se trouvent dans la muqueuse ou les tissus sous-jacents de la muqueuse du canal. D'après leur localisation, ils rétrécissent la lumière de celui-ci, soit circulairement, soit à un point quelconque. Le principe de notre méthode opératoire est de laisser la muqueuse du canal intacte lors de l'opération. La tendance de l'opération est de stimuler par l'incision la formation de tissu conjonctif cicatriciel. Celui-ci, en se rétractant, va tirailler