Zeitschrift: Schweizer Archiv für Tierheilkunde SAT : die Fachzeitschrift für Tierärztinnen und Tierärzte = Archives Suisses de Médecine Vétérinaire ASMV : la revue professionnelle des vétérinaires

Herausgeber: Gesellschaft Schweizer Tierärztinnen und Tierärzte

Band: 90 (1948)

Heft: 10

Artikel: Kataraktextraktion bei einer Löwin

Autor: Brückner, R. / Lang, E.M.

DOI: https://doi.org/10.5169/seals-591583

Nutzungsbedingungen

Die ETH-Bibliothek ist die Anbieterin der digitalisierten Zeitschriften auf E-Periodica. Sie besitzt keine Urheberrechte an den Zeitschriften und ist nicht verantwortlich für deren Inhalte. Die Rechte liegen in der Regel bei den Herausgebern beziehungsweise den externen Rechteinhabern. Das Veröffentlichen von Bildern in Print- und Online-Publikationen sowie auf Social Media-Kanälen oder Webseiten ist nur mit vorheriger Genehmigung der Rechteinhaber erlaubt. Mehr erfahren

Conditions d'utilisation

L'ETH Library est le fournisseur des revues numérisées. Elle ne détient aucun droit d'auteur sur les revues et n'est pas responsable de leur contenu. En règle générale, les droits sont détenus par les éditeurs ou les détenteurs de droits externes. La reproduction d'images dans des publications imprimées ou en ligne ainsi que sur des canaux de médias sociaux ou des sites web n'est autorisée qu'avec l'accord préalable des détenteurs des droits. En savoir plus

Terms of use

The ETH Library is the provider of the digitised journals. It does not own any copyrights to the journals and is not responsible for their content. The rights usually lie with the publishers or the external rights holders. Publishing images in print and online publications, as well as on social media channels or websites, is only permitted with the prior consent of the rights holders. Find out more

Download PDF: 11.08.2025

ETH-Bibliothek Zürich, E-Periodica, https://www.e-periodica.ch

P. P. und Dunkin G. W.: Annales de Médecine Vét. 1930, März. — Laidlaw P. P. und Dunkin G. W.: Vet. Record, 1926, Febr. — Levaditi C.: Compt. rend. Soc. Biol. 1929 (100) 326. — Levaditi C., Lépine P. und Bazin J.: Comptes rend. Soc. Bil. 1930, (103) Heft 3. — Schlotthauer C. F.: J. Am. Vet. Med. Ass. 1938 (92) 619. — Schoop G.: D. t. W. 1936, S. 101. — Torrey J. P.: North Am. Vet. 1941 (22) 39. — Wright J. C.: J. Am. Vet. Med. Assoc. 1927, S. 81. — Goret P.: Rev. méd. vét. 1948 (April). — Riedmüller und Saxer: D. t. W. 1930 (38) 825. — Zwick W.: in Handbuch der Viruskrankheiten von Gildemeister-Haagen-Waldmann, 1939, Gustav Fischer, Jena.

Aus dem Zoologischen Garten Basel (Dir. Prof. H. Hediger) und der Universitätsaugenklinik Basel (Dir. Prof. A. Brückner).

Kataraktextraktion bei einer Löwin.

Von R. Brückner und E. M. Lang.

Einleitung.

Cataracta senilis wird bei Wildtieren verhältnismäßig selten beobachtet, weil Tiere gewöhnlich keine Gelegenheit haben, ein höheres Alter zu erreichen. Alterserscheinungen allgemeiner Natur dürften dem wildlebenden Tier die Selbsterhaltung oft unmöglich machen noch bevor senile Linsentrübungen einen Grad erreicht haben, der das Sehen stark beeinträchtigt. Haustiere werden meist geschlachtet, ehe sie das physiologische Senium erreichen. „Reife" Altersstarre sieht man etwas häufiger nur bei domestizierten Hunden. Wie oft senile — auch erst beginnende — Linsentrübungen bei Tieren im Durchschnitt vorkommen und welche Formen für die einzelnen Spezies charakteristisch sind, wird erst an Hand größerer Untersuchungsreihen, unter Benützung der heute zur Verfügung stehenden feineren Untersuchungsmethoden (Spaltlampe), zu beurteilen sein. Eine Bearbeitung dieser Frage muß sich auf die Mitarbeit der Tiergärten stützen, da in erster Linie hier auch alternde, schlecht sehende Tiere am Leben erhalten werden können[1]). Morphologie und Behandlung des Altersstars bei Tieren sind zweifellos nicht nur an und für sich von Interesse, sondern ganz besonders auch in Beziehung zu den am Menschen gewonnenen Erfahrungen.

Praktische Bedeutung haben kongenitale (Pferd, Hund, Katze, auch Ratte u. a.), traumatische (vorwiegend beim Rind und Pferd) und komplizierte Stare meist in Zusammenhang mit Uveitis (Mondblindheit des Pferdes) auch bei Diabetes (Hund), sowie Katarakt in Zusammenhang mit Subluxatio lentis und Glaukom (gewisse Hunderassen). Wir konnten Beispiele der meisten dieser Starformen selbst

---

[1]) Im Zoologischen Garten Basel wurde z. B. mehrere Jahre lang ein doppelseitig an Star erblindeter Mönchsgeier gepflegt, über dessen Augenbefund noch ausführlich berichtet werden wird.

beobachten. Wenn eine operative Behandlung hier in Erwägung gezogen wird, so sind dafür in der Regel kosmetische Gründe maßgebend. Daß die Beseitigung der getrübten Linse aber auch bei Tieren im Interesse der sensorischen Funktion des Auges eine keineswegs unnütze Maßnahme darstellt, ist durch Erfahrung sichergestellt. Durch Operation aphakisch gewordene Hunde erlangen beispielsweise in einigen Wochen nahezu die Geschicklichkeit der optischen Orientierung von Normaltieren, vorausgesetzt daß ihre Augen von anderweitigen pathologischen Veränderungen frei sind (Überreiter 1a; dort auch umfangreiche Literaturangaben). Die Extraktion einer luxierten Linse kann überdies dem schmerzhaften Sekundärglaukom und der bei längerer Dauer dadurch bedingten Vernichtung jeglichen Sehvermögens vorbeugen.

Ob die Prognose der Staroperation bei Tieren im allgemeinen eine so günstige ist, wie sie nach Überreiter (1a) bei guter Technik, Vor- und Nachbehandlung beim Hunde zu gelten hat, ist wohl noch nicht entschieden. Komplizierte Stare wird man jedenfalls möglichst nicht anrühren; so kommt ein großer Teil der Fälle von Star beim Pferde für die Operation nicht in Frage, weil die Linsentrübung hier oft im Verlauf der periodischen Augenentzündung auftritt, die das Auge in vielfacher Beziehung auch sonst geschädigt hat und durch den Eingriff wieder angefacht werden kann. Beim Pferd einen einseitigen Star aus optischen Gründen zu operieren, soll zudem wenig Zweck haben; es wird sogar angegeben, daß die Seheindrücke des aphakischen Auges zu Scheuen Veranlassung gegeben und dadurch die Arbeitsfähigkeit eines solchen Tieres stärker als die Einäugigkeit beeinträchtigt hätten (Möller 1b).

Einzelne Mißerfolge in der Praxis (Infektion, postoperatives Glaukom, Phthisis bulbi) sind es, die viele Tierärzte mit Bezug auf die Staroperation von weiteren Versuchen abhalten. Wir verschweigen nicht, daß auch wir selbst bei einem Hund und einer Katze je ein unerfreuliches Resultat haben in Kauf nehmen müssen. Dagegen dürfte es doch nicht abwegig erscheinen, wenn in Zusammenarbeit von Veterinär und Augenarzt weiter versucht wird, die Erfolgschancen zu verbessern. Vorbedingung dafür ist, daß die Operationstechnik die in der menschlichen Augenheilkunde gewonnenen Erfahrungen mitverwertet, und daß Betäubungsverfahren benützt werden, die dem Organismus des Tieres ebenso wie der Durchführung der Operation zuträglich sind. Da nicht nur die einzelnen Individuen, sondern auch jede Tierart im ganzen, ebenso wie die verschiedenen Rassen, in anatomischer, physiologischer und pharmakologischer Beziehung ihre besondere Eigenart haben, muß sich die Veterinärmedizin grundsätzlich auf viel mehr Einzelerfahrungen aufbauen als die Humanmedizin. Die nachfolgend geschilderte Staroperation bei einem Raubtier, ebenfalls eine Einzelerfahrung, sei als ein Glied in der Kette derartiger Beobachtungen gewertet.

Augenoperationen an Wildtieren bilden im ganzen verschwindende Ausnahmen. Nach Frick (zit. von Bayer [2]) soll Prof. Moter im Jahre 1909 in New York ein Rhinozeros wegen grauen Stars operiert haben. Das Tier wurde mit Lederriemen und Stricken gebunden und mit ungefähr 900 g Chloroform und 200 g Äther narkotisiert; es vertrug den Eingriff. Über die Operationsmethode und den Erfolg ist nichts erwähnt. Gemäß persönlicher Mitteilung hat Herr Prof. Weve (Utrecht) in früheren Jahren einmal im zoologischen Garten von Rotterdam bei einem Bären eine Staroperation versucht. Das Tier wurde an einer Kette gehalten, es war nicht narkotisiert. Der Erfolg befriedigte nicht. Prof. Holth (Oslo) hat einen Löwen staroperiert. Ergänzende Details zu dieser mündlich überlieferten Angabe konnten wir leider nicht in Erfahrung bringen.

Da der eine von uns bereits über Erfahrungen in der Narkose von Großkatzen verfügte (E. M. Lang [3]), erschien es aussichtsreich, bei der Löwin „Lotti" die Extraktion des rechtsseitigen Altersstars zu wagen. Die Umstände, die im einzelnen Veranlassung zu dem Eingriff gaben, sowie die Filmaufnahmen, die während der Operation gemacht wurden, sind an anderer Stelle bereits erwähnt (R. Brückner [4]).

Augenstatus vor der Operation.

Die Löwin „Lotti" ist gegen 20 Jahre alt (genaues Alter nicht bekannt). Rechts besteht eine reife Katarakt, links, wie sich später zeigte, eine Cataracta senilis incipiens. Der Augenhintergrund ist links noch mit allen Details zu erkennen, rechts dagegen ist ein Einblick auf die tiefen Teile des Bulbus unmöglich. Die rechte Pupille reagiert, ebenso wie die linke, auf Belichtung. Die Unterlider des Tieres sind mit schwarzen (andere Farbe als die des Felles) Wimpern besetzt. An den Oberlidern fehlen Wimpern. Der Lidrand des rechten Oberlides zeigt eine kleine traumatisch entstandene, vernarbte Einkerbung. Die Nickhaut kann aktiv bis zum temporalen Hornhautlimbus vorgezogen werden. Die Iris ist beidseits hell braungelb gefärbt. Die in Mydriasis kreisrunde Pupille erscheint in maximaler Miosis als kleine, vertikale, der Kreisform nahestehende Ellipse.

Die Operation.

Zur Vorbereitung der intravenösen Narkose ist die Mitarbeit von 4 Personen notwendig. Zur Illustration der im Zoologischen Garten Basel geübten Technik, die auch im vorliegenden Falle verwendet wird, sei auf eine frühere Mitteilung (E. M. Lang [3]) verwiesen. Nachdem das Tier in der dort angegebenen Weise in Seitenlage fixiert ist, erhält es im Zeitraum von 16 Minuten 26 ccm Numal „Roche" (d. h. etwa 0,25 ccm pro kg Körpergewicht) in die rechte Vena saphena externa injiziert. Nach Beendigung der Injektion ist die Muskulatur bereits erschlafft, Pupillar-, Korneal-

und Gesichtsreflexe sind erhalten; das Tier wird aus dem Transportkäfig herausgenommen und in linker Seitenlage auf ein Eisengitter aufgebunden, das als behelfsmäßiger Operationstisch dient; der Kopf wird durch Anlegen eines Eisenringes zusätzlich fixiert (s. Abb. 1).

In diesem Moment werden Bindehautabstriche entnommen. Der später untersuchte Ausstrich auf dem Objektträger ergab Xerosebazillen, Gram-positive Kokken und Diplokokken und andere Gram-negative Bazillen. In Bouillon und auf Schrägagar wuchsen Corynebacterium Xerosis, ein atypisches Bacterium paracoli commune und Staphylococcus albus non liquefaciens (candicans).

Anschließend werden mehrere Tropfen Kokain 5%, zwei Tropfen Homatropin 1% und mehrere Tropfen Argyrol 5% instilliert. Da die Berührung der Bindehaut mit der Platinöse noch recht intensiven Lidschluß auslöste, werden zur Vervollständigung der Lokalanästhesie noch 9 ccm Novokain 2% — Adrenalin 1‰ retrobulbär injiziert (eine Einstichstelle etwa 1 cm unterhalb des äußeren Lidwinkels [s. Abb. 1], eine zweite ca. ½ cm oberhalb des

Abb. 1. Das Tier auf dem behelfsmäßigen Operationstisch unmittelbar vor Ausführung der Retrobulbäranästhesie: Palpation des knöchernen Orbitalrandes für den ersten Einstich 1 cm unterhalb des äußeren Lidwinkels.

äußeren Lidwinkels; Nadelführung ungefähr in der Richtung zur Spitze der Orbita neben dem Bulbus in die Tiefe), durch Injektion des Anästhetikums in die Muskulatur des Unter- und Oberlides wird außerdem Akinesie der Lider angestrebt (Einstichstelle etwa ¾ cm unterhalb des äußeren Lidwinkels; Nadelführung zuerst senkrecht gegen die Muskulatur des Oberlides, dann horizontal in das Unterlid). Um mit der Injektionsnadel die Haut des Löwen zu durchstoßen, muß erheblicher Druck angewendet werden; das Tier wird dabei unruhig und versucht knurrend, den Kopf zu heben. Es erscheint daher zweckmäßig, während der folgenden Operation das Tier mittels Narkosesieb noch etwas Äther (im ganzen 170 ccm) inhalieren zu lassen.

Die eigentliche Operation wird 1¼ Stunden nach Einleitung der Narkose begonnen. Nach Einlegen der Desmarreschen Lidhalter zeigt sich, daß Injektionsflüssigkeit unter die Bindehaut geraten ist, was die Übersicht etwas erschwert. Die Vornahme einer Kanthotomie, die wir nicht ausführten, dürfte bei ähnlichen Fällen von Vorteil sein, speziell, um bei den engen Raumverhältnissen einen unbeabsichtigten Druck mit den Lidhaltern auf den Bulbus zu vermeiden. An Stelle von Lidhaltern kann man die Lider auch durch zwei große Fadenschlingen auseinanderhalten. Der obere durch den M. rectus sup. gelegte Faden dient zugleich als Zügelnaht (s. Abb. 2). Damit wird viel Platz gewonnen, und ein Druck auf den Bulbus ist vermeidbar, eine Methode, die hier nicht unerwähnt bleiben soll.

Mit Schere und Pinzette wird nun etwa 1½ cm vom oberen Limbus entfernt beginnend ein Bindehautlappen gegen den Limbus hin präpariert, zuletzt unter Zuhilfenahme des Skalpells. Nach Umlegen des Bindehautlappens auf die Hornhaut und Ausspülen des Operationsfeldes mit physiologischer Kochsalzlösung wird das Skalpell im Limbus corneae angesetzt und nach zahlreichen sägenden Bewegungen mit dem Instrument endlich die Vorderkammer eröffnet. Dann wird der Schnitt mit der Schere sowohl temporal- als auch nasalwärts bis zu einer Gesamtlänge von etwa 1,8 bis 2,0 cm verlängert (s. Abb. 3). Das Vorschieben des Scherenblattes im Kammerwinkel wird durch die vordrängende Iris behindert. Die angeschnittenen Limbusgefäße bluten etwas.

Anschließend wird eine gezähnte Kapselpinzette eingeführt, die Linsenkapsel breit eröffnet und unmittelbar ein recht großes Stück Linsenkapsel hervorgeholt. Ein zweites, noch größeres zusammenhängendes Stück stellt sich darauf spontan in der Wundöffnung ein, es wird ebenfalls entfernt.

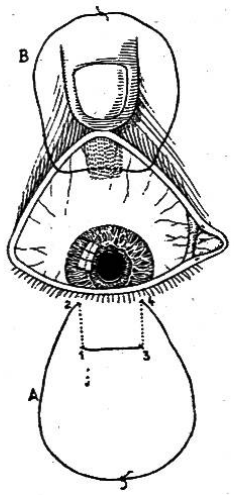

Abb. 2. Spreizen der Lider nach Weve: Ein etwa 50 cm langer, (in der Abb. wegen Raumersparnis viel zu kurz gezeichnet), mit starken Nadeln doppelt armierter, kräftiger Faden A wird von 1 nach 2 und von 3 nach 4 subkutan gegen den Rand des Unterlides geführt, die beiden freien Fadenenden angezogen und zusammengeknüpft. Ein zweiter, ebenfalls etwa 50 cm langer einfach armierter Faden B wird nach Anheben des Oberlides mit dem Finger, und Fassen des M. rectus sup. mit einer kräftigen Pinzette, subkonjunktival durch den Muskelansatz geführt; seine beiden freien Enden werden ebenfalls zusammengeknüpft und zuerst einige Millimeter seitlich dem Lidrand parallel gelegt, bevor man mit ihnen das Lid nach oben zieht. Die Hände der Hilfsperson, welche mit den 5 Fingern jeder Hand die Fadenschlingen spreizend, diese hält, sind vom Operationsfeld weit entfernt.

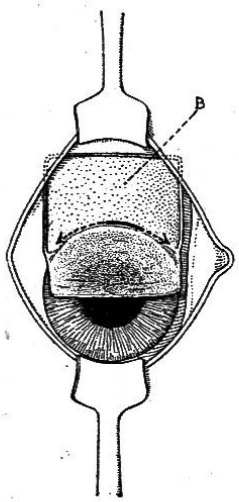

Abb. 3. Schnittführung (schematische Skizze): Der Bindehautlappen ist aus der oberen Conjunctiva bulbi herauspräpariert und aus seinem „Bett" B auf die Hornhaut heruntergeschlagen, die Vorderkammer mit dem Skalpell bereits eröffnet; Erweiterung des Schnittes in Richtung der Pfeile mit der Schere.

Nachträglich zeigte sich, daß diese beiden Kapselfetzen fast die gesamte Vorderkapsel darstellten. Die Verankerung der Kapsel an den

Zonulafasern konnte keine sehr feste gewesen sein. Elastische Eigenschaften oder eine Tendenz zur Einrollung waren an der Kapsel nicht zu erkennen.

Inzwischen hat sich Blut in die Vorderkammer ergossen, außerdem stellt sich eine kleine Glaskörperperle in der Wundöffnung ein. Dies bedeutet, daß auf das (beim Menschen) übliche Herausmassieren des Linsenkernes, welches Glaskörperverlust zur Folge haben könnte, verzichtet werden muß; zur Vorbereitung der Schlingenextraktion wird daher mit Irispinzette und de Weckerscher Schere noch eine Iridektomie vorgenommen. Das Gewebe der Löweniris erwies sich für die de Weckersche Schere als derb und schwer schneidbar.

Der Linsenkern wird anschließend mit der „Schlinge", d. h. der Größe der Löwenlinse entsprechend mit einem in der Humanophthalmologie gebräuchlichen Exenterationslöffel extrahiert. Bei gleichzeitigem leichtem Nachdrücken von außen mit einem Davielschen Spatel auf die untere Partie der Hornhaut gelingt das Manöver unerwartet leicht. Durch eine vom Blut in der Vorderkammer freigelassene Lücke sieht man sofort das Tapetum im Augenhintergrund aufleuchten.

Der extrahierte Linsenkern hatte ein Frischgewicht von 1,05 g; sein Äquatorialdurchmesser betrug 1,55 cm, der anteroposteriore Durchmesser 0,78 cm. Makroskopisch zeigte er eine der menschlichen Linse ähnliche Andeutung von Zwiebelschalenstruktur.

Die Iris wird mit dem Davielschen Spatel zu reponieren versucht, dann der Bindehautlappen mit vier Katgutnähten in der Ausgangslage befestigt. Zum Schluß wird Pilocarpin 2 % — Eserin ½ %-Lösung eingeträufelt und das Oberlid über die Hornhaut gezogen. Die Kornea ist konvex gewölbt, die Vorderkammer gleichmäßig durchblutet; nur temporal ist Irisgewebe von normalem Aussehen sichtbar. Die Tension des Auges ist weich. Dauer der Operation 52 Minuten.

Das Tier wird daraufhin im Ruhekäfig auf reichlich Stroh auf seine linke Seite gebettet und mit einem Tuch zugedeckt. Es knurrt dabei leise.

Eine Stunde nach der Operation ist der vorher gut gespannte Schenkelarterienpuls nur noch fadenförmig. Das Tier erhält deshalb subkutan 12 ccm Asphyxin. Während des Nachschlafes erhält es noch ein zweites Mal 12 ccm Asphyxin, außerdem 6 Ampullen Redoxon „Roche" (600 mg Vitamin C) subkutan und 10 ccm Kalzium „Sandoz" 20 % intramuskulär.

Postoperativer Verlauf.

Einen Tag nach der Operation sickern aus der rechten Lidspalte kleine Mengen braun-sanguinolenter Flüssigkeit. Auf Geräusche hin wird die linke Lidspalte weit, die rechte nur 3 bis 4 mm geöffnet. Die Nickhaut bedeckt fast die ganze rechte Kornea. Die Conjunctiva ist geschwollen. Im temporalen Lidwinkel wird ein kleines Stück der Kornea sichtbar; es ist getrübt. Belichtung mit der Taschenlampe hat aktiven Lidschluß und dann mehrfaches Blinzeln mit Tränenfluß zur Folge; es ist offenbar etwas schmerzhaft. Berührung der Lider mit der Hand wird sofort abgewehrt; das Tier zeigt dabei Unruhe und knurrt.

Am zweiten Tag ist das Bindehautsekret immer noch reichlich, aber weniger sanguinolent; die Kornea ist konvex gewölbt, so weit sie von der Nickhaut freigelassen wird, trüb. Die Lidspalte wird etwa 1 cm weit geöffnet. Bei Belichtung des Auges mit der Taschenlampe werden die Lider zugekniffen; das Tier versucht mit der Pfote an das Auge heranzukommen, was ihm aber nicht gelingt.

Am dritten Tag, 54 Stunden post operationem, richtet sich die Löwin auf die Ellenbogen auf, trinkt Fleischbrühe und frißt. Sie steht auf, kann aber das Gleichgewicht nicht halten und fällt um. Sie versucht mitunter, das operierte Auge am Gitter zu reiben.

Am vierten Tag geht das Tier für kurze Zeiten im Käfig, allerdings noch stark schwankend, umher; es kotet und frißt gut. Wenn es affektiv gereizt wird, öffnet es die Lidspalte des operierten Auges ziemlich weit und zieht auch die Nickhaut zurück, so daß etwa zwei Drittel der Kornea zu sehen sind. Die Kornea ist in toto beinahe milchweiß getrübt. Als das Tier nahe an das Gitter kommt, sieht man bei intensiver fokaler Beleuchtung zusammengesintertes Blut in der Vorderkammer; Iris nicht mit Sicherheit erkennbar.

Zehn Tage post operationem ist die Hornhauttrübung nasal einwenig aufgehellt, so daß die Iris eben sichtbar ist. In den folgenden Tagen hellt sich die Trübung, von der nasalen Seite temporalwärts nicht ganz gleichmäßig fortschreitend, allmählich immer mehr auf. Am 22. Tag ist die Kornea nur noch unregelmäßig, vorwiegend im temporalen Bezirk wolkig getrübt. Man erhält beim Hineinleuchten vom Fundus grünes Licht. Im temporalen Teil der Vorderkammer scheinen sich noch Fibringerinnsel oder Kortexreste zu befinden. Nur im Affekt öffnet das Tier die Lidspalte so weit, daß diese Beobachtungen möglich sind. Gewöhnlich hält es das operierte Auge geschlossen.

Sechs Wochen nach der Operation ist das rechte Auge völlig reizfrei; es wird normal geöffnet wie das linke; es besteht keine Lichtscheu, keine Sekretion mehr. Der äußerste temporale Bezirk der Hornhaut ist noch leicht getrübt. Die Vorderkammer ist optisch leer, von etwa normaler Tiefe. Die Pupille leicht nach temporal oben verlagert, in dieser selben Richtung etwas schräg-oval verzogen, wenig enger als die linke; auf Lichteinfall verengert sie sich, bei Verdunke-

lung erweitert sie sich; beide Reaktionen laufen etwas weniger ausgiebig ab als am linken Auge. Unerwarteterweise sieht man auf Distanz kein Iriskolobom (die Tatsache, daß die Iridektomie nicht total, sondern daß eine Sphinkterbrücke stehengeblieben war, wurde erst später am enukleierten Bulbus sichergestellt). Der Fundus leuchtet etwas schmutziggelb auf, man erkennt einige Netzhautgefäße.

Die Löwin hat eine nicht unerhebliche Aggressivität wieder erlangt. Weitere Details können daher zu diesem Zeitpunkt ohne Narkose nicht beobachtet werden. Sie hat an Körpergewicht zugenommen und sieht so gut aus, daß sie wieder ausgestellt werden kann. Dieser erfreuliche Zustand dauert leider nicht lange. Kurze Zeit später magert das Tier rapid ab und geht 2½ Monate nach der Operation, wie die nachträgliche Autopsie durch Herrn P.-D. Dr. S. Scheidegger (Path. Institut Basel) ergeben hat, an einer doppelseitigen ausgedehnten kavernösen Lungentuberkulose zugrunde.

Bemerkenswert im Verlauf ist die intensive Trübung der Hornhaut. Sie dürfte, wie gelegentlich auch beim Menschen, die Folge von mechanischen und chemischen Läsionen des Hornhautendothels sein, in deren Folge Kammerwasser in die Hornhaut eindringt und diese zur Quellung bringt. Die Tatsache, daß die Hornhauttrübung zuerst nasal und dann allmählich temporalwärts zurückging, macht es wahrscheinlich, daß beim Aufhellungsprozeß die Temperatur und die physiologische Benetzung der Hornhaut von außen eine Rolle spielen. Die nasale Region der Kornea ist in dieser Beziehung bei Tieren, die ein vollausgebildetes drittes Lid besitzen, günstiger gestellt als die temporale, da bei pathologischen Reizzuständen — wie auch in unserem Falle — die Nickhaut gewöhnlich vorgeschoben wird und einen kleineren oder größeren Teil der Hornhaut auch bei geöffneter Lidspalte deckt.

Autoptische Befunde[1]).

An den frisch enukleierten Bulbi wurden die auf folgender Seite aufgeführten Maße erhoben.

Man ersieht, daß die Staroperation keine markanten Unterschiede zwischen den Maßen beider Bulbi zur Folge gehabt hat. Nur die schon normalerweise nicht ideale Kreisform des Limbus der Löwenhornhaut ist rechts stärker abgewandelt. Er erscheint im temporalen Teil der Operationsnarbe annähernd zur Sehne abgeflacht. Das rechte, aphakische Auge zeigt Irisschlottern und mäßig starke Glaskörpertrübungen. Unter Vorschaltung von + 13 dptr können im aufrechten Bild Papille, Netzhaut und Gefäße einigermaßen scharf gesehen werden. Das linke Auge ist emmetropisch.

---

[1]) An dieser Stelle werden nur Befunde erwähnt, die im Zusammenhang mit dem Altersstar und der Operation von Bedeutung sind.

		Rechtes (operiertes) Auge cm	Linkes Auge cm
Äquatorialdurchmesser des Bulbus.....	horizontal	3,7	3,75
	vertikal	3,9	3,85
Augenachse		3,7	3,75
Hornhautdurchmesser	horizontal	2,5	2,6
	vertikal	2,5	2,6
Austrittspupille.....	horizontal	—	1,5
Durchmesser des Sehnerven (samt Duralscheide)	horizontal	—	0,3
	vertikal	0,4	0,4

Von der mikroskopischen Untersuchung des operierten, in Zenkerscher Lösung fixierten Auges erwähnen wir nur die für die Beurteilung des Operationsresultates wesentlichen Details. Der hintere Bulbusabschnitt inklusive Ziliarkörper ist, abgesehen von unwesentlichen postmortalen Veränderungen, normal. Nirgends Zeichen von Infektion. Die reparativen Gewebsreaktionen, die im Zusammenhang mit der Narbenbildung (Resorption von Blut und Gewebstrümmern usw.) sich zweifellos abgespielt haben, können als abgeschlossen angesehen werden. Es zeigt sich, daß durch die Iridektomie ein Stück des Pupillarteiles der Iris entfernt worden ist, die basale Hälfte der Iris ist stehengeblieben. Die feine, vor der Einbettung beobachtete Brücke des Pupillarrandes ist beim Schneiden zerrissen, in den Schnitten nicht mehr auffindbar. An der Kolobombasis ist der freie Irisrand an zwei Punkten durch neugebildetes Bindegewebe Bi_1 mit der Hornhautnarbe verbunden (s. Abb. 4). Das Irisstroma ist im Gebiet der Kolobombasis verdickt und läuft am freien Ende an mehreren Stellen ohne deutliche Grenze in das Narbengewebe Bi_1 aus, das in der Kolobombasis den Rand der Iris nach hinten umwachsen hat. Hier erscheint sowohl das Stroma als auch das Pigmentepithel gewuchert; das letztgenannte ist in Form dichter Haufen Ep_1 an mehreren Stellen in das Irisstroma vorgedrungen. Die quergeschnittenen Bündel des Sphincter pupillae Sph, die im gegenüberliegenden, von der Operation nicht berührten Teil der Iris einen schmalen, geraden Streifen bilden, sind durch die narbigen Veränderungen im Kolobomgebiet in die Form eines S gelagert. Dem in dieser Weise veränderten Irisgewebe hinten angelagert finden sich einige im Bulbus zurückgebliebene, vielfach gefaltete Stückchen der Linsenkapsel L. Diese sind einesteils in eine dünne Schicht von Bindegewebe Bi_2 eingebettet, andernteils sind die gegen die Iris gerichteten Räume zwischen den Kapselfalten durch Irisepithelien Ep_2 ausgefüllt, wodurch die scharfe Grenze auch der hinteren Irisoberfläche teilweise verwischt ist (Abb. 4). Anderswo finden sich Linsenkapselreste nicht.

Die Hornhaut ist im Gebiete der Operationsnarbe etwas verdickt. Residuen der in vivo beobachteten Quellung sind nicht mehr erkenn-

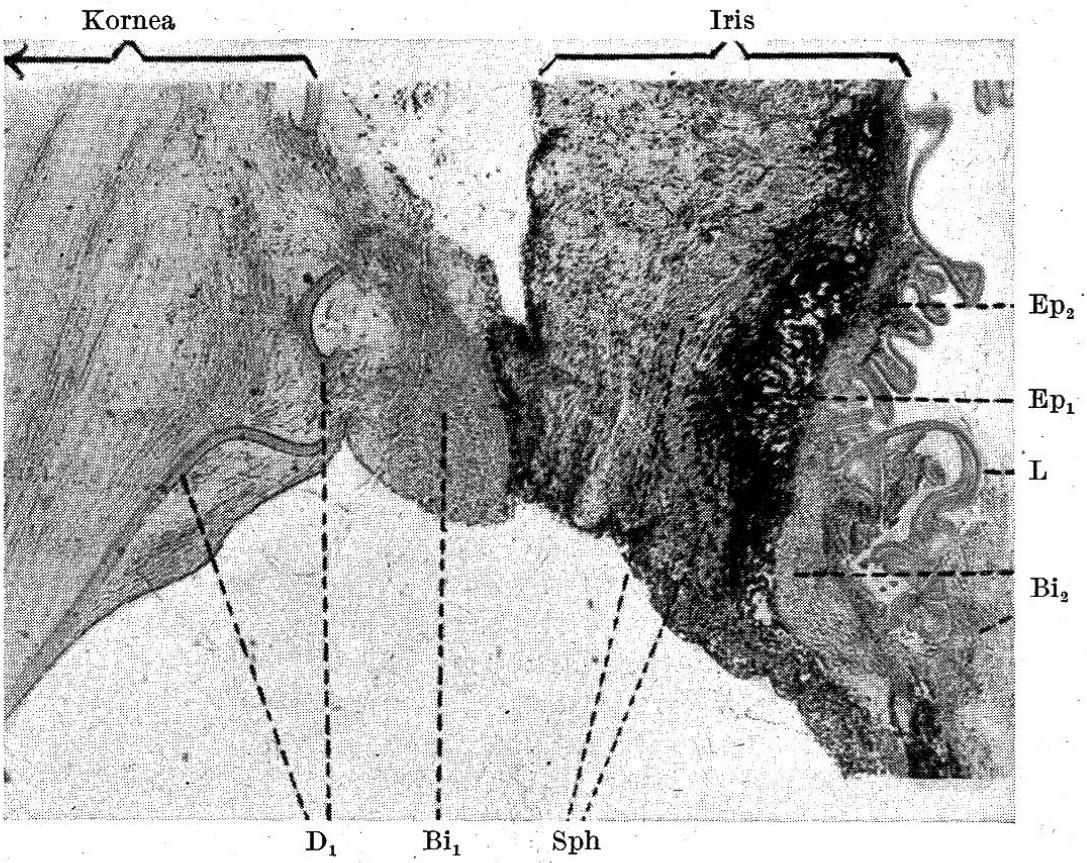

Abb. 4. Gegend der vorderen Synechie; nähere Beschreibung im Text.

bar. Am lateralen und medialen Ende des Starschnittes findet sich nur wenig Narbengewebe, die operativ durchtrennten Hornhautlamellen gehen hier meistenteils fast geradlinig ineinander über. Besonders in der Gegend der vorderen Irissynechie ist dagegen Bindegewebswucherung festzustellen. Die Hornhautlamellen sind hier stark gebogen und gegeneinander verworfen. Einige der in verschiedenen Schichten der normalen Löwensklera vereinzelt anzutreffenden Pigmentzellen sind in der Narbe in größerer Zahl, an einer Stelle als dichter schwarzer Streifen angesammelt. Die Descemetsche Haut zeigt in der Nähe der Narbe stark welligen Verlauf (D_1 Abb. 4), sie ist am Ort der Narbe selbst vielfach zerrissen, die einzelnen Stücke eingerollt, so weit sie frei in die Vorderkammer hineinragen in das von der Hornhautnarbe ausgehende Bindegewebe Bi_1 eingebettet. Gebogene und mehrfach geringelte Bruchstücke der Descemetschen Membran sind im Wundspalt D_2, einige sogar im episkleralen Gewebe D_3 eingeheilt, hier Anlaß zur Bildung kleiner Hohlräume gebend. An einer Stelle läßt sich die Descemetsche Haut in der Narbe durch die ganze Dicke der Hornhaut hindurch verfolgen, D_2 in Abb. 5. Dennoch erscheint der Wundschluß vollkommen. Conjunctiva C und episklerales Gewebe Epsk ziehen kontinuierlich über die erwähnten Bildungen hinweg. Die Zerstückelung der Descemetschen Membran ist vielleicht der Anwendung der Schere bei der Erweiterung des Hornhautschnittes während der Operation zuzuschreiben. Das Präparat zeigt im übrigen ein erheb-

liches Übergreifen der äußeren Skleralamellen auf die Kornea, so daß der Starschnitt, der außen im Limbus angesetzt zu sein schien, innen dem peripheren Drittel der Iris gegenüber zu liegen kam. Daraus erklärt sich nachträglich, daß bei einer gewöhnlichen Iridektomie die Iris peripher stehenblieb.

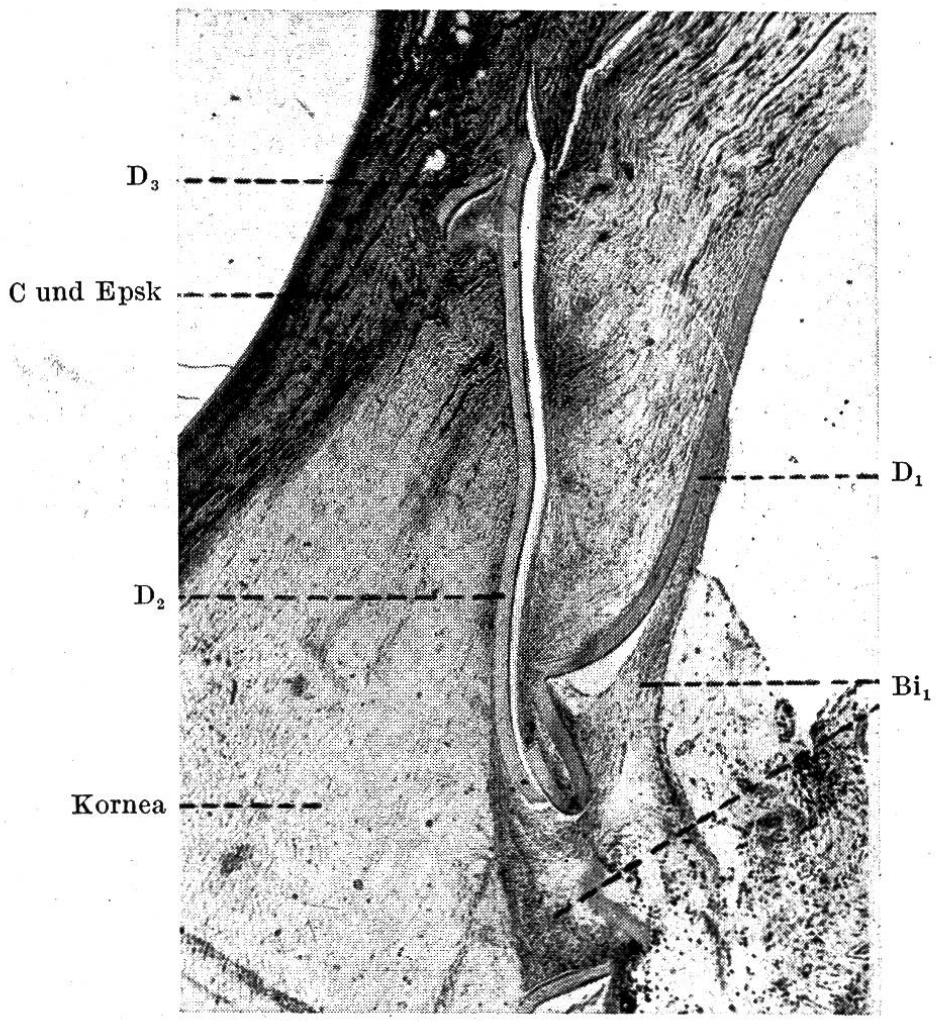

Abb. 5. Bruchstücke der Descemet'schen Membran, in der Operationsnarbe eingeheilt; nähere Beschreibung im Text.

Ergebnis.

Die extrakapsuläre Extraktion eines reifen Altersstars beim Löwen gestaltete sich bei Anpassung der Technik und des Instrumentariums an die Dimensionen des Löwen nicht schwieriger als eine gewöhnliche extrakapsuläre Starextraktion beim Menschen. Die postoperativ beobachtete Hornhauttrübung dauerte beim Löwen, wahrscheinlich wegen der Größe der Löwenhornhaut, länger als beim Menschen. Im enukleierten Auge war außer einem kleinen Linsenkapselrest keine Spur von Linsengewebe zu finden. Die Wundheilung verlief normal. Die von der Operation nicht

direkt berührten Gewebe zeigten histologisch keine krankhaften Veränderungen. Das aphakische Auge war also sicher in beschränktem Maße funktionsfähig, der Schönheitsfehler der grauen Pupille befriedigend korrigiert.

Wesentlich für die Erfolgschancen scheint u. a. das Verhältnis des Bulbusvolumens zum Linsenvolumen zu sein. Bei kleineren Raubtieren (z. B. Haushund, Hauskatze) ist die Linse relativ viel größer, ihr Verlust im Rahmen der physiologischen Korrelationen für das Auge eine viel schwerere Belastung und der Eingriff auch technisch schwieriger auszuführen. Wir haben hier selbst bei zwei Versuchen zwei Mißerfolge zu verzeichnen. Ein eingehendes Studium über Festigkeit der Linsenkapsel, Zerreißlichkeit der Zonula, Quellbarkeit der Linse u. a. in Abhängigkeit von Alter und Rasse wird der Entscheidung der Frage, welche Extraktionsverfahren sich für diese Tiere am besten eignen, vorausgehen müssen (s. auch Überreiter [1a]). Bei den größeren Raubtieren scheinen die Verhältnisse dagegen etwa ebenso günstig zu liegen wie beim Menschen; die am Löwen gewonnene Erfahrung ermuntert jedenfalls zu weiteren Versuchen in dieser Richtung.

Literatur.

(1a) Überreiter, Otto: Zur Technik der Augenoperationen beim Hunde. 1., 2. und 3. Mitteilung. Arch. Tierheilk. 72, 235, 250, 298 (1937). — (1b) Möller: Ztschr. vgl. Augenheilk. 1886; zit. nach Bayer in Hdb. der Tierärztl. Chirurgie und Geburtshilfe, 3. Aufl., Bd. V, 449 (1914). — (2) Bayer: Hdb. der Tierärztl. Chirurgie und Geburtshilfe, 3. Aufl., Bd. V, 448 (1914). — (3) Lang, E. M.: Arch. Tierheilk. 87, 486 (1945). — (4) Brückner, R.: Ophthalmologica 112, 108 (1946).

Aus dem Veterinär-Pharmakologischen Institut der Universität Zürich.
Direktor: Prof. Dr. H. Graf.

Untersuchungen über Natrium- und Magnesium-Methylaminoantipyrinmethansulfonat.

IV. Die Wirkung von Magnesium-Methylaminoantipyrinmethansulfonat (Magnopyrol)[1]) auf den Dünndarm des Kaninchens in situ.

Von H. Weidmann.

I.

Die guten klinischen Erfahrungen, die mit Antipyrinderivaten bei der Behandlung von Darmspasmen gemacht wurden (Gratzl (3), Heinemann (5), Hustede (6), Kubesch (10), Mulder

[1]) Siegfried, Zofingen.