Zeitschrift: Schweizer Archiv für Tierheilkunde SAT : die Fachzeitschrift für Tierärztinnen und Tierärzte = Archives Suisses de Médecine Vétérinaire ASMV : la revue professionnelle des vétérinaires

Herausgeber: Gesellschaft Schweizer Tierärztinnen und Tierärzte

Band: 83 (1941)

Heft: 9

Artikel: Die Fremdkörper-Operation beim Rind

Autor: Andres, J.

DOI: https://doi.org/10.5169/seals-591647

Nutzungsbedingungen

Die ETH-Bibliothek ist die Anbieterin der digitalisierten Zeitschriften auf E-Periodica. Sie besitzt keine Urheberrechte an den Zeitschriften und ist nicht verantwortlich für deren Inhalte. Die Rechte liegen in der Regel bei den Herausgebern beziehungsweise den externen Rechteinhabern. Das Veröffentlichen von Bildern in Print- und Online-Publikationen sowie auf Social Media-Kanälen oder Webseiten ist nur mit vorheriger Genehmigung der Rechteinhaber erlaubt. Mehr erfahren

Conditions d'utilisation

L'ETH Library est le fournisseur des revues numérisées. Elle ne détient aucun droit d'auteur sur les revues et n'est pas responsable de leur contenu. En règle générale, les droits sont détenus par les éditeurs ou les détenteurs de droits externes. La reproduction d'images dans des publications imprimées ou en ligne ainsi que sur des canaux de médias sociaux ou des sites web n'est autorisée qu'avec l'accord préalable des détenteurs des droits. En savoir plus

Terms of use

The ETH Library is the provider of the digitised journals. It does not own any copyrights to the journals and is not responsible for their content. The rights usually lie with the publishers or the external rights holders. Publishing images in print and online publications, as well as on social media channels or websites, is only permitted with the prior consent of the rights holders. Find out more

Download PDF: 10.02.2026

ETH-Bibliothek Zürich, E-Periodica, https://www.e-periodica.ch

SCHWEIZER ARCHIV
FÜR TIERHEILKUNDE

Herausgegeben von der Gesellschaft Schweizerischer Tierärzte

LXXXIII. Bd. September 1941 9. Heft

(Aus der veterinär-ambulatorischen Klinik der Universität Zürich)
Direktor: Prof. Dr. J. Andres.

Die Fremdkörper-Operation beim Rind
(Flankenschnitt; Verzicht auf die extraperitoneale Pansennaht).

Von J. Andres, Zürich.

2 Abbildungen im Text.

Kollege Tschumi, Interlaken, veröffentlichte im Jahre 1934 in dieser Zeitschrift[1]) die operative Behandlung der Fremdkörperindigestion, wie sie an der buiatrischen Klinik der tierärztlichen Hochschule in Hannover von Goetze ausgearbeitet wurde. Goetze selbst beschrieb seine Methode im gleichen Jahre in der Deutschen Tierärztlichen Wochenschrift[2]). Jedem Schweizer Praktiker, der sich mit der Fremdkörperoperation befaßt, ist diese Methode bekannt und sicher hat er auch die seither über diesen Gegenstand in der deutschsprachigen und vielleicht auch in der fremdsprachigen Literatur erschienenen zahlreichen Publikationen einigermaßen verfolgt. Was die historische Entwicklung der Fremdkörperoperation anbetrifft, verweise ich, um Wiederholungen zu vermeiden, auf die ausführlichen Angaben, die Hauswirth in seiner Dissertation (vet. med. Diss. Bern, 1940) macht.

Seit dem Bekanntwerden der Goetze'schen Methode der Fremdkörperoperation von der linken Flanke aus mit extraperitonealer Pansennaht hat das Verfahren auch in der Schweiz sehr viele Anhänger gefunden. Eine Zeitlang allerdings wurde

---

[1]) Tschumi, H., Zur Diagnose und operativen Behandlung der Fremdkörperindigestion, Schweiz. Archiv für Tierheilkunde, 76., H. 5, S. 223, 1934.

[2]) Goetze, R., Die Fremdkörperoperation beim Rinde praxisreif durch extraperitoneale Pansennaht. D. T. W., 42., H. 23/24, S. 353/374, 1934.

die Operation in gewissen Landesgegenden häufiger ausgeführt als sie angezeigt war. Wenn dann gegebenenfalls kein Fremdkörper gefunden wurde, weil er bereits in die Bauchhöhle ausgewandert oder überhaupt nie vorhanden gewesen war, konnte doch oft eine Heilung der Indigestion erreicht werden, sei es infolge der bei der Operation geübten teilweisen Entleerung des Pansens von angestautem Futter und von Flüssigkeit, sei es durch die manuelle Lösung alter, durch Pansenüberfüllung oder Hochträchtigkeit neuerdings schmerzhaft gewordener Verlötungen zwischen Haube und Bauchfell. Eine solche gleichsam fast wahllose Durchführung der Operation ist jedoch nie dazu geeignet, einer Methode weiten Eingang in die Praxis zu geben — ganz abgesehen von dem unnötigen Arbeitsaufwand und den hohen Kosten für Fälle, wo einfachere therapeutische Maßnahmen ebensogut zum Ziele führen.

Nach wie vor soll die Fremdkörperoperation reserviert bleiben für die Fälle von Indigestionen, bei denen die Diagnose sichersteht. Diese Einsicht dürfte übrigens auch klar hervorgehen aus fast allen Publikationen der letzten Jahre, die sich mit den Fremdkörpern in der Haube des Rindes und mit der Fremdkörperoperation befassen; in den meisten Arbeiten treffen wir auf grundlegende Untersuchungen über die einwandfreie Diagnostik, im Bestreben, diese optimal zu gestalten.

Wenn heute an dieser Stelle die Aufmerksamkeit des Praktikers auf eine andere Methode als diejenige mit der extraperitonealen Pansennaht gelenkt wird, geschieht es nicht deshalb, weil etwa die Erfahrungen mit der Operation nach Goetze unbefriedigend wären — im Gegenteil: bezüglich des Erfolges befriedigt die Methode in den allermeisten Fällen voll und ganz. Es werden aber einige Punkte der Operation selbst und des postoperativen Verlaufes als nachteilig empfunden: 1. der verhältnismäßig lange Hautschnitt; 2. die zeitraubende Zirkulärnaht; 3. die Unmöglichkeit, den Pansen außerhalb des Körpers und damit in bester Übersichtlichkeit zu nähen; 4. die Seltenheit einer primären Wundheilung und 5. eine kaum zu entbehrende und in der Landpraxis nicht immer zur Verfügung stehende, einigermaßen geschulte Hilfskraft.

Im Jahre 1926 publizierte Goetze in der Deutschen Tierärztlichen Wochenschrift[1]) einen Vortrag über die Fremdkörperoperation, worin er die alte Horsburgh-Obich'sche, von

[1]) Goetze, R., Zur Fremdkörperoperation beim Rinde, D. T. W. 34., Nr. 51, S. 877, 1926.

K. J. A. Hofmann verbesserte, in einer Monographie im Jahre 1926[1]) beschriebene Methode kritisch beleuchtet. Goetze anerkennt die ausgezeichneten Erfolge, die mit dieser Methode erzielt werden und befürwortet sie für frische Fälle bei kleineren Tieren bzw. genügender Armlänge des Operateurs, empfiehlt jedoch als geeigneter die Operation ausgehend von der Regio xiphoidea. Im Laufe der Jahre kam Goetze wieder ab von der sog. ventralen Methode und widmete seine ganze Aufmerksamkeit der Verbesserung des von Hofmann beschriebenen Verfahrens. „Wir stießen — schreibt Goetze 1934 in der Deutschen Tierärztlichen Wochenschrift bezüglich der Methode von Hofmann — auf einen Fehler, der nach gut gelungener Operation außerordentlich bedenklich und unangenehm werden kann. Die Erfahrung an unserem großen Material hat einwandfrei ergeben, daß sich selbst bei größter Sorgfältigkeit der Verschluß des Pansens mit Lembertnaht nicht mit absoluter Sicherheit bewerkstelligen läßt. In der Pansennaht bilden sich am 5.—9. Tage postoperativ nicht selten kleine Undichtigkeiten, aus denen sich Pansengase und vielleicht sogar etwas Panseninhalt entleeren. Wenn nun das Peritoneum parietale lege artis verschlossen ist, kommt es in solchen Fällen zwischen Pansen und Bauchfell zur Bildung von kleineren und größeren Abszessen, die das Wohlbefinden des Tieres arg beeinflussen können. Ich habe vier solche Fälle gesehen, wo es zu riesenhaften peritonealen Abszessen mit 10—15 Liter Eiter gekommen ist. Diese Abszesse sind naturgemäß höchst unerwünscht und müssen vermieden werden...“ Goetze hat dann die bekannte Zirkulärnaht Pansen-Bauchfell in die Operationstechnik eingeführt, wodurch eventuell auftretende Pansenfisteln keine Kommunikation mit der Bauchhöhle mehr erlangen, da diese Naht, wenn als Material Seide gewählt wurde, mindestens drei Wochen liegen bleibt und bei der Verwendung von Catgut oder Carnofil (s. unten) selbstverständlich nicht entfernt werden muß.

Später hat Goetze[2]) sein im Jahre 1934 über die Möglichkeit einer zuverlässigen Pansennaht abgegebenes Urteil revidiert. Er

---

[1]) Hofmann, K. J. A., Die durch Fremdkörper verursachten Erkrankungen des Rindes und ihre operative Behandlung. Verlag von Richard Schoetz, Berlin, 1926.

[2]) Goetze, R., Aus der Rinderchirurgie. Nach einem in Regensburg gehaltenen Vortrag. 50 Auszüge aus Vorträgen in Fortbildungslehrgängen für Tierärzte in den Jahren 1937/1939. Herausgegeben von der Reichstierärztekammer, Abteilung Fortbildung, Berlin, S. 37, 1940.

betont, daß bei der Zirkulärnaht bei jedem Stich die Pansenwand mehrere Zentimeter herangezogen werden müsse, damit schließlich das umnähte elliptische extraperitoneale Pansenfeld völlig entspannt sei. „Auf solche Weise — sagt Goetze — wird die Entstehung von Pansenfisteln unmöglich."

Auch verschiedene andere Autoren haben sich um die Verbesserung der Flankenschnitt-Methode bemüht und auch nach der Einführung der Zirkulärnaht diese zu vermeiden versucht im Bestreben, einerseits die Operationszeit abzukürzen, anderseits eine primäre Wundheilung zu erreichen.

In dieser Hinsicht sind besonders wertvoll die Publikationen von Noesen, Diekirch (Luxembourg), 1938[1]) und von Blendinger, Ellingen (Bayern), 1939[2]). Beide Operationsmethoden sind an über 200 Fällen ausgearbeitet und verbessert worden. Beide Autoren verzichten auf das Anbringen der Zirkulärnaht und legen entsprechend den größten Wert auf den einwandfreien Verschluß des Pansens.

Auf die Methode von Noesen wurde ich aufmerksam gemacht durch einen früher in Frankreich praktizierenden polnischen Tierarzt, W. Grueß von Lemberg, der selbst größere Erfahrung mit dieser Methode besitzt.

In technischer Hinsicht unterscheiden sich die beiden Methoden Noesen und Blendinger im wesentlichen nur durch die Pansennaht, abgesehen davon, daß Noesen den aus der Bauchhöhle gezogenen Pansen mit Zangen fixiert, während Blendinger den Pansen mittels Seide an vier Punkten mit den Hautwundrändern verbindet. Beide Methoden der Pansenfixation sind bekanntermaßen nicht neu; schon Horsburgh nähte vor hundert Jahren, wie nach ihm eine ganze Reihe von tierärztlichen Chirurgen, den Pansen an die Bauchwand und andererseits ließ schon Obich den Pansen ohne ihn anzunähen außerhalb der Bauchhöhle durch einen Assistenten fixieren. Ferner gibt Hauswirth (Diss. 1940, s. oben) einen bis dahin nirgends publizierten Fall bekannt, wonach Wyßmann und Hofmann (Bern) 1927 bei einer Gastrotomie den Pansen mittels Schiebern fixierten.

---

[1]) Noesen, P., Diagnostic et traitement chirurgical de la réticulo-péritonite par corps étrangers chez les bovidés. Rec. de méd. vét., 114, p. 14, 1938.

[2]) Blendinger, W., Die Fremdkörperoperation beim Rind mit Hilfe von Carnofil. Tierärztliche Rundschau 45, H. 35/36, S. 675/691, 1939.

Ein weiterer Unterschied besteht zwischen den beiden Methoden von Noesen und von Blendinger in der Wahl des Nähmaterials. Noesen näht Pansen, Muskulatur und Bauchfell mit starkem Catgut, Blendinger verwendet dazu Carnofil[1]), ein aus Muskeln von Pferden und Rindern hergestelltes Nähmaterial, das gut resorbierbar ist, durch seinen keimhemmenden Gehalt an Lebertran günstig auf die Wundheilung wirkt und zudem besser zu verknoten sei als Catgut. Sicher ist, daß bei einer Methode, die auf die Zirkulärnaht verzichtet und die primäre Wundheilung verlangt, Seide für die Pansennaht nicht verwendet werden darf. Ob nun aber Catgut oder Carnofil zur Anwendung kommen, wichtig ist, daß aseptisch gearbeitet und daß der Pansen mit größter Sorgfalt in geeigneter Weise verschlossen wird. Dadurch, daß der Pansen außerhalb des Körpers genäht werden kann, ist es möglich, diesen wichtigsten Arbeitsgang in bester Übersicht, mit größter Genauigkeit durchzuführen. Zudem wird gerade die Forderung, die Goetze neuerdings für das Gelingen der sicher schließenden Pansennaht stellt, nämlich, daß der Pansen zur Naht entspannt wird, durch das Herausnehmen des Organes aus der Bauchhöhle, erfüllt.

Durch die an einer großen Anzahl von Noesen, von Blendinger u. a. vorgenommenen Operationen ist der Beweis erbracht worden, daß es mit geeignetem Nähmaterial und geeigneter Nähtechnik gelingt, den Pansen sicher hermetisch zu schließen. Auch Goetze anerkennt heute diese Tatsache im Gegensatz zu seiner Auffassung, die er im Jahre 1934 vertrat. Dadurch aber wird die Zirkulärnaht Pansen-Bauchfell überflüssig, da sie ja eigens wegen der vermuteten Unmöglichkeit, den Pansen sicher verschließen zu können, eingeführt wurde.

Die Methode von Blendinger ist in unserer Klinik bis anhin noch nicht angewendet worden, wohl aber diejenige von Noesen. Ein Anheften des Pansens an die Haut erübrigt sich, wenn dessen Fixation mit Zangen genügt; die Technik wird dadurch abermals vereinfacht. Carnofil kann von der Herstellerfirma zur Zeit nicht geliefert werden, weshalb ich über den Wert dieses Nähmaterials kein persönliches Urteil habe.

Die Publikation von Blendinger ist dem deutschsprachigen Praktiker eher zugänglich als diejenige von Noesen. Aus

---

[1]) Vergl. Wirth, H., Klinische Untersuchungen über die Verwendbarkeit von Carnofil-Bost in der Tierchirurgie. Vet.-med. Diss., Hannover, 1938.

diesem Grunde einerseits und andererseits, weil nach der Methode von Noesen bei uns bereits einige Erfahrung vorliegt, wird nachfolgend näher auf die Publikation und die Operationsmethode dieses Autors eingegangen.

Noesen befaßt sich in seiner Abhandlung nicht allein mit der von ihm geübten Operation, sondern widmet den größten Teil der Publikation der Diagnose und schildert anhangsweise auch seine Operationsmethode ausgehend von der Eröffnung hinter der Cartilage xiphoidea.

Da, wie eingangs erwähnt, der Untersuchungsgang mit den verschiedenen diagnostischen Hilfsmitteln heute durch die einschlägigen Veröffentlichungen Allgemeingut des tierärztlichen Praktikers sein dürfte, sollen die Ausführungen Noesens über das Auftreten, die Symptome und die Diagnose der Fremdkörpergastritis nur in ihren wesentlichsten Punkten erwähnt werden.

Nach den Beobachtungen Noesens dürften 94% der gastrischen Störungen beim Rind durch verletzende Fremdkörper bedingt werden. Die Diagnose ist nicht immer leicht und das klinische Bild wechselt nicht unwesentlich nach dem Individuum, der Natur des Fremdkörpers, der Art der Veränderungen und dem Geschlecht des Tieres. Oft dringen Fremdkörper — vor allem sehr kleine, an beiden Enden spitze — unbemerkt oder höchstens begleitet von einer vorübergehenden Indigestion durch die Haubenwand. Größere Fremdkörper — Nägel, Agraffen, gewundene Drähte — dringen oft nur schwer und langsam durch die Haubenwand und verursachen stärkere und deutlichere Störungen. Bei männlichen Tieren sind die Symptome oft verwischt, während sie bei Kühen, bei denen durch Trächtigkeit und Weidegang das Durchwandern der Fremdkörper erleichtert wird, meist deutlicher sind.

Der Lieblingssitz der Fremdkörper befindet sich am Boden der Haube, an der Umschlagstelle zur Vorderwand, in der Medianlinie. Vorn oben, links und rechts werden die Fremdkörper seltener angetroffen.

Bei der akuten traumatischen Gastritis werden drei Formen unterschieden: die hochgradig-schmerzhafte, die gewöhnliche und die atypische Form.

Die „hochgradig-schmerzhafte", selten auftretende Form (4%) wird vor allem bei hochträchtigen Tieren nach längeren Märschen oder starker Anstrengung beobachtet. Sie zeigt sich unter plötzlichen, hochgradigen Schmerzerscheinungen mit Stöhnen, wobei sich die Tiere bemühen, den Schmerz zu lindern (Unbeweglichkeit, Streckung von Hals und Kopf, steifer hoher Rücken,

Versammlung der Gliedmaßen unter dem Leib, beschleunigte Atmung von costalem Typus), ferner durch Meteorismus, häufige Darmentleerung in kleinen Mengen, Schweißausbruch, Muskelzittern. Temperaturerhöhung auf 40 bis 41°C zeigt sich nur vorübergehend. Oft verschwinden die Erscheinungen plötzlich, sei es, daß der Fremdkörper nur unbedeutend verletzte, sei es, daß er in die Haube zurückfiel. In anderen Fällen treten nach fünf bis zehn Tagen erneut Symptome auf, jedoch nie in der früheren Stärke, oder es stellt sich nach längerer, symptomloser Zeit eine akute, exsudative Pericarditis ein.

Die gewöhnliche Form beginnt ebenfalls mit starken Initialsymptomen, die aber nie so heftig sind, wie bei der erstgenannten Form. Die Erscheinungen beginnen allmählich, die Anamnese berichtet über gastrische Störungen und Stöhnen. Mitten in der Futteraufnahme stellt das Tier das Fressen ein oder es nimmt überhaupt kein Futter auf; es zeigt sich leichter Meteorismus und Stöhnen. Weidetiere sondern sich ab, nach ein bis zwei Tagen der Inappetenz geht die Milchleistung zurück. Auf Inappetenz folgt Unregelmäßigkeit und schließlich Sistieren der Pansentätigkeit. Charakteristisch für die traumatische Gastritis ist das erneute Auftreten von Meteorismus, sobald wieder Futter oder Wasser aufgenommen wird. Die Defäkation wird selten und träge, der Kot wird bei Stalltieren hart und dunkelbraun. Die Mastdarmtemperatur erreicht 40 bis 41°C in plötzlichem Anstieg; nach ein bis zwei Tagen bleibt sie um 39°C. Die Hauptsymptome (hoher Rücken, vorsichtiger Gang, gestreckter Hals, untergestellte Gliedmaßen usw.) zeigen sich wie bei der hoch-schmerzhaften Form. Die Tiere liegen nur ungern und zeigen beim Aufstehen und Abliegen oft längere Zeit eine hundesitzende Stellung. Nicht selten werden leichte Koliksymptome, Trippeln der Hintergliedmaßen, ein schwacher Husten und Muskelzittern der Ankonäen und der Kruppenmuskeln beobachtet.

Typisch dürften bei der gewöhnlichen Form stets folgende Symptome sein, 1. (willkürliche, um dem Schmerz auszuweichen): Unbeweglichkeit, Unterstellen der Gliedmaßen, Krümmung des Rückens, hundesitzende Stellung, Meiden abzuliegen; 2. (unwillkürliche, durch Nervenreizung und „humoral-reflektorisch" bedingte): Ängstlichkeit im Blick, Muskelzittern, Husten und kostaler Atemtypus.

Die atypische Form wird hauptsächlich bei männlichen Tieren beobachtet. Das Tier erscheint nicht schwer erkrankt: es zeigt gewisse Steifigkeit, bleibt auf der Weide zurück, hat etwas Meteorismus. Weibliche Tiere zeigen geringen Milchrückgang. Eine kurzdauernde Indigestion kann diesen Symptomen vorangehen. Ein seltenes, aber untrügliches Symptom ist der häufige Husten ohne nachweisbare Lungenerscheinungen, reflektorisch durch Reizung von Nerven im Zwerchfellgebiet verursacht.

Als diagnostische Hilfsmittel werden angewandt:

1. Das Kneifen des Rückens.
2. Die Stabprobe nach Goetze.
3. Palpationsdruck mit der Faust und den Fingern in der Schaufelknorpelgegend und in den Zwischenrippenräumen.
4. Die Perkussion mit schwerem langstieligem Hammer wird als besonders zuverlässig hervorgehoben. Methodische Untersuchungen haben gezeigt, daß bei jedem Rind die hinterste rechte Rippe vermehrt empfindlich ist, und daß die Brustwand auf Perkussionsschläge eine höhere Empfindlichkeit aufweist als die Abdominalwand. Die Gegend des Schaufelknorpels und die sterno-abdominale Partie werden ohne Plessimeter, Brustwand (Zwischenrippenraum) und Zwerchfellansatz mit elastischem Plessimeter (Leder) perkutiert. Wichtig ist die systematische Perkussion.
5. Fütterungsprobe. Tiere mit noch gutem Appetit erhalten in großen Mengen trockenes Futter (Heu und Stroh). Durch die stärkere Füllung der Vormägen zeigt sich Verstärkung der Fremdkörpersymptome. Volldiät während ein bis zwei Tagen läßt die Symptome vermindern, sogar die Milchleistung kann wieder steigen. Der Nachteil dieser diagnostischen Methode liegt im Zeitverlust für die eventuelle Vornahme einer Operation.
6. Die Bewegungsprobe, die sehr gute Resultate zeigt, wird in allen Fällen mit unsicherer Diagnose angewendet. Die Verstärkung der Symptome beim Abwärtsführen und das Nachlassen derselben beim Aufwärtsführen sind wenig deutlich bei den chronischen Fremdkörpererkrankungen.

Chronische Reticulo-Peritonitis. Nach J. N. Ries zitiert Noesen: „In allen Fällen von schweren, chronischen innerlichen Erkrankungen des Rindes ohne genaue Diagnose kann zwischen Tuberkulose und traumatischer Gastritis gewählt werden. Entscheidend ist der Nährzustand: trockene, nicht abhebbare Haut: Tuberkulose; weiche, gut bewegliche Haut: Fremdkörper.“ Chronischer Meteorismus, oft in Verbindung mit Bauchfelltuberkulose und die Tuberkulose der Mediastinaldrüsen werden durch die Tuberkulinprobe, die rektale Untersuchung und die Sondierung des Schlundes ermittelt resp. ausgeschlossen.

Zur Ermittlung der Schmerzsymptome bei chronischer Fremdkörpergastritis liefern die besten Resultate die Perkussions- und die Bewegungsprobe.

Therapie.

Medikamentöse Behandlung ist bei Fremdkörpergastritis wertlos und verzögert nur den günstigen Zeitpunkt der Operation. Die Entfernung des Fremdkörpers ist die einzig rationelle Methode. Ein nicht entfernter Fremdkörper bildet eine ständige Gefahr;

eine restlose Ausheilung ist nicht möglich, solange der Fremdkörper verbleibt. Verwegen und unwirtschaftlich aber wäre es in jedem Falle zu operieren. Gutgenährte und junge Tiere sind an die Schlachtbank abzuführen, außer es verlange der Besitzer die Operation bei jungen Tieren guter Abstammung, um sie weiter zur Zucht zu verwenden.

Die voroperative Untersuchung erstreckt sich vor allem auf die Prüfung von Herz, Arterien, Venen und Kapillaren. Liegen Zirkulationsstörungen, verursacht durch Peri- oder Myocarditis, vor, dann sollen die Tiere geschlachtet werden, denn sie sind unheilbar.

Operiert werden alle akuten Fälle lokalisierter Reticulo-Peritonitis, Reticulo-Diaphragmatitis, Reticulo-Hepatitis, Reticulo-Splenitis, insofern es sich um frische Fälle handelt, d. h. der Puls 80 in der Minute nicht überschreitet, keine schweren Allgemeinstörungen vorliegen, sich kein ausgebreiteter Schmerz in der Bauchgegend zeigt. Normaler oder leicht erhöhter Puls, plötzlich aufgetretene starke Beschwerden, durch die Perkussionsprobe einwandfrei lokalisierbare Schmerzsymptome sind für die Operation prognostisch günstig zu werten. Chronische Fälle sind vorsichtiger zu behandeln. Wenn die ersten Symptome mehr als drei Wochen zurückliegen, ist der Erfolg einer Operation weniger sicher. Dennoch befürwortet der Autor die Operation aller mageren Tiere mit Fremdkörpergastritis, die für die Schlachtbank kaum mehr etwas taugen und bei denen durch die Operation nichts zu verlieren aber alles zu gewinnen ist.

Steht die Diagnose frische traumatische Gastritis fest, so soll die Operation nicht hinausgeschoben werden, um Komplikationen zu vermeiden.

Die Operation.

Nachstehend wird die von Noesen angegebene Fremdkörperoperation beschrieben; der Text rechts der Seite ist die nur wenig gekürzte und etwas umgestellte Übersetzung des französischen Originaltextes. Links der Seite sind die Ergänzungen und Änderungen angebracht, wie sie z. T. in Frankreich geübt werden, z. T. bei den in der Zürcher Klinik operierten Fällen Anwendung fanden.

Als Anästhetikum eignet sich auch Atoxicocain oder Tutocain in 2 prozentiger Lösung.

Als gute Desinfektionsmittel für das

Dem Patienten wird während 24 Stunden vor der Operation kein Wasser verabreicht. Die Operation wird am stehenden Tier vorgenommen. Der Schwanz wird an einer Hintergliedmaße fixiert. Die linke

Operationsfeld und für das Einlegen der Instrumente empfehlen sich die Merfen- (Zyma, Nyon) oder die Mefarollösung (Behringwerke).

An Stelle der Zangen von Museux verwenden wir die stumpf- und breithakigen Albrechtsen-Zangen (Zervix-Zangen). Es empfiehlt sich, mehr als nur zwei Arterienklemmen bereitzuhalten; zudem werden zwei längere Arterienklemmen (an Stelle der Wundhaken) sowie ein spitzes Skalpell und eine Hohlsonde benötigt.

Die Schlitztücher sind entbehrlich. An ihre Stelle treten zwei ausgekochte, in eine Desinfektionslösung eingelegte Tuchservietten. Die eine der beiden Servietten bleibt Reserve.

Auch Catgut Nr. 5 ist verwendbar und gegebenenfalls Carnofil (vergl. oben).

Zur Bestimmung der Hautschnittlänge wird vorerst der Bizepsumfang des einzuführenden Armes gemessen. Die Schnittlänge beträgt 2 cm mehr als der halbe Bizepsumfang.

Es ist sehr darauf zu achten, daß der untere Flanke wird in einer Ausdehnung von der letzten Rippe, den Lenden-Querfortsätzen, dem äußeren Darmbeinwinkel bis in halbe Bauchhöhe geschoren und rasiert; hierauf mit Seife und warmem Wasser gereinigt. Zur Lokalanästhesie findet eine 2 prozentige Novocainlösung Verwendung. Im Abstande von 3 bis 5 cm von der letzten Rippe entfernt werden 4 bis 5 Novocaindepots zu 5 bis 6 ccm subkutan und intramuskulär gelegt. Bis zur vollen Ausbildung der Anästhesie — nach 25 bis 30 Minuten — hat der Operateur genügend Zeit zur Desinfektion des Operationsfeldes, der Hände und Arme und zur Sterilisation der Instrumente. Stets sollen 20 Liter gekochten heißen Wassers bereitgehalten werden. An Material werden außer den Instrumenten zwei Gefäße mit 1- bis 2 promilliger Sublimatlösung und zwei solche mit Äther-Alkohol bereitgehalten.

Instrumente: 2 Konvex-Messer, 2 Zangen (nach Museux), 25 cm lang mit 4 nicht zu scharfen Haken, 1 gerade Schere, 1 Nadelhalter, 1 Pinzette mit feinen Zähnen, 2 Arterienklemmen, 2 Wundhaken, 20 Nadeln, 2 Tücher in Quadratmetergröße zum Abdecken des Operationsfeldes, je mit einem schlitzförmigen, in der Mitte senkrecht gelegenen 18 bis 20 cm langen Fenster. 1 Paket Watte, 1 Paket Gaze. Das Operationsfeld wird nun nochmals mit warmem Wasser und Seife gereinigt, abgespült und ohne zu trocknen mit der bereitgehaltenen 1- bis 2 promilligen Sublimatlösung ge-

Schnittwinkel von Haut und Muskulatur schief nach außen-unten führt, um dem Blut guten Abfluß zu geben. Während des schichtweisen Muskelschnittes werden die Blutungen sofort gestillt, wodurch die primäre Wundheilung wesentlich begünstigt wird.

Nach der Eröffnung des Bauchfells wird die desinfizierte und mit Merfensalbe leicht eingefettete Hand in die Bauchhöhle geführt. Die Hand faßt den Pansen und zieht ihn durch die Schnittöffnung nach außen. Erst jetzt werden die beiden Albrechtsen-Zangen oben und unten in einem Abstand von ca. 20 cm angelegt und je einem Gehilfen (Laien) zum Halten gegeben.

Bevor der Pansen eröffnet wird, muß die Bauchhöhlenöffnung abgedichtet werden. Zu diesem Zwecke dient eine sterilisierte, in Merfen- (Mefarol-) Lösung eingelegte Tuchserviette. Sie wird ausgerungen, der Länge nach gerafft und unter die Fixationszangen gelegt; zudem wird sie in einem schmalen Bande zwischen Pansen und Bauchwandöffwaschen. Zum Schluß wird das Operationsfeld mit Äther-Alkohol berieselt.

Die Instrumente (mit Ausnahme der Nadeln), die beiden Operationstücher (zusammengelegt) und das Paket Gaze liegen auf einer sterilisierten Serviette in dem einen rechteckigen Gefäß mit Äther-Alkohol übersichtlich geordnet; im zweiten Gefäß mit Äther-Alkohol, ebenfalls auf einer sterilisierten Serviette gebettet, befinden sich die 20 Nadeln mit eingefädeltem Catgut Nr. 6.

Die Operation.

Das Operationsfeld wird mit steriler Watte abgerieben. Haut und Muskeln werden ohne Rücksicht auf den Muskelfaser-Verlauf bis an das Bauchfell durchgeschnitten. Die Schnittlänge beträgt 12 bis 15 cm; der Schnitt liegt 3—5 cm hinter der letzten Rippe und leicht schief nach hinten und unten.

Junge Tiere lassen sich während des Einschnittes eventuell auf den Boden fallen. Bei über 250 Operationen wurde dies zweimal beobachtet. (Während der Injektion des Anästhetikums ist darauf zu achten, daß die Flüssigkeit nicht in den Abdominalraum fließt, wodurch natürlich die gewollte Anästhesie ausbleibt. Daß sich die Nadel nicht in der Muskulatur befindet, erkennt man an der Aspiration von Luft und durch das leichte Eindringen der Injektionsflüssigkeit. Zur Injektion wird die Nadel am besten schief eingestochen, und wenn sie zu tief gedrungen ist, leicht zurückgezogen.)

nung eingeschoben. Die Enden der Serviette werden übereinander gelegt und mit Tuchklemmen zusammengehalten.

Zur Eröffnung des Pansens wird vorerst mit spitzem Skalpell am unteren Ende des vorgesehenen Schnittes durch die Pansenwand eingestochen. In diese Öffnung wird eine Hohlsonde geschoben, deren Rille entlang mit einer geraden Schere der Pansenschnitt gelegt wird. In die Längsmitte der beiden Pansenschnittränder wird je eine lange Arterienklemme fixiert, die den beiden Gehilfen, welche die Albrechtsen-Zangen halten, je in die freie Hand gegeben wird. Durch diese beiden Klemmen wird die Pansenöffnung seitlich und nach außen gezogen; so kann die Pansenserosa vor Beschmutzung beim Herausziehen des Armes geschützt werden. (Vergleiche Abb. 1.)

Vor Eröffnung des Bauchfells wird die Blutung gestillt.

Das Bauchfell wird mit der Pinzette gefaßt und mit der geraden Schere durchgeschnitten. Dabei ist darauf zu achten, daß weder die Pansenwand verletzt, noch das Peritoneum weiter als notwendig eröffnet wird.

Jetzt wird eines der Schlitztücher so auf das Operationsfeld gelegt, daß die Schlitzöffnung mit der Operationswunde zusammenfällt. Die Pansenwand, die bald als Hernie vorquillt, bald in die Bauchhöhle zurückgesunken liegt, wird nun mit der linken Hand gefaßt und mit einer Zange in der Höhe des unteren Wundwinkels fixiert. Das Halten der Zange wird einem links vom Operateur stehenden Gehilfen übertragen. Die zweite Zange fixiert die Pansenwand 20 cm höher; sie wird von einem zweiten, rechts des Tieres stehenden Gehilfen gehalten. Der Pansen wird sorgfältig durch die Wunde und das Fenster im Schlitztuch aus der Bauchhöhle gezogen, indem an der unteren Zange zu ziehen begonnen wird. Das Schlitztuch schützt Muskeln und Bauchfell vor allfälligen Verunreinigungen.

Es folgt der Schnitt durch die Pansenwand zwischen den beiden Zangen in der Länge von 10 bis 15 cm.

Hand und Arm angefeuchtet oder eingeölt dringen durch die Futtermassen in die Haube (in halber Höhe leicht nach rechts; die Hand muß über die Pansen-Hauben-Öffnung geführt werden. Die Haube

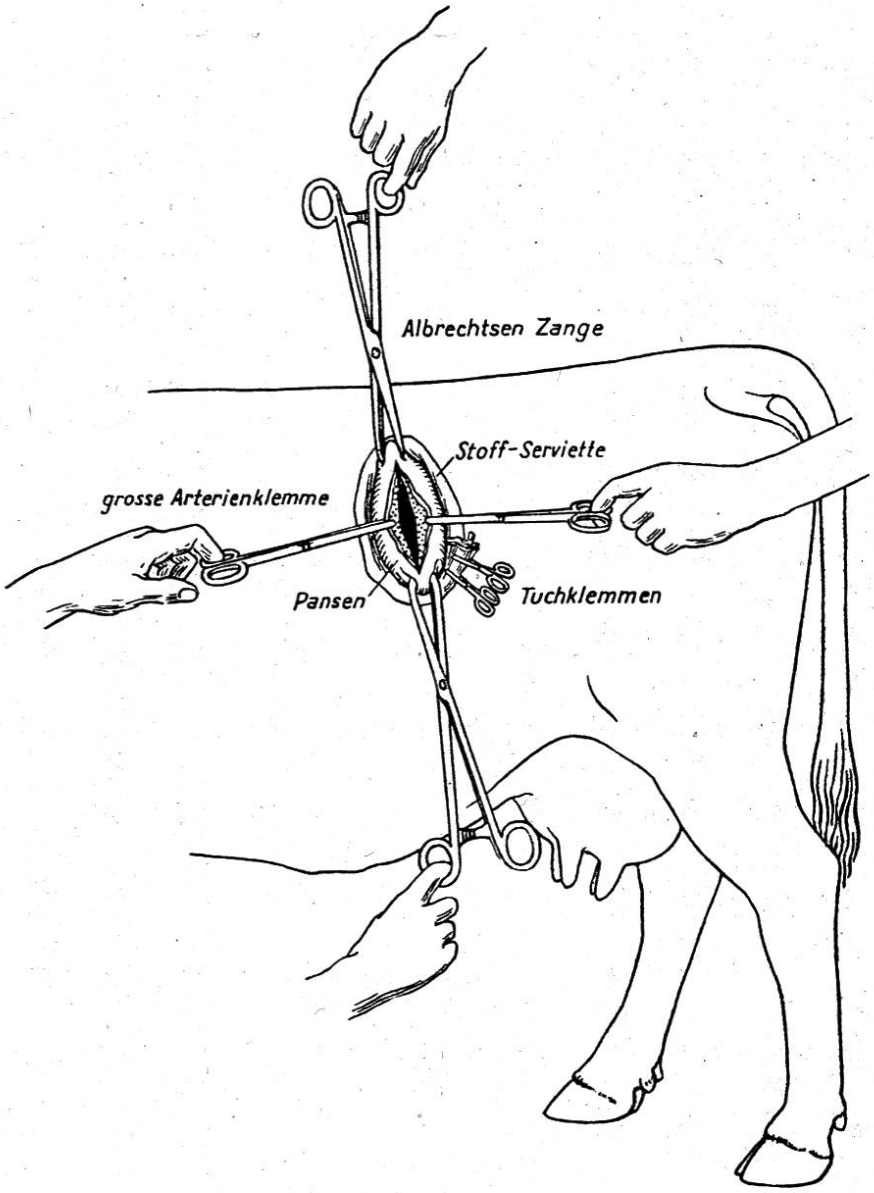

Abb. 1. Operation nach Noesen (modifiziert). Die Bauchhöhle ist mit einer Stoff-Serviette abgedichtet. Der Pansen ist mit zwei Albrechtsen-Zangen fixiert und eröffnet. Zwei Arterienklemmen spreizen die Pansenwunde. — Bereitstellung zur Einführung des Armes.

ist leicht erkenntlich an ihrer Netzstruktur der Schleimhaut). Die Haube wird peinlich in ihrer ganzen Ausdehnung von links nach rechts und nach oben abgesucht. Lieblingssitz der Fremdkörper ist die mittlere, vordere Umschlagstelle. Die lokale Reticulo-Peritonitis ist erkennbar durch Entzündungserscheinungen von Haubenwand und Bauchfell, deren Ausdehnung verschieden ist und die sich durch Verdickung und mehr oder weniger starke Verbindung zwischen Haube und parietalem Bauchfellblatt, resp. anliegenden Organen zeigen. Nicht selten

ist die Haube an der Entzündungsstelle trichterförmig nach außen gezogen; die Verklebung ist stark und gut umschrieben, in der Mitte sitzt der Fremdkörper. In solchen Fällen ist die Prognose für vollständige Heilung nach Entfernen des Fremdkörpers günstig. Weniger günstig gestaltet sich die Prognose, wenn die Haube stark „in Form eines offenen Regenschirmes" ausgespannt und in ihrer ganzen Wand verdickt und fast mit der ganzen Außenfläche mit der Umgebung verlötet ist.

Wenn der chirurgische Eingriff verspätet ist und wenn die Reticulo-Peritonitis durch einen kurzen, an beiden Enden spitzen Fremdkörper verursacht wurde, kann es vorkommen, daß dieser nicht mehr in der Haubenhöhlung angetroffen wird, sondern eben erst durch die Wandung in die Bauchhöhle ausgetreten ist. Dann spürt man wohl mit der Fingerspitze in der entzündlichen Verdickung das hintere Ende des Fremdkörpers, doch gelingt es nicht, diesen zu fassen und zurückzuziehen. In diesem Falle wird die ganze Entzündungspartie in die volle Hand genommen, wobei die Finger einen sanften, von außen nach innen gerichteten massierenden Druck ausüben. Durch diesen sehr schmerzhaften Vorgang gelingt es, den Fremdkörper wenige Millimeter in das Cavum reticuli zurückzudrängen, wonach er in der Regel mit den Fingerspitzen gefaßt und herausgezogen werden kann.

Zahlreich waren die Fälle, bei denen während der Untersuchung der Haube starke Kontraktionen des Organes einsetzten, gefolgt von kurzdauerndem Wiederkauen. Tiere, bei denen ein oder zwei Tage keine Rumination mehr beobachtet worden war, zeigten während der ganzen Dauer des Durchsuchens der Haube Wiederkauen.

Bei den mehr als 250 operierten Tieren wurde 8 mal eine Verletzung der Milz, 6 mal ein Durchdringen des Fremdkörpers durch die vordere obere Wand der Haube, 38 mal Durchdringen nach rechts mit lokaler Reticulo-Hepatitis beobachtet. In 203 Fällen saß der Fremdkörper typisch im vorderen unteren Haubenabschnitt, eingestochen gegen das Zwerchfell, häufiger links als rechts der Medianlinie.

Sowohl das Vermeiden des wiederholten Ein- und Ausführens der Hand, als auch der Verzicht auf eine Ausräumung des Magens tragen

Ist der Fremdkörper gefunden und herausgezogen, wird er entweder in der Hand behalten, oder in die Haube gelegt, bis das vollständige Absuchen des Organes beendigt ist. Um Verunreinigungen der Wunde

wesentlich zur Primärheilung bei und kürzen die Operationsdauer ab.

Das Lösen frischer, wenig hochgradiger Verklebungen nach der Entfernung des Fremdkörpers erweist sich oft als vorteilhaft.

Vor dem Anbringen der Pansennaht wird das Organ, soweit es außerhalb der Bauchhöhle liegt, mit sterilisierter, mit einer Desinfektionslösung (z. B. Merfentinktur) angefeuchteter Gaze peinlich gereinigt. Blutungen der Pansenwand werden gestillt. Eine verunreinigte Serviette wird durch eine zweite ersetzt.

nach Möglichkeit zu vermeiden, soll das wiederholte Ein- und Ausführen des Armes unterlassen werden.

Eventuell vorliegende Verwachsungen werden nie gelöst.

Nach Beendigung der Untersuchung und Entfernung aller vorhandenen Fremdkörper wird unter Spreizung der Operationswunde mit stumpfen Haken der Arm entfernt.

Eine auch nur teilweise Entfernung von Futter aus dem Pansen hat sich in keinem Falle als notwendig erwiesen.

Vor der weiteren Arbeit werden Hand und Arm mit Seife und Bürste gründlich gereinigt und desinfiziert.

Wenn das Schlitztuch während der Operation verunreinigt wurde, hat man es durch das Reservetuch ersetzt.

Der Pansen wird mit einer doppelten Lembertnaht in enggesetzten Einzelnähten mit Catgut Nr. 6 geschlossen. Die Pansenwand jeder Seite wird 1 bis 1,5 cm eingestellt, die Nähte dürfen in keinem Falle die Schleimhaut durchstechen, da sonst eine Infektion der Naht erfolgt.

Der weitaus wichtigste Arbeitsgang bei dieser Operationsmethode unter Verzicht auf die extraperitoneale Pansennaht ist der sorgfältige und einwandfreie Verschluß des Pansens. Um eine primäre Wundheilung zu erzielen, kann nur ein resorbierbares Nähmaterial, Catgut oder Carnofil gewählt werden. Ein breites Band der Pansenserosa muß zur Verklebung gebracht werden können und die Naht muß so angelegt sein, daß die zur Verklebung gelangende Serosa an allen Stellen der Gegenseite dicht anliegt. Aufeinander gepreßte seröse Häute haben zumindest beim Rind eine sehr große Fähigkeit, innert kürzester Frist zu verkleben, eine Tatsache, die man bei Versuchsoperationen mit anschließender Schlachtung schon wenige Stunden

post operationem beobachten kann. Bezüglich dieser Erscheinung, die Uterusserosa betreffend, erwähnt Blendinger in seiner Publikation: Der Kaiserschnitt beim Rind in der linea alba[1]), daß man bei einer drei Tage nach der Operation erfolgten Schlachtung die größte Mühe hatte, die Naht am Uterus mit dem Auge aufzufinden.

Blendinger (l. c., Fußnote Nr. 2, Seite 320) benützt für die Pansen- wie für die Uterusnaht Carnofil. Seine Naht entspricht einer umgekehrten Matratzennaht. „Während man jedoch bei dieser den Faden auf einer Seite zuerst herauszieht und dann wieder einsticht, wird bei der Pansen- bzw. Uterusnaht die Nadel auf ein und derselben Seite parallel zum Schnitt zuerst ein- und dann wieder ausgestochen.“ Diese Fadenführung erlaubt ein Festziehen der Naht in und nicht quer zu der Schnittrichtung. Zu Beginn wie am Ende der Naht wird ein ca. 1 cm oberhalb, respektive unterhalb des Schnittes im nichtdurchtrennten Gewebe liegender Punkt miterfaßt, um eine Rinnenbildung zu verhindern.

Noesen macht in seiner Publikation keine näheren Angaben über die Fadenführung; er erwähnt nur, daß sie als doppelte Lembertnaht in enggesetzten Einzelnähten mit Catgut Nr. 6 ausgeführt werde, daß die Pansenwand 1—1,5 cm eingestellt werden müsse und daß ein Durchstechen der Schleimhaut unbedingt zu vermeiden sei. Wir haben in unseren Fällen in Anlehnung an das Vorgehen von W. Grueß (s. oben; mündliche Mitteilung) die doppelte Lembertnaht folgendermaßen angelegt (s. Abb. 2).

Die erste Lage der Lembert-Einzelnähte (Abb. 2, I) beginnt ca. 1 cm unterhalb und ca. 1,5 cm rechts-seitlich des oberen Pansenwundwinkels. Der Faden wird in der Muskularis des Pansens nach oben gegen die Verlängerung des Schnittes geführt und erscheint dort in einigen Millimetern an der Oberfläche, um die sich nachträglich bildende Rinne proximal abzuschließen; hierauf verschwindet der Faden wieder in der Muskelschicht, wird spiegelbildlich zurückgeführt, überbrückt offen die Schnittwunde und wird beim Ausgangspunkt verknotet. Die weiteren Einzelnähte der ersten Lage werden im verdeckten Teil parallel, im freien Teil senkrecht zur Schnittwunde geführt. Der Pansen wird jederseits zu ca. 1,5 cm eingestellt; die querliegenden Einzelfäden folgen in Abständen von 2 cm (s. Abb. 2). Die

---

[1]) Tierärztliche Rundschau, 45, S. 419/442, 1939.

letzte Naht der ersten Lage steht spiegelbildlich zur ersten Naht.

Die zweite Lage der Lembert-Einzelnähte (Abb. 2,II) ist so angebracht, daß ihre Fäden in der Mitte zwischen den Nähten der ersten Lage sich befinden. So liegen nach Beendigung der Naht die Einzelverschlüsse in Abständen von je 1 cm.

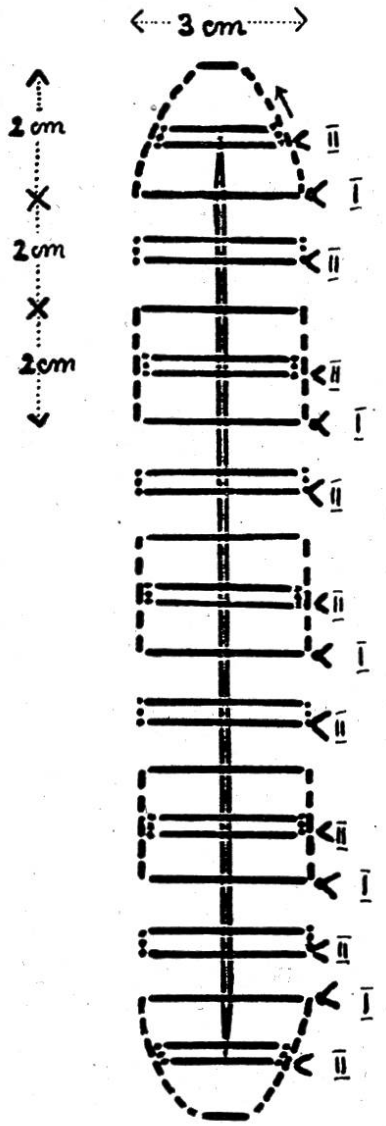

Abb. 2. Doppelte Lembertnaht zum Verschluß des Pansens. Erste (I) und zweite (II) Lage der Catgut-Einzelnähte.

Jedes Heft wird mit chirurgischen Knoten geknüpft, wobei der zweite Knoten (bei der Verwendung von Catgut) am besten mit zwei kleinen Arterienklemmen angezogen wird. Alle Knoten liegen seitlich in der Nähe der Stichöffnungen. Alle Hefte werden gut angezogen, dürfen aber nicht schnüren, um ein lineares Absterben des Gewebes zu verhindern.

Die Peritoneum-Muskelnaht besteht aus dicht liegenden Knopfnähten.

Die Haut wird zum Verschluß in einem Kamm nach außen gestellt und mit zwei bis drei Einzel-Matratzennähten mit starker Seide geschlossen[1]).

Einfacher als das Anheften eines Tuches an die Haut zum Schutze der Operationsstelle ist das Decken des Tieres mit einer leichten Decke, auf deren Unterseite ein reines Handtuch mit Schließnadeln befestigt wird. Das Tuch wird täglich durch ein frisches ersetzt.

Nachdem der Pansen mit im Autoklaven sterilisierter Watte gereinigt worden ist, wird er in die Bauchhöhle versenkt. Hierauf wird mit Catgut Nr. 6 das Peritoneum zusammen mit der Muskulatur genäht. Die Hautnaht und das Einlegen einer Gaze in den unteren Wundwinkel beschließen die Operation.

Die Gaze wird 48 Stunden nach der Operation entfernt; während drei bis vier Tagen bleibt die Operationsstelle mit einem reinen Tuch gedeckt. Eine weitere Nachbehandlung ist nicht notwendig.

Während zwei Tagen nach der Operation erhalten die Patienten kein Futter, nur Wasser in kleinen Quantitäten. Nach 10 Tagen ist die Fütterung, ohne besonders reichlich zu sein, normal.

Weiter führt Noesen aus: Sollten, was sehr selten eintritt, Bauchfell und Muskeln durch flüssigen Panseninhalt verunreinigt werden, dann wird die Operationstechnik geändert; die Pansenwunde wird nicht vernäht. Jeder Pansenwundrand wird mit dem gleichseitigen Muskel- und Hautrand in drei bis vier Einzelnähten verbunden. So kann extraabdominal die Verheilung der Pansenwunde abgewartet werden, ohne weder die Muskeln noch die Haut zu nähen[2]).

Von den als Grundlage zur Publikation von Noesen dienenden 250 operierten Fällen heilten 230 per primam intentionem; nur eine feine Narbenlinie blieb zurück. Bei etwa 20 der operierten Fälle wurde die eine oder andere Muskelnaht in Form eines kleinen Abszesses abgestoßen. Der Verlust an operierten Tieren betrug 4%.

---

[1]) Vergl. Messerli, W., Über die traumatische Reticulitis beim Rind und deren Therapie. Diese Zeitschrift, S. 357/436, 1938.

[2]) Vergl. hiezu Goetze, R., Das Anlegen einer Pansenfistel als therapeutische Maßnahme. Baum-Festschrift, S. 101, 1929, und Hupka, E., Die Therapie der akuten Tympanie des Rindes. D. T. W., 48, S. 544, 1940.

Dieser geringe Prozentsatz konnte erreicht werden durch stets möglichst frühzeitige Operation. Der Trächtigkeitsgrad, auch der Zeitpunkt knapp vor dem Kalben, hat sich nie als ungünstig für die Vornahme der Operation erwiesen.

Vergleicht man Vor- und Nachteile der Operationsmethoden mit und ohne extraperitoneale Pansennaht, so ergibt sich folgendes: Der große Vorteil der Methode von Goetze besteht darin, daß eventuell auftretende Pansenfisteln sich nach außen öffnen und somit keine allgemeine Peritonitis auftreten kann. In Kauf genommen werden müssen dafür aber die längere Operationsdauer, der größere Hautschnitt, das Nähen der Pansen in der Tiefe der Bauchwand, der Verzicht auf primäre Wundheilung (längere Nachbehandlung) und eine einigermaßen geschulte Hilfskraft (die zwar nicht unentbehrlich aber doch meistens erwünscht ist).

Wenn ohne Zirkulärnaht operiert wird, kann die Operationsdauer wesentlich abgekürzt werden, die Hautwunde ist weniger lang, der Pansennaht kann größte Sorgfalt gewidmet werden, die Operationswunden heilen in der Regel per primam (die Nachbehandlung fällt fast vollkommen weg, die Rekonvaleszenz ist sehr kurz) und Laienhilfskräfte, die nur zum Festhalten der Zangen und Schieber benötigt werden, genügen. Dafür muß aber zur Ausführung der Pansennaht allergrößte Sorgfalt aufgewendet werden. Im weiteren vergrößert sich durch das Herausnehmen des Pansens aus der Bauchhöhle der Abstand von Pansenwunde zu Haube (Sitz des Fremdkörpers).

Daraus ergeben sich für die Wahl der einen oder anderen Methode zwei wichtige Gesichtspunkte:

1. Die Operation ohne Zirkulärnaht soll erst dann ausgeführt werden, wenn der Operateur genügend Erfahrung und Fertigkeit in der Ausführung einer einwandfreien Pansennaht besitzt.

2. Bei sehr langen Tieren, bzw. kurzem Arm des Operateurs soll — wenn überhaupt die Flankenmethode ohne Resektion einer Rippe gewählt wird — der Methode von Goetze der Vorzug gegeben werden, da bei diesem Verfahren der Abstand zwischen Pansenwunde und Haube kürzer ist als bei einer Methode, bei der der Pansen aus der Bauchhöhle gezogen wird.

Einige Bemerkungen zur Fremdkörperoperation aus der Gegend des Schaufelknorpels („ventrale" Methode).

Diese Methode ist wesentlich jünger als der Flankenschnitt. Für die Praxis ausgearbeitet wurde dieses Verfahren erstmals von Kuebitz im Jahre 1922. Seither befaßte sich eine ganze Reihe von Autoren mit dieser Operationsmethode; größtenteils aber wurde sie der wenig guten Resultate wegen wieder fallen gelassen, so auch von Goetze (vergl. oben). Einen größern Befürworter fand sie in neuerer Zeit wieder durch Leue in Öls. Dieser Autor befaßte sich schon früher wiederholt in Publikationen mit der Erkrankung durch Fremdkörper; seine Erfahrungen an 135 operierten Fällen und seine sehr einfache Operationsmethode veröffentlichte Leue im Jahre 1939[1]).

Leue geht so vor, daß er den Schaufelknorpel in der Mittellinie freilegt und die Bauchwand einige Zentimeter nabelwärts durchschneidet. Um in die Bauchhöhle zu gelangen, wird der Schaufelknorpel zurückgedrückt. Der zurückfedernde Anteil desselben dient dem größten Teil der Wunde als Verschlußklappe. Das Zurechtfinden in der Bauchhöhle und das Abtasten der Haube wird mit Vorteil vorerst am geschlachteten, noch nicht ausgeweideten Rind geübt. Wird der Fremdkörper in der Haubenwand nicht ermittelt, so wird das Organ von außen durchgetastet. Drahtstücke, Nadeln, schmale Scherben lassen sich an beliebiger Stelle durch die Wand durchdrücken. Leue verzichtet auf eine umständliche Drainage (Kuebitz u. a. drainieren mit gefenstertem Gummischlauch); um dem Sekret Weg zu bahnen, versenkt er zwischen Haube und Zwerchfell ein Taschentuch (!?) mit Knoten außerhalb der Wunde. Das Tuch wird nach zwei Tagen entfernt. Die eigentliche Operation soll zumeist weniger als 15 Minuten dauern; die endgültige Heilung erfordert etwa 6 Wochen.

Zehnmal (8%) hat Leue die ventrale Methode durch Flankenschnitt mit Gastrotomie ergänzt.

Leue betont, daß die Operation vom Schaufelknorpel aus im allgemeinen der Flankenmethode (Gastrotomie) überlegen sei. Er begründet seine Auffassung u. a. mit folgenden Überlegungen:

Die Haut wird bei einer event. Notschlachtung durch den Schnitt nicht minderwertig. Pansenverwachsungen und Pansenfisteln sind ausgeschlossen. Die Armlänge, resp. die Größe des Tieres spielt für die Operation keine Rolle. Die Arbeit mit entblößtem Arm, was zu Erkältungen führen kann, wird vermieden.

---

[1]) Leue, P., Über Fremdkörpererkrankungen des Rindes. D. T. W., 47, S. 489, 1939.

Die Fälle, bei denen der Fremdkörper bereits in die Bauchhöhle gewandert ist, fallen für die Gastrotomie außer Betracht. Die Gastrotomie entfernt nur den Fremdkörper, nicht aber dessen Entzündungsfolgen (Eiter, Jauche).

Ernsthaften Schaden, wie etwa eine Torsio uteri durch das Umlegen hochtragender Kühe oder das Auftreten von Haubenfisteln nach dem Herausziehen von Nägeln mit breiten Köpfen hat Leue nie beobachtet. Gegebenenfalls hat er stets mit bestem Erfolg die Haube genäht.

Wenn Leue die Ansicht vertritt, daß dem Fachmann beide Verfahren geläufig sein sollen, weil unter Umständen das eine zum Ziel führt, wo das andere versagt, darf man ihm sicher beipflichten. Daß aber stets die ventrale Methode die primäre sein soll, halte ich nicht für angezeigt. Nach meinen Beobachtungen werden heute viel häufiger als früher, da die Operation noch nicht so bekannt war, frische, oft nur Stunden oder wenige Tage alte Fremdkörpererkrankungen dem Tierarzt gemeldet. Eine weitausholende und alle Einzelheiten berücksichtigende Anamnese mit genauester Untersuchung kann in den meisten Fällen entscheiden, ob die Erkrankung frisch ist oder ob bereits Abszesse oder eine jauchige Peritonitis vorliegen. Ich habe ab und zu bei Verdacht auf das Vorliegen von vermehrtem oder verändertem Bauchhöhlenexsudat die rektale Untersuchung oder die noch zuverlässigere Bauchhöhlenpunktion vorgenommen. Ein untrügliches Zeichen für das Vorliegen einer ausgebreiteten Peritonitis, das sich allerdings erst während der Durchtrennung der Bauchwand bemerkbar machen kann, ist die auffällig starke, die Operation störende Durchblutung der Muskulatur.

Sind die Fälle frisch, dann eignet sich für die Operation der Flankenschnitt mit Gastrotomie besser als die ventrale Methode, bei der ein kaum eingestochenes, vielleicht geknotetes Drahtstück oder ein Nagel mit eventuell großem Kopf durch die Haubenwand gezogen werden muß. Sehr oft befinden sich neben dem verletzenden Fremdkörper noch andere frei liegende Nägel, Drahtstücke usw. in der Haube, deren gleichzeitige Entfernung unbedingt angezeigt ist. Sollen auch diese Fremdkörper bei der ventralen Methode durch die Haubenwand nach außen genommen werden, bedingt dies entweder eine Perforation des Organes an verschiedenen Stellen oder das Anbringen eines Haubenschnittes mit abschließender Naht.

Wenn aber in Fällen, da bei der Gastrotomie oder schon vor der Vornahme einer Operation schwere lokale Entzündungs-

veränderungen nachweisbar sind, die ventrale Eröffnung als Ergänzung bzw. primär durchgeführt wird, dann kann der Heilerfolg durch eine Fremdkörperoperation noch gesteigert werden.

Zur operativen Behandlung des Euterödems.

Von Dr. Ed. Bürki, Luzern.

Im Heft 5 dieser Zeitschrift beschreibt Dr. H. Ludwig, Murten, eine neue Methode zur Behandlung des Euterödems. Er geht dabei aus von einem Aufsatz des verstorbenen Kollegen Dr. Grüter in Willisau, welcher im 4. Berichte der kantonalen landw. Schule Willisau im Jahre 1931 unter der Überschrift: „Über Euterödem oder Euterfluß" erschienen war, um daran anschließend seine eigenen, mit der Operation gemachten Erfahrungen bekannt zu geben.

Diese operative Behandlung des Euterödems ist nicht neu. In der Zentralschweiz ist sie einem jeden Tierarzte bekannt und geläufig. Das gilt speziell von den Tierärzten in den Kantonen Luzern, Zug und in dem angrenzenden Freiamt des Kantons Aargau. Dr. Villiger in Muri teilt mir mit, daß sein Vater in Auw die Operation schon vor mehr als 50 Jahren ausgeführt habe. Und ein anderer Kollege drückt die Vermutung aus, daß sie schon den Gründern der schweiz. Tierärztegesellschaft bekannt gewesen sein müsse.

Ich meinerseits lernte die Operation erst einige Jahre nach meiner Niederlassung in Luzern kennen und zwar auf Umwegen. Als Mitarbeiter an einer landw. Wochenschrift beantworte ich jeweilen die ins tierärztliche Fach einschlagenden Fragen im Fragekasten derselben. Im Jahre 1928 wurde von einem Fragesteller die Frage aufgeworfen, wie dem Euterödem zu begegnen sei. Damals wußte ich noch nichts von einer operativen Behandlung desselben und nahm deshalb in der Antwort auch keine Notiz von derselben. Kurze Zeit nach dem Erscheinen der Antwort ging bei der Redaktion der landw. Zeitschrift der geharnischte Brief eines Gemeindeammanns aus dem Freiamt ein. Darin wurde dem Erstaunen Ausdruck gegeben, daß dem tierärztlichen Mitarbeiter der Zeitschrift die „einzig richtige Behandlung" des Euterödems nicht bekannt zu sein scheine. Der mir übermittelte Brief veranlaßte mich, mit dem Gemeindeammann im Freiamt in Verbindung zu treten. Der Zufall wollte es, daß er eine frischoperierte Kuh im Stalle hatte. Er gab mir Gelegenheit, dieselbe zu besichtigen.