

Zeitschrift: Schweizer Archiv für Tierheilkunde SAT : die Fachzeitschrift für Tierärztinnen und Tierärzte = Archives Suisses de Médecine Vétérinaire
ASMV : la revue professionnelle des vétérinaires

Herausgeber: Gesellschaft Schweizer Tierärztinnen und Tierärzte

Band: 81 (1939)

Heft: 12

Artikel: Zur Röntgendiagnose der Gliedmassenfrakturen des Pferdes

Autor: Ammann, K.A.

DOI: <https://doi.org/10.5169/seals-593076>

Nutzungsbedingungen

Die ETH-Bibliothek ist die Anbieterin der digitalisierten Zeitschriften auf E-Periodica. Sie besitzt keine Urheberrechte an den Zeitschriften und ist nicht verantwortlich für deren Inhalte. Die Rechte liegen in der Regel bei den Herausgebern beziehungsweise den externen Rechteinhabern. Das Veröffentlichen von Bildern in Print- und Online-Publikationen sowie auf Social Media-Kanälen oder Webseiten ist nur mit vorheriger Genehmigung der Rechteinhaber erlaubt. [Mehr erfahren](#)

Conditions d'utilisation

L'ETH Library est le fournisseur des revues numérisées. Elle ne détient aucun droit d'auteur sur les revues et n'est pas responsable de leur contenu. En règle générale, les droits sont détenus par les éditeurs ou les détenteurs de droits externes. La reproduction d'images dans des publications imprimées ou en ligne ainsi que sur des canaux de médias sociaux ou des sites web n'est autorisée qu'avec l'accord préalable des détenteurs des droits. [En savoir plus](#)

Terms of use

The ETH Library is the provider of the digitised journals. It does not own any copyrights to the journals and is not responsible for their content. The rights usually lie with the publishers or the external rights holders. Publishing images in print and online publications, as well as on social media channels or websites, is only permitted with the prior consent of the rights holders. [Find out more](#)

Download PDF: 23.02.2026

ETH-Bibliothek Zürich, E-Periodica, <https://www.e-periodica.ch>

SCHWEIZER ARCHIV FÜR TIERHEILKUNDE

Herausgegeben von der Gesellschaft Schweizerischer Tierärzte

LXXXI. Bd.

Dezember 1939

12. Heft

Aus dem veterinär-chirurgischen Institut der Universität Zürich.
Prof. Dr. O. Bürgi.

Zur Röntgendiagnose der Gliedmassenfrakturen des Pferdes¹⁾

Von P.-D. Dr. K. A. Ammann,
klinischer Oberassistent.

Die Diagnose einer Gliedmaßenfraktur des Pferdes bietet dem Kliniker keine Schwierigkeiten, wenn es sich um offene oder vollständige subkutane Brüche mit auffälliger Formveränderung und abnormer Beweglichkeit handelt. Unvollständige und durch starke Muskelmassen, kräftige Bandverbindungen oder die Hufkapsel fixierte Frakturen, denen pathognostische Symptome fehlen, sind klinisch oft sehr schwierig oder überhaupt nicht genauer zu erkennen.

Bei der Einführung der Röntgenstrahlen in die Medizin stand deren diagnostische Bedeutung für die Knochenverletzungen im Vordergrund. Bis dahin offenbarten sich dem Kliniker mittelst des Gesichts- und Tastsinns zahlreiche objektive und gut erfaßbare Symptome der Körperoberfläche. Die Röntgenstrahlen eröffneten die Erkenntnis der Tiefengebiete und klärten nicht genau zu deutende Veränderungen auf. Auch die Veterinärchirurgie stellte die wunderbare Eigenschaft dieser Strahlen bald in den Dienst ihrer Diagnostik. Im Gegensatz zur Humanmedizin hatte sie allerdings anfänglich mit großen Schwierigkeiten zu kämpfen. Nicht nur Gründe finanzieller Natur, sondern auch Hindernisse von seiten des Tieres selbst, die namentlich beim Pferd in der enormen Massenballung von Knochen und Muskeln bestehen, setzten der Anwendung der Röntgenstrahlen

¹⁾ Nach der vor der vet.-med. Fakultät Zürich am 14. Januar 1939 gehaltenen Probevorlesung.

zunächst enge Grenzen. Mit den technischen Fortschritten konnten diese aber immer weiter gesteckt werden und heute sind bereits Aufnahmen des Thorax der großen Haustiere möglich.

Für die Diagnose der Gliedmaßenfrakturen des Pferdes wurde die Röntgenphotographie schon früh herangezogen und sie ist für die genaue Erkennung gewisser Brüche unentbehrlich geworden.

Nach Angaben aus der Literatur betreffen von sämtlichen Frakturen 64—79% die Gliedmaßen. Am meisten haben Becken, Fesselbein, Hufbein und Tibia unter derartigen Verletzungen zu leiden.

Nach den Statistiken des Tierspitals und der Pferdeversicherungs-Genossenschaft Zürich mußten von 1929—1938 155 Pferde wegen Knochenfrakturen geschlachtet werden. Prozentual verteilen sie sich auf den Kopf mit 6, den Rumpf mit 18 und die Gliedmaßen mit 76%.

Die folgende Zusammenstellung der Jahre 1929—1938 ergibt die genaue Verteilung der Frakturen auf die einzelnen Knochen.

	Tierspital Zürich	Pferdeversicherungs- Genossenschaft Zürich
Kopf	5	5
Wirbelsäule	3	15
Rippen	2	8
Becken	16	12
Scapula	2	1
Humerus.	3	2
Radius und Ulna	—	6
Olecranon	1	2
Metacarpus.	1	—
Griffelbeine	1	1
Fesselbein	5	10
Kronbein	—	1
Hufbein	11	3
Strahlbein	2	1
Femur	1	6
Patella	—	1
Tibia und Fibula	—	17.
Tarsus	1	1
Metatarsus	—	9
Total	54	101

Die klinische Diagnose der Gliedmaßenfrakturen stützt sich zunächst auf Erscheinungen, die von seiten des Patienten wahrgenommen werden. Schmerz und Funktionsbeschränkung verursachen Lahmheit verschiedenen Grades, die sich bis zur vollständigen Gebrauchsunfähigkeit der Gliedmaße steigern kann. Die funktionellen Störungen brauchen durchaus nicht immer hochgradig zu sein. Bei unvollständigen Brüchen oder solchen, die durch besondere anatomische Verhältnisse gut fixiert bleiben, sind sie gelegentlich relativ gering. Es wäre verfehlt, aus dem Grad der Lahmheit leichthin eine Fraktur feststellen, oder eine solche ausschließen zu wollen.

Bisweilen ist es möglich einen Bruch sozusagen auf den ersten Blick zu diagnostizieren, wenn hochgradige Funktionsstörung und abnorme Beweglichkeit mit Formveränderung vorliegen. Andererseits gestaltet sich die Feststellung schwieriger, ja sie wird uns oft unmöglich, oder der Befund läßt höchstens einen Wahrscheinlichkeitsschluß zu, wenn die Symptome Formveränderung, Verschiebung, abnorme Beweglichkeit, Krepitation und selbst Palpationsschmerz fehlen und nur die subjektiven Erscheinungen von seiten des Pferdes als Funktionsstörungen zufolge des Bruchschmerzes bleiben.

Wir wollen aber nicht nur die Zusammenhangstrennung eines Knochens diagnostizieren, sondern werden immer bestrebt sein, auch ihre Art zu erkennen, die eventuell für die Prognose und den Behandlungsplan von großer Bedeutung ist. In Zweifelsfällen bildet die Röntgenaufnahme ein sehr wichtiges Hilfsmittel. Bei klinisch nicht feststellbaren Brüchen verhilft sie uns meist zu einer genauen Diagnose und der Untersuchende muß es nicht bei einer Wahrscheinlichkeitsfeststellung bewenden lassen, um erst auf dem Sektionstisch zu einem definitiven Schluß zu kommen. Bei klinisch eruierbaren Brüchen bestätigt die Röntgenphotographie den Befund. Sie gibt auch weitgehend Auskunft über die genaue Lage, den Verlauf der Fraktur, die Formen und Stellung der Bruchflächen, sowie über allfällige Absprengungen und Splitter. Auch erlaubt sie zuverlässigere Schlüsse in Bezug auf Prognose und Behandlungsaussichten, was am Hufbein besondere Bedeutung erlangt. Prognostisch wichtig ist sodann die nun mögliche Feststellung eventueller artikulärer Komplikationen.

Auch als differenzial-diagnostisches Hilfsmittel sind die Röntgenaufnahmen gelegentlich unentbehrlich. Plötzlich auftretende Lahmheit stellt sich nicht nur bei Fissuren und Frak-

turen ein, sondern auch bei Luxationen, Distorsionen, Sehnen- und Muskelzerrungen. Sogar bei Hufabszessen lauten die anamnestischen Angaben oft auf akut aufgetretene Lahmheit. Ferner ist die Differenzierungsmöglichkeit zwischen Fissur und Fraktur wichtig.

Sogar der negative Röntgenbefund kann wertvoll sein, erlaubt er doch bei der Gewißheit, daß keine Fraktur vorliegt, eine zielbewußte Behandlung und bewahrt vor Überraschungen bei der Obduktion.

Auch wenn durch das Röntgenbild nur die Art des Bruches präzisiert wird, d. h., wenn es uns Torsions-, Riß- oder Zertrümmerungsbrüche und Infraktionen unterscheiden läßt, lohnt sich eine Aufnahme.

Sehr wertvoll sind sodann die Röntgenstrahlen als diagnostisches Hilfsmittel bei Pferden, die sich nicht untersuchen lassen. Wird nach Anamnese und Art der Lahmheit z. B. eine Hufbeinfraktur vermutet, aber der Patient läßt keine ordentliche Hufuntersuchung zu, so gelingt doch eine Röntgenphotographie.

Selbstverständlich werden durch sie nicht alle Frakturen restlos abgeklärt und dem Röntgenologen können Fehldiagnosen unterlaufen. Solche Gelegenheiten sind genügend vorhanden. Es sei nur an die dorsovolare Aufnahme des Hufes erinnert, wo im Hufgelenk die Konturen des Kron- und Hufbeins übereinander projiziert werden. In unmittelbarer Nähe zeichnet sich das Strahlbein ab; dazu gibt auch die Hufkapsel ihre Schatten, wovon namentlich diejenigen der Strahlfurchen störend wirken, ja Knochenveränderungen zu überdecken imstande sind. Die Gefäßkanäle des Hufbeins sehen unter Umständen einer Fraktur sehr ähnlich. Epiphysenfugen täuschen dem Ungeübten ebenfalls Brüche vor und schließlich dürfen Filmfehler nicht mißdeutet werden.

Die erste Bedingung zur Vermeidung solcher durch falsche Interpretation des Röntgenbildes gestellten Fehldiagnosen ist die Kenntnis der normalen Röntgenanatomie der betreffenden Knochen. Ein Atlas darüber fehlt bis heute und seiner Herstellung werden auch in Zukunft noch manche Schwierigkeiten entgegenstehen. Erstens erhält man durch die zahlreichen möglichen Projektionsebenen desselben Knochens verschiedenartige Bilder, wenn die Strahlenrichtung nicht immer dieselbe bleibt. Wenn also das eine Bild als normal bezeichnet wird, kann bereits durch eine leichte Richtungsänderung der Strahlen ein abweichendes entstehen, ohne pathologisch zu sein. Sodann wirken

sich die verschiedenen Tierarten, Rassen und Alter derart aus, daß ein anatomischer Röntgenatlas endlos würde. Einstweilen bleibt nichts anderes übrig, als sich an den vorkommenden Röntgenfällen zu üben und die zur Beurteilung der Bilder nötigen Erfahrungen zu sammeln. Möglich wäre vorderhand nur die Schaffung einer Normal-Röntgenanatomie der am häufigsten zur Annahme gelangenden Zehenknochen des Pferdes. Ferner ist wichtig, daß bei unsicherem Röntgenbefund die Ergebnisse der klinischen Untersuchung jenem gegenüber genau abgewogen werden. Nie darf man die beiden Befunde willkürlich in Übereinstimmung bringen.

Unserer Klinik steht seit 6 Jahren eine fahrbare Siemens-Kleinröntgenanlage zur Verfügung. Sie arbeitet unter vollständigem Hochspannungs- und Strahlenschutz. Mit einer Röhrenspannung von 60 000 Volt wurde bis vor einem Jahr eine Leistung erzielt, die für Skelettaufnahmen der Kleintiere vollkommen genügte. Beim Pferd dagegen machten sich die Massen des Objektes in der Weise unangenehm bemerkbar, daß sehr lange Expositionszeiten gewählt werden mußten. Wir benötigten z. B. für Hufaufnahmen bei einem Fokusabstand von 50 cm eine Belichtungszeit von 4 Sekunden. In den meisten Fällen hielt es schwer, ein Pferd während dieser Zeit ruhig zu halten. Durch Anschaffung verbesserter Verstärkerfolien ist es gelungen, die Expositionszeiten um das fünffache zu verkürzen. So genügen jetzt für eine Hufaufnahme 0,8 Sekunden.

Nachfolgend sollen einige Fälle von Gliedmaßenfrakturen beschrieben werden, die zugleich den Leistungsbereich unseres Röntgenapparates demonstrieren.

Bei den meisten Hufbeinfrakturen kann auf Grund der Symptome nur eine Wahrscheinlichkeitsdiagnose gestellt werden; denn durch klinische Methoden lassen sich die Brüche nicht einwandfrei nachweisen und noch weniger kann über die Art und Prognose genau ausgesagt werden. Hier können nur die Röntgenbilder zu einer eindeutigen und klaren Diagnose verhelfen. Sie geben uns auch Aufschluß über die Ausdehnung der Bruchlinien, woraus sich wiederum Schlüsse für den Verlauf ergeben. Es ist jedoch nicht ausgeschlossen, daß besonders gelagerte Hufbeinbrüche auf einem Röntgenbild nicht zur Darstellung kommen, so daß mehrere Aufnahmen in verschiedenen Betrachtungsebenen notwendig werden.

Bolz beschrieb die genaue Aufnahmetechnik der Hufbeinbrüche. Interessant ist in diesem Zusammenhang seine Fest-

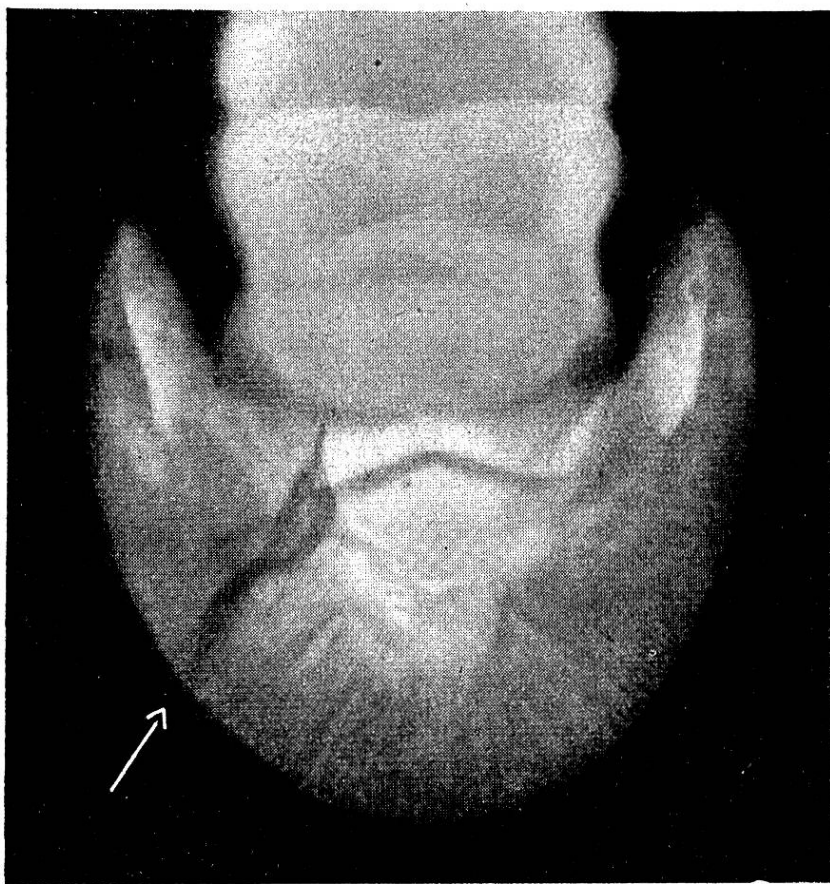


Abb. 1. Sagittalfraktur des Hufbeins, Heilung nach 7 Monaten.

stellung, daß sie an der Berliner Klinik seit der Röntgenuntersuchung viel häufiger diagnostiziert werden. Während ihr Prozentsatz nach ältern Statistiken 1,56—7 betrug, stieg er zufolge Verfeinerung der Untersuchungstechnik auf 18,26%, was beweist, daß früher eine große Zahl Hufbeinbrüche nicht erkannt wurde und unter falscher Diagnose ausheilte.

Die Abb. 1 stellt die Sagittalfraktur eines Hufbeins dar. Es handelte sich um ein 7jähriges Pferd, das gestürzt war und auswärts während 4 Wochen als schulterlahm behandelt wurde. Bei unserer Untersuchung ließen hochgradige Stützbeinlahmheit, sowie Palpations- und Torsionsschmerz eine Hufbeinfraktur vermuten. Die Röntgenaufnahme sicherte diese Diagnose. Von der lateralen Seite des Hufgelenkes verläuft eine s-förmige Linie zum Sohlenrand und scheint durch zwei abgebrochene Knochenstücke kompliziert. Letzteres rührt jedoch nur davon her, daß dorsale und vorlare Bruchlinie übereinander projiziert sind. Die Behandlung bestand in Friktionen auf die Krone und Ruhigstellung des Patienten. Der Verlauf war günstig, indem das Pferd nach 7 Monaten wieder arbeitsfähig war.

Die Heilungsdauer der Sagittalfrakturen beträgt in der Regel 8—12 Monate und bisweilen kann zufolge Hufgelenksverletzung chronische Lahmheit bleiben. Die Behandlung gestaltet sich also nicht immer wirtschaftlich und ihre Wertigkeit muß von Fall zu Fall genau erwogen werden.

Drei weitere Pferde mit Sagittalfrakturen des Hufbeins wurden aus wirtschaftlichen Gründen geschlachtet, da es sich um ältere Tiere handelte und um solche, die zufolge Hufknorpelverknöcherung schon vor dem Unfall zu Lahmheit neigten.

Die Abb. 2 zeigt eine Hufbeinfraktur, die in mehrfacher Beziehung interessant ist. Der betreffende 7-jährige Wallach lahmt im Anschluß an einen Jagdritt vorn links, ging jedoch nach einigen Tagen wieder vollständig normal. Nach dem ersten Ritt kehrte er jedoch neuerdings mit hochgradiger Stützbeinlahmheit heim, trotzdem er nur im Schritt und Trab bewegt worden war. Da es sich um ein störrisches Tier handelte, gestaltete sich die klinische Untersuchung äußerst schwierig. Der Huf konnte nur bei Verwendung der Nasenbremse palpiert werden, so daß die ausgelösten Schmerzreaktionen keine einwandfreien Schlüsse zuließen. Scheinbarer Schmerz bestand bei Perkussion der medialen Trachtenwand und beim Umspannen des Hufes hinten. Pododermatitis oder Hufabszeß wurden ausgeschlossen, so daß die, wenn auch unzuverlässigen Symptome in Verbindung mit der hochgradigen Stützbeinlahmheit den Verdacht auf Hufbeinfraktur berechtigten. Die dorsovolare Röntgenaufnahme ergab einen negativen Befund. Erst bei der Sichtbarmachung des medialen Hufbeinastes wurde an dessen Basis eine von oben nach unten verlaufende Frakturlinie erkennbar.

Dieser Fall zeigt die praktische Bedeutung der Röntgendiagnose bei Hufbeinbrüchen in doppelter Hinsicht. Zunächst wäre es wegen der Widersetzlichkeit des Tieres unmöglich gewesen, zu einer ganz bestimmten Diagnose zu kommen. Ferner gab das Röntgenbild genau Auskunft über die prognostisch wichtige Lage der Fraktur. Die Beurteilung lautete nicht ungünstig, da Hufbeinastbrüche meist ohne Hinterlassung von Funktionsstörungen ausheilen. Auch dieses Pferd konnte nach 3 Monaten wieder in Gebrauch genommen werden.

Bei der in Abb. 3 dargestellten Fesselbeinfraktur, die natürlich klinisch schon mit Sicherheit diagnostiziert werden konnte, interessierte lediglich, die Ausdehnung des Bruches schon intra vitam festzustellen. Der Verlauf der Bruchlinie zeigt,

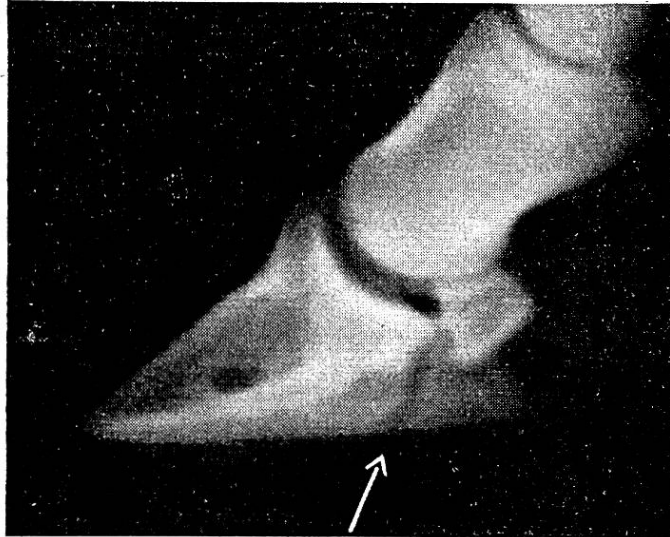


Abb. 2 Hufbeinastfraktur, Heilung nach 3 Monaten.

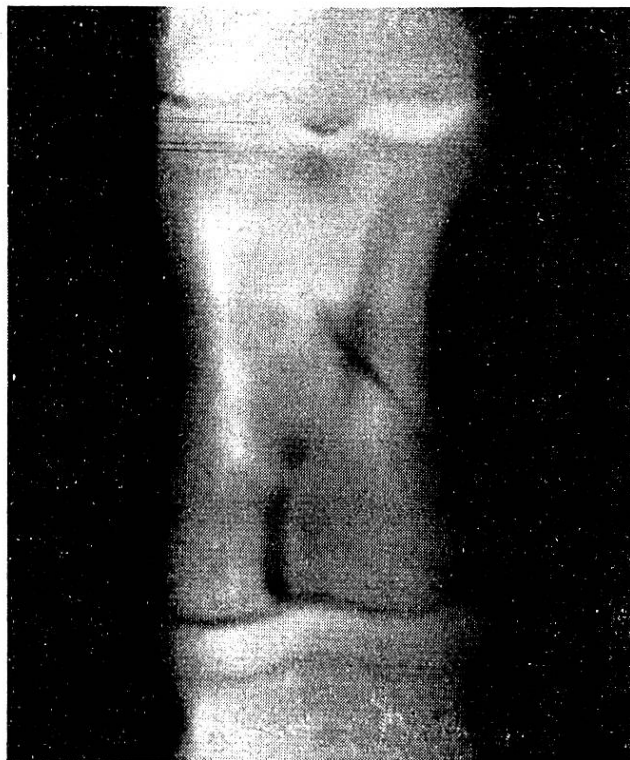

Abb. 3. Torsionsfraktur des Fesselbeins.

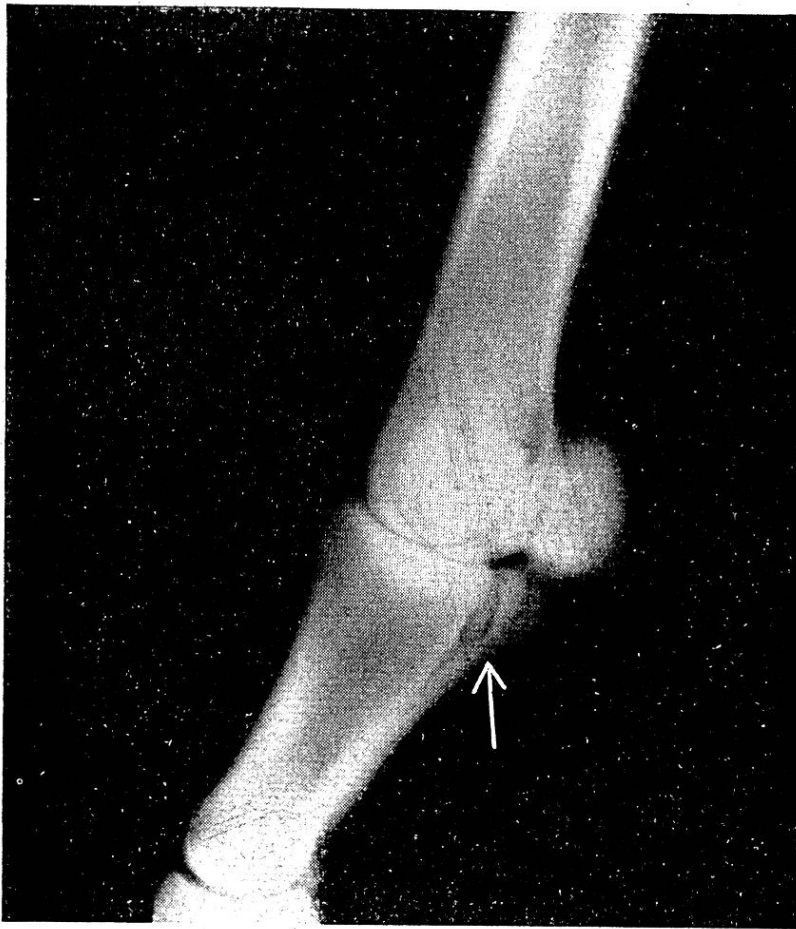


Abb. 4. Rißfraktur des lateralen Bandhöckers der Fesselbeinlehne.

daß Torsionskräfte auf den Knochen einwirkten. Das Negativ ist unscharf, da das Pferd die Gliedmaße nicht absolut ruhig verhielt und die Expositionszeit dazumal noch 4 Sekunden betrug.

Die Abb. 4 stammt von einem Militärpferd, das anlässlich einer Übung einen Mißtritt machte und sofort vorn links hochgradig lahmte. Das Fußeln erfolgte unter vollständiger Steilstellung. Die Volarfläche des Fesselgelenkes war stark geschwellt und am lateralen Ende des Metakarpus ließ sich vermeintlich ein Knochensequester verschieben. Bei einem zweiten Untersuchung konnte diese Feststellung nicht mehr gemacht werden und die klinische Diagnose lautete nun auf ausgedehnte Zerreißen der volaren Fesselgelenksbänder, eventuell mit Sequesterbildung am Metakarpus. Die Röntgenaufnahme stellte erstens eine Fraktur mit Sicherheit fest und zweitens korrigierte sie den klinischen Befund dahin, daß es sich um eine Rißfraktur des lateralen Bandhöckers der Fesselbeinlehne handelte. Die starke

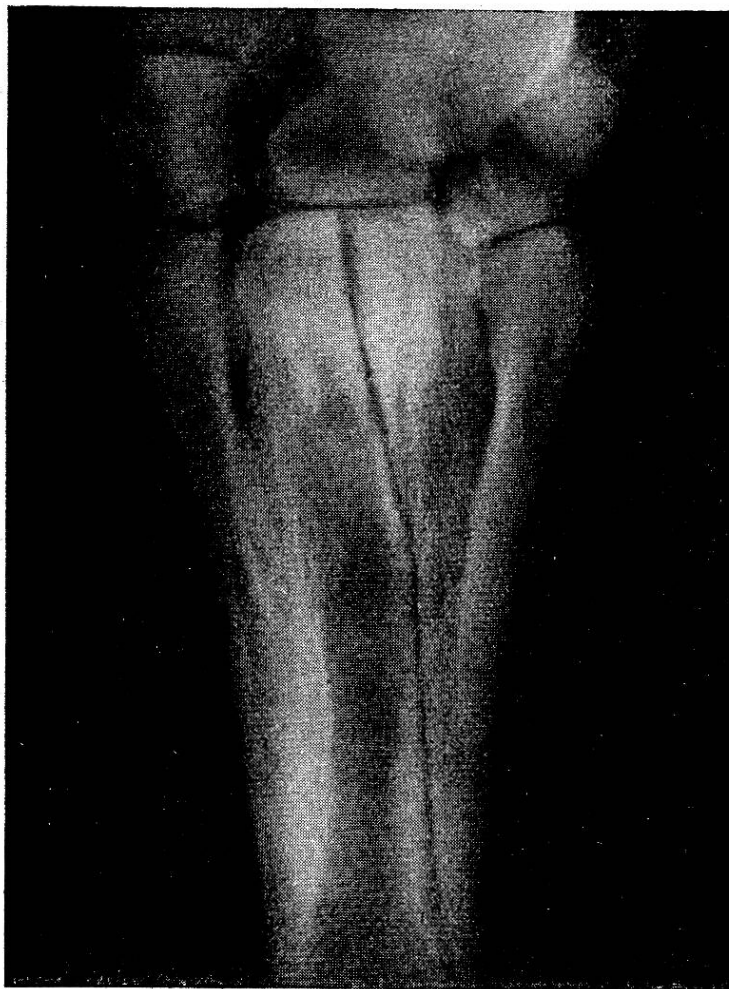


Abb. 5. Längsfraktur des Metakarpus. Heilung nach 2 Monaten.

Schwellung verunmöglichte, die Fraktur ohne Röntgenbild mit Sicherheit festzustellen und zu lokalisieren.

Das Pferd wurde geschlachtet, da die Behandlung wegen langer Dauer und eventuell zu erwartender chronischer Lahmheit unwirtschaftlich erschien.

Die Röhrenbeinfraktur der Abb. 5 hatte sich das Pferd bei einem Autounfall zugezogen. Eine etwa 10 cm lange, quer verlaufende und perforierende Rißwunde auf dem linken Karpalgelenk wurde sofort behandelt und der Patient wegen hochgradiger Stützbeinlahmheit in die Hängegurte gebracht. Die zunächst der schweren Verletzung zugeschriebene Funktionsstörung hielt, wenn auch weniger intensiv, an. Der Verdacht auf eine Knochenverletzung lag nun nahe und der Röntgenbefund ergab Längsfraktur des Röhrenknochens. Die Aufnahme zeigt, daß die Bruchlinie aus der Mitte des Karpalgelenks nach unten verläuft und etwa auf der Höhe des distalen Endes des

lateralen Griffelbeins die Außenfläche des Metakarpus erreicht. Die von oben auftreffende zweite Linie stellt die Projektion der Frakturlinie an der Dorsalfläche des Knochens dar. Das gut fixierte Bruchstück hat eine leichte Verschiebung nach unten erfahren. Nach 8 Wochen verließ das Pferd das Spital geheilt. Die beim Austritt angefertigte Kontrollaufnahme ergab den genau gleichen Befund, trotzdem die Funktionsstörung vollständig behoben war.

Mit diesen Ausführungen wurde versucht, die Unentbehrlichkeit der Röntgenphotographie bei gewissen Gliedmaßenfrakturen des Pferdes darzutun. An Hand einiger Aufnahmen sind entsprechende Fälle geschildert worden.

Wenn auch die Röntgendiagnostik in der Kleintierpraxis immer mehr zur Anwendung kommt, so kann sie doch nie Allgemeingut der Tierärzte werden, wie das bei den Spezialisten der Humanmedizin der Fall ist. Sie bleibt wohl immer den größeren Tierkliniken vorbehalten und ihnen wird es auch möglich sein, die nötigen Erfahrungen und Beobachtungen zu sammeln. Es ist zu hoffen, daß viel häufiger von diesem Hilfsmittel Gebrauch gemacht wird, jedoch immer von dem Bestreben geleitet, zunächst klinisch zur richtigen Diagnose zu gelangen und die röntgenreifen Fälle genau auszuwählen. Die Möglichkeit zu Röntgenaufnahmen schafft allerdings die Gefahr, einen Fall klinisch nicht zu Ende zu denken. Auch das Röntgenbild kann täuschen und die genaue Abwägung der klinischen Erscheinungen bleibt deshalb nach wie vor von großem Wert.

Aus dem veterinär-medizinischen Institut der Universität Bern.

Studien über die infektiöse Anämie der Pferde.¹⁾

II. Thermolabilität des Serums.

Von Werner Steck.

Einleitung.

Zahlreich sind die Versuche, bestimmte Serumeigenschaften zu ermitteln, die für die Feststellung der infektiösen Anämie verwertet werden könnten. Sie haben aber nur recht kärgliche

¹⁾ Mit Unterstützung des eidgenössischen Veterinäramtes und der Kantonstierärzte von Basel und Bern durchgeführt.