

Zeitschrift: Schweizer Archiv für Tierheilkunde SAT : die Fachzeitschrift für Tierärztinnen und Tierärzte = Archives Suisses de Médecine Vétérinaire
ASMV : la revue professionnelle des vétérinaires

Herausgeber: Gesellschaft Schweizer Tierärztinnen und Tierärzte

Band: 80 (1938)

Heft: 2

Artikel: Der erste Fall einer Poliomyelitis acuta anterior, "Kinderlähmung", beim Tier

Autor: Frauchiger, E.

DOI: <https://doi.org/10.5169/seals-588147>

Nutzungsbedingungen

Die ETH-Bibliothek ist die Anbieterin der digitalisierten Zeitschriften auf E-Periodica. Sie besitzt keine Urheberrechte an den Zeitschriften und ist nicht verantwortlich für deren Inhalte. Die Rechte liegen in der Regel bei den Herausgebern beziehungsweise den externen Rechteinhabern. Das Veröffentlichen von Bildern in Print- und Online-Publikationen sowie auf Social Media-Kanälen oder Webseiten ist nur mit vorheriger Genehmigung der Rechteinhaber erlaubt. [Mehr erfahren](#)

Conditions d'utilisation

L'ETH Library est le fournisseur des revues numérisées. Elle ne détient aucun droit d'auteur sur les revues et n'est pas responsable de leur contenu. En règle générale, les droits sont détenus par les éditeurs ou les détenteurs de droits externes. La reproduction d'images dans des publications imprimées ou en ligne ainsi que sur des canaux de médias sociaux ou des sites web n'est autorisée qu'avec l'accord préalable des détenteurs des droits. [En savoir plus](#)

Terms of use

The ETH Library is the provider of the digitised journals. It does not own any copyrights to the journals and is not responsible for their content. The rights usually lie with the publishers or the external rights holders. Publishing images in print and online publications, as well as on social media channels or websites, is only permitted with the prior consent of the rights holders. [Find out more](#)

Download PDF: 10.02.2026

ETH-Bibliothek Zürich, E-Periodica, <https://www.e-periodica.ch>

Genaueres wissen wir bis heute hierüber allerdings nicht. Es sind jedoch bereits systematische Untersuchungen in dieser Richtung im Gange, über die später auch an dieser Stelle einmal berichtet werden soll.

Schrifttum.

Ammann, K.: Histologie des Schweine-Eierstockes unter besonderer Berücksichtigung des Ovarialzyklus. Diss. Zürich, 1936. — Huzella, Th.: Histolog. Grundlagen der autonomen Funktion der Kapillaren. Verhandlg. d. anat. Gesellsch. 83. Bd. 1936/37. — Jung, P.: Die Entwicklung des Schweine-Eierstockes bis zur Geburt. Ztschr. f. mikr.-anat. Forsch. 41. 1937. — Küpfer, M.: Beiträge zur Morphologie der weiblichen Geschlechtsorgane bei den Säugetieren. Vierteljahrschrift d. Naturforsch. Ges. Zürich, 1920. — Marchand, F.: Der Prozeß der Wundheilung. Stuttgart, 1901. — Maximow, A.: Arch. f. mikr. Anat. 67. 1906. — Meyer, R.: Zbl. f. Gynäk. 1921, 1932; Ber. Gynäk. 1928. — v. Möllendorff: Lehrbuch der Histologie, Jena, 1933. — Neumann, H.: Morphologische Untersuchungsmethoden der Eierstöcke. Handb. d. biolog. Arbeitsmethoden, 1933. — Schröder, R.: Zbl. Gynäk., 1918; Weibl. Geschlechtsorg., in v. Möllendorff's Handb. d. mikroskop. Anatomie des Menschen, 1930. — Seiferle, E.: Die sog. interstitiellen Zellen des Eierstockes und ihre Beziehungen zu Stroma und Ovarialzyklus, im besonderen beim Schwein. Ztschr. f. Zellforsch. und mikr. Anat. 25. 3. H., 1936. — Straßmann, E.: Arch. Gynäk. 1923; Ztschr. f. Zellforsch. 21, 1934.

Aus der veterinär-ambulatorischen Klinik, Bern.

Der erste Fall einer Poliomyelitis acuta anterior, „Kinderlähmung“, beim Tier.¹⁾

Von P.-D. Dr.med. E. Frauchiger, Langenthal.

Die Poliomyelitis ac. ant. wird in der Human-Medizin auch als spinale oder epidemische Kinderlähmung, oder auch Heine-Medin'sche Krankheit bezeichnet.

Es handelt sich um eine neurotrope Viruskrankheit, bei der besonders das Rückenmark, aber in geringerem Grade auch Teile des Gehirns betroffen sein können. Wie schon der Name sagt, sind vorwiegend die Vorderhörner der grauen Substanz des Rückenmarkes von den Veränderungen (Entzündung und Degeneration) ergriffen. Den Verlauf und die klinischen Symptome zu schildern, ist hier nicht angezeigt. Erwähnt sei nur eine besondere Verlaufsform, die sogenannte Landry'sche Paralyse,

¹⁾ Aus der Reihe der Untersuchungen mit Hilfe der Stiftung zur Förderung der wissenschaftlichen Forschung der bernischen Hochschule.

bei der zuerst die Beine, dann die Arme und einige von der Oblongata versorgte Muskelgebiete von einer fortschreitenden Lähmung ergriffen werden, und bei der meistens nach ein paar Tagen der Tod an Respirationslähmung eintritt. Die Epidemiologie ist noch in tiefes Dunkel gehüllt und somit eine sichere Prophylaxe fehlend. Auch die Therapie (Serum) befriedigt noch lange nicht. Die Krankheit läßt sich nur auf Affen übertragen, bei denen ein ähnliches Krankheitsbild mit ähnlichen histologischen Veränderungen erzeugt wird. Daß sich die Krankheit experimentell nicht auch auf andere Tiere, besonders Laboratoriumstiere, übertragen läßt, wird von allen Forschern als großer Nachteil empfunden.

Das gehäufte epidemieartige Auftreten in den beiden letzten Jahren hat diese furchtbare Krankheit in den Mittelpunkt des wissenschaftlichen Interesses gestellt und man empfindet überall mehr denn je, daß wir vermehrte sichere Kenntnisse darüber haben sollten.

Ein Weg, der etwas Licht in das Dunkel bringen könnte, sahen wir schon lange im eingehenden Studium poliomyelitis-ähnlicher Erkrankungen der Tiere, denn erstens wurde schon seit Jahren immer wieder von mit Kinderlähmungsepidemien parallel oder vorausgehenden Epizootien ähnlicher Erkrankungen bei Haustieren berichtet, oder aber Ärzte wurden bei Einzelfällen immer wieder auf mögliche Zusammenhänge zu Tiererkrankungen hingewiesen.

Vermutungen solcher Zusammenhänge wurden stets mit dem Hinweis begraben, daß sich die Poliomyelitis auf keines unserer Haustiere übertragen lasse und daß die Poliomyelitis bei den Haustieren spontan nicht vorkomme.

Noch steht in dem eben herausgekommenen bekannten Lehrbuch von Joest:

„Die von verschiedenen Autoren auf Grund eines offenbar zufälligen örtlichen Zusammentreffens der spinalen Kinderlähmung mit lähmungsartigen Krankheiten verschiedener Haustiere aufgestellte Behauptung des Vorkommens einer echten, der Heine-Medinschen Krankheit entsprechenden Poliomyelitis bei Haustieren ist bisher durchaus nicht erwiesen.“

Ich selbst habe noch vor wenigen Wochen anläßlich der Poliomyelitis-Tagung in Bern gesagt: „Die Veterinär-Neurologie kennt keine eigentliche Poliomyelitis ac. ant.“ — Wenige Tage nachher sind wir in Besitz des nachfolgend zu beschreibenden sicheren Falles einer Poliomyelitis ac. ant. beim Rind gekommen.

Es wäre noch zu erwähnen, daß schon im Herbst 1936 auf unsere Veranlassung hin und unter Mithilfe von Kantonstierarzt Dr. Jost, von der Landwirtschaftsdirektion des Kantons Bern, an die bernischen Tierärzte und im „Schweizer Archiv für Tierheilkunde“ an die Schweizer Tierärzte ein Aufruf erging, worin auf die fraglichen Zusammenhänge hingewiesen wurde mit der Bitte, der veterinär-ambulatorischen Klinik Bern oder mir, einschlägige Fälle sofort zu melden.

Dank dieses Aufrufes ist uns viel neurologisch wertvolles Material zugegangen, über das wir später berichten werden, aber vor allem dieser äußerst wichtige Fall beim Rind.

Anamnese und klinischer Verlauf.

Es handelt sich um ein 1½ Jahre altes Rind aus gesunder Abstammung, das im gleichen Stall aufgewachsen und vorher nie krank war.

Der Verwalter eines auf einer Jurahöhe gelegenen Gutes bemerkte am 15. September 1937 morgens bei dem Rind ein leichtes Nachziehen des linken Hinterbeines. Am Abend sah man, daß nun beide Hinterbeine etwas nachgezogen wurden und auffallend schwächer waren. Am folgenden Morgen konnte das Tier nicht mehr aufstehen, die Vorderbeine wurden noch bewegt, dagegen waren die Hinterbeine regungslos, schlaff gelähmt, scheinbar ohne Schmerzen. Man maß nun Temperaturen bis 39,7. Das Tier fraß noch gut. Da im Tal unten zu dieser Zeit eine Epidemie von Kinderlähmung herrschte, mit Fällen von tödlich verlaufender Landryscher Paralyse, und man viel darüber sprach, dachte der Gutsverwalter sogleich bei dem Zustandsbild des Rindes mit den schlaffen Lähmungen an eine Kinderlähmung und er rief auch mit dieser Diagnose den Tierarzt. Dieser war selbstverständlich wegen dem bisher beim Rind nicht bekannten Krankheitsbild mit der Bestätigung der Diagnose anfangs zurückhaltend. Es ist vielleicht nicht unwichtig, zu sagen, daß der Tierarzt zuerst an eine gastro-intestinale Affektion dachte. Auch bei der diesjährigen Epidemie des Menschen begannen viele Fälle mit Magen-Darmstörungen und wurden vom Arzt zunächst als gastro-intestinale Erkrankung gehalten, bis dann Lähmungen auftraten.

In den beiden folgenden Tagen griff die Lähmung immer mehr auf die beiden Vorderbeine über. Der Kopf blieb beweglich. Auf Stoßen und Berührung reagierte das Rind immer noch, die Sensibilität blieb erhalten. Keine Störungen der Defäkation oder Miktion. Am 4. Tag seit Beginn der ersten Symptome waren alle vier Extremitäten vollständig schlaff gelähmt. Da wurde die Atmung immer schlechter, das Tier wurde aufgetrieben und unruhig und man fürchtete, daß es bald verenden werde. Darauf

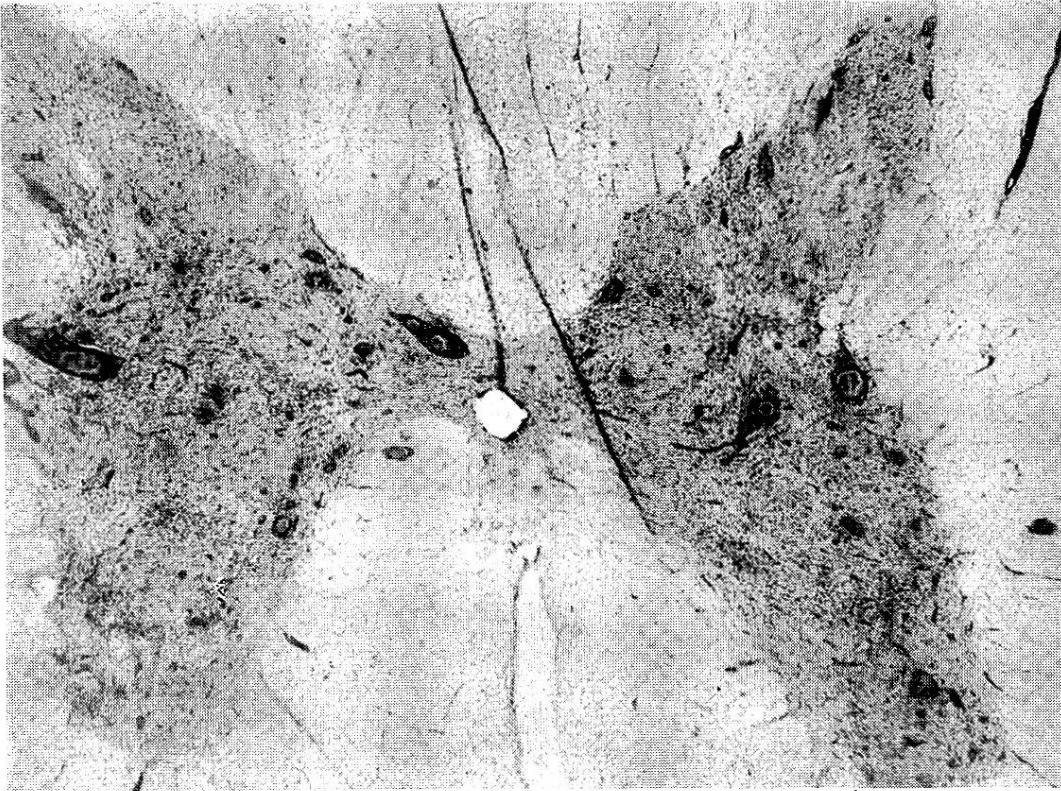


Abb. 1. Lumbalmark: In der grauen Substanz, vorwiegend in den Vorderhörnern diffuse, sowie perivaskuläre entzündliche Infiltration und Wucherung der Mikroglia. Vergr. 28 mal.

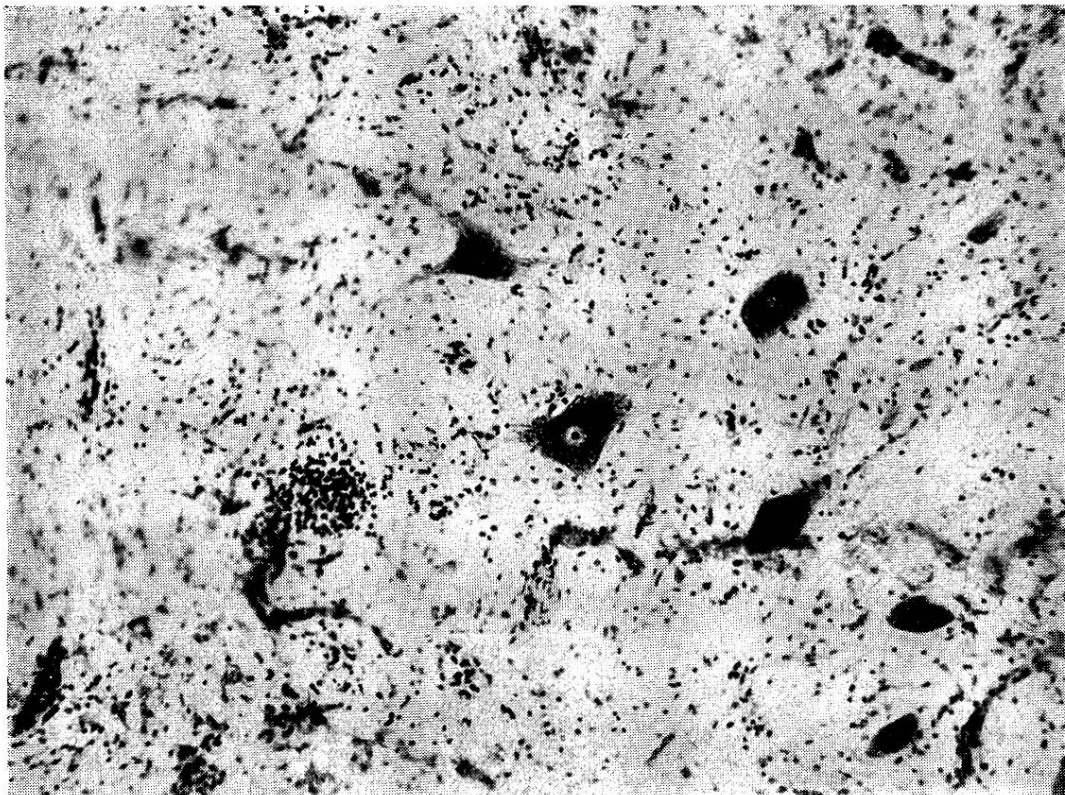


Abb. 2. Lumbalmark: Gut erhaltene und geschädigte Vorderhornganglienzellen. Neuronophagie einer solchen durch Mikrogliazellen. Vergr. 120 mal.

Tötung durch Schuß. Der Fall wurde uns von einem befreundeten, in der Nähe wohnenden Arzt, der sofort an eine poliomyelitisähnliche Erkrankung dachte, gemeldet. Im selben Bauerngut sind bisher keine weiteren ähnlichen Erkrankungen beobachtet worden. In der näheren Umgebung sind keine Kinderlähmungsfälle vorgekommen.

Makro- und mikroskopische Befunde.

Das Gehirn und Rückenmark wurden teils in 4%iges Formol, teils in Alkohol eingelegt.

Zur histologischen Verarbeitung wurden Stücke aus den verschiedensten Stellen des Rückenmarks und des Gehirns genommen.

Gefärbt wurde mit Hämalaun-Eosin, nach van Gieson, Fett, Nißl, Markscheiden, Bielschowsky, Holzer und die Dopa-Reaktion.

Wie es für Poliomyelitis typisch ist, war der allgemeine Sektionsbefund, außer Hyperämie der Organe, negativ.

Die makroskopischen Veränderungen am Zentralnervensystem sind ebenfalls geringe. Außer einer Hyperämie, die am auffälligsten in der grauen Substanz des Rückenmarkes ist, finden sich keine krankhaften Zeichen.

Im Gegensatz zu diesen negativen makroskopischen Befunden sind die mikroskopischen äußerst schwere und charakteristische und es kann hier gleich vorweggenommen werden, sie sind, entsprechend dem Krankheitsverlauf, ungemein stark im Lumbal- und Sakralmark, geringer im Thorakal- und Cervikalmark und in der Oblongata. Im Pons und im Thalamus finden sich nur noch ganz vereinzelte, kleine Herde.

Lumbal- und Sakralmark. Die krankhaften Veränderungen finden sich hauptsächlich in der grauen Substanz und zwar vorzugsweise im Bereich der Vorderhörner. In den Vorderhörnern liegen massige, perivaskuläre Infiltrate von Lymphozyten und Plasmazellen. In der grauen Substanz finden sich unabhängig von den Gefäßen einzelne neutrophile Leukozyten und sehr stark vermehrte Mikrogliazellen (Abb. 1). Stellenweise, aber ganz selten, kleine Blutungen. Einzelne motorische Ganglienzellen der Vorderhörner sind noch gut erhalten. Andere aber zeigen schwere Veränderungen: Schwellung, exzentrische Kerne, Karyolyse, Verschwinden der Nißlschollen. Zahlreiche Neuronophagien lassen sich finden (Abb. 2). In der weißen Substanz liegen, meist in der Nähe eines Vorderhornes, kleine, perivaskuläre Infiltrate von Lymphozyten. Die Markscheiden zeigen keinen Ausfall. In den Meningen hie und da kleine Herde von Lymphozyten und Plasmazellen und geschwellten Bindegewebszellen.

Thorakal- und Cervikalmark. Im Prinzip finden sich die gleichen, eben geschilderten Veränderungen, aber in viel geringerem Maße.

Medulla oblongata. Nur noch vereinzelt finden sich auch hier perivaskuläre Infiltrate von Lymphozyten und Plasmazellen. Diese Herde liegen meistens in oder um die Kerne von Hirnnerven. Die motorischen Ganglienzellen zeigen ebenfalls Schwellung, Kernverlagerung, Kernschwund, Tigrolyse, also die Zeichen der akuten Zellerkrankung nach Nißl. Mikroglia vermehrt, einzelne Neuronophagien.

Pons und Thalamus. Hier lassen sich nur noch in ganz wenigen Schnitten kleinste Herde nachweisen.

Das übrige Gehirn ist absolut frei von pathologischen Veränderungen.

Diskussion.

Da für die klinische Diagnose keine Vergleichsfälle aus der Tierpathologie bekannt sind, müssen wir den Verlauf und die Symptomatologie dieses Falles mit der menschlichen Poliomyelitis ac. ant. vergleichen.

Das Befallenwerden aus voller Gesundheit, der kurze Verlauf mit anfänglich allgemeinen Erscheinungen und Fieber, die fortschreitende, schlaffe, nicht schmerzhaft Lähmung, das Fehlen von Sensibilitätsstörungen und der Tod unter Atemlähmung, lassen die Krankheit klinisch eindeutig als Poliomyelitis ac. ant. unter dem besonderen Bild der Landry'schen Paralyse erkennen. Es sei hier erwähnt, daß bei der diesjährigen Epidemie beim Menschen mehr Landry'sche Paralysen beobachtet wurden, als bei früheren. Die histologischen Veränderungen: Vom Rückenmark aufsteigend vermindertes Befallensein; fast ausschließliches Ergriffensein der grauen Substanz mit ausgesprochener Mehrbeteiligung der Vorderhörner, Infiltrate von Lymphozyten, Plasmazellen und Leukozyten, Ganglienzellerkrankungen (akute Zellerkrankung nach Nißl, Neuronophagien), Mikrogliawucherungen, erlauben ebenfalls eindeutig die histopathologische Diagnose: Poliomyelitis ac. ant.

Die histologischen Befunde stimmen genau mit den längst für den Menschen bekannten überein und insbesondere mit jenen, die P.D. Dr. B. Walthard für die diesjährige Epidemie (1937) beschrieben hat (W. Frey, Epidemische Kinderlähmung, Verlag P. Haupt), was von ihm, nach Durchsicht unserer Schnitte, bestätigt wurde.

Wenn es sich bei dieser Erkrankung des C. N. S. des Rindes in Analogie zu dem menschlichen Krankheitsbild, um eine sichere Poliomyelitis ac. ant. handelt, so ist damit nichts über die Gleichheit oder Ungleichheit des Erregers gesagt.

Schlußfolgerungen.

1. Wenn wir jetzt an Hand dieses Falles wissen, daß die Poliomyelitis ac. ant. auch bei Tieren spontan vorkommen kann, so bedeutet das eine Mahnung, nach weiteren Fällen zu suchen, wobei vorläufig besonders an das Rindergeschlecht zu denken ist, ohne aber andere Tierarten aus dem Auge zu lassen.

2. Eine frühe Meldung einschlägiger Fälle, wenn möglich solange das Tier noch lebt, wäre deshalb erwünscht, um die sofortige Gewinnung von Gehirn- und Rückenmarksubstanz sicherzustellen für Überimpfungen und experimentelle Arbeiten.

3. Gestützt auf diesen Fall kann nun die Möglichkeit der Übertragung der Infektion vom Tier auf den Menschen nicht mehr abgelehnt werden mit dem Hinweis, daß dieses nie spontan an Poliomyelitis erkrankte. Eine Klärung dieser ungemein wichtigen Frage kann wohl nur durch die enge Zusammenarbeit von Ärzten und Tierärzten erreicht werden.

4. Die Beobachtungen beim Menschen, daß mehrere Poliomyelitisfälle nach dem Genusse von Milch einer kranken Kuh auftraten, werden in ein neues Licht gerückt.

5. Wenn sich außer Affen scheinbar andere Tiere und auch Rinder bisher als unempfindlich für die künstliche Übertragung erwiesen (Ed. Müller), so müssen die früheren Versuche nachgeprüft und neue Übertragungsversuche (intracerebral, subdural, intraspinal und intraneural) aufs Rind versucht werden.

6. Vielleicht wäre es nützlich, in Anlehnung an das vom Pferd gewonnene Pettit'sche Serum ein heterologes Immunsérum vom Rind herzustellen.

7. Vielleicht ließe sich über das Rind das Poliomyelitis-Virus biologisch derart abwandeln, daß es im Sinne Pasteurs als eine Art „Virus fixe“ wie bei Lyssa verwendet werden könnte.

Literatur.

- E. Joest: Handbuch der spez. path. Anatomie der Haustiere. Bd. 2. Berlin 1937.
 W. Frey: Epidemische Kinderlähmung. Verlag P. Haupt. 1938.
 Ed. Müller: Handbuch der innern Medizin. II. Aufl., 1. Bd., I. Teil.
-