Zeitschrift: Schweizer Archiv für Tierheilkunde SAT : die Fachzeitschrift für Tierärztinnen und Tierärzte = Archives Suisses de Médecine Vétérinaire ASMV : la revue professionnelle des vétérinaires

Herausgeber: Gesellschaft Schweizer Tierärztinnen und Tierärzte

Band: 78 (1936)

Heft: 12

Artikel: Notes de parasitologie

Autor: Galli-Valerio, B.

DOI: https://doi.org/10.5169/seals-592634

Nutzungsbedingungen

Die ETH-Bibliothek ist die Anbieterin der digitalisierten Zeitschriften auf E-Periodica. Sie besitzt keine Urheberrechte an den Zeitschriften und ist nicht verantwortlich für deren Inhalte. Die Rechte liegen in der Regel bei den Herausgebern beziehungsweise den externen Rechteinhabern. Das Veröffentlichen von Bildern in Print- und Online-Publikationen sowie auf Social Media-Kanälen oder Webseiten ist nur mit vorheriger Genehmigung der Rechteinhaber erlaubt. Mehr erfahren

Conditions d'utilisation

L'ETH Library est le fournisseur des revues numérisées. Elle ne détient aucun droit d'auteur sur les revues et n'est pas responsable de leur contenu. En règle générale, les droits sont détenus par les éditeurs ou les détenteurs de droits externes. La reproduction d'images dans des publications imprimées ou en ligne ainsi que sur des canaux de médias sociaux ou des sites web n'est autorisée qu'avec l'accord préalable des détenteurs des droits. En savoir plus

Terms of use

The ETH Library is the provider of the digitised journals. It does not own any copyrights to the journals and is not responsible for their content. The rights usually lie with the publishers or the external rights holders. Publishing images in print and online publications, as well as on social media channels or websites, is only permitted with the prior consent of the rights holders. Find out more

Download PDF: 11.08.2025

ETH-Bibliothek Zürich, E-Periodica, https://www.e-periodica.ch

Institut d'hygiène et parasitologie de l'Université de Lausanne.

Notes de parasitologie.

Par B. Galli-Valerio.

1. *Un cas de Linguatula rhinaria Pilger chez un chien.* Le Dr. Pellaton, médecin-vétérinaire à Lausanne, m'apportait le 29 mai 1936 une femelle de Ling. rhinaria éliminée par un chien épagneul âgé de 15 mois. Cet animal, qui avait présenté des symptômes cliniques faisant penser à la maladie des jeunes chiens, avait été soumis à des inhalations d'essence d'eucalyptus, et c'est ensuite de ces inhalations qu'il avait éliminé le parasite en question. L'exemplaire éliminé, présentait une longueur de 9,5 cm sur 1 cm de large à la partie antérieure et 2 mill. à la postérieure. L'origine de l'infection reste douteuse, car ce chien avait été importé d'Algérie en août 1935. Mais nous savons que ce parasite existe autochtone en Suisse.

Buri[1]) en effet avait trouvé aux abattoirs de Berne jusqu'au 23,80% des bovidés infectés par les larves de ce parasite (Linguatula serrata Fr. ou Pentastoma denticulatum Rud.) et il avait eu l'obligeance de m'en envoyer de nombreux exemplaires. Au contraire, au point de vue de la présence du parasite chez le chien, Buri ne citait qu'un seul cas observé dans le canton de Berne. Avec raison, Buri faisait remarquer, que ce parasite est probablement plus fréquent qu'on ne pense, mais qu'il passe le plus souvent inaperçu. La fréquence du reste des formes larvaires chez les bovidés, n'est pas nécessairement en relation avec la fréquence chez le chien, car quelques chiens infectés disséminent des œufs très nombreux, pouvant infecter un nombre très grand de bovidés.

Moi-même j'ai décrit un cas que j'ai observé en Suisse chez un jeune homme âgé de 19 ans et signalé un second cas probable, observé aussi en Suisse[2]). En 1919 j'avais prié mon regretté collègue Socin de rechercher les formes larvaires de L. rhinaria sur les cadavres de l'institut pathologique. Il en trouvait immédiatement une localisée au foie. Cela confirme toujours plus que ce parasite est partout bien plus fréquent de ce qu'on ne pense, mais souvent les symptômes qu'il détermine chez le chien comme chez l'homme, sont mis sur le compte d'un rhume, d'une infection catarrhale etc.

Un caractère très typique chez le chien, caractère qui m'a permis une fois de faire un diagnostic à distance, diagnostic complètement confirmé, est le suivant: Le chien infecté baisse

---

[1]) Schw. Arch. f. Tierhlk. Bd. 55, H. 11, 1921.
[2]) Cent. f. Bakt. I. Abt. Orig.-Bd. 86, 1921, S. 348.

continuellement l'extrémité de son museau et gratte son nez avec les pattes antérieures. Le fait que le Dr. Pellaton a obtenu l'expulsion de la Linguatula ensuite d'inhalations d'essence de térébentine, démontre qu'on pourrait guérir les chiens infectés par l'intermédiaire de fumigations. Il serait en tout cas intéressant de pratiquer dans tous les abattoirs de la Suisse des recherches analogues à celles faites à Berne par Buri, et d'attirer aussi l'attention des anatomo-pathologistes sur la fréquence des larves de Linguatula chez l'homme. J'ai en effet l'impression qu'une bonne partie des statistiques se rapportant à l'homme, ne correspond pas du tout à la réalité: On ne recherche pas le parasite systématiquement, on le trouve une fois par hasard et l'on établit le pour cent sur tous les cadavres autopsiés! En effet, là où les recherches ont été faites systématiquement, le pourcentage des larves chez l'homme est bien plus élevé.

2. *Nouvelles observations sur le cycle évolutif du Dicrocoelium lanceolatum Stiles et Hass.*

Dans un travail précédant[1]) j'ai résumé les travaux des différents observateurs, travaux qui portent à la conclusion que l'hôte intermédiaire de ce distome n'est pas représenté par un mollusque aquatique, mais par un mollusque terrestre, comme Piana l'avait pensé, et que sa forme larvaire serait Cercaria longocaudata Piana. De mon côté, ayant trouvé cette cercaire chez Zebrina detrita var. radiata, dans les voisinage d'Orsières (Valais), j'ai considéré ce mollusque comme l'hôte intermédiaire du D. lanceolatum dans cette zone et admis la possibilité de la transformation de la cercaire en métacercaire qui, fixée aux herbages, servirait à l'infection de l'hôte définitif. Depuis ce moment, j'ai continué mes recherches en vue de la formation de cette métacercaire, en plaçant les Zebrina dans une boite vitrée avec de la dent de lion. Chaque fois que j'enlevais la vieille dent de lion pour la remplacer avec de la fraîche, je plaçais la vieille dans de l'eau la lavant plusieurs fois et je versais l'eau de lavage dans un verre conique pour la laisser sédimenter. Le sédiment récolté à la pipette, était examiné au microscope. Or trois fois, je constatais dans le sédiment la présence de kystes transparents pouvant être considérés comme métacercaires du D. lanceolatum.

Le premier trouvé le 23. 9. 35 avait la dimension de $216 \times 120\,\mu$ membrane à double contour et contenait une métacercaire de $132 \times 75\,\mu$ à tube digestif à deux branches non ramifiées. Le second trouvé le 7. 11. 35 avait la dimension de $525 \times 150\,\mu$ et contenait une métacercaire de $450 \times 135\,\mu$. Le troisième trouvé

[1]) Schw. Arch. f. Tierhlk. 1935, p. 422.

le même jour avait des dimensions de 375 × 225 μ avec une métacercaire de 300 × 150 μ. Le 25. 1. 36 je trouvais deux autres kystes l'un de 315 × 165 μ avec une métacercaire de 270 × 150 μ, l'autre de 285 × 240 μ avec une métaceraire de 270 × 195 μ. Si ces kystes, qui malheureusement me faisaient l'impression d'être altérés par leur séjour dans l'eau, sont bien des métacercaires de D. lanceolatum, ils confirmeraient la supposition que ce parasite n'a qu'un seul hôte intermédiaire et que l'infection de l'hôte définitif a lieu avec les herbages portant les métacercaires. Ce cycle évolutif, s'accomplissant dans des mollusques terrestres, expliquerait très bien pourquoi D. lanceolatum est plus fréquent chez l'homme que F. hepatica, et pourquoi il se rencontre chez moutons et lièvres dans des zones très sèches.

Malheureusement cette année Z. detrita a été très rare, tandis que dans la même zone était assez abondante Helicella obvia. Mais un grand nombre d'exemplaires de cette espèce examinés, ne m'a pas permi d'y constater des cercaires.

3. *Sur quelques nodules pulmonaires et du foie d'un cheval.* Une série d'œufs et de larves d'helminthes peut déterminer des nodules dans les poumons et le foie du cheval et il y a déjà de longues années que j'ai attiré l'attention sur ces nodules, surtout au point de vue des confusions possibles avec les tubercules morveux[1]). Tout dernièrement, dans les poumons et le foie d'un cheval qui m'ont été envoyés par Mr. le Dr. Benoit des abattoirs de Lausanne, j'ai constaté la présence de nodules déterminés par trois parasites différents. Tandis que dans le poumon les nodules présentaient la dimension d'un grain de millet à un grain de chanvre, dans le foie ils ne dépassaient pas les dimensions d'une petite tête d'épingle. Quelques nodules du poumon étaient mous, les autres infiltrés de sels calcaires. Ceux du foie étaient tous infiltrés de sels calcaires. A l'examen à frais de quelques nodules mous du poumon j'ai constaté qu'ils contenaient une moisissure sous forme de filaments flexueux, ramifiés de 15 à 30 × 3 à 4 μ quelques uns se terminant par une capsule sphérique de 6 à 9 μ avec des granulations réfringeantes (spores?). Après décalcification à l'acide formique et coloration au carmin aluné, j'ai constaté dans les coupes les faits suivants:

Dans les poumons, nodules à centre formé par un matériel amorphe avec quelques restes de noyaux, entourés par une coque fibreuse infiltrés de cellules rondes. Dans le matériel amorphe, on

[1]) Arch. p. le scienze mediche 1893 p. 173, Le neoformazioni nodulari. Parma 1897. Patologia generale. 1re et 2e éd. Milan. 1898 et 1911.

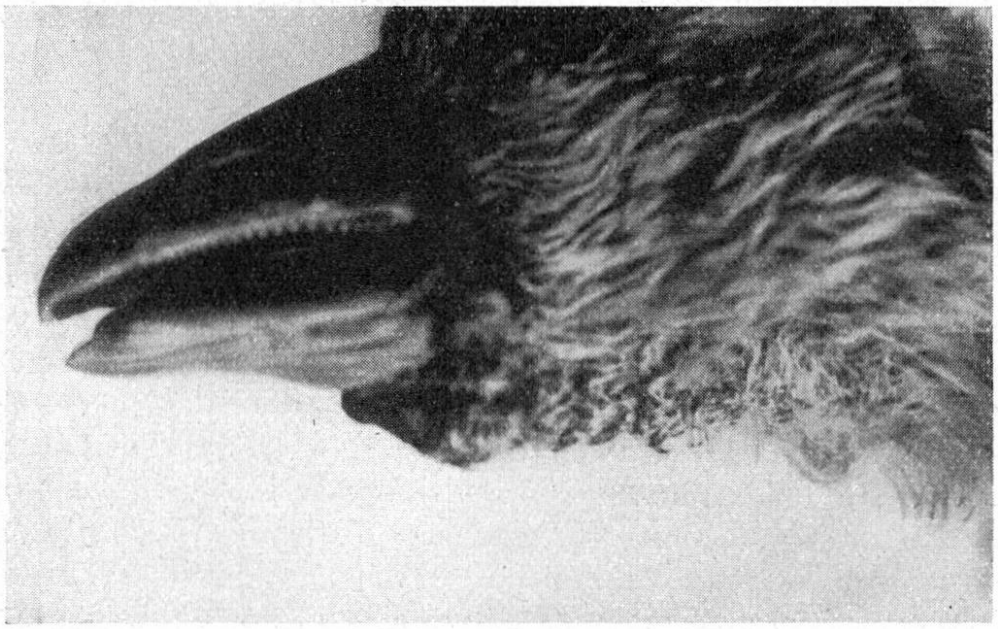

Fig. 1

distinguait dans quelques nodules, des filaments flexueux, ramifiés, disposés d'une façon très irrégulière correspondant à ceux trouvés dans les examens à frais. Dans un autre nodule, j'ai trouvé la présence d'un jeune kyste d'échinocoque divisé en petites loges mais sans têtes. Les nodules du foie présentaient une structure tout à fait analogue et tandis que dans les uns il y avait des filaments de moisissures, dans un j'ai trouvé un fragment de larve de nématode et dans d'autres je n'ai rien trouvé.

Ce cas intéressant démontre que chez un seul cheval, les nodules du foie et des poumons peuvent être déterminés par des parasites différents, de sorte que pour le diagnostic il ne faut pas se limiter à l'examen d'un seul nodule, mais en examiner plusieurs.

4. *Sur quelques cas d'Epithelioma contagiosum.* J'ai eu l'occasion de voir quelques cas intéressants de cette affection si importante pour la pathologie aviaire.

Un oison provenant du Château de Ripaille (Savoie) et ayant succombé au choléra des poules, présentait une lésion d'epith. contagiosum sous forme d'une néoformation bosselée située à la partie inférieure de la tête à la base du bec (fig. 1).

Aucune autre lésion, ni sur la surface du corps, ni aux yeux, ni à la gorge. Cet oison présentait aussi une infection à Heterakis dispar Schr., Ascaridia anseris Schr. et Strongylus nodularis Rud.

Un jeune pigeon de Chailly s. Lausanne, présentait au niveau du jabot deux excroissances de la dimension d'une noisette. A l'autopsie on constatait qu'elles étaient formées par une masse

jaune, dure, remplissant complètement le jabot et présentant tous les caractères d'une lésion d'epith. contagiosum. Chez deux pigeons de Monthey (un adulte et un jeune), les lésions de l'epith. contagiosum se présentaient sous la forme de membranes jaunes, épaisses localisées au pharynx.

Chez une jeune poule de Lausanne, les lésions de l'epith. contagiosum se présentaient sous forme d'un matériel puriforme, épais, jaunâtre remplissant les deux sacs conjonctivaux et couvrant la cornée. Sur la paupière supérieure de l'œil droit il y avait une excroissance croûteuse ombiliquée. Des lésions croûteuses analogues étaient disséminées sur toute la surface du corps. Sur la langue il n'y avait qu'un léger exsudat blanc-jaunâtre. Vu les bons résultats que j'avais eu dans le traitement de l'epith. contagiosum de la poule avec l'autovaccinothérapie[1]) j'ai essayé d'appliquer à cette poule le même traitement.

Le 12. 6. 36, j'ai enlevé la pustule de la paupière et après l'avoir triturée dans un mortier avec une éprouvette de solution physiologique stérile, je l'ai chauffée une heure au bainmarie à 5°; agitant continuellement. A 3 h. ½ j'ai inoculé 1 cc de ce vaccin dans les muscles pectoraux de la poule. Le 15, l'œil droit est complètement dégagé, tandis que le gauche présente encore de l'exsudat. Les croûtes sur le corps se détachent et tombent. J'inocule 1 cc. de vaccin dans des pectoraux. Le 17, l'œil gauche a encore un peu d'exsudat, tandis que toutes les croûtes du corps sont tombées. J'inocule encore 2 cc. de vaccin. Le 19, il n'y a plus que très peu d'exsudat dans l'œil gauche. J'inocule 2 cc. de vaccin. Le 22 il n'y a presque plus d'exsudat. J'inocule 3 cc. de vaccin. L'exsudat a complètement disparu.

La poule qui était très maigre et ne mangeait plus, dès la première inoculation a recommencé à manger et elle s'est complètement remontée. Il ne lui est resté qu'une légère opacité de la cornée de l'œil gauche. Ce cas démontre, encore plus que le précédent, la possibilité de guérir des cas d'epith. contagiosum, même très avancés et accompagnés d'un état de dépérissement très fort, par l'action de l'autovaccin.

Referate.

Bösartiges Katarrhalfieber bei Rindern. Von Dr. Curt Fischer, Tierarzt in Weischlitz i. Vgtl. Deutsche Tierärztliche Wochenschrift. 1936. Nr. 27. S. 470.

---

[1]) Schw. Arch. f. Tierhlk. 1925, p. 243.