Zeitschrift: Schweizer Archiv für Tierheilkunde SAT : die Fachzeitschrift für Tierärztinnen und Tierärzte = Archives Suisses de Médecine Vétérinaire ASMV : la revue professionnelle des vétérinaires

Herausgeber: Gesellschaft Schweizer Tierärztinnen und Tierärzte

Band: 78 (1936)

Heft: 10

Artikel: Ein Fall von Graviditas abdominalis beim Rind

Autor: Fromm, G.

DOI: https://doi.org/10.5169/seals-592460

Nutzungsbedingungen

Die ETH-Bibliothek ist die Anbieterin der digitalisierten Zeitschriften auf E-Periodica. Sie besitzt keine Urheberrechte an den Zeitschriften und ist nicht verantwortlich für deren Inhalte. Die Rechte liegen in der Regel bei den Herausgebern beziehungsweise den externen Rechteinhabern. Das Veröffentlichen von Bildern in Print- und Online-Publikationen sowie auf Social Media-Kanälen oder Webseiten ist nur mit vorheriger Genehmigung der Rechteinhaber erlaubt. Mehr erfahren

Conditions d'utilisation

L'ETH Library est le fournisseur des revues numérisées. Elle ne détient aucun droit d'auteur sur les revues et n'est pas responsable de leur contenu. En règle générale, les droits sont détenus par les éditeurs ou les détenteurs de droits externes. La reproduction d'images dans des publications imprimées ou en ligne ainsi que sur des canaux de médias sociaux ou des sites web n'est autorisée qu'avec l'accord préalable des détenteurs des droits. En savoir plus

Terms of use

The ETH Library is the provider of the digitised journals. It does not own any copyrights to the journals and is not responsible for their content. The rights usually lie with the publishers or the external rights holders. Publishing images in print and online publications, as well as on social media channels or websites, is only permitted with the prior consent of the rights holders. Find out more

Download PDF: 09.12.2025

ETH-Bibliothek Zürich, E-Periodica, https://www.e-periodica.ch

Erste kulturelle Kontrolle 10 bis 14 Tage nach der Behandlung. Zweite Behandlung, wenn erforderlich, wie die erste (A, B, B). Dritte Behandlung, wenn nötig, unter Wiederholung der zweiten Infusion, d. h. A, B, B, B. Falls diese Behandlung nicht erfolgreich ist, das kranke Viertel trocken stellen oder die Kuh eliminieren.

4 Monate nach Beginn der Bekämpfung zweite Kontrolle aller Tiere. In der Zwischenzeit Kontrolle aller verdächtigen und neu zugekauften Kühe (es ist besser Rinder zuzukaufen). 6 Monate nach der ersten Nachkontrolle: Zweite Nachkontrolle (Zehnmonatskontrolle). Weitere Kontrollen jährlich oder nach Bedarf häufiger.

Zusammenfassung.

1. Es wird ein verbessertes Verfahren der Sterilisation galtinfizierter Viertel mit dem Präparate Zysternal mitgeteilt, das in der Hauptsache aus 3,6 Diamino 10 methylacridiniumchlorid und Saccharose besteht.

2. Das Verfahren ist während jedem Laktationsstadium (außer dem Trocken-Euter kurz vor dem Kalben) anwendbar.

3. Auf eine einmalige Behandlung verlieren ca. 75% der behandelten Viertel die Infektion.

4. Der dauernde Milchverlust ist unbedeutend.

Ein Fall von Graviditas abdominalis beim Rind.

Von Dr. G. Fromm, Tierarzt, Malans (Graub.)

Fälle von Extrauterinträchtigkeit bei unseren Haustieren finden wir in der Literatur hin und wieder beschrieben.

Was speziell die Bauchhöhlenträchtigkeit anbelangt, wird das primäre Vorkommen derselben von verschiedenen Autoren angezweifelt. Nach Benesch sind die bei Tieren beschriebenen Formen von Abdominalgravidität mehrheitlich als sekundäre Bauchhöhlenträchtigkeiten aufzufassen. Das befruchtete Ei dürfte sich also meistens im Tragsack, im Eierstock oder Eileiter bis zu einem gewissen Grade entwickeln und erst später infolge Ruptur der Wand dieser Organe in die Bauchhöhle gelangen. Solche Rupturen können unter Umständen spontan entstehen. Auf diese Möglichkeit weist Wyßmann in einem im Schweizer Archiv für Tierheilkunde 1905 erschienenen Artikel, betitelt „Ein Fall von spontaner Ruptur des unträchtigen Uterushornes bei einer hochträchtigen Kuh", hin. In dem von ihm beschriebenen Fall treten beim Muttertier drei Wochen vor dem Kalben Indigestionserscheinungen auf. Er nimmt

an, daß der nach der Geburt festgestellte Uterusriß in jener Zeit, im Anschluß an heftige wilde Wehen, entstanden sei. Denn die narbige Beschaffenheit der Perforationsstelle, schreibt er, schließt eine während der Geburt entstandene Verletzung mit Sicherheit aus. Frank bezeichnet als häufigste Ursache der zu sekundären Bauchschwangerschaften führenden Uterusrupturen die Tragsackverdrehung. Einen Fall von Tragsackverdrehung mit Uterusriß und Sepsis, wobei der gasig aufgetriebene Fötus anläßlich der Obduktion in der Bauchhöhle vorgefunden wurde, beschreibt Bach im Schweizer Archiv für Tierheilkunde 1927. Giovanoli erwähnt einen von Pozzer beobachteten und in der Clinica vet. beschriebenen Fall von Eileiterschwangerschaft bei einer Kuh. Infolge der zunehmenden Größe der Frucht reißt die Eileiterwandung im dritten Trächtigkeitsmonat ein. Der Fötus gelangt in die Bauchhöhle, erzeugt dort als Fremdkörper eine Peritonitis mit schweren Störungen im Allgemeinbefinden, so daß das Tier geschlachtet werden muß. Decurtins berichtet 1934 über einen Fall von Graviditas abdominalis beim Schaf. Hier wird die als Fremdkörper in der Bauchhöhle liegende tote Frucht durch eine hinter dem Nabel sich bildende Fistel nach außen abgestoßen. Nach Frank werden solche Selbstheilungen infolge Ausstoßung der mazerierten Frucht durch die Bauchdecken namentlich beim Schaf beobachtet.

In seiner Dissertation, „Beitrag zur Mumifikation und Verkalkung (Versteinerung) des Rindfötus" 1928, beschreibt J. Motiejunas am Schluß ein extrauterines Lithopädion. Er neigt zur Ansicht, daß die Frucht entweder samt den Eihüllen in die Bauchhöhle ausgetreten sei und daß dort alles resorbierbare Gewebe aufgesogen wurde, während die knorpeligen Skeletteile zurückblieben und verkalkten. Oder der Fötus fiel schon im Uterus der Mumifikation oder Mazeration anheim, veranlaßte eine eitrige Entzündung desselben und bahnte sich einen Weg in die Bauchhöhle, wo er eingekapselt wurde und verkalkte.

In der Regel dürfte also die durch eine Uterusruptur in die freie Bauchhöhle gelangte Frucht absterben. Nach Benesch kommt es zu Vorgängen, die auf eine vollständige Abkapselung oder auf eine Vereiterung und Ausstoßung der toten Massen hinzielen.

De Bruin gibt die Möglichkeit zu, daß unter Umständen die Verbindung mit vielen Kotyledonen fortbestehen und der Fötus am Leben bleiben könne.

Heß (1892) berichtet über einen Fall von unechter Bauchschwangerschaft infolge Abreißung der trächtigen Gebärmutter vor dem orificium internum. Wie lange diese unechte Bauchschwangerschaft bestanden habe, schreibt er, sei nicht zu ermitteln gewesen. Da jedoch in diesem Falle die Eihüllen mit der Uterinmucosa in Verbindung blieben und der Nabelstrang möglicherweise intakt war, nimmt er an, daß der Fötus von der Gebärmutter aus ernährt werden und sich weiter entwickeln konnte.

Im folgenden möchte ich versuchen, einen eigenartigen und jedenfalls selten vorkommenden Fall von sekundärer Bauchhöhlenträchtigkeit beim Rind zu beschreiben.

Am 4. März 1935 werde ich zu einer 6 Jahre alten, der Braunviehrasse angehörenden Kuh, die an Unfruchtbarkeit leidet, gerufen.

Die Anamnese lautet: Das Tier machte im November 1934 eine schwere Geburt durch, nach welcher es einige Tage krank war, so daß man für sein Leben fürchtete.

Untersuchungsbefund: Eitriger Scheidenausfluß. Vergrößerung und Verhärtung der Gebärmutter mit Narbenbildungen und fibrinösen Auflagerungen. Allgemeinbefinden normal. Nährzustand ordentlich.

Ich erkläre dem Besitzer, daß jedenfalls anläßlich der letzten Geburt ein Riß in der Tragsackwandung entstanden sei, daß ich eine Befruchtung für unmöglich und eine Behandlung für absolut zwecklos halte. Mein Rat geht dahin, das Tier wenn möglich zu mästen und dann auf die Schlachtbank zu liefern.

Die Kuh wird jedoch gealpt und am 10. Juli 1935 in der Alp von einem Stier mit Erfolg besprungen.

Am 28. April 1936 morgens, also nach einer normalen Trächtigkeitsdauer von 292 Tagen, machen sich bei ihr Geburtswehen bemerkbar. Dieselben halten an bis gegen Mittag, ohne daß aber Fruchtwasser abfließen. Mittags tritt eine plötzliche Störung des Allgemeinbefindens ein. Es wird sofortige tierärztliche Hilfe verlangt.

Untersuchungsbefund vom 28. April 1936 mittags: Heftiges Muskelzittern, beschleunigte Atmung, Tympanie. Temperatur 38,3° C, Puls 120 pro Minute. Beckenbänder eingesunken. Euter und Wurf gross. Wehen keine mehr vorhanden. Untersuchung per vaginam: Muttermund weit geöffnet, so daß sich Hand und Arm ohne Mühe einführen lassen. In der Gebärmutter werden einzig die den Karunkeln anhaftenden Eihäute vorgefunden. Vom Fötus ist zunächst nichts zu entdecken. Jedoch ist ungefähr handbreit vor dem orificium internum in der Wand des linken Hornes eine große Öffnung festzustellen, die, wie es scheint, die Verbindung mit einem weiteren, vom Uterus ausgehenden Blindsack darstellt. Nachdem die untersuchende Hand dem leicht angespannten Nabelstrang entlang die erwähnte Öffnung passiert hat, stößt sie auf den Fötus. Derselbe lebt, denn seine Bewegungen sind deutlich fühlbar. Zugleich können

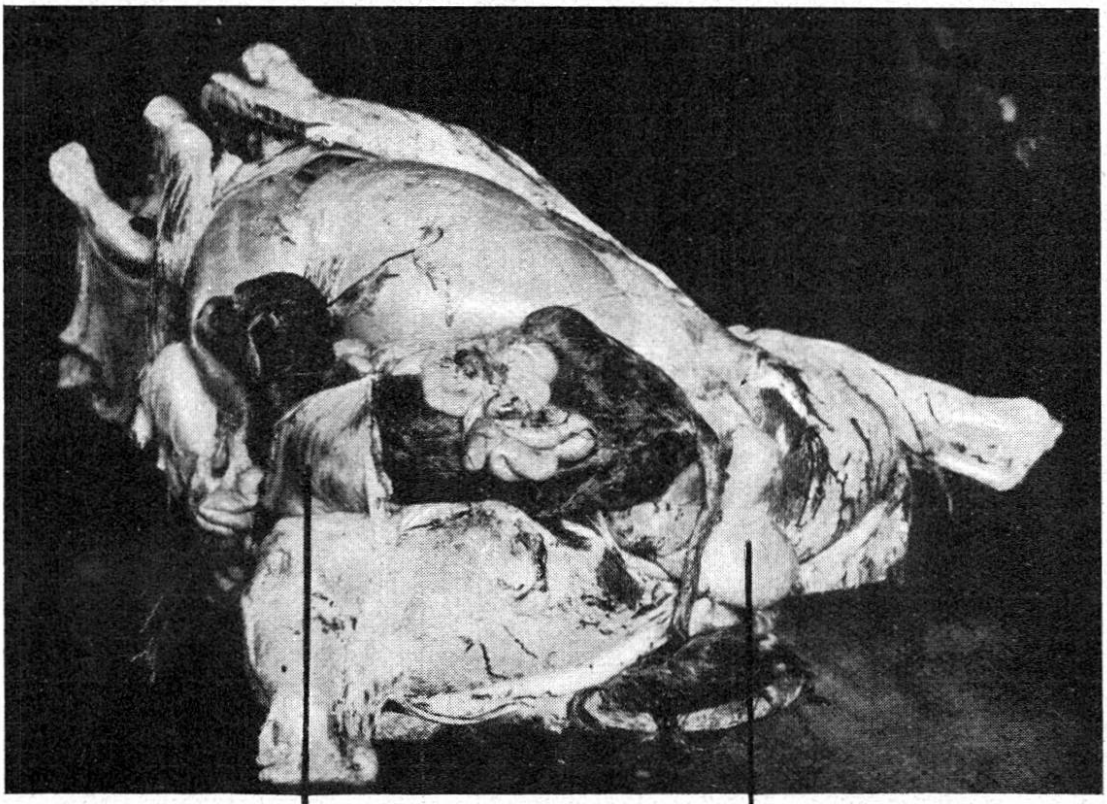

Wand des akzessorischen Fruchtsackes Gebärmutter

Fig. 1.

Reste des akzessorischen Fruchtsackes, Ansatzstelle

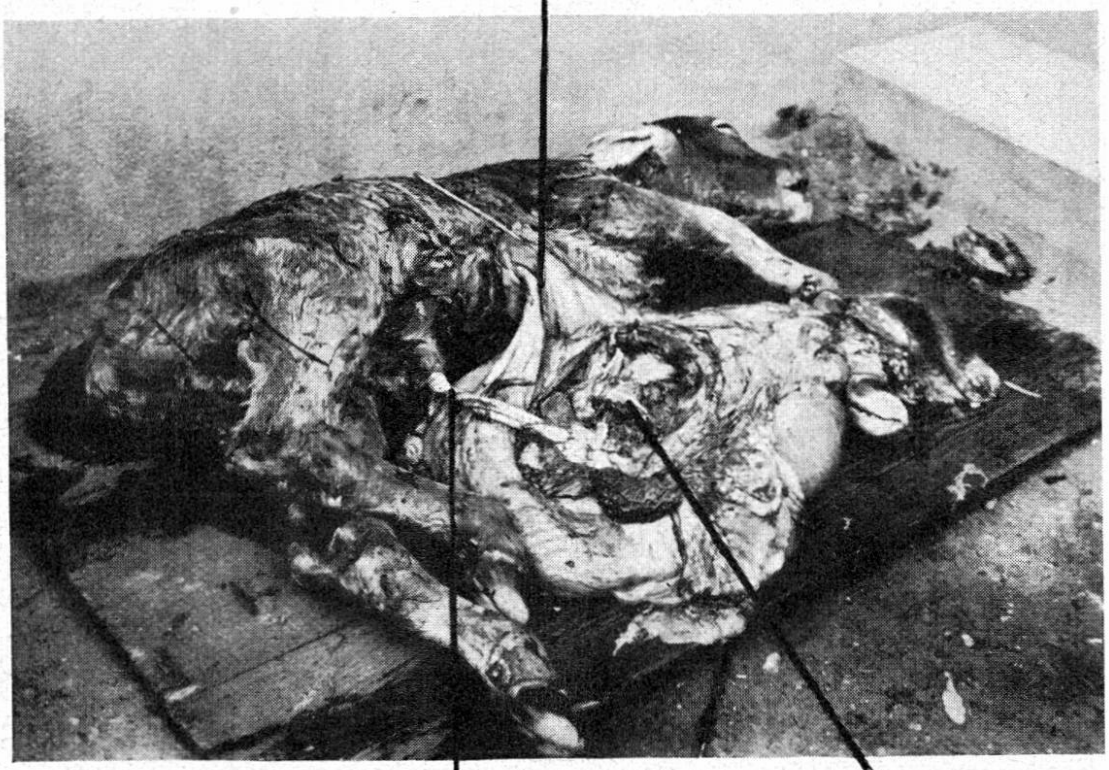

Nabelstrang Öffnung in der Uteruswand, alte Ruptur

Fig. 2

aber auch Darmschlingen des Muttertieres abgetastet und erfaßt werden. Gestützt auf diesen Befund kann die Diagnose Bauchhöhlenträchtigkeit unschwer schon intra vitam gestellt werden. Die Kuh wird sofort geschlachtet.

Sektionsbefund: Nach Eröffnung der Bauchhöhle fließt eine Menge Fruchtwasser aus derselben ab. In der Beckenhöhle und im kaudalen Teil der Bauchhöhle wird die Gebärmutter als kugeliges Gebilde sichtbar. Neben ihr, die rechte Flankengegend der Bauchhöhle ausfüllend, findet sich ein aus Netz und Eihäuten gebildeter Sack, in welchem, von Darmschlingen des Muttertieres umgeben, ein vollständig ausgetragenes, normal entwickeltes Kalb liegt (Fig. 1). Dieser, kranialwärts nun allerdings offene, akzessorische Fruchtsack ist mit dem Uterus verwachsen und steht mit dem cavum uteri durch eine Öffnung, eine alte Ruptur in der Gebärmutterwandung, in Verbindung. Der Uterusriß hat einen Durchmesser von 35 cm, dessen Ränder sind rund, vernarbt, absolut unblutig. Ein vollständig intakter Nabelstrang verbindet den Fötus mit der Plazenta im Uterus (Fig. 2). Das linke, scheinbar trächtig gewesene Gebärmutterhorn, ist, vom inneren Muttermunde bis zur äußersten Konvexität gemessen, 60 cm, das rechte, unbefruchtete, 25 cm lang. Gewicht des Kalbes 39 kg.

Diagnose: Graviditas abdominalis.

Epikrise.

Daß es sich im vorliegenden Fall um eine sekundäre Bauchschwangerschaft handelt, steht wohl außer Zweifel. Seit wann dieselbe bestanden hat, kann jedoch nur vermutet, nicht aber mit Bestimmtheit festgestellt werden. Die Größe der Gebärmutter und die gut ausgebildeten Karunkeln sprechen dafür, daß die Frucht wohl erst in der zweiten Hälfte der Trächtigkeit den Uterus verlassen hat. Es ist anzunehmen, daß die Ausstoßung in die Bauchhöhle und die Bildung des akzessorischen Fruchtsackes nicht plötzlich, sondern nur langsam, entsprechend der zunehmenden Größe des Fötus, erfolgt ist.

Der die Stelle des Uterus vertretende Fruchtsack, in welchem der Fötus vorgefunden wurde, dürfte ursprünglich einen vollständig abgeschlossenen, einzig mit der Gebärmutter durch die erwähnte Öffnung in Verbindung stehenden Behälter gebildet haben. Infolge der Wehen wird der dünnere, nur aus Eihäuten bestehende Teil der Wandung, geplatzt sein, so daß das Fruchtwasser in die freie Bauchhöhle abfließen und der Fötus mit den

Eingeweiden des Muttertieres in Berührung kommen mußte. Von diesem Moment an werden sich Störungen im Allgemeinbefinden der Kuh bemerkbar gemacht haben. (Muskelzittern, Tympanie usw.)

Der Fall scheint mir deshalb interessant, weil am Uterus schon vor der Befruchtung entzündliche Zustände und Narbenbildungen, herrührend von früheren Verletzungen, festgestellt werden konnten. Ferner dürfte es wohl äußerst selten vorkommen, daß sich ein Fötus außerhalb des Uterus vollständig normal entwickelt, so daß er noch kurz vor der Abschlachtung des Muttertieres lebend angetroffen wird. Interessant ist es auch, daß die Kuh während der ganzen Trächtigkeitsdauer, bis zum Beginn der Wehen, keine Störungen in ihrem Gesundheitszustand zeigte.

Literatur.

Bach, Uterustorsion. Schweiz. Archiv für Tierheilkunde 1927, S. 212—213. — Benesch, Die Extrauterinschwangerschaft. Stang-Wirth 1932. Bd. 10, S. 67. — De Bruin, Geburtshilfe beim Rind. 1910. — Decurtins, Ein Fall von Graviditas abdominalis beim Schaf. Schweiz. Archiv für Tierheilkunde 1934, S. 197—198. — Giovanoli, Klinische Beobachtung einer Eileiterschwangerschaft bei einer Kuh. Ref. Schweiz. Archiv für Tierheilkunde 1927, S. 562—563. — Heß, E., Abreißung der trächtigen Gebärmutter vor dem orificium uteri internum. Schweiz. Archiv für Tierheilkunde 1892. — Lund, L., Pathologisch-anatomische Diagnostik an Tierleichen. 1935. S. 36. — Motiejunas, J., Beitrag zur Mumifikation und Verkalkung (Versteinerung) des Rindsfötus. Diss. Bern 1928. Schweiz. Archiv für Tierheilkunde 1928, S. 525—543. — Wyßmann, E., Ein Fall von spontaner Ruptur des unträchtigen Uterushornes bei einer hochträchtigen Kuh. Schweiz. Archiv für Tierheilkunde 1905, S.139—147.

Klinische Beobachtungen über Klauenrehe.

Von Ernst Wyßmann.

Während bekanntlich die Hufrehe des Pferdes ein hin und wieder zu beobachtendes Leiden darstellt, ist die Klauenrehe beim Rind verhältnismäßig selten und in der Literatur bisher auch nur wenig beschrieben worden. Ursächlich wurden von altersher allzu reichliche Verfütterung von Kraft- und Mastfuttermitteln, wie z. B. Erdnuß- und Sesamkuchen, anstrengende Märsche und Eisenbahntransporte sowie innerliche Erkältung beschuldigt. Einige Autoren sahen das Leiden auch im Anschluß an die Geburt auftreten — sogenannte Geburtsrehe — angeblich als Folge der Resorption toxischer Stoffe. Die in Südafrika beobachtete sogenannte Hijfziekte