

**Zeitschrift:** Schweizer Archiv für Tierheilkunde SAT : die Fachzeitschrift für Tierärztinnen und Tierärzte = Archives Suisses de Médecine Vétérinaire  
ASMV : la revue professionnelle des vétérinaires

**Herausgeber:** Gesellschaft Schweizer Tierärztinnen und Tierärzte

**Band:** 73 (1931)

**Heft:** 3

**Artikel:** Das peptische Labmagengeschwür beim ausgewachsenen Rinde  
[Schluss]

**Autor:** Müller, Ferdinand

**DOI:** <https://doi.org/10.5169/seals-589721>

### **Nutzungsbedingungen**

Die ETH-Bibliothek ist die Anbieterin der digitalisierten Zeitschriften auf E-Periodica. Sie besitzt keine Urheberrechte an den Zeitschriften und ist nicht verantwortlich für deren Inhalte. Die Rechte liegen in der Regel bei den Herausgebern beziehungsweise den externen Rechteinhabern. Das Veröffentlichen von Bildern in Print- und Online-Publikationen sowie auf Social Media-Kanälen oder Webseiten ist nur mit vorheriger Genehmigung der Rechteinhaber erlaubt. [Mehr erfahren](#)

### **Conditions d'utilisation**

L'ETH Library est le fournisseur des revues numérisées. Elle ne détient aucun droit d'auteur sur les revues et n'est pas responsable de leur contenu. En règle générale, les droits sont détenus par les éditeurs ou les détenteurs de droits externes. La reproduction d'images dans des publications imprimées ou en ligne ainsi que sur des canaux de médias sociaux ou des sites web n'est autorisée qu'avec l'accord préalable des détenteurs des droits. [En savoir plus](#)

### **Terms of use**

The ETH Library is the provider of the digitised journals. It does not own any copyrights to the journals and is not responsible for their content. The rights usually lie with the publishers or the external rights holders. Publishing images in print and online publications, as well as on social media channels or websites, is only permitted with the prior consent of the rights holders. [Find out more](#)

**Download PDF:** 11.01.2026

**ETH-Bibliothek Zürich, E-Periodica, <https://www.e-periodica.ch>**

### Biesen.

Wir haben auf Grund von mehrfachen Beobachtungen bereits früher die Ansicht ausgesprochen, dass das „Biesen“ unseres Rindes nicht auf die bei uns vorkommenden Hypoderma-Arten zurückzuführen ist. Ob die bedeutend grössere hypoderma tarandi die Renntiere zum „Biesen“ bringt, wäre denkbar, ist aber unseres Wissens noch nicht bewiesen worden. Dann aber müsste das „Biesen“ zur Schwärmezeit der Hypodermen eine fast alltägliche Erscheinung bei Renntieren sein, deren Befall ein ungeheurer ist.

Zwei als Zuchtergebnis zu verschiedenen Zeiten erhaltene Dasselfliegen wurden durch komparative Versuche auf Intensität und Tonhöhe des Summens geprüft.

Besonders gut eignete sich das eine der beiden Exemplare. Es wurden vergleichsweise in genau gleiche Käfige von 10 cm Seitenlänge im Cubus, mit losen Glaswänden, verschiedene ca. gleich grosse Vergleichstiere eingesperrt und zwar ausser der Dasselfliege, eine Biene, sowie eine Schmeissfliege. Letztere wiederholt in verschiedenen Exemplaren. Es ergab sich folgendes Bild:

Das Summen der Biene war mindestens doppelt so stark wie dasjenige der Dasselfliege und in der Tonhöhe ein bis zwei Noten höher. Der Flügelschlag ist kräftiger bei der Biene.

Die Schmeissfliegen summten meistens doppelt so stark und in annähernd gleicher Tonhöhe wie die Dasselfliegen. Die beiden Dasselfliegen waren sich an Intensität und Tonhöhe des Summens gleich.

Wenn auch dieser Versuch nicht als einwandfreier Beweis bezeichnet werden kann, so spricht das Ergebnis immerhin mit andern Beobachtungen zugunsten der von uns mehrfach geäusserten Ansicht.

---

Aus der veterinär-ambulatorischen Klinik der Universität Zürich.  
(Prof. Dr. O. Schnyder.)

### Das peptische Labmagengeschwür beim ausgewachsenen Rinde.

(Ulcus pepticum, s. rotundum, s. ventriculi).

Von Dr. Ferdinand Müller, sen., Tierarzt in Malters.

(Schluss)

Bei einem wegen Strongylosis notgeschlachteten Rinde fand O. Schnyder (41) auf der Schleimhaut der Pylorusabteilung des Labmagens fingernagelgrosse, stark gerötete und verdickte Stellen, die in der Mitte einen kleinen, gelblichen, kaum steck-

nadelkopfgrossen Herd oder besser Deckel zeigen, der sich abheben lässt und darunter eine rote, rundliche Epithellücke zurücklässt, die möglicherweise den Anfang von *Ulcus rotundum* bilden könnte.

Bei der human-medizinischen Literatur soll insbesondere hingewiesen werden auf das neue Werk von G. Hauser (16), das in eingehendster Weise die peptischen Schädigungen des Magens, Duodenums usw. des Menschen behandelt.

Nach dem Autor fassen wir unter peptischen Schädigungen im engern Sinne zusammen: Gewebsverluste und Geschwürsbildungen, die durch Verdauung der geschädigten Schleimhaut oder auch tieferer Schichten genannter Organe entstehen und wo die Schädigung in der Regel nicht durch ein von aussen wirkendes Trauma (wie Verätzung oder mechanische Verletzungen), sondern durch innerhalb der Magen- bzw. Darmwand selbst wirkende Ursachen zustande kommt. Diese Schädigungen sind also in gewissem Sinne durch die Ursprünglichkeit ihrer Entstehung gekennzeichnet.

Die Ursachen für die eigentlichen sogenannten peptischen Schädigungen sind nicht einheitlich, bestimmt aber spielen örtliche Kreislaufstörungen in der Wand genannter Organe die weitaus bedeutendste Rolle.

Über die Art der Entstehung dieser Kreislaufstörungen gehen die Meinungen weit auseinander. Faktisch können deren Ursachen auch sehr verschieden sein.

Noch mannigfaltiger als die Ursachen der peptischen Schädigungen des Magens und Duodenums ist ihr anatomisches Verhalten und ihr Verlauf. Es werden zwei Hauptformen unterschieden: Die Erosion und das Ulkus.

In bezug auf das Vorkommen bei den Haustieren bemerkt Verfasser, dass sie beim Kalbe nicht selten, beim ausgewachsenen Rinde aber sehr spärlich zu treffen seien.

Alle diese beim Tiere vorkommenden Geschwüre unterscheiden sich im allgemeinen von den peptischen Schädigungen beim Menschen sehr wesentlich, nicht nur durch ihren Verlauf, sondern auch vor allem durch ihre Ätiologie, oft auch durch ihr anatomisches Verhalten.

Die erste Form der peptischen Schädigungen, die hämorrhagische Erosion, definiert Cruveillier (6) als auf die Schleimhaut beschränkte, meistens linsenförmige, mehr oder weniger ansehnliche, leicht erhabene Blutung, welche einen Gewebsverlust (Erosion) zur Folge hat.

Askanazy (2) stellt in der Hauptsache dasselbe fest. Nach ihm liegt eine hämorrhagische Erosion jedenfalls nur dann vor, wenn die hämorrhagische Infiltration des Gewebes auch mit Nekrose des letztern verbunden ist. Eine Entstehung von Erosionen aus einfachen Ecchymosen ist nicht erwiesen.

Über das eigentliche peptische Geschwür spricht sich Hauser in pathogenetischer Hinsicht in gleichem Sinne aus wie Joest. Ebenso stimmen die Angaben über das anatomische Verhalten des Geschwürs so ziemlich überein.

Das chronische Geschwür, das beim Tiere so viel wie nicht beobachtet wird, scheint dem Menschen eigen zu sein und kommt nicht so selten vor, wie einzelne Autoren behaupten. Es scheint mehr dem höhern Alter anzugehören und beim weiblichen Geschlechte häufiger vorzukommen als beim männlichen.

Beim akuten wie beim chronischen Geschwür gehört die Blutung im Verlaufe des Ulkus zu den wichtigsten Erscheinungen und ist für die klinische Diagnose von grosser Wichtigkeit. Sie tritt auf in Form von Blutbrechen, blutiger Stühle und sogenannten okkulten Magenblutungen, zirka in 40% aller Fälle, beim weiblichen Geschlechte häufiger als beim männlichen.

Über die Pathogenese und Ätiologie der peptischen Schädigungen bestehen in der Humanmedizin als wichtigste Theorien:

Die Gefässtheorie;

die neurogene Theorie;

die biochemischen Theorien;

die Infektions- und die Toxinausscheidungstheorie;

die Theorie über die Bedeutung des Traumas und mechanischer Ursachen für die Entstehung des akuten Ulkus.

Die Ansichten über die Gefässtheorie decken sich so ziemlich mit den diesbezüglichen Ausführungen von Joest, ebenso diejenigen über die Entwicklung des Ulkus. Übereinstimmend sind auch die Angaben über die Zeit, die das Geschwür braucht, bis es zum Durchbruche kommt.

Nach der neurogenen Theorie sollen die das Ulkus bedingenden Kreislaufstörungen auf nervöse Einflüsse zurückzuführen sein. Es kommt ein zeitweiliger Verschluss von Magenarterien durch Krämpfe der Muskelhäute des Magens oder durch Krämpfe der Arterienwand selbst oder beider zugleich in Betracht, durch welche die Arterien eingeengt werden, gleichzeitig aber auch der venöse Rückfluss gehemmt wird. Auch Gefässlähmungen, allgemeine Blutdrucksteigerung und



durch Innervationsstörungen hervorgerufene Schädigungen, sowie Veränderungen der Sekretion werden als wirksame Faktoren bei der neurogenen Entstehung des Ulkus angesehen. Es können also pathologische Reizzustände im Zentralnervensystem oder im Gebiete der N. vagi und des Sympathikus bzw. der Ganglia coeliaca in Betracht kommen, auch der in der Magenwand selbst gelegene Plexus Auerbachii könnte Sitz der Störung sein. Experimentell konnten in einer sehr grossen Anzahl von Fällen dem Ulc. simpl. ganz ähnliche Geschwüre erzeugt werden durch Durchschneidung oder Reizung der N. vagi oder nach Entfernung oder Reizung des Plexus coeliacus und der Ganglia coeliaca, sowie der Splanchnici, ebenso durch unmittelbare Einwirkung auf die Magengefässe, durch Einspritzung von Adrenalin in die Magenwand.

Versuche von Talmas, Lichtenbelts und Westphals (44) beweisen mit Bestimmtheit, dass eine Vermehrung des Säuregehaltes oder des Magensaftes die Entwicklung von Nekrosen bzw. Geschwüren nach operativen Eingriffen am Nervenapparat des Magens unterstützen.

Klebs (24) führt die erste Entstehung des peptischen Defektes unter allen Umständen auf eine arterielle Kreislaufstörung zurück und nimmt an, dass der Ausgangspunkt der ganzen Affektion in einer spastischen Kontraktion einzelner Arteriengebiete zu suchen sei oder dass bei einmal begonnener Zerstörung der Oberfläche der saure Magensaft als ein Reiz auf die blossliegenden Arterienenden wirkt und durch deren Kontraktion Anämie erzeugt, ein Umstand, der das weitere Vordringen der Korrosion begünstigen würde.

Rössle (37), Eppinger (37) und Hess (37) reden der sogenannten Vagotonie das Wort.

Rössle ist der Ansicht, dass die Erosionen, welche er als eine Vorstufe auch der tiefern eigentlichen Geschwüre betrachtet, durch einen zur Abklemmung der Schleimhautarterien führenden reflektorischen Krampf der Muscularis mucos. erzeugt werden und dass das Quellgebiet des diesen Krampf auslösenden Reizes in einem ausserhalb des Magens, in einem andern Organ gelegenen Krankheitsherd zu suchen sei, er bezeichnet daher das Ulc. pept. als zweite Krankheit.

Hart (15) erblickt in dem Spasmus kleinster Gefässe die wesentlichste Bedingung der peptischen Geschwürsbildung. Er ist der Ansicht, dass sowohl die hohe Bedeutung der Gefässerkrankung als auch die der Stauung für die Entstehung der

peptischen Geschwüre darauf beruhe, dass die krankhaft veränderte Gefäßwand den regulatorischen Einflüssen der Nerven nicht mehr zu folgen vermag und daher bei Druckschwankungen abnorm belastet wird und dass ferner diese Störungen sich um so empfindlicher geltend machen müssten, wenn gleichzeitig eine vorhandene Stauung den Ausgleich der Blutströmung und des Blutdruckes erschweren.

Bei den biochemischen Theorien spielt die Bedeutung der Superazidität und der Supersekretion für die Entstehung der peptischen Schädigungen eine Rolle und sodann die gegen die Selbstverdauung des Magens wirksamen Kräfte: Alkaleszenz des Blutes, Bedeutung der Schleimhaut und das Antipepsin. Die neurogene Theorie fügt sich in die Frage der Bedeutung der Superazidität und der Supersekretion für die Entstehung der peptischen Geschwüre ein, da die Erzeugung der Salzsäure und des Magensaftes unter dem Einflusse der Innervation steht.

Die Annahme, dass die Alkaleszenz des Blutes einen Schutz gegen die Verdauung der Magenschleimhaut biete, konnte nicht Stand halten. Viel eher begründet ist die Ansicht, dass die Magenschleimhaut bedeckende Schleimschicht einen Schutz biete gegen die Schädigungen durch den Magensaft. Superazidität ist bei Ulkuskranken nicht so besonders häufig. Die Behauptung, dass Superazidität ausschlaggebend sei für die Bildung des Ulkus, kann nicht aufrechterhalten werden. Wahrscheinlich handelt es sich in Fällen von scheinbarer Superazidität nur um vermehrte Sekretion, ohne prozentuale Erhöhung des Säuregehaltes.

Aber auch, wenn Superazidität wirklich da ist, so kann der vermehrte Säuregehalt unter keinen Umständen für sich allein genügen, einen primären peptischen Defekt zu erzeugen.

Der Entwicklung des Defektes muss die umschriebene Abtötung, mindestens der Schleimhaut, vorausgehen, diese kann aber, wenn nicht traumatische Einwirkungen irgend welcher Art in Betracht kommen, nur durch örtliche Kreislaufstörungen erfolgen.

Wesentliche und charakteristische Veränderungen der Magenschleimhaut, die in ursächlicher Beziehung zur Superazidität stehen, konnten nicht beobachtet werden. Noch weniger als die Superazidität kann ein verminderter Gehalt des Blutes bzw. des Magensaftes an Antipepsin für die Entstehung des peptischen Defektes in Frage kommen.

Die beiden letzten Theorien sind von weniger ausschlaggebender Bedeutung und sollen sie deshalb nicht weiter in Erörterung gezogen werden.

### A. Eigene Beobachtungen.

#### Pathologisch-anatomisch-Klinisches.

In weitaus den meisten Fällen hat das peptische Magengeschwür seinen Sitz in der Pylorusabteilung des Labmagens, selten oder viel seltener dürfte der Anfangsteil des Duodenum in Betracht fallen.

In vielen Fällen, aber nicht ausschliesslich, beobachtet man die runde Form mit scharfen Rändern, die verloren geht beim Zusammenfliessen von Geschwüren und bei der Vernarbung.

Die Grösse ist sehr variabel, ebenso das Eindringen in die Tiefe.

Das Einzelgeschwür scheint gerade so häufig vorzukommen wie die multiplen Schädigungen.

Beim vielfachen Auftreten beobachtet man öfters alle Stadien, von der Hämorrhagie bis zum komplett ausgeheilten Ulkus.

Arterienarrosionen, mit anschliessender Blutung, kommen nicht so selten vor wie einzelne Autoren angeben.

#### Symptome.

Solange bei dem Geschwüre keine Blutung eingetreten ist, sind die Erscheinungen der Ulkuserkrankung keine typischen, sie decken sich mehr oder weniger mit denen der Magenatonie oder des chronischen Magendarmkatarrhs. (Siehe Fall 6.)

Tritt aber die Arrosion einer Arterie ein und damit eine Magenblutung, so entsteht ein charakteristisches Krankheitsbild, das sich durch die Erscheinungen der innern Blutung kennzeichnet. Getrübt wird dasselbe nur, wenn anderweitige Schädigungen dazukommen, wie Perforation der Labmagenwand, in welchem Falle sich die Erscheinungen der akuten Peritonitis dazugesellen.

#### Symptomenbild beim blutenden Geschwür.

Fast ausnahmslos Kolikerscheinungen: Unruhe, Hin- und Hertrippeln, Dreinschlagen mit den Hinterfüssen. Störungen im Allgemeinbefinden: Appetit verschwunden. Rumination sistiert. Pansentätigkeit aufgehoben oder auf ein Minimum reduziert; ähnlich ist es mit der Darmperistaltik. Hinterleib immer

mehr oder weniger tympanitisch aufgetrieben. Die Bauchwände etwas gespannt. Kotabsatz vermindert und verzögert. Der Kot selber ist von schwarzer, teerähnlicher Farbe oder schwarz mit Stich ins bläuliche, klebrig, zäh – schmierig, übelriechend, alles Folgen der Blutbeimischung.

Mitunter sind die Bauchwände, insbesondere in der rechten Unterrippengegend, etwas druckempfindlich.

Das Flotzmaul ist trocken oder nur spärlich mit Tauperlen bedeckt. Hörner und Ohren kühl bis kalt, ebenso die Körperoberfläche, Extremitäten und Schwanzende.

Die sichtbaren Schleimhäute blass bis ganz blutleer. Puls sehr frequent, 100—160 pro Minute, je nach dem Grade des Blutverlustes. Rektaltemperatur subnormal, sie schwankt zwischen 36—38 Grad. Ausnahmen machen sich nur geltend bei Komplikationen, wie Peritonitis. Daneben allgemeine Schwäche, Muskelzittern, Schwanken, Taumeln und schliesslich Tod infolge Herzlähmung, wenn die Blutung nicht gestillt werden kann. Erbrechen, wie Friedberger und Fröhner (10) und Hutyra und Marek (20) es beobachtet haben, trat in keinem der beobachteten Fälle in Erscheinung.

Mit den Symptomen der innern Blutung können sich diejenigen der Perforativperitonitis vergesellschaften und ändert sich damit das Krankheitsbild entsprechend.

### Prognose.

Das Leiden ist, wenn sicher diagnostiziert, was nur im Stadium der Blutung möglich sein wird, immer mit Vorsicht zu beurteilen. Immerhin sind die Heilungsaussichten bessere als Friedberger und Fröhner (11) angeben, aber, nach meinen Beobachtungen, nicht so günstige wie E. Wyssmann (48) darüber berichtet.

Von den von mir beobachteten 12 Fällen sind 10 behandelt worden, in 4 Fällen, also in  $33\frac{2}{3}\%$  der Gesamtzahl der Fälle oder bei 40% der behandelten Tiere, trat Heilung ein.

Je früher und je intensiver der therapeutische Eingriff erfolgt, desto eher ist Hoffnung auf Rettung vorhanden. Liegt eine Perforativperitonitis vor, so sind keine Heilungsaussichten zu erhoffen.

### Verlauf.

Bei dem nichtblutenden Geschwür kann der Verlauf ein chronischer sein, mit dem Eintritt der Blutung verläuft die Krankheit immer akut.

In beiden Fällen können Heilungen zustande kommen. Auch Patienten, die infolge Blutung schwer mitgenommen waren, erholen sich beim Stillstand der Blutung schnell. Rezidiven sind keine beobachtet worden.

### Differentialdiagnose.

Als Krankheitszustände, die mit dem Labmagengeschwür verwechselt werden können, kommen hauptsächlich in Betracht:

Kolikanfalle, wie sie beim Rinde nicht so selten vorkommen. Kotveränderungen, wie sie bei Magenblutungen sich bemerkbar machen, fehlen bei Kolik und auch die übrigen Erscheinungen der inneren Blutung treten nicht in Erscheinung. Eine rationelle Behandlung bringt in den meisten Fällen baldige Besserung oder Heilung.

Schon mehr Anlass zu Verwechslungen könnte die Darm-invagination geben, die beim Rindvieh nicht gerade häufig vorkommt. Sie beginnt mit Kolikerscheinungen, dabei sind aber die Kotveränderungen nicht wie beim blutenden Geschwür. Entweder ist der Kotabsatz ganz sistiert oder es kommt beim Ausräumen des Mastdarmes nur wenig mit Schleim vermischter Kot zum Vorschein oder dann nur zäher Schleim, eventuell mit etwas Blut vermischt. Die Erscheinungen der Magenblutung kommen nicht zum Ausdruck. Der Verlauf ist mehr chronisch. Durch manuellen Untersuch durch den Mastdarm kann unter Umständen die invaginierte Darmpartie festgestellt werden und ist damit die Diagnose gesichert.

Beim Milzbrand ist immer Fieber vorhanden, was beim Geschwür nicht zutrifft oder es seien Komplikationen hinzugekommen. Eventuell sichert der Blutuntersuch die Diagnose.

Am ehesten könnte noch Fremdkörperindigestion Veranlassung zu Verwechslungen geben, speziell wenn Peritonitisercheinungen vorliegen. Bei Würdigung aller Faktoren sollten aber auch da die diagnostischen Schwierigkeiten nicht allzugrosse sein.

### Therapie.

Da das peptische Magengeschwür beim Rinde nur im Stadium der Blutung mit Sicherheit diagnostiziert werden kann, so hat sich die Therapie vorab auf diesen Zustand des Geschwürs einzustellen.

Von ausschlaggebender Bedeutung ist das möglichst frühzeitige Eingreifen einer zielbewussten Behandlung, bei welcher



die Diätetik eine gerade so wichtige Rolle spielt wie die medikamentöse Verordnung.

Möglichste Ruhestellung des Magens, durch Hungernlassen und Verbringen des kranken Tieres an ruhigen Ort, wo es von Nebentieren nicht gestört wird, ist erstes Erfordernis. Durch Nahrungsentzug, der Appetit fehlt übrigens, wird bezweckt, die Magentätigkeit möglichst einzuschränken und eine Dehnung der Magenwände zu verhindern, um die Blutung hintanzuhalten. Der leere oder schwach gefüllte Magen hat den kleinsten Umfang, die Geschwürsränder nähern sich dadurch mehr und eine Heilung bzw. Vernarbung ist eher gegeben.

Die medikamentöse Behandlung hat darauf auszugehen:

1. die Magentätigkeit auf ein Minimum einzuschränken;
2. die Schmerzen zu lindern;
3. deckend auf das Geschwür einzuwirken;
4. die Blutung zu stillen.

Zur Erreichung dieser Ziele, insbesondere zur Linderung der Schmerzen und Stilllegung der Magentätigkeit, sind Gaben von Opium, gemischt mit Öl oder Schleim, empfehlenswert. Morphinum eignet sich für das Rind, wegen seiner, wenigstens im Anfange, aufregenden Wirkung, nicht. Bismut. subnitric. in grossen Dosen soll die Säurebildung einschränken, den Geschwürsgrund vor der Säurewirkung schützen, schmerzlindernd wirken und zugleich die Heilung begünstigen. Verabreichung mit Öl, um deckende Wirkung zu erzielen, ist angezeigt. Argent. nitric. mit Aq. destillat. soll reizmildernde Wirkung haben und die Vernarbung anregen.

Mit aller Intensität muss auf die Stillung der Blutung hingearbeitet werden. Dazu ist zweckdienlich Gelatinelösung, 10%, in kurzen Zwischenpausen zu geben. Bei starkem Blutverlust, intravenös, 10% Kochsalzlösung. – Secale cornutum kann nur in Betracht fallen bei unträchtigen Tieren.

E. Wyssmann (49) empfiehlt, neben einhüllenden Schleimtränken, in nicht zu grossen Mengen verabreicht, Coffein. natriosalicyl. 10,0:30,0 Aq. destill. überdies Natrium bicarbonic. mit Rad. valerian. im Infus.

Auch E. Hess (17) redet dem Coffein und Weisswein, als Haemostatica, das Wort.

Zu vermeiden sind alle reizenden Medikamente. Aus verständlichen Gründen ist auch die Salzsäure auszuschliessen. Eventuell könnte in Betracht kommen, bei Kalkmangel oder Störungen im Kalkstoffwechsel, das kristalline Chlorkalzium.



Die Nachbehandlung von Rekonvaleszenten beschränkt sich auf Diät und die prophylaktische Verabreichung von Alkalien (Calcium carbonic. – Natr. bicarbonic.)

In der Humanmedizin werden Eisumschläge und innerliche Eisgaben empfohlen. – A. F. R. Andresen (1) bezeichnet diese Art der Behandlung als direkt schädlich. Auch A. Strasser (43) ist nicht für Kältebehandlung, er empfiehlt Wärme in Form von Breiumschlägen und innerlich reichlich heisses Getränk. Bei drohender Perforation oder Blutung sieht er von der Wärmebehandlung ab.

## B. Eigene Fälle.

### Fall 1.

Der Eigentümer R. A. in M. verlangte am 15. September 1921 Medikamente für eine Kuh, die an Kolik erkrankt war. Da keine Besserung eintrat, wurde Untersuch gewünscht und mir eine hellbraune, 4 Jahre alte, schwere, hochtrachtige Kuh, in sehr gutem Nährzustande, vorgeführt.

Befund: Patientin zeigt Kolikerscheinungen, die sich durch Unruhe, Schlagen mit den Hinterfüssen und öfterm Niederliegen äussern. Appetit und Rumination verschwunden. Hinterleib leicht tympanitisch aufgetrieben und in rechter Unterrippengegend scheinbar etwas druckempfindlich. Kotabsatz verzögert: im Rektum ist eine kleine Menge eines schwarzen, teerähnlichen, zähen, klebrigen, übelriechenden Kotes, angesammelt. Mastdarmtemperatur 37,0. Pulse 120, klein, schwach. Atmung vermehrt. Körperoberfläche kühl. Hörner, Ohren, Extremitäten und Schwanz kalt. Die sichtbaren Schleimhäute sind ganz blass, blutleer. Flotzmaul trocken, nur mit vereinzelt Tauperlen. Pansenparese. Unbedeutende Darmtätigkeit.

Vor dem Anfälle ist die Kuh nie krank gewesen.

Diagnose: Magenblutung, vermutlich von einem Labmagen-geschwüre aus.

Prognostisch lag der Fall trostlos. Während meiner Anwesenheit verschlimmerte sich der Zustand rapid. Es trat Muskelzittern, zunehmende Schwäche, Schwanken und Taumeln ein. Puls immer frequenter und unfühlbarer, Temperatur sinkend.

Die Behandlung: Priessnitzumschläge um den Hinterleib, Opiate, Bismut, Öl, Schleim, Gelatine, Koffein, fruchtete nichts, die Kuh wurde geschlachtet.

Sektion: Neben den unten geschilderten Zuständen im Labmagen erwies sich die Kuh als völlig gesund. Der letztere war ziemlich angefüllt mit Blutklumpen. In der Pylorusgegend ein fünffrankenstückgrosses Geschwür, rund, mit scharfen Rändern und rötlich-gelblichem Grunde. Im Zentrum des Geschwürsgrundes eine

arrodierte Arterie. Die Labmagenwand ist bis zur Muskularis durchgefressen.

Das qualitativ sehr gute Fleisch wird als bankwürdig erklärt.

### Fall 2.

Kuh, braun, 5 Jahre alt, hochträchtig, schwer, gut genährt. Eigentümer: J. St. in M. Abschachtung der Kuh: 6. Dezember 1921.

Das vorher vollkommen gesunde Tier erkrankte unter obigem Datum plötzlich unter Kolikerscheinungen ziemlich heftiger Natur, verbunden mit grossem Angstgefühl. Im übrigen machten sich alle Anzeichen der innern Verblutung bemerkbar, analog dem Fall 1. Temperatur: 36,8. Puls: 130. Druckschmerz in rechter Unterrippen- und Schaufelknorpelgegend ist nicht zu bemerken, auch die etwas gespannten Flanken sind nicht druckempfindlich. Der zähe, schmierige, übelriechende, teerähnliche Kot hat in der Farbe einen Stich ins Bläuliche.

Diagnose: Magenblutung, bedingt durch peptisches Geschwür.

Von einer Behandlung wird, angesichts des prekären Zustandes, Umgang genommen und Abschachtung angeordnet. Aus der Stichwunde floss nur ein kleines Quantum Blut von scheinbar normaler Beschaffenheit.

Sektionsergebnisse: Im Labmagen eine grosse Menge koagulierten Blutes. In der Nähe des Pylorus, an der grossen Kurvatur, ein 4 cm im Durchmesser haltendes, rundes Geschwür, das sich eingefressen hat bis zur Muskularis. Der gelbrötliche Grund desselben ist mit einigen Blutkoagula bedeckt. Geschwürsrand scharf. Auf dem Geschwürsgrunde eine Arterie, in der Dicke eines dünnen Bleistifts, die angefressen ist und die Verblutung herbeigeführt hat.

Anderweitige pathologische Organveränderungen keine. Das Fleisch passiert die Kontrolle ohne Anstand.

### Fall 3.

Dieser Fall nimmt eine im Verlaufe eigene Stellung ein. Objekt ist eine ca. 8 Jahre alte, braune Kuh, die vor 4 Wochen normal gekalbt hat. Nährzustand mittelmässig, 22 Liter Milch pro Tag. Eintritt in die Behandlung: 11. Januar 1922.

Der Eigentümer A. B. in M. verlangte Untersuch der Kuh wegen starken tympanitischen Auftreibungen des Hinterleibes nach jeder Fütterung.

Befund: Temperatur 38,6. Pulse 70. Hinterleib stark gasig aufgetrieben. Nach der Entleerung der Gase, mittelst der Schlundsonde, zeigt sich die Patientin lebhaft und frisst vorgehaltenes Futter gierig. Sofort setzt auch Pansentätigkeit ein. Die Fäzes sind normal. Bei der Auskultation der Lunge an vereinzelter Stellen giemende und pfeifende Geräusche.

Diagnose: Herdtuberkulose in der Lunge. Tuberkulöse Entartung der Mediastinaldrüsen.

Die Phymatinprobe fiel positiv aus.

Trotz der schlechten Prognose wollte sich der Eigentümer zur Abschächtung des Tieres nicht bereit erklären wegen dem grossen Milchertrage, den die Kuh, trotz Krankheit, lieferte.

Die Behandlung beschränkte sich auf die Einführung der Schlundsonde zwecks Gasentleerung, eine Manipulation, die der instruierte Eigentümer, je nach Bedarf, selbst vornahm, daneben sorgfältige Fütterung.

Zirka 14 Tage nach dem ersten Untersuche änderte sich das Bild plötzlich. Die Kuh zeigte sich schwer krank, verweigerte jede Futteraufnahme, bei unterdrückter Rumination und Rückgang des Milchquantums auf ein Minimum. Schmerzäusserungen, die sich durch Stöhnen bemerkbar machten und besonders bei Druck auf die gespannten Bauchwände auffällig wurden, liessen auf einen peritonitischen Prozess schliessen.

Der Eigentümer war nun zur Vornahme der Abschächtung bereit, sie sollte am frühen Morgen des kommenden Tages vorgenommen werden. Wegen rapider Verschlimmerung des Zustandes musste schon kurz nach Mitternacht Notschlachtung eintreten.

Bei der Fleischschau bzw. Sektion kam folgendes zum Vorschein: In der freien Bauchhöhle eine mit Futter und Blut gemischte Brühe, die durch ein in der Pylorusgegend des Labmagens liegendes zweifrankenstückgrosses Loch dorthin gelangt war. Bei näherem Zusehen erwies sich die Schädigung der Labmagenwand als ein peptisches Geschwür. Das Peritoneum befand sich im Zustande der Entzündung.

In der Lunge einige tuberkulöse Herde. Die Mediastinaldrüsen sind sehr stark vergrössert und verkäst.

#### Fall 4.

Kuh, dunkelbraun, 5 Jahre alt, grossträchtig, sehr guter Nährzustand. Eigentümer: Fam. Z. in E. Erkrankung: 23. Oktober 1924.

Die bisher gesunde Kuh litt zur Zeit des Untersuches an Kolikerscheinungen, überdies wurde neben schweren Indigestionserscheinungen das Bild der innern Blutung mit den charakteristischen Kotveränderungen und der Anämie festgestellt. Bei etwas aufgetriebenem Hinterleibe betrug die Mastdarmtemperatur 37,2. Pulse 124. Die Geburtswege normal, ebenso die Lage des Fötus. Letzterer lebend.

Diagnose: Labmagengeschwür im Stadium der Blutung.

Prognose: Vorsichtig.

Behandlung: Alleinstellen der Patientin. Hungerdiät. Priessnitzumschläge um Hinterleib. Innerlich Opium, Schleim. Bismut. subnitric. Gelatinelösung 10%. Subkutan: Koffein.

Verlauf: Nach 12 Stunden etwelche Besserung. Temperatur auf 37,6 gestiegen und Puls auf 100 zurück, qualitativ noch klein,

schwach. Schleimhäute noch blass, aber die Körperoberfläche, Hörner, Ohren und Extremitäten nicht mehr so kalt. Weder Appetit noch Wiederkauen. Hinterleib nicht mehr aufgetrieben. Pansenparese. Darmperistaltik eingetreten. Kollernde Darmgeräusche. Kot immer noch schwarz, teerähnlich, aber ziemlich dünnflüssig geworden, er wird reichlich abgesetzt. Mächtige Anschwellung der Schamlippen, die Geschwulst ist heiss, teigig, schmerzhaft, mit starker Rötung. In den vordern Partien der Vagina und am Orifizium nichts Abnormes.

Die Schamschwellung betrachtete ich als eine Infektionsschwellung, vielleicht verursacht vom Kote. Dieselbe ging auf Behandlung mit Ichthyolsalbe ziemlich schnell zurück.

Im übrigen besserte sich der Zustand von Tag zu Tag, bei Fortsetzung der obigen Behandlung. Appetit und Rumination stellten sich nach und nach ein, der Puls besserte sich in bezug auf Qualität und Frequenz, die Temperatur stieg auf normale Höhe 38,6 und der Kot nahm normale Farbe und Konsistenz an.

Nach 8 Tagen wurde die Patientin aus der Behandlung entlassen mit der Anordnung, dass zur Nachbehandlung noch Natr. bicarbonic. verabreicht werden solle.

Die Kuh erholte sich ziemlich schnell und kalbte 14 Tage nach dem Auftreten der Erkrankung normal. Der Abgang der Nachgeburt verzögerte sich etwas, gab aber zu keinen Komplikationen Anlass. Der Milchertrag stieg von Tag zu Tag und war in verhältnismässig kurzer Zeit auf 18 Liter pro Tag angelangt. Ein Rückfall ist innert Jahresfrist nicht eingetreten.

### Fall 5.

Kuh, hellbraun, 4 Jahre alt, hochträchtig. Nährzustand mittelmässig. Eigentümer: G. B. in Sch. Erkrankt: 30. Juni 1925.

Die vorher immer gesunde Kuh erkrankte unter ganz ähnlichen Erscheinungen, wie sie in Fall 4 geschildert worden sind. Bei ziemlich heftigen Kolikerscheinungen betrug die Temperatur 36,9 und die Pulszahl 126. Die Schwellung der Schamlippen fehlte.

Diagnose und Prognose wie bei Fall 4, ebenso die Behandlung, nur kam noch hinzu die Verabreichung von Weisswein und Argent. nitric.-Lösung.

Verlauf. Der Zustand verschlimmerte sich nicht. Nach 24 Stunden ist Patientin immer noch schwach, bei Inappetenz, Pansenparese und unterdrückter Rumination. Puls zurück auf 90, Temperatur gestiegen auf 38,0. Noch Anämieerscheinungen. Kolikmerkmale verschwunden, keine Tympanitis mehr.

In der Folge tritt Appetit und Rumination ein, der Kot wird normal. Ohne dass ein Rückfall eingetreten wäre, hat die Kuh normal gekalbt. Nachbehandlung wie bei Fall 4.

### Fall 6.

Der Landwirt A. B. in M. verlangte am 7. Oktober 1926 Untersuchung einer Kuh, die an Appetitmangel leide. Vorgeführt wurde: Kuh, braun, 5 Jahre alt, gut genährt, hochträchtig.

Befund: Allgemeinzustand nicht übel; Haarkleid glatt, glänzend; Haut elastisch, leicht abhebbar. Flotzmaul feucht, Hörner und Ohren warm, Hauttemperatur gleichmässig, Schleimhäute von normaler Farbe. Appetit herabgemindert, wählerisch. Kein Fieber, ruhiger Puls, 60 pro Minute. Träge, verzögerte Pansentätigkeit. Darmperistaltik eher zu lebhaft, kollernde Darmgeräusche. Kot dünn, von normaler Farbe.

Die Diagnose lautete: Chronischer Magendarmkatarrh.

Therapie. Die Verabreichung von Stomachica erreichte die beabsichtigte Wirkung nicht, es trat keine Besserung ein. Immerhin war bei einem zweiten Untersuche keine wesentliche Verschlimmerung des Zustandes zu konstatieren. In der rechten Unterrippengegend machte sich etwelche Druckempfindlichkeit bemerkbar. Fremdkörperverdacht lag nicht vor.

Ein dritter Untersuch intra vitam fand nicht mehr statt. Über den weitem Verlauf gibt mir der Eigentümer folgenden Bericht ab:

Zirka 14 Tage nach dem zweiten Untersuche trat abends stärkerer Durchfall ein, verbunden mit Schmerzáusserungen, die sich durch zeitweiliges Stöhnen bemerkbar machten. Kolikerscheinungen keine. Appetitmangel, aufgehobenes Wiederkauen und Auftreibung des Hinterleibes, mit Absetzen eines schwarzen Kotes seien weitere Erscheinungen gewesen.

Am frühen Morgen, bevor der verlangte Untersuch vorgenommen werden konnte, trat derartige Verschlimmerung ein, dass zur Not-schlachtung geschritten werden musste.

Dem Bruststiche sei wenig Blut, von normaler Beschaffenheit, entquollen.

Der Krankheitsverlauf liess vermuten, dass der ursprüngliche Krankheitszustand durch ein Labmagengeschwür hervorgerufen worden sei, das im weitem Verlaufe zur Arrosion einer Arterie und zu sekundärer Magenblutung geführt hat, welche letztere der Kuh das schnelle Ende bereitete.

Der Sektionsbefund bestätigte meine Vermutung. Der Labmagen war mit geronnenem Blute angefüllt. In der Pylorusgegend fand sich ein 8 cm im Durchmesser haltendes, bis in die Muskularis eingefressenes Geschwür vor. Scharfrandig und unzweifelhaft peptischen Ursprunges. Eine im Geschwürsgrunde verlaufende Arterie war angefressen und hat aus selber die tödliche Blutung stattgefunden.

### Fall 7.

Die hellbraune, 4 Jahre alte, mittelschwere, gutgenährte, in vorgeschrittener Trächtigkeit stehende Kuh ist mir vom Eigen-



tümer J. Z. in M. sofort nach deren Erkrankung gezeigt worden. Erkrankung: 20. Mai 1927.

Die Patientin wies, neben den Erscheinungen, wie sie in den Fällen 1, 2 usw. aufgeführt worden sind, eine Mastdarmtemperatur von 37,0 und eine Pulszahl von 106 auf.

Diagnose und Prognose wie bei genannten Fällen.

Die übliche Behandlung hatte, wohl Dank des frühzeitigen Einsetzens, Erfolg. Nach 24 Stunden war die Temperatur auf 38,1 gestiegen und die Pulszahl auf 90 zurückgegangen. Bereits am dritten Tage setzte wieder etwas Fresslust ein. Nach Verabreichen von wenig Gras beginnt die Kuh am vierten Tage, wenn auch spärlich und mangelhaft, zu ruminieren. Der veränderte Kot macht der normalen Beschaffenheit Platz. Nach 8 Tagen ist die Patientin aus der Behandlung entlassen worden, immerhin unter Anordnung der üblichen Nachbehandlung. Ein Rückfall ist mir nicht gemeldet worden.

### Fall 8.

Der Landwirt G. W. in M. musste ein 3 Jahre altes, grossträchtiges Rotfleckrind notschlachten, am 6. Juni 1927.

Die Anamnese lautet: Das sonst immer gesund gewesene Tier versagte am Mittag die Futteraufnahme (Grasfütterung). Da Verdauungsstörung vermutet wurde, bekam das Rind schwarzen Kaffee mit Branntwein. Am Abend Verschlimmerung, bei leichten Kolikerscheinungen, Aufblähung des Hinterleibes. Kotabsatz verzögert und spärlich. Farbe schwarz. In der Nacht trat derartige Verschlechterung ein, dass Notschlachtung unvermeidlich war. Aus dem Bruststich kein Blutaustritt.

Sektionsergebnisse: Das Fleisch des sehr gut genährten Tieres sah tadellos aus. Alle innern Organe gesund, einzig der Labmagen weist Veränderungen auf. Anstelle von Futterbrei ist selber mit Blutklumpen angefüllt. In der Nähe des Pylorus kommt ein Geschwür im Durchmesser eines Zweifrankenstückes zum Vorschein, scharfrandig, rund, bis zur Muskularis vorgedrungen. Grund desselben von hellrötlicher Farbe, mit einzelnen Blutkoagula bedeckt. Die auf dem Geschwürsgrunde verlaufende dünne Arterie ist angefressen und hat aus ihr die Verblutung stattgefunden.

Irgendwelche Entzündungserscheinungen auf der Labmagenschleimhaut fehlen, speziell auch in der Umgebung des Geschwürs.

Sehr wahrscheinlich wäre bei rechtzeitigem Einsetzen einer sachgemässen Behandlung die Rettung möglich gewesen.

### Fall 9.

Kuh, braun, 8 Jahre alt, trächtig seit 5 Monaten. Schwer, mittelmässiger Nährzustand. Eigentümer: A. F. in M. Notschlachtung am 17. Oktober 1927.

Der Vorbericht lautet: Die Kuh habe sich seit 24 Stunden krank gezeigt. Vorerst mangelhafter Appetit, vermindertes Wieder-



kauen, bei anfänglich gleichem Milchquantum, dann plötzliches Aufhören der Fresslust, Auftreten leichter Kolikerscheinungen, Versiegen der Milch.

Befund, 24 Stunden nach Krankheitsbeginn: Patientin apathisch, hinfällig. Vollständige Inappetenz, bei sistiertem Wiederkauen, Pansenparese und darniederliegender Darmtätigkeit. Starker Abdominalpuls. Aufgetriebener Hinterleib mit gespannten Bauchwänden. Ausgesprochene Druckempfindlichkeit in rechter Unterrippengegend. Temperatur 36,0. Pulse 160. Die sichtbaren Schleimhäute ganz blutleer. Neben kalter Körperoberfläche, Hörnern, Ohren, Extremitäten usw. Muskelzittern. Atmung verhältnismässig ruhig. Durstgefühl nicht besonders gross. Kot schwarz, mit Stich ins Bläuliche, zäh, klebrig, in kleiner Menge im Rektum angesammelt. Bewegung mühselig, Nachschleppen der Hinterhand, Taumeln.

Diagnose: Peptisches Labmagengeschwür mit Blutung.

Prognose: Hoffnungslos.

Die vom Eigentümer verlangte Behandlung führte, wie anzunehmen war, nicht zum Ziele. Zwei Stunden nach dem Untersuche trat der Tod ein. Aus der Stichwunde floss kein Blut.

Sektionsbild: Mit Ausnahme des Labmagens sind alle innern Organe gesund. Das Fleisch hat ein gutes Aussehen, die Entblutung war eine vollständige. Im Labmagen ein grosses Quantum geronnenen Blutes. Am Pylorus, eingebettet zwischen die Schleimhautfalten, liegen zwei Geschwüre, das eine von runder Form, trichterförmig, mit scharfem Rande, 5 cm im Durchmesser. Auf dem köckerigen Grunde eine arrodierte Arterie. Das zweite Geschwür ist kleiner, Form unregelmässig, mehr in die Länge gezogen, trichterförmig, mit etwas wulstigem Rande. Neben den genannten Schädigungen ist noch eine strahlige Narbe da, unzweifelhaft ein ausgeheiltes Geschwür.

#### Fall 10.

Kuh, braun, 4 Jahre alt, frischgekalbt. Erkrankt: 6. August 1928. Eigentümer: G. L. in L.

Das Symptomenbild ist ganz gleich wie bei Fall 1. Die Mastdarmtemperatur betrug 37,1. Puls 130.

Die Diagnose lautete: Blutendes Labmagengeschwür und die Prognose ist zweifelhaft gestellt worden.

Therapie und Verlauf ganz gleich wie bei Fall 7 beschrieben. Ein Rückfall ist nicht eingetreten.

#### Fall 11.

Kuh, braun, 5 Jahre alt, schwer, grossträchtig, sehr guter Nährzustand. Erkrankung: Zirka 2. Mai 1929. Eigentümer: Fam. B. in M.

Anamnese: Die Kuh habe seit einigen Tagen an „Stillvölle“ gelitten und sei mit Hausmitteln behandelt worden. Zeitweise sei

ein schwarzrötlicher, glänzender, zäher Kot in kleinen Mengen abgegangen.

Befund vom 7. Mai 1929. Der Allgemeinzustand der sehr wertvollen Kuh ist schlecht. Allgemeine Schwäche und Mattigkeit. Das Erheben vom Boden geht mühsam und Bewegung im Schritt kann nur gewaltsam erzielt werden. Im Stand der Ruhe und bei Bewegung starkes Stöhnen. Rekt. Temp. 41,5. Pulse 110. Atmung vermehrt. Flotzmaul trocken. Die sichtbaren Schleimhäute etwas gerötet. Kühle Hörner, Ohren und Extremitäten. Kein Appetit. Rumination aufgehoben. Pansenparese. Sehr mangelhafte Darmtätigkeit. Hinterleib stark aufgetrieben. Bauchwände ziemlich gespannt. Rektum leer. Gekrümmter Rücken, steife Lenden.

Diagnose: Peritonitis. Die Pulszahl und der Absatz eines schwarzroten Kotes liessen vermuten, dass die Peritonitis durch ein blutendes, perforiertes Labmagengeschwür verursacht sein könnte.

Prognose: Sehr zweifelhaft.

Therapie: Absolute Ruhe. Hungerdiät. Feuchtwarme Pakkungen um den Hinterleib. Innerlich Opium. Schleim.

Am 8. Mai kam Bericht, der Zustand habe sich bedeutend gebessert, die Kuh zeige wieder etwas Appetit, auch habe das Stöhnen nachgelassen.

11. Mai. Besitzer verlangt neuerlichen Untersuch, weil wieder Verschlimmerung eingetreten sei.

Befund vom 11. Mai. Vermehrte allgemeine Schwäche. Patientin ist nur mit Mühe aus dem Stall zu bringen. Absatz eines dunklen, krustigen Kotes in kleiner Menge. Temperatur 40,7. Pulse 94. Sonst liegen die Verhältnisse wie am 7. Mai.

13. Mai. Ein beabsichtigter Untersuch wird vom Eigentümer abgesagt, mit der Bemerkung, die Kuh wolle kalben.

14. Mai. Es kommt Bericht, die Geburt sei nicht zustande gekommen, weil der Muttermund sich nicht geöffnet habe. Da das Befinden des Tieres kein gutes sei, wolle man zur Abschachtung schreiten.

Sektionsbefund vom 14. Mai. Fleisch und Fett haben ein sehr gutes Aussehen, vollständige Ausblutung. Herz und Lunge normal. Leber vergrößert, etwas hart und brüchig und von hellgelber Farbe. Milz und Nieren ohne makroskopisch sichtbare pathologische Veränderungen. In der Bauchhöhle kein flüssiger Inhalt. Peritoneum glatt und glänzend. Der Labmagen ist mit seiner medialen Fläche mit dem Pansen verklebt. An der Verlötnungsstelle reichlich gelbsulziges Ödem. Beim Lösen der Verklebung kommt in der Labmagenwand eine 5 : 3 cm grosse Öffnung zum Vorschein, medial, gegen die grosse Kurvatur, im pars pyloricus des Labmagens gelegen.

Eine entzündliche fibrinöse Verklebung der Labmagenserosa (vor deren Verdauung?) hat den Austritt von Futterbrei in die

Bauchhöhle verunmöglicht und dadurch eine allgemeine Peritonitis verhindert.

Neben dem eben beschriebenen perforierten Geschwür konnten auf vielen Faltenkämmen strahlige Narben festgestellt werden, zweifellos herrührend von ausgeheilten Geschwüren. (Abb. 2.)

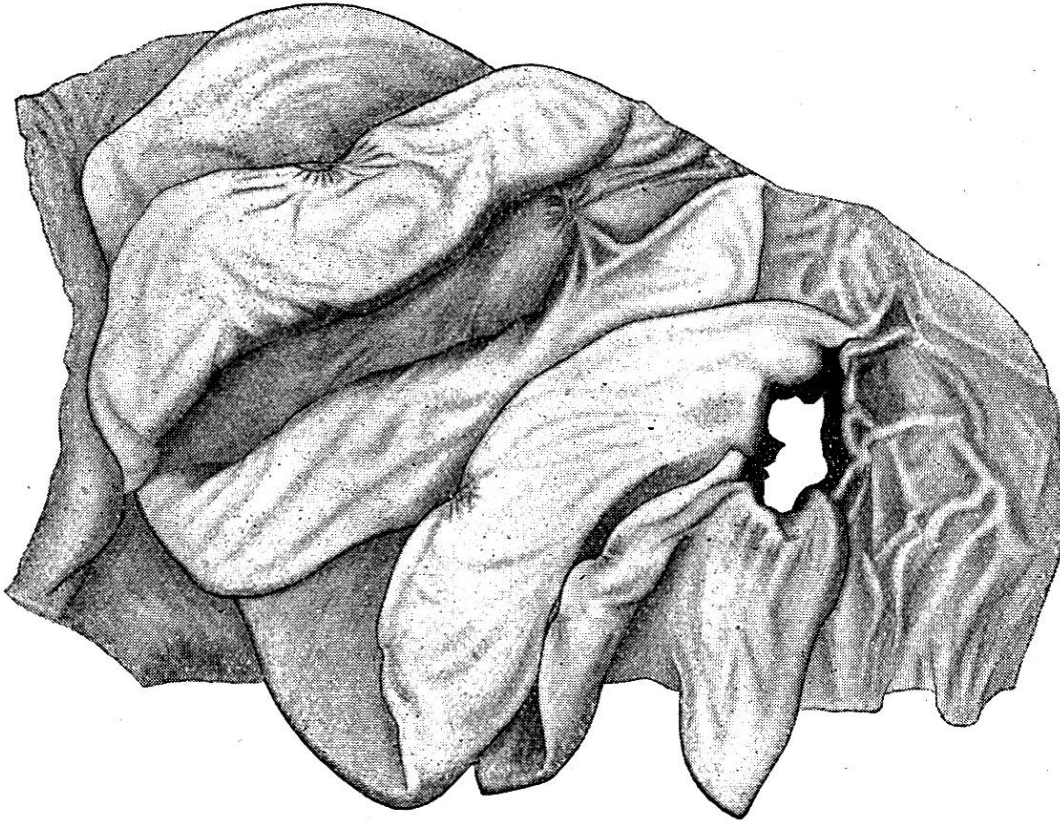


Abb. 2 (Fall Nr. 11). Perforiertes Labmagengeschwür.  
Geschwürsnarben auf den Kämmen der Labmagenfalten.

Der Fall bietet insoweit besonderes Interesse, als nach Aussage des Eigentümers eine typische Indigestion die Einleitung bildete. Die Perforation dürfte ungefähr zur Zeit zustande gekommen sein, als der Allgemeinzustand schlechter wurde und die Kuh schwarzroten Kot absetzte, welche Kotbeschaffenheit auf eine Blutung im Digestionsapparate hindeutete.

Ob eine Heilung bei frühzeitigem Eingreifen einer sachgemässen Behandlung möglich gewesen wäre, muss dahingestellt bleiben, weil es nicht sicher ist, ob dannzumal schon eine mehr oder weniger sichere Diagnose auf Ulkus hätte gestellt werden können.

### Fall 12.

Kuh, braun, 5 Jahre alt, 6 Monate trächtig, gutgenährt. Eigentümer: Fam. F. in M.

Die Kuh ist am Morgen des 10. September 1929 tot im Stalle vorgefunden worden.

Der Bericht des Melkpersonals lautet, dieselbe sei am Abend des 9. September noch gesund gewesen. Einzig aufgefallen sei, dass das Tier seit ein paar Tagen zeitweise mit den Hinterbeinen an den Hinterleib geschlagen habe und dass dieser scheinbar etwas zu stark angefüllt gewesen sei, da aber Verdauung und Milchabsonderung in keiner Weise gestört gewesen seien, habe man der Sache keine weitere Bedeutung beigemessen.

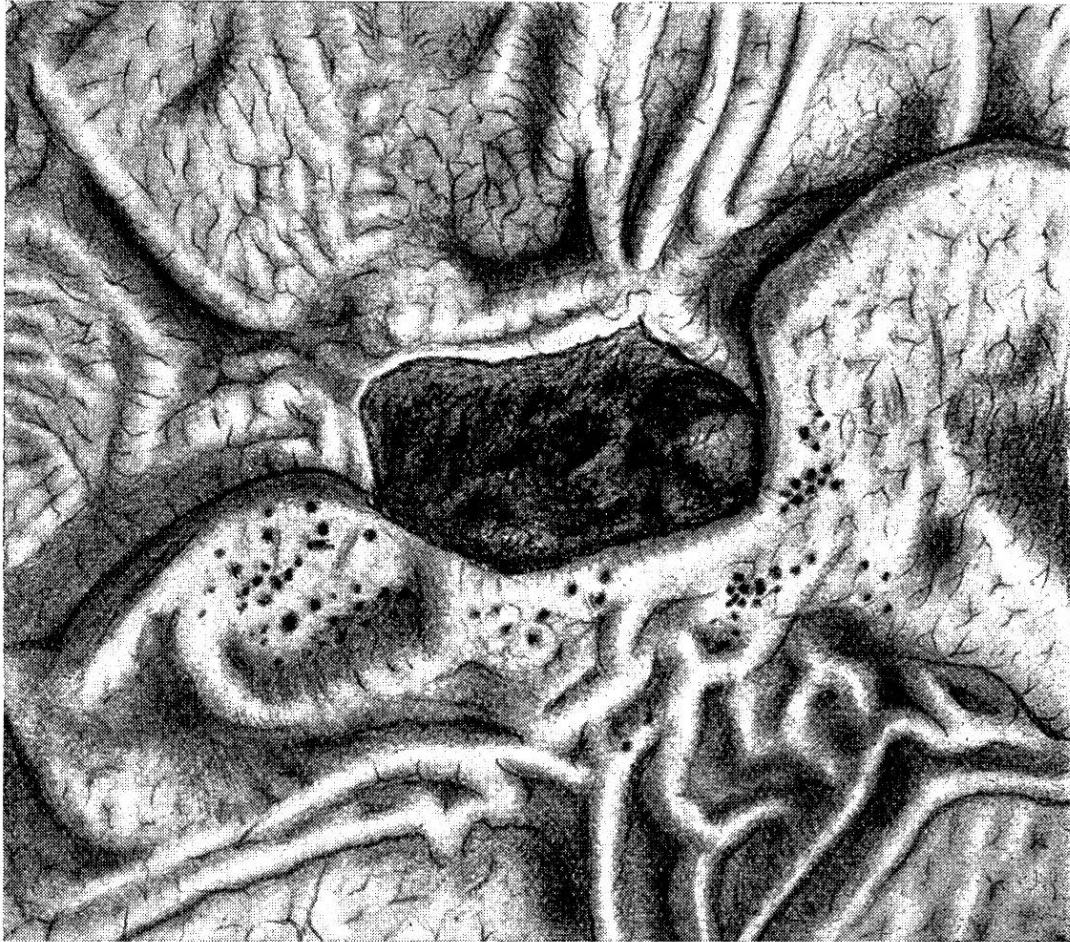

Abb. 3 (Fall 12, lit. a). Labmagengeschwür mit arrondierter Arterie.  
(Angedeutet im dunklen Fleck im Zentrum des Geschwürs.)  
In der Ulksumgebung zahlreiche Hämorrhagien.

Weil Verdacht auf Milzbrand vorlag, wurde vorerst ein Blutuntersuch vorgenommen. Das aus dem Bruststiche ausgeflossene Blut ist dunkel, gerinnt aber normal. Mikroskopisch konnten in selbem keine Keime gefunden werden, weshalb zur Sektion geschritten wurde.

Befund. In der linken Herzkammer, an der Basis der Atrioventrikularklappe, sitzt eine stark haselnussgrosse Zyste. Nach W. Steger (42) handelt es sich dabei offenbar um eine sogenannte Lymphzyste, wie sie hauptsächlich im Schweineherzen gefunden



werden. Neben der Zyste einige nicht ausgedehnte subendokardiale Blutungen und eine auf das Endokard aufgelagerte verruköse Wucherung von nicht sehr grossem Umfange.

Lunge normal. In der Bauchhöhle keine Flüssigkeitsansammlung. Milz, Leber und Nieren ohne makroskopisch sichtbare Veränderungen. Der Labmagen ist mit einer grossen Menge zu Klumpen geronnenen Blutes ziemlich angefüllt. Im anschliessenden Duodenum befindet sich rötlicher, dünnbreiiger Inhalt.

Die Labmagenschleimhaut weist eine ganze Musterkarte von Geschwüren auf und zwar:

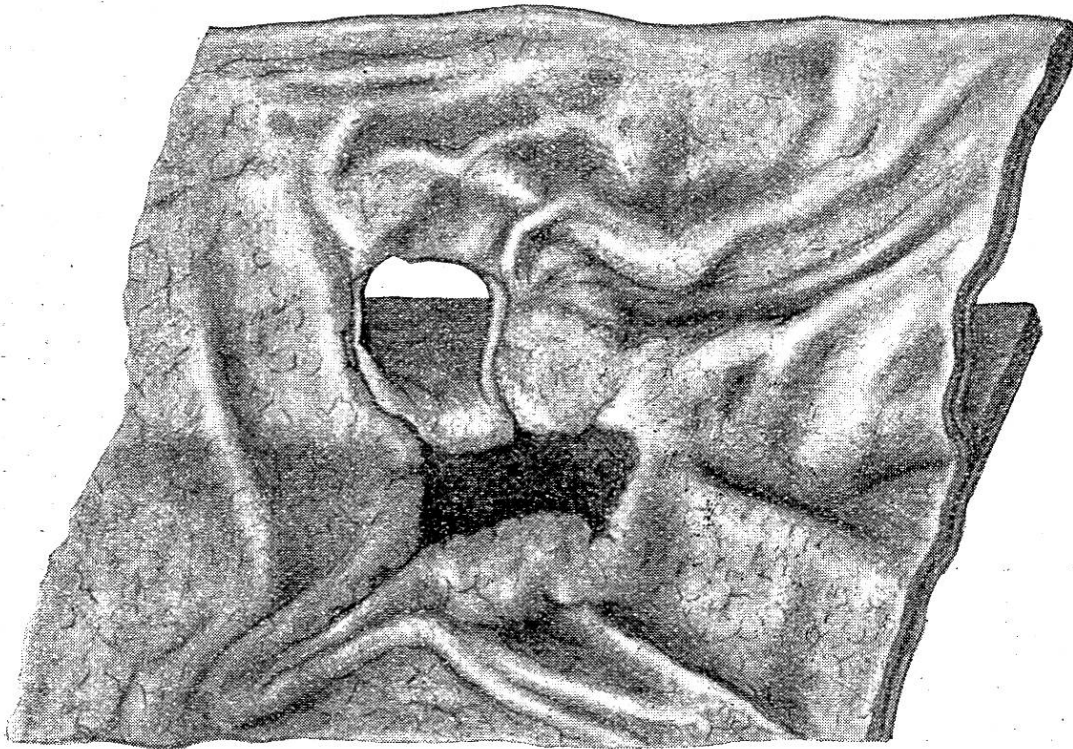


Abb. 4 (Fall 12, lit. b und c). b) In Ausheilung befindliches Geschwür.  
c) Eine Labmagenfalte perforierendes Geschwür mit geheilten Rändern.

a) Länglich-rundliches Geschwür in einer Dimensionierung von 4 : 2 cm. Rand zum Teil unterminiert, etwas wulstig. Grund mit einzeln Blutkoagula bedeckt und Granulationswucherungen aufweisend. Im Zentrum des Geschwürsgrundes eine angefressene Arterie, die die Blutung verursacht hat. Sofort in die Augen springend sind eine ziemlich grosse Anzahl von Hämorrhagien in der Umgebung des Ulkus, punktförmig oder stecknadelkopf- bis hanfkorngross. Entzündungserscheinungen auf der Labmagenschleimhaut fehlen. Die in der Nachbarschaft des eben beschriebenen Geschwüres befindliche Labmagenfalte ist in der Länge von 3 cm ulzerös angefressen, es hat sich bereits eine ausgedehnte Epithelneubildung und beginnende Vernarbung eingestellt. (Abb. 3.)

b) Länglich-rundliches Geschwür von 2,5 cm Länge und 1,5 cm Breite. Tiefe bis zur Muskularis. Rand wenig unterminiert. Grund im Zentrum dunkel gefärbt. Vom Rande her schon ziemlich vorgeschrittene Epithelneubildung. Auffällig ist eine 8 cm lange und 1 cm breite subperitoneale Blutung mit Ödembildung in der Gegend des Geschwürs. Die Blutung umgibt eine schräg in die Labmagenwand eindringende Arterie. Die Dunkelfärbung des Geschwürsgrundes dürfte auf diese Blutung zurückzuführen sein.

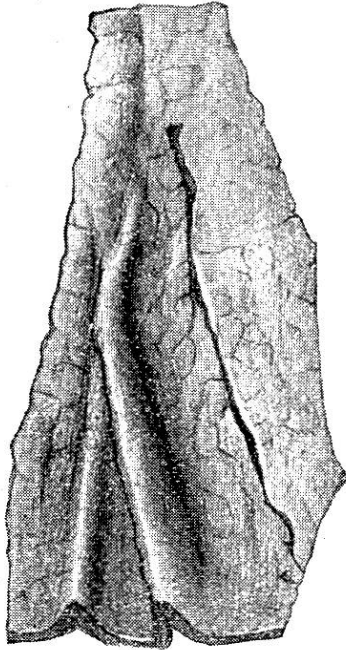


Abb. 5 (Fall 12, lit. f). Ausgeheiltes Geschwür mit Zurücklassung von strichförmiger Narbe.

c) Geschwür von 2 : 1,5 cm Grösse, eine Labmagenfalte perforierend. Geschwürsränder glatt, geheilt. (Abb. 4.)

d) Halbkreisförmiges, 2 cm langes, 1,5 cm breites Geschwür, trichterförmig, mit Unterminierung des geraden Randes. Grund rein. Epithelneubildung vom Rande her. Tiefe bis zur Muskularis. Subperitoneales Ödem, ohne Blutung, direkt gegenüber dem Geschwür.

e) Geschwür von länglich-rundlicher Form, in der Grösse von 3 : 1,5 cm. Schief, trichterförmig, mit teilweise unterminiertem Rande, bis zur Muskularis eingefressen. Grund rein, von braungelblicher Farbe. Vom Rande her beginnende Epithelneubildung. Auf der Peritonealseite, dem Geschwür gegenüberliegend, findet sich eine ziemlich ausgedehnte Blutung, die bläulich durch das Peritoneum durchschimmert. Ödembildung fehlt.

f) Strichförmige Narbe von 4 cm Länge, ohne nennenswerte seitliche Strahlung. Subperitoneale Blutung gegenüber der Narbe, ohne Ödembildung. (Abb. 5.)

### C. Mikroskopische Untersuchungen.

#### a) Untersuchungsmethodik.

Das Untersuchungsmaterial ist den Labmägen von den Fällen Nr. 9 und 12 entnommen worden, nach vorheriger gründlichster Reinigung derselben. Zum Untersuche wurden ausgewählt Partien am Geschwürsrande und ein Stück Geschwürsgrund mit arrodierter Arterie.

Die ca. 1 cm<sup>2</sup> grossen Stücke sind vorerst für je 24 Stunden in 70 und 90% Alkohol und hernach während 72 Stunden in absolutem Alkohol belassen worden. Hierauf Einlage in Xylol bis zur Bernsteinfärbung (Durchsichtigkeit). Verbringen in Xylolparaffin ( $\frac{1}{3}$  Xylol,  $\frac{2}{3}$  Paraffin) während 5 Stunden. Ein-



legen in Paraffin und Einstellen in Thermostat, 5 Stunden, Einbetten in Paraffin, Aufblocken und Schneiden. An Schnitten wurden eine grosse Zahl angelegt und zwar Horizontal- und Vertikalschnitte.

Färbung. Entfetten der Schnitte in Xylol. Einlegen in absoluten und daraufhin in 90 und 70% Alkohol während je 10 Minuten. Einlegen in Wasser während 10 Minuten und Färben mit Hämatoxin, Abspülen mit Wasser. Ganz kurzes Differenzieren in Alaunlösung und neuerliches Einlegen in Wasser während ca. 15 Minuten. Färben mit Eosin, ganz kurz, Einlegen in Wasser, 10 Minuten. Einlegen in Alkohol in aufsteigender Reihe: 70, 90% und absoluten Alkohol, dann in Xylol und Einschluss in Kanadabalsam.

Speziell ist dann noch die Färbung der elastischen Fasern vorgenommen worden, um das Verhalten der Gefässintima zu beobachten.

#### b) Normale Histologie der Labmagenwand.

Letztere wird histologisch gebildet aus drei Hauptschichten: Der drüsenreichen Schleimhaut, der aus glatten Muskelfasern gebildeten Muskelhaut und der Serosa.

Die Schleimhaut setzt sich, in der Reihenfolge von innen nach aussen, zusammen aus der Epithelschicht, der Drüsenschicht, der Muscularis mucosae und der Submukosa. Die Muskelhaut oder Muscularis besteht aus zwei Schichten glatter Muskulatur, einer innern, kräftiger entwickelten Kreisschicht und einer äussern Längsschicht.

Die Serosa ist unterbettet von einer lockern Subserosa. –

Die Blutgefässe bilden in der Submukosa ein Netz und geben von hier aus Zweige ab an die Mukosa und die Muskularis.

Ähnlich verhalten sich die Nerven und die Lymphgefässe in ihrem Verlaufe (Ellenberger und v. Schuhmacher (8).)

#### c) Mikroskopischer Befund.

Beim mikroskopischen Untersuche erweisen sich die Schleimhautdefekte, an Vertikalschnitten, in die Submukosa hineingreifend und bis zur Muskularis vordringend. Das dem Geschwürsgrunde benachbarte Bindegewebe der Submukosa ist teilweise mehr oder weniger kleinzellig infiltriert. Die Geschwürsränder und die Magenwand, in der Nachbarschaft der Geschwüre, wiesen keine Reaktionen auf.

Ganz besonders interessierte das Verhalten der Blutgefässe

in bezug auf Thrombose und Embolie und die Beschaffenheit der Gefässintima.

Die an gegen hundert Vertikal- und Horizontalschnitten gemachten Untersuchungen hatten ein negatives Ergebnis, d. h. es konnten weder Thromben noch Emboli gefunden werden. Damit soll immerhin nicht gesagt sein, dass diese beiden in andern Fällen nicht vorkommen und ätiologisch eine Rolle spielen können.

Für die Feststellung von eventuellen Veränderungen der Gefässintima wurden bei vielen Präparaten die elastischen Fasern gefärbt. Auch da gab der Untersuch ein negatives Resultat.

Das mikroskopische Bild lässt also in bezug auf Kreislaufstörungen, bedingt durch Thrombose oder Embolie keine Schlüsse zu und hat überdies das Ergebnis gezeitigt, wie wir es in der Ulkusliteratur öfters verzeichnet finden, d. h. es ist nichts Positives herausgekommen.

#### D. Chemische Untersuchungen von Futtergräsern ab Ulkusgehöften.

Die Tatsache, dass von den beobachteten ulkuskranken Tieren sozusagen alle ein jugendliches Alter hatten und in der Grosszahl im Stadium vorgeschrittener Trächtigkeit standen oder frisch gekalbt hatten, legte die Frage nahe, ob nicht der Kalkgehalt des Futters pathogenetisch von Bedeutung sein könnte.

Um zu einem schlüssigen Resultate zu kommen, sind Futterproben gewählt worden aus Gegenden, wo das Ulc. pept. in gehäuften Fällen beobachtet worden ist.

Der Vorsteher der agrikulturchemischen Station Liebefeld, Herr Dr. Truninger, anerkant sich in liebenswürdiger Weise, die gewünschten Untersuchungen durchzuführen.

Als Untersuchungsmaterial wurde verlangt: je 5 kg Gras und Heu. Es sind in zwei Malen 4 Proben ab drei verschiedenen Gehöften eingesandt worden und zwar: 5 kg Gras und 5 kg Heu und Emd (gemischt) ab Gehöft der Fam. F. in M. und je 5 kg Heu und Emd, gemischt, ab den Gehöften G. W. in M. und Fam. B. in M. (Wegen der vorgeschrittenen Jahreszeit konnte kein Gras mehr eingesandt werden.)

#### Untersuchungsergebnisse ab Gehöft Fam. F. in M.

Art des Futters	Wasser im Zustande der Einsendung	In der Trockensubstanz:	
		Kali (K 20)	Kalk (CaP)
Heu . . . . .	16%	3,152%	1,128%
Gras . . . . .	80,7%	5,759%	1,585%

## Lage, Bewirtschaftung und Bodenbeschaffenheit des Gehöftes.

Am Nordhang des B.-Berges und im Tale der kleinen Emme gelegen. Ein Teil der Liegenschaft ist schattig, die Wiesen im Tale der Sonne gut zugänglich. Zum Teil ziemlich schwerer, anderseits Humusboden auf Kiesunterlage. Intensive Güllenwirtschaft.

### Untersuchungsergebnis ab Gehöft Fam. B. in M.

Futterart	Phosphorsäure (P 205)	Kali (K 20)	Kalk (Ca O)
Heu und Emd gemischt	0,757%	3,641%	1,292%

### Untersuchungsergebnis ab Gehöft G. W. in M.

Futterart	Phosphorsäure (P 205)	Kali (K 20)	Kalk (Ca O)
Heu und Emd gemischt	0,763%	2,878%	2,118%

## Lage, Bodenbeschaffenheit und Bewirtschaftung der beiden Gehöfte.

Beide Gehöfte sind am Südhang des E.-Berges sonnig gelegen. Mittel bis schwerer Boden. Ziemlich intensive Güllenwirtschaft.

Um zu bestimmten Schlüssen zu gelangen, muss man die Mittelzahlen für die Schweiz kennen und hat mir Herr Dr. Trüninger auf gestellte Anfrage hin folgende Angaben gemacht:

„Auf Ihre Anfrage vom 25. November 1929 teilen wir Ihnen mit, dass nach unsern Untersuchungen der Wassergehalt des Grases im allgemeinen zwischen 80 und 85% schwankt. Niedrige Werte finden sich nur auf schlechtgedüngten oder sehr trockenen Wiesen, wo allerdings von uns schon Wassergehalte von unter 65% festgestellt werden konnten.

Was den Kaligehalt in der Trockensubstanz anbetrifft, so nimmt man an, dass dieser nicht wesentlich höher als auf 2,5 bis 3% gehen sollte. Ein Gras kann als mit Kali gesättigt betrachtet werden, wenn es 2,5% Kali in der Trockensubstanz enthält.

Der Kalkgehalt eines guten Futters sollte mindestens 1% CaO in der Trockensubstanz enthalten.

Ich vertrete auf Grund praktischer Erfahrungen und theoretischer Erwägungen seit langem die Ansicht, dass infolge intensiver und einseitiger Düngung mit kalireicher Gülle an diesem Nährstoff übersättigte Futter keinen günstigen Einfluss auf den Gesundheitszustand unseres Viehstandes haben können.

Dies um so weniger als mit dem Kaliübersättigtsein vielfach ein Kalk- und Phosphorsäuremangel im Futter parallel geht. In dieser Ansicht bestärken mich auch die pflanzenphysiologischen Arbeiten von Hansten-Cramer: „Die Elektrolyte, ihre Bedeutung für die Physiologie, Pathologie und Therapie“ von Zondek.“

Aus diesen Mitteilungen ist ersichtlich, dass bei den Proben ab der Liegenschaft F. der Wassergehalt beim Gras mit 80,7% als normal zu bezeichnen ist, ebenso der Gehalt an CaO mit 1,585%, während der Kaligehalt bei Gras und Heu mit 5,759 bzw. 3,152% als zu hoch anzusehen ist. Die Heu- und Emdproben ab Gehöft B. zeigen neben normalem Kalkgehalt einen etwas zu hohen Kaligehalt, während die Proben ab Gehöft W. bei normalem Kaligehalt einen hohen Kalkgehalt haben.

Der hohe Kaligehalt der Proben ab den Gehöften F. und B. dürfte auf die intensive Gällenwirtschaft zurückzuführen sein.

Diese Untersuchungen von Liebefeld zeigen, dass der Kalkgehalt der eingesandten Proben überall über dem schweizerischen Mittel steht und Kalkmangel des Futters pathogenetisch wohl nicht in Betracht kommt.

#### Theorien. – Hypothesen.

Bei den beobachteten Fällen sind, neben der Gleichartigkeit der Erscheinungen beim blutenden Geschwür, hauptsächlich zwei Punkte in die Augen springend:

1. Dass die beobachteten Patienten in der Grosszahl im Stadium vorgeschrittener Trächtigkeit standen oder frisch gekalbt hatten.

2. Dass der grösste Prozentsatz der von der Krankheit befallenen Tiere noch jung war, d. h. im Alter von 3—5 Jahren stand (83,33%).

Ist es nur Zufall, dass fast ausschliesslich hochträchtige oder frischgekalbte Tiere als von Ulkus befallen beobachtet wurden oder spielt die Gravidität in der Ätiologie des peptischen Magengeschwürs beim Rinde eine gewisse Rolle?

Ist es ferner nur Zufall, dass die erkrankten Tiere in der Grosszahl noch in jungen oder jüngern Jahren standen oder hat jugendliches Alter auf die Pathogenese einen gewissen Einfluss? (Weniger widerstandsfähige Magenschleimhaut?)

Wenn auch die Zahl der beobachteten Fälle keine allzugrosse ist, so scheint mir doch, dass die beiden letztgenannten Faktoren in einem gewissen ursächlichen Zusammenhange mit dem Ulc. pept. stehen.

Aus der Literatur, sowohl der human- wie der veterinärmedizinischen, ist ersichtlich, dass die Anschauungen über die Ätiologie des peptischen Geschwürs noch recht weit auseinandergehende sind.

Da das Trauma bei den Erosionen und Geschwüren im empfindlichen Kälbermagen eine grosse Rolle spielt, nach einigen Autoren als die einzige Ursache angesehen wird, dürfte bei erwachsenen Tieren jedenfalls noch mehr in dieser Richtung geforscht werden.

Ob der Kalkstoffwechsel, der nach Höber (18) und andern Autoren durch die Nebenschilddrüsen, die Epithelkörper, reguliert wird, ätiologisch eine Rolle spielt, wäre durch spezielle Untersuchungen festzustellen, wobei insbesondere der Kalkgehalt des Blutes bestimmt werden müsste. Sollte etwas Positives herauskommen, so müsste sich auch die Ulkustherapie entsprechend einstellen. (Kalzium-Injektionen wie sie Sjollem (39) für die Behandlung der Pares. puerperal. empfiehlt.)

### Schlussfolgerungen.

1. Das peptische Labmagengeschwür beim ausgewachsenen Rinde ist in hiesiger Gegend keine Seltenheit. Meine 12 Fälle sind in der Zeit von 1921 bis 1929 konstatiert worden, dabei fällt der grössere Prozentsatz in die zweite Hälfte der 1920er Jahre.

2. Bei häufigerer Fahndung nach dieser Krankheit, dürfte diese auch anderorts des öfters gefunden werden. Neueste Beobachtungen von Kollegen und Veröffentlichungen (Wyssmann) bestärken mich in dieser Ansicht.

3. Die Fälle 2 und 11 (gleiches Gehöft, aber gewechselter Besitzer) und die Fälle 6, 7 und 12 (aneinanderstossende Gehöfte) zeigen ein wiederholtes Vorkommen in gleichem Stalle oder in engem Rayon, so dass von Ulkusgehöften oder Ulkusgegenden gesprochen werden kann.

4. Das Auftreten des Geschwürs scheint nicht an bestimmte Zeiten gebunden zu sein, gehäufte Fälle in gewissen Jahreszeiten traten nicht in Erscheinung.

5. In 83% aller Fälle waren es grossträchtige Tiere, in jüngern Jahren und gutem Nährzustand, die an Ulkus erkrankten.

6. Das peptische Magengeschwür beim ausgewachsenen Rinde weist im Anfangsstadium klinisch wenig charakteristische Symptome auf. Erst wenn es zufolge Arrosion eines Blutgefässes zu einer erheblichen Magenblutung gekommen ist, kann man zu einer sichern Diagnose gelangen.



7. Als typische Krankheitssymptome machten sich in den meisten Fällen geltend: Inappetenz, aufgehobene Rumination, leichte Kolikerscheinungen, Tympanitis, Sinken der Temperatur bei Vermehrung des Pulses. Blässe der sichtbaren Schleimhäute, kühle Hörner und Ohren, kalte Extremitäten, Pansenparese. Verzögerter Absatz eines schwarzen, teerähnlichen, schmierigen, übelriechenden Kotes in kleinen Mengen, Muskelzittern, allgemeine Schwäche, also die Erscheinungen der inneren Blutung.

8. Blutbrechen, wie es beim Menschen in einer Grosszahl von Fällen beobachtet wird und wie es auch einzelne tierärztliche Autoren gesehen haben, konnte in keinem Falle festgestellt werden, es dürfte beim Rinde zu den seltenen Erscheinungen gehören.

9. Die Prognose musste in allen Fällen als zweifelhaft gestellt werden. Von den 12 labmagenkranken Tieren kamen 8 Stück = 66,6%, zur Notschlachtung und nur 4 Stück = 33,3% zur Heilung.

10. Durch möglichst frühzeitiges Einsetzen einer sachgemässen Behandlung scheint es möglich, einen gewissen Prozentsatz von Patienten zu retten (Fälle 4, 5, 7 und 10).

11. Als Therapie scheint mir wirksam: Ruhestellung. Hungerdiät. Wickel um den Hinterleib. Innerlich bzw. subkutan: Opiate, Schleim, Bismut, Argent, nitric., Gelatine, Koffein, eventuell Weisswein, Chlorkalzium und Kochsalzlösung.

Eine Nachbehandlung, wie sie unter dem Kapitel: Therapie erörtert worden ist, empfiehlt sich auf alle Fälle.

12. Die Rekonvaleszenten haben sich, ausnahmslos, schnell erholt und sind in relativ kurzer Zeit zu gutem Milchertrag gekommen.

13. Lieblingssitz des Geschwürs ist der Pylorus. Doch fanden sich solche auch im Fundusteil und auf den Kämme der Labmagenfalten vor. Das Duodenum scheint in seltenen Fällen Sitz eines Ulkus zu sein.

14. In Heilung begriffene oder gänzlich ausgeheilte Geschwüre sind, in Gegensatz zu den Beobachtungen von v. Ostertag, wiederholt festgestellt worden (Fälle 9, 11 und 12).

15. In den Fällen 9 und 12, wo die Geschwüre, an Hand von Schnittpräparaten, mikroskopisch untersucht wurden, konnten keine Veränderungen an den Blutgefässen in der Labmagenwand konstatiert werden. Es beweist das aber nicht, dass Zirkulationsstörungen, seien sie verursacht durch Embolie oder Thrombose, nicht dennoch eine Rolle spielen können.



16. Lymphadenitis, wie Joest berichtet, konnte in keinem Falle beobachtet werden, sie dürfte ätiologisch von untergeordneter Bedeutung sein.

17. In bezug auf die Ätiologie vermögen meine gesammelten Fälle und Beobachtungen zu den bisherigen Anschauungen nichts wesentlich Neues beizutragen. Immerhin halte ich es für erwähnenswert, dass Grossträchtigkeit in Verbindung mit jugendlichem Alter zweifellos in einem bestimmten ursächlichen Zusammenhang mit der Entwicklung des Labmagengeschwürs stehen.

18. Futteruntersuchungen ab Ulkusgehöften haben ergeben, dass der Kalkgehalt des Futters in allen Fällen über dem schweizerischen Mittel stand und ist damit gesagt, dass Unterbilanz des Futters an Kalk an der Entstehung des peptischen Geschwürs in genannten Gehöften nicht die Schuld tragen kann. Ob etwa der stark vermehrte Kaligehalt der besagten Futterproben (Seite 154) den Gesundheitszustand der Tiere, in bezug auf Ulkuserkrankung, ungünstig beeinflusst, wäre durch spezielle Untersuchungen nachzuweisen.

19. Die Beurteilung des Fleisches der wegen blutenden Geschwüren notgeschlachteten Tiere gibt, sofern keine Komplikationen, wie Perforation mit nachfolgender Peritonitis, dazugekommen sind, zu Beanstandungen nicht Anlass.

20. Da ein ziemlich hoher Prozentsatz der Patienten mit Tod abgeht und da es sich in der Hauptsache um Tiere handelt, die infolge Trächtigkeit und jugendlichem Alter einen grossen Wert repräsentieren, durch welche Umstände der Ausfall zwischen Verkehrs- und Schlachtwert sich steigert, ist der wirtschaftliche Schaden kein unbedeutender.

#### Literatur.

1. Andresen A. F. R. (Brooklyn). Die Magenblutung. Zitiert nach *Ars medici*, XVIII. Jahrgang, Nr. 3, S. 120. — 2. Askanazy. Zitiert nach Hauser G. Die peptischen Schädigungen des Magens usw. *Heb. d. spez. path. Anat. u. Histol.* v. F. Henke und O. Lubarsch. 4. Bd., 1. Teil, Berlin 1926. — 3. Augsburger E. Labmagenfistel bei einer Kuh. *Schweiz. Arch.*, Bd. 61, 1919, S. 138. — 4. Bayersdörfer. *Zeitschrift für Fleisch- und Milchhygiene*. IV. Jahrgang, zit. nach Fuchs. In. *Dissert.* Giessen 1911. — 5. Bongert J. Über die Entstehung und sanitätspolizeil. Beurteilung des Ulc. pept. bei Kälbern. *Zeitschrift f. Fleisch- und Milchhyg.* Bd. XXII. S. 333. Zit. n. Jahresbericht Ellenberger und Schütz. — 6. Cruveillier zit. n. Hauser G. *Hdb. d. spez. path. Anat. und Histol.* v. F. Henker und O. Lubarsch. 4. Bd, 1. Teil. Berlin 1926. — 7. v. Dieckkerhoff. *Lehrbuch der spez. Pathologie und Therapie*. 11. Bd. 1903. S. 492. — 8. Ellenberger und v. Schuhmacher. *Histologie der Haussäugetiere*. 4. Auflage 1914. S. 179. — 9. Friedberger und Fröhner. *Lehr-*

buch der spez. Pathologie und Therapie. Bd. 1. 1887. S. 221. — 10. Idem. — 11. Idem. — 12. Fröhner Eugen. Kompendium der spez. Pathologie und Therapie. 1912. — 13. Fuchs Herm. Beitrag zur Kenntnis der Magengeschwüre bei Haustieren. In. Diss. Giessen 1911. — 14. Gotteswint. Magen- und Darmgeschwüre. Ad. Wochenschrift. Zit. n. Ellenberger und Schütz. Jahresberichte, 3. Jahrg., 1886. — 15. Hart. Zit. n. Hauser G. — 16. Hauser G. Die pept. Schädigungen des Magens usw. Hdb. d. spez. path. Anat. und Histol. v. F. Henke und O. Lubarsch. 4. Bd., 1. Teil. Berlin 1926. — 17. Hess E. Bern. Labmagenblutungen und Darmkatarrhe beim Rind. Vortrag i. Verein zentralschw. Tierärzte. Luzern 1917. — 18. Höber. Lehrbuch der Physiologie des Menschen. 1922. S. 261. — 19. Hutyra und Marek. Lehrbuch der spez. Pathologie und Therapie. 6. Aufl. Bd. II. S. 146. — 20. Idem. — 21. Joest Ernst. Spezielle pathologische Anatomie der Haustiere. 1. Bd., 2. Hälfte. — 22. Kitt Th. Lehrbuch der path. Anatomie. 1905. Zit. n. Fuchs. In. Diss. Giessen 1911. — 23. Idem. Zit. n. Ellenberger und Schütz. Jahresberichte, 1. Jahrg. 1881. — 24. Klebs. Zit. n. Hauser G. — 25. v. Klug. Warum verdauen die proteolytischen Fermente nicht die lebende Magen-Darmschleimhaut. Arch. internat. de physiologie. T. V. S. 297. Zit. Ellenberger und Schütz. Jahresberichte. — 26. Kohlhepp. Zit. n. Ellenberger und Schütz. Jahresberichte, 6. Jahrg. 1886. — 27. Kunz J. Über einen seltenen Fall von Labmagengeschwüren beim Rind und deren Ursachen. Schweiz. Arch., Bd. 57. 1915. S. 273. — 28. Legourd. Perforierendes Geschwür des Labmagens einer Kuh. Zit. n. Ellenberger und Schütz. Jahresbericht, 21. Jahrg. 1901. — 29. Moussu. Über Labmagengeschwüre bei einer Kuh. Zit. n. Ellenberger und Schütz. Jahresbericht, 15. Jahrg. 1895. — 30. Idem. Gastritis ulcerosa bei der Kuh. Jahresbericht. Ellenberger und Schütz. 23. Jahrg. 1903. — 31. v. Ostertag. Zit. n. Fuchs H. In. Diss. Giessen 1911. — 32. Idem. — 33. Reitsma K. Ulcus ventriculi bei einem Rinde mit Durchbruch in die Brusthöhle. Zit. n. Jahresbericht. Ellenberger und Schütz. 45. Jahrg. 1925. — 34. Revesz Alex. Beitrag zur Pathologie der Magengeschwüre der Kälber. Zit. n. Jahresbericht. Ellenberger und Schütz. 46. Jahrg., 1. Hälfte. S. 646. — 35. Rolof. Zit. n. Fuchs H. In. Diss. Giessen 1911. — 36. Rosenow E. C. Etiology of spontaneous of Stomach in Domestic. Zit. n. Jahresbericht. Ellenberger und Schütz. 44. Jahrg. 1924. S. 140. — 37. Rössle, Eppinger und Hess. Zit. n. Hauser G. — 38. Salvisberg A. Zur Symptomatologie der Labmagengeschwüre des Rindes. Zit. a. Schweiz. Arch., Bd. 57. 1915. S. 457. — 39. Sjollemma Utrecht. Wesen und Therapie der Paresis puerperalis usw. Zit. a. Schweiz. Arch., Bd. 72, Heft 1. 1930. S. 39. — 40. Schellhase. Zit. a. Wiener tierärztl. Mon. 1927. Heft 6. S. 357. — 41. Schnyder O. Beitrag zur Kenntnis der Magen-Darmströngylosis usw. In. Diss. Zürich 1906. S. 47. — 42. Steger W. Variabilität und Missbildungen im Schweineherzen. In. Diss. Zürich 1927. — 43. Strasser A. (Wien). Über physikalische Behandlung von Magen- und Darmleiden. Zit. a. Ars. med. 19. Jahrg. 1929. Heft 10. S. 517. — 44. Talmas, Lichtenbelts und Westphals. Zit. n. Hauser G. — 45. Tantz A. Beitrag zum Vorkommen, zur Ätiologie und fleischbeschaulichen Beurteilung des Ulc. pept. beim Rinde. Zit. a. Ellenberger und Schütz. Jahresbericht. 32. Jahrg. 1912. S. 151. — 46. Weber Ewald. Die Krankheiten des Rindes. 1927. S. 59. — 47. Wyssmann E. Magen-Darmkrankheiten der Wiederkäuer. Zit. a. Tierheilkunde und Tierzucht. Verlag Urban & Schwarzenberg. Berlin-Wien 1926—1930. — 48. Idem. — 49. Idem.