Zeitschrift: Schweizer Archiv für Tierheilkunde SAT : die Fachzeitschrift für Tierärztinnen und Tierärzte = Archives Suisses de Médecine Vétérinaire ASMV : la revue professionnelle des vétérinaires

Herausgeber: Gesellschaft Schweizer Tierärztinnen und Tierärzte

Band: 72 (1930)

Heft: 8

Artikel: Zur Pathogenese der Schädel- und Stirnhöhlentuberkulose beim Rind

Autor: Seiferle, E.

DOI: https://doi.org/10.5169/seals-590058

Nutzungsbedingungen

Die ETH-Bibliothek ist die Anbieterin der digitalisierten Zeitschriften auf E-Periodica. Sie besitzt keine Urheberrechte an den Zeitschriften und ist nicht verantwortlich für deren Inhalte. Die Rechte liegen in der Regel bei den Herausgebern beziehungsweise den externen Rechteinhabern. Das Veröffentlichen von Bildern in Print- und Online-Publikationen sowie auf Social Media-Kanälen oder Webseiten ist nur mit vorheriger Genehmigung der Rechteinhaber erlaubt. Mehr erfahren

Conditions d'utilisation

L'ETH Library est le fournisseur des revues numérisées. Elle ne détient aucun droit d'auteur sur les revues et n'est pas responsable de leur contenu. En règle générale, les droits sont détenus par les éditeurs ou les détenteurs de droits externes. La reproduction d'images dans des publications imprimées ou en ligne ainsi que sur des canaux de médias sociaux ou des sites web n'est autorisée qu'avec l'accord préalable des détenteurs des droits. En savoir plus

Terms of use

The ETH Library is the provider of the digitised journals. It does not own any copyrights to the journals and is not responsible for their content. The rights usually lie with the publishers or the external rights holders. Publishing images in print and online publications, as well as on social media channels or websites, is only permitted with the prior consent of the rights holders. Find out more

Download PDF: 12.12.2025

ETH-Bibliothek Zürich, E-Periodica, https://www.e-periodica.ch

Max Küpfer

SCHWEIZER ARCHIV
FÜR TIERHEILKUNDE
Herausgegeben von der Gesellschaft Schweizerischer Tierärzte

LXXII. Bd. August 1930 8. Heft

Aus dem Veterinäramt des Kantons Zürich. Leiter: Dr. H. Baer.

Zur Pathogenese der Schädel- und Stirnhöhlentuberkulose beim Rind.

Von Dr. E. Seiferle, Zürich.

Unsere Kenntnisse über Wesen und Charakter einer Krankheit beruhen auf einer langen Reihe exakter Einzelbeobachtungen. Da mir die eingehende Bearbeitung des vorliegenden Falles möglich war und er sowohl bezüglich seines klinischen Bildes als auch hinsichtlich der pathologisch-anatomischen Veränderungen und ihrer mutmasslichen Entstehung besonderes Interesse bot, scheint mir seine Mitteilung angezeigt.

Es handelt sich um eine ca. 9jährige Simmenthaler-Kuh eines grösseren Bestandes, in welchem seit dem Jahre 1929 eine planmässige Tuberkulosebekämpfung durchgeführt wird.

Der **klinische Befund** anlässlich der ersten Bestandesuntersuchung am 17. April 1929 erbrachte bei dem gut genährten Tier, mit Ausnahme eines sehr selten hörbaren, matten Hustens, keinerlei Anzeichen krankhafter Organveränderungen. Am 17. Januar 1928 war die Kuh versuchsweise einer prophylaktischen Friedmann-Impfung unterzogen worden und hatte damals auf die subkutane Tuberkulinprobe negativ reagiert. Bei der am 17. April 1929 vorgenommenen Tuberkulinprüfung des ganzen Bestandes reagierte sie aber auf die Ophthalmoprobe mit stark eitriger Konjunktivitis deutlich positiv. Mit Rücksicht auf den hie und da hörbaren, spontanen Husten wurde das Tier deshalb zu genauer Beobachtung empfohlen. Am 16. September 1929 soll die Kuh nun plötzlich auf der Weide nicht mehr gefressen haben, während sie das Futter aus der Krippe mit gutem Appetit und in der gewohnten Quantität zu sich nahm. Eine wiederholte tierärztliche Untersuchung führte angeblich zu keiner eindeutigen Erklärung dieses seltsamen Verhaltens, und so wurde das Tier fortan eben im Stall gefüttert.

Bei der zweiten Bestandesuntersuchung am 24. Januar 1930 berichtete mir der Besitzer, das Tier habe inzwischen trotz gutem Appetit und reichlichem Futter zusehends an Gewicht verloren und seit etwa einem Monat auffällig zu husten begonnen. Auch sei die Milchsekretion merklich zurückgegangen.

Der Nährzustand der 20 Wochen trächtigen Kuh ist schlecht, der Blick matt und ausdruckslos, die Haut aber fein und gut abhebbar, das Haarkleid glatt und glänzend. Schon beim Liegen, mehr aber noch beim Stehen ist ein ständiges Schiefhalten des Kopfes nach links zu beobachten. Beim Aufstehen, oft aber auch liegend, gibt das Tier eigenartig gurgelnd-stöhnende Geräusche von sich. In der Krippe vorgelegtes Futter nimmt es sofort mit gutem Appetit auf, und Kau- und Schluckakt lassen auf keinerlei Funktionsstörungen im Bereich von Mundhöhle und Schlund schliessen. Das Wiederkauen erfolgt normal, auch sind nie Verdauungsstörungen bemerkt worden. Schon in der Ruhe fällt aber ein häufiger, spontaner, feuchter Husten auf, wobei oft gelbe Eiterflocken aus der linken Nasenöffnung ausgeschleudert werden.

Bei der Bewegung im Freien zeigt das Tier auf weichem und hartem Untergrund, vor allem aber beim Abwärtsführen, vorn einen unregelmässig fuchtelnden und vorsichtig schonenden Gang, wobei der Kopf immer schief nach links gedreht getragen wird. Zwangsbewegungen (im Kreise usw.) können indessen keine beobachtet werden. Sich selbst überlassen benimmt sich die Kuh durchaus normal und sucht sofort wieder in den Stall zu gelangen. Auch während der Bewegung hustet sie wiederholt,

Interessant ist das Benehmen des Tieres, wenn ihm Futter auf den Boden vorgelegt wird. Sofort sucht es das Heu aufzunehmen, bringt aber das Flotzmaul nur bis in eine Höhe von ca. 30 Zentimeter über den Boden und bemüht sich, die Halme mit der Zunge zu erreichen, senkt aber den Kopf um keinen Zentimeter tiefer. Nach wiederholten Versuchen gibt es die vergeblichen Anstrengungen endlich auf, frisst das Futter aber gerne, wenn man es ihm bis in eine Höhe von etwa 30 Zentimetern reicht.

Die Rektaltemperatur beträgt 39,5^0 Celsius und 80 regelmässige, rhythmische Herzkontraktionen sind fühl- und hörbar. Der Pansen ist gut gefüllt, die Pansenbewegung kräftig und nicht verzögert, der Kot von normaler Beschaffenheit. Durch Druck auf die Schaufelknorpelgegend kann auch bei Hochhalten des Kopfes und Durchbiegen der Wirbelsäule kein Schmerz aus-

gelöst werden. Durch die rektale Untersuchung ist lediglich eine Trächtigkeit von ca. 20 Wochen feststellbar.

Die Atmung in Ruhe ist weder angestrengt noch beschleunigt. Nach Verschluss von Nase und Maul mit dem Atmungshemmer nach Rautmann tritt aber regelmässig anfallsweise mittelstarker, feuchter Husten auf, und die Atmung wird angestrengt und beruhigt sich nur langsam. Husten lässt sich auch regelmässig durch kräftigen Druck auf den Kehlkopf auslösen. Durch die Auskultation können bei forcierter Atmung in der Höhe der linken, oberen Lungengrenze und rechts in der Gegend des Herzlappens hie und da trockene Rasselgeräusche und vereinzelt Giemen festgestellt werden. Die Perkussion erbringt keine weiteren Anhaltspunkte.

Klinisch liegt also zweifellos ein Verdacht auf Lungentuberkulose vor. Daneben muss aber noch auf irgendwelche pathologische Veränderungen, vielleicht tuberkulöser Natur, im Bereiche des Schädels oder Halses geschlossen werden.

Die **bakteriologische Untersuchung** der durch die Nase ausgeschleuderten Eiterflocken wie der mittels Lungenschleimfänger entnommenen Sputumprobe ergibt reichlich Tuberkelbazillen.

Am 10. Februar 1930 wurde die Kuh geschlachtet (Totgewicht 310 kg). Neben einem leberwärts perforierten, aber dick bindegewebig abgekapselten Drahtstück von ca. 10 cm Länge in der Haube, finden sich in der Lunge und auf dem Brustfell, den retropharygealen Lymphknoten, der Schädelkapsel und Stirnbeinhöhle, sowie der Leber **pathologisch-anatomische Veränderungen** tuberkulöser Natur. Die Bronchiallymphknoten besitzen Hühnerei- bis Apfelgrösse, die Mediastinallymphdrüse Kindsarmdicke. Sie alle sind total trocken strahlig verkäst und zeigen zum Teil Kalkeinlagerungen. In beiden Zwerchfellslappen der Lunge finden sich am dorsalen, gewölbten Rand eine Reihe tuberkulöser Herde von Haselnuss- bis Walnussgrösse, die sich in den kaudalen Spitzen zu doppelfaust grossen Konglomeraten verdichten. Der ganze linke Zwerchfell- und beide Herzlappen sind zudem von zahlreichen erbsen- bis walnussgrossen Tuberkeln durchsetzt. Die tuberkulösen Herde zeigen eine trocken-krümelige, z. T. verkalkte oder weichkäsig-eitrige Beschaffenheit und lassen besonders in den grossen Konglomeraten der kaudalen Spitzen beider Zwerchfellslappen eine teilweise Abkapselung durch breite, weisse, interlobuläre Bindegewebszüge erkennen. In der Trachea befinden sich zähe, eitrige Schleimflocken und auf der Bronchialschleimhaut

der beiden Stammbronchien, direkt hinter der Bifurkation, je ein fingernagelgrosses, wallartig umrandetes, käsiges Geschwür. Auf der Lungen- und Kostalpleura sitzen, vor allem in der Gegend des rechten Spitzen- und linken Herz- und Zwerchfelllappens, vereinzelte, kleine Perlauflagerungen. Die Leber ist von 13 walnuss- bis hühnereigrossen, dick bindegewebig abge-

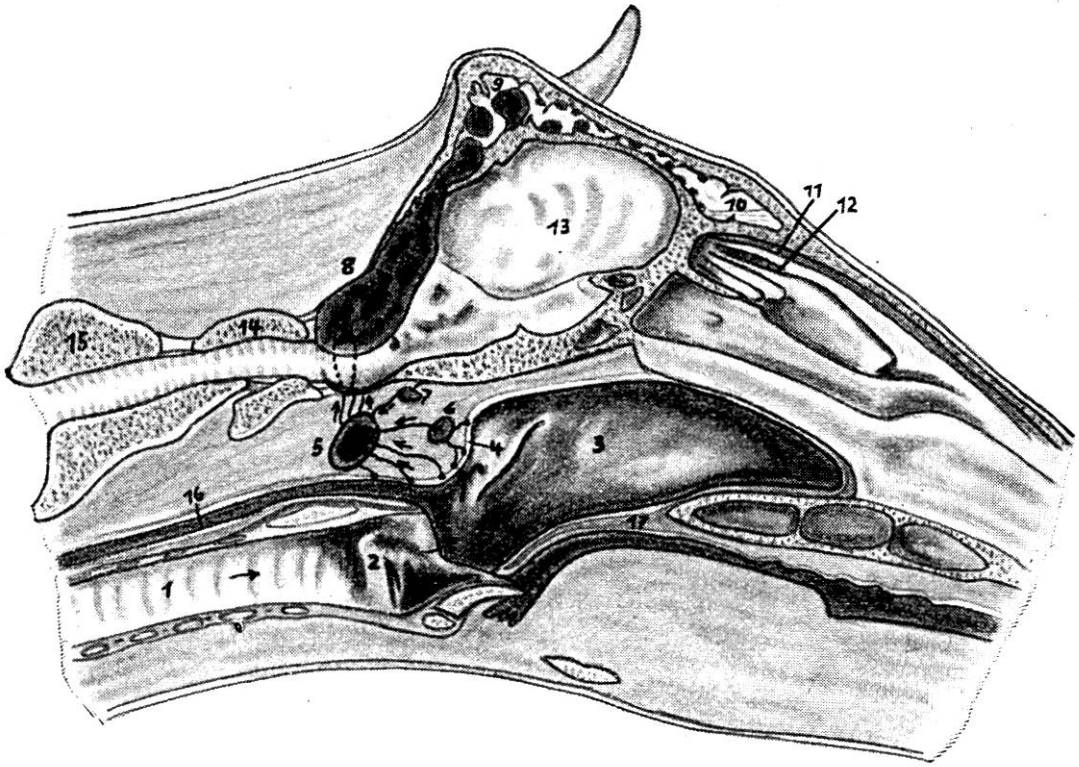

Halbschematischer Sagittalschnitt durch den Kopf der Simmenthaler Kuh in der Gegend der tuberkulösen Wucherung. Durch ⟶ ist der mutmassliche Infektionsweg dargestellt. 1 Trachea, 2 Kehlkopf, 3 Schlundkopfhöhle, 4 hintere Rachenwand, 5 Lymphonodus retropharyngeus lateralis sinister, 6 Lymphonodus retropharyngeus medialis, 7 Lymphonodus hyoideus aboralis, 8 Tuberkulom in der Gegend des Condylus occipitalis sinister und des Hinterhauptbeins in den kaudoventralen Teil des Sinus frontalis durchbrechend, 9 Sinus frontalis mit tuberkulösen Knoten, 10 nasaler Teil der Stirnbeinhöhle mit Exsudatansammlung, 11 dorsaler Nasengang, 12 dorsokaudaler Endschenkel des mittleren Nasenganges, 13 Schädelhöhle, 14 Atlas, 15 Epistropheus, 16 Schlund, 17 Gaumensegel.

kapselten, trocken-käsigen Tuberkeln durchsetzt; die Hiluslymphknoten zeigen strahlige Verkäsung. Die übrigen Organe der Bauchhöhle weisen keine tuberkulösen Krankheitserscheinungen auf. Der Uterus enthält einen Fötus von ca. 20 Wochen.

Interessant sind die Veränderungen im Bereich des Kopfes (siehe Abbildung): Von den retropharygealen Lymphknoten ist der Lymphonodus retropharyngeus lateralis

sinister (Abb. Ziff. 5) etwa hühnereigross und trocken verkäst. Beim Absetzen des Kopfes fällt zunächst am Condylus occipitalis sinister (Abb. Ziff. 8) eine ockergelbe, speckige Wucherung von etwa Hühnereigrösse auf, die sich dorsal gegen das Okziput erstreckt. Die Wucherung sitzt am linken Kondylus und nimmt die Gegend der ganzen Gelenksfläche ein. Sie liegt also innerhalb der Kapsel der Articulatio atlanto-occipitalis sinistra und ist dorsal massiv mit ihr verwachsen. Letztere ist in ihrer ganzen Ausdehnung verdickt und ihr Synovialüberzug entzündlich gerötet. Das Foramen magnum wird durch den Tumor mehr als zur Hälfte ausgefüllt und die Medulla oblongata von links her komprimiert und nach rechts verschoben. Die Dura ist indessen überall vollkommen intakt; die Wucherung greift also nirgends auf das Zentralnervensystem über. Auch zeigen die Gelenksfläche und Gelenkskapsel des rechten Kondylus, sowie Atlas und Epistropheus keinerlei pathologische Veränderungen.

Nachdem das Gehirn nach Abheben des Schädeldaches exenteriert, die Schädelbasis und das abgesetzte Dachstück durch einen Medianschnitt in zwei gleiche Hälften geteilt, der linke Hornzapfen abgesägt und die linke Schädelhälfte durch einen zweifingerbreit links von der Medianebene angelegten Sagittalschnitt nochmals zerlegt worden sind, lässt sich die weitere Ausdehnung der Wucherung klar verfolgen: Der am linken Condylus occipitalis sitzende Tumor zeigt im Schnitt eine graurote, speckige, derbweiche Aussenschicht, die sich zentralwärts netzartig verzweigt und hier von gelben, krümelig-käsigen Massen durchzogen wird. Die Knorpel- und Knochensubstanz der Gelenksfläche des Kondylus ist grösstenteils zerstört und durch das Gewebe der Wucherung ersetzt. Diese erstreckt sich dorsal gegen die Squama occipitalis und hat deren ganze linke Hälfte bis in die Höhe der Protuberantia occipitalis externa ergriffen. Das Knochengewebe ist hier grösstenteils nekrotisch zerfallen und an seine Stelle sind die weichen, gelbkrümeligen Zell- und Detritusmassen des Tumors getreten, die zwar noch von nadelfeinen Knochenbälkchen durchzogen werden, gegen aussen zu aber nur eine ca. 1—2 mm dicke Knochenlamelle übrig lassen. Die Wucherung erfüllt auch den ganzen kaudoventralen Teil des Sinus frontalis (Abb. Ziff. 8). Die die linke Hälfte der Stirnbeinhöhle auskleidende Schleimhaut ist in ihrer ganzen Ausdehnung erheblich verdickt, stellenweise entzündlich gerötet und von einer gelben, schmierig-

eitrigen Masse bedeckt. Es sitzen ihr überall weisslichgelbe, erbsen- bis walnussgrosse, harte Knötchen auf, die sich über die ganze Stirnpartie des Sinus frontalis hinziehen, nasalwärts aber an Grösse abnehmen (Abb. Ziff. 9). Im vordersten Teil der Stirnbeinhöhle finden sich Ansammlungen schleimig-eitriger Exsudatmassen (Abb. Ziff. 10), die sich durch die Verbindungskanäle nach dem dorsokaudalen Endschenkel des mittleren Nasenganges (Abb. Ziff. 12) entleeren. Die Schleimhaut der Nasenmuscheln zeigt, wie auch die Innenfläche der Schädelkapsel und, soweit dies mit Rücksicht auf den Hirnschuss beurteilt werden kann, das Gehirn, keinerlei krankhafte Veränderungen. Auch im Gebiet der geschilderten Knochenläsionen des Hinterhauptbeines bildet die vollkommen intakte Dura die normale Innenauskleidung. Dagegen ist die linke Seiten- und Dorsalwand der „Kleinhirnabteilung" der Schädelhöhle vom Os petrosum und der Grube für die Medulla oblongata an kaudalwärts stark gegen innen vorgewölbt und fühlt sich schwammig weich an. Das verlängerte Mark wird so nach rechts verschoben und in eine gegen das Foramen magnum zu sich bis zu Kleinfingerbreite verjüngende, hochovale Spalte eingezwängt. Die Dura ist in diesem Bereich um das Doppelte verdickt und die linksseitigen Gehirnnerven scheinen daselbst vom Nervus glossopharyngeus an gegenüber rechts dünner. In den käsigen Massen all der beschriebenen Tumoren der linken Schädel- und Stirnhöhlenhälfte konnten, wie auch in den schleimig-eitrigen Sekretansammlungen der nasalen Partie des Sinus frontalis sinister, mikroskopisch Tuberkelbazillen in enormer Zahl nachgewiesen werden.

Histologisch erweisen sich die Tumoren als typische Tuberkulome, bestehend aus einem Stroma üppiger Fibroblasten- und Epitheloidzellwucherung, die mehr oder weniger dicht von Riesenzellen und Leukozyten durchsetzt ist und verschieden grosse, unregelmässig begrenzte Verkäsungsherde (Koagulationsnekrose) umschliesst oder kuppenartige aufsitzen hat. Diese spezifisch grosszelligen Wucherungen gehen im Bereich der Stirnbeinhöhle von der Submukosa der Sinusschleimhaut aus, sind z. T. reich an prallgefüllten Kapillaren und grösseren Gefässen und meistens noch vom mehr oder weniger intakten, mehrreihigen, zylindrischen Flimmerepithel der Schleimhaut überdeckt. Am Condylus occipitalis und in der Gegend des Hinterhauptbeins ist die Knochensubstanz zu einem Grossteil zerstört und durch das weiche, zellreiche Gewebe des Tuberkuloms

ersetzt worden. Es finden sich nur noch kleinste Knochentrümmer in den Verkäsungsherden. Während der Tumor gegen die Kleinhirnhöhle zu von der ca. 2 mm dicken, an einzelnen Stellen rundzellig infiltrierten Dura überzogen wird, ist er am Condylus von einer dünnen, gefässhaltigen, straffen Bindegewebshaut bedeckt. Durch Spezialfärbung sind die Tuberkelbazillen auch in den Tuberkulomen nachweisbar.

Zusammenfassend lässt sich sagen, dass das Tier neben Lungen-, Leber- und Retropharyngeallymphknotentuberkulose an einer proliferierenden Ostitis tuberculosa des Condylus occipitalis sinister und des Hinterhauptbeins gelitten hat, von wo aus die tuberkulösen Prozesse auch auf die Schleimhaut des gleichseitigen Sinus frontalis übergriffen. Es kam zu einer Ausscheidung von Tuberkelbazillen mit dem Lungenauswurf, wie auch mit den aus der linken Stirnbeinhöhle stammenden Eiterflocken im Nasensekret, was bakteriologisch nachgewiesen werden konnte. Das seltsame Verhalten des Tieres, speziell bei der Futteraufnahme, erklärt sich nunmehr ohne weiteres als Folge eines bei tieferer Senkung des Kopfes durch vermehrten Druck auf die Hinterhauptpartie in gesteigertem Masse empfundenen Gelenkschmerzes.

Epikrise: Von besonderem Interesse schien mir im vorliegenden Fall die **Pathogenese** der tuberkulösen Organveränderungen. Einerseits drängt sich die Frage nach der Ursache dieser eigenartigen Lokalisation der tuberkulösen Herde gewissermassen von selbst auf und zum anderen haben unsere bisher vielfach noch etwas summarischen Vorstellungen über die Entstehungsweise und die Ausbreitungswege der Tuberkulose im Tierkörper vor allem durch die neuesten Arbeiten Nieberles (1929 und 1930) und Rautmanns (1930) eine derart wesentliche Vertiefung erfahren, dass ihre Nachprüfung am konkreten Falle heute besonders reizvoll erscheint.

In diesem Zusammenhange gilt es wohl zunächst einmal festzustellen, dass die fragliche Kuh am 17. Januar 1928 auf Tuberkulin negativ reagierte, d. h. damals also wohl noch nicht infiziert war. Am 17. April 1929 zeigte das Tier aber bereits hie und da spontanen Husten und eine positive Tuberkulinreaktion; die Infektion dürfte also in der Zwischenzeit erfolgt sein. Diese Annahme — erfahrungsgemäss stellt nämlich eine negative Tuberkulinreaktion keineswegs einen absolut sicheren Beweis von Tuberkulosefreiheit dar — müsste nach den neuesten Arbeiten Nieberles (1929 und 1930) im pathologisch-anatomi-

schen Krankheitsbild ihre Bestätigung finden, d. h. es müsste sich um Veränderungen der Primärinfektionsperiode handeln. Tatsächlich entspricht nun auch der Zerlegungsbefund weitgehend dem von Nieberle (1929) für das Rind beschriebenen anatomischen Bild des Primärkomplexes in der Lunge. Typisch sind vor allem die in Form der strahligen Verkäsung hochgradig erkrankten Lungenlymphknoten, wie auch die über den dorsalen, gewölbten Rand der Zwerchfellslappen verstreuten, hasel- bis walnussgrossen, sich über die Lungenoberfläche vorwölbenden, trocken verkästen und zum Teil bereits verkalkten Tuberkuloseherde; beides Veränderungen, die sich bei der ausgesprochen chronischen Lungentuberkulose (Nieberle 1930) gewöhnlich nicht vorfinden. Das anatomische Bild scheint also eindeutig für eine in die Zeit vom 17. Januar 1928 bis 17. April 1929 fallende Primärinfektion zu sprechen, wobei es sich sicher um eine Inhalationsinfektion gehandelt hat.

Kompliziert wird aber der Fall dadurch, dass es hier nicht beim Primärkomplex geblieben ist. Zwar hat der Körper, wie die anatomischen Veränderungen zeigen, auf das Eindringen des Erregers richtig reagiert und sich seiner mit den ihm zur Verfügung stehenden Mittel zu erwehren gesucht. Es ist ihm dies jedoch nicht gelungen, weil das Tier weiterhin andauernden Reininfektionen ausgesetzt war. Ihm gegenüber (Doppelstall, Köpfe gegeneinander) befanden sich nämlich zwei Kühe, die wegen bakteriologisch nachgewiesener, offener Lungentuberkulose im Laufe des Jahres 1929 ausgemerzt werden mussten.

Neben den Veränderungen des Primärkomplexes besteht deshalb bereits auch das pathologisch-anatomische Bild der beginnenden, chronischen Lungentuberkulose, und zwar der lobulären, käsigen Bronchopneumonie (Nieberle, 1929). Verkörpert wird es durch die doppeltfaustgrossen Tuberkelkonglomerate in beiden kaudalen Spitzen der Zwerchfellslappen und die weichkäsigen Herde im linken Zwerchfell- und beiden Herzlappen. Ausserdem sprechen noch für den chronischen Charakter die beiden kaudal von der Bifurkationsstelle gelegenen, geschwürigen Bronchialwandveränderungen. Gleichzeitig deuten sie aber bereits auf eine weitere Eigentümlichkeit der chronischen Lungentuberkulose hin, auf die in jüngster Zeit wiederum Nieberle (1929 und 1930) besonders aufmerksam gemacht hat: Während nämlich in der Primärinfektionsperiode alle möglichen Ausbreitungswege zur Verschleppung der Tuberkelbazillen im Organismus beschritten

werden, der lymphogen-hämatogene Ausbreitungsmodus aber bei weitem vorherrscht, erfolgt die Verpflanzung des Infektionsstoffes bei der chronischen Lungentuberkulose vorzugsweise durch die anatomisch vorgebildeten Kanäle, d. h. bronchogen.

In unserem Falle dürften die mit strahliger Verkäsung der Portallymphknoten einhergehenden Leberherde in der Primärinfektionsperiode entstanden sein. Alle anderen Veränderungen werden wir uns aber nur als Verschleppungen von den chronisch-tuberkulösen Prozessen der Lunge aus erklären können. Wie der Tuberkelbazillen-Nachweis im Sputum beweist, wurden die Infektionserreger durch die Hustenstösse aus den offenen Lungenherden durch Bronchien und Trachea in die Rachenhöhle emporgeschleudert, wobei es unter anderem zur Entstehung tuberkulöser Geschwüre auf der Bronchialschleimhaut kam. Aus der Rachenhöhle gelangten die Tuberkelbazillen mit dem Auswurf direkt, oder nach Abschlucken via Verdauungskanal, an die Aussenwelt. Ein Teil blieb aber auf der Rachenschleimhaut und den Tonsillen kleben, wurde von hier auf dem Lymphwege nach den regionären Lymphknoten, in diesem Falle nach dem Lymphonodus retropharyngeus lateralis sinister verfrachtet und führte zu dessen tuberkulöser Erkrankung.

In einer ausserordentlich interessanten und beachtenswerten Arbeit hat nun Rautmann (1930) den Beweis zu erbringen gesucht, dass für die sekundäre Tuberkulose des Rindes neben dem Kontaktwachstum und der Verschleppung der Tuberkelbazillen mit krankhaften Sekreten in den vorgebildeten Kanälen, weniger der Transport im Blut als vielmehr ihre weitere Verbreitung auf dem Lymphwege eine Rolle spielt. Und zwar erfolgt die lymphogene Metastasierung nicht nur in der zentripetalen Richtung des Lymphstromes, sondern sie kann durch Rückstauung der Lymphflüssigkeit in den zuführenden und kollateralen Gefässen, wie dies bei tuberkulöser Erkrankung einzelner Lymphknoten zufolge Verstopfung der Lymphsinus sehr wohl möglich ist, auch in retrograder Richtung geschehen. Zum Einzugsgebiet der retropharyngealen Lymphknoten gehört nun nach Baum (1912 und 1929) unter anderem auch das Hinterhauptsbein. Eine einfachere und einleuchtendere Erklärung der eigenartigen Lokalisation der tuberkulösen Wucherungen im Bereiche des linken Condylus occipitalis und der ganzen linken, dorsalen Hälfte des Hinterhauptbeins dürfte sich nun kaum finden lassen, als dass diese Veränderungen eben durch Rückstauung vom tuberkulös erkrankten

linksseitigen, lateralen Lymphonodus retropharyngeus aus entstanden sind. Durch Kontaktwachstum breiteten sich die tuberkulösen Prozesse dann im linken Sinus frontalis nasalwärts weiter aus. Auch die beginnende Brustfelltuberkulose werden wir wohl als Folge einer Rückstauung der Lymphe vom hochgradig tuberkulös veränderten Mediastinallymphknoten aus zu deuten haben.

Schlussbetrachtung. Der vorstehend geschilderte klinisch und pathologisch-anatomisch interessante Fall von Schädel- und Stirnhöhlentuberkulose beim Rind muss pathogenetisch als sekundäre Tuberkulose und zwar als Metastase einer chronischen Lungentuberkulose aufgefasst werden. Der Infektionsstoff gelangte aus den offenen Lungenherden durch Hustenstösse mit dem Auswurf in die Rachenhöhle und von hier in den linken, seitlichen Retropharyngeallymphknoten, der schwer tuberkulös erkrankte. Dadurch kam es zu einer Rückstauung des zufliessenden Lymphstromes und so zur Entwicklung einer tuberkulösen Wucherung im Bereiche des linken Condylus occipitalis, die auf die linke, dorsale Hälfte des Hinterhauptbeins und von hier schliesslich auch auf den gleichseitigen Sinus frontalis übergriff (vgl. auch Abb.) Die klinisch besonders auffallende Unmöglichkeit des Tieres, Futter, das ihm am Boden vorgelegt wurde, trotz gutem Appetit aufzunehmen, findet damit ihre Erklärung.

Literatur.

Baum, H.: Das Lymphgefäßsystem des Rindes. Verlag Hirschwald, Berlin 1912. — Derselbe: Das Lymphgefäßsystem des Pferdes. Verlag Springer, Berlin 1928. — Nieberle, K.: Studien zur patholog. Anatomie und Pathogenese der Tuberkulose der Haustiere. I., II., III., IV. und V. Mitteilung. Arch. f. wissenschaftliche und prakt. Tierheilkunde, 60. Bd., Heft 1, 4 u. 6, 1929; 61. Bd. Heft 2 u. 4, 1930. — Rautmann, H.: Über die Infektionswege der Tuberkulose und die Ausbreitung der tuberkulösen Prozesse im Körper des Rindes. Deutsche tierärztliche Wochenschrift, 38. Jg. Nr. 2 u. 3, 1930.

Kollegen, sorget für die Tage der Krankheit! Tretet der Schweizerischen Ärzte-Krankenkasse bei!

Bei 10 Fr. Monatsbeitrag Auszahlung von 10 Fr. Taggeld auf unbegrenzte Krankheitsdauer. Bei 15 Fr. bezw. 20 Fr. Monatsbeitrag 15 Fr. bezw. 20 Fr. Tagesleistung der Kasse. Näheres durch den Vorstand.

Kollegen, berücksichtigt bei Eueren Bezügen die in unserem Organ inserierenden Firmen.