Zeitschrift: Schweizer Archiv für Tierheilkunde SAT : die Fachzeitschrift für Tierärztinnen und Tierärzte = Archives Suisses de Médecine Vétérinaire ASMV : la revue professionnelle des vétérinaires

Herausgeber: Gesellschaft Schweizer Tierärztinnen und Tierärzte

Band: 72 (1930)

Heft: 2

Artikel: Aus meiner bujatrischen Sammelmappe

Autor: Giovanoli, G.

DOI: https://doi.org/10.5169/seals-589032

Nutzungsbedingungen

Die ETH-Bibliothek ist die Anbieterin der digitalisierten Zeitschriften auf E-Periodica. Sie besitzt keine Urheberrechte an den Zeitschriften und ist nicht verantwortlich für deren Inhalte. Die Rechte liegen in der Regel bei den Herausgebern beziehungsweise den externen Rechteinhabern. Das Veröffentlichen von Bildern in Print- und Online-Publikationen sowie auf Social Media-Kanälen oder Webseiten ist nur mit vorheriger Genehmigung der Rechteinhaber erlaubt. Mehr erfahren

Conditions d'utilisation

L'ETH Library est le fournisseur des revues numérisées. Elle ne détient aucun droit d'auteur sur les revues et n'est pas responsable de leur contenu. En règle générale, les droits sont détenus par les éditeurs ou les détenteurs de droits externes. La reproduction d'images dans des publications imprimées ou en ligne ainsi que sur des canaux de médias sociaux ou des sites web n'est autorisée qu'avec l'accord préalable des détenteurs des droits. En savoir plus

Terms of use

The ETH Library is the provider of the digitised journals. It does not own any copyrights to the journals and is not responsible for their content. The rights usually lie with the publishers or the external rights holders. Publishing images in print and online publications, as well as on social media channels or websites, is only permitted with the prior consent of the rights holders. Find out more

Download PDF: 12.12.2025

ETH-Bibliothek Zürich, E-Periodica, https://www.e-periodica.ch

der in der Praxis rasch Eingang zu finden verdient, weil er über manche Schwierigkeiten hinweg zu helfen vermag. Trotzdem wäre es verfrüht, die Hoffnungen allzuhoch zu schrauben und diese Methode nun wahllos anzuwenden, denn Vieles bedarf noch der weiteren Klärung. Die Indikationen müssen noch schärfer erfasst werden können, auch inbezug auf die Kontraindikationen sind weitere Erfahrungen notwendig. Andere Fragen, wie diejenige der Auswahl des Mittels, der Dosierung und Konzentration sowie eventueller Kombinationen sind ebenfalls noch besser abzuklären.

Literatur-Hinweise.

1. Becker, D. tierärztl. Wschr. — 2. Benesch, Wien. tierärztl. Mschr. 1926. —3. Christalon, ebenda, 1928. — 4. Götze, D. tierärztl. Wschr. 1928. — 5. Linde, Tierärztl. Rdsch. 1928. — 6. Mayr, Schweiz. A. Tierhk. 1928. 5. 254. — 7. Richter, Berl. tierärztl. Wschr. 1929. — 8. Sellnick, tierärztl. Rdsch. 1928. — 9. Tomaschek, Wien. tierärztl. Mschr. 1928. — 10. Westhues, Münch. tierärztl. Wschr. 1929.

Aus meiner bujatrischen Sammelmappe.

Von G. Giovanoli, Soglio.

1. Unvermutetes Umstehen der Kühe.

Eine vierjährige Kuh, die abends vorher gesund und munter war und am andern Morgen schwer krank im Stalle lag, veranlasste den Besitzer, am 24. Februar meine Hilfe zu suchen.

Untersuchungsbefund: Die gut ernährte Kuh lag auf der rechten Seite auf ihrem Platz im Stalle. Sie hielt den Kopf auf die Brustwand zurückgelehnt, gegen die leicht aufgetriebene Hungergrube zu gerichtet und erweckte den Eindruck, sie leide an Bauchschmerzen. Futter und Getränk wurden hartnäckig verweigert. Sichtbare Schleimhäute blass. Puls schwach, kaum fühlbar. Mit grosser Mühe konnte man das Tier zum Aufstehen bewegen. Dabei entleerte es eine geringe Menge Kot und Harn und fiel dann wieder zu Boden, streckte den Kopf flach auf den Boden und verendete unter klagendem Stöhnen, wie es bei Schlachttieren vor dem Verenden regelmässig gehört wird.

Eingehende Sektionsbefunde folgen. Um Wiederholungen zu vermeiden, sei über den vorerwähnten Fall nur angeführt, dass die Magenschleimhaut, besonders am Labmagen, Anfangsstück des Darmes, auffallend rote und schwarzbraune Flecken und Streifen zeigte, die deutlich auf den Schleimfalten sichtbar waren.

An den übrigen Organen der Körperhöhlen waren keine pathologischen Veränderungen wahrzunehmen. Augenfällig war nur die blasse Farbe der Muskulatur, ähnlich dem Fleische regelrecht geschlachteter Tiere. Selten oder nie kommt man in die Lage, die klinischen Erscheinungen des unvermuteten Ablebens einer Kuh beobachten zu können. Demgemäss habe ich es für angebracht gefunden, zur Füllung dieser Lücke das vorerwähnte Krankheitsbild bekanntzugeben.

Fast ausnahmslos lautet der Vorbericht in solchen Fällen: eine Kuh, die am Abend keine augenfällige Gesundheitsstörung bekundet habe, sei am Morgen darauf in fast natürlicher Lage tot im Stalle gelegen und es handelt sich dann darum, mit der Zerlegung des Kadavers die Todesursache festzustellen.

Ich war immer gerne bereit, dem berechtigten Wunsch der Besitzer Folge zu leisten.

Als konstanter Befund bei zehn von mir ausgeführten Sektionen war immer eine Veränderung der Baucheingeweide zu erheben. Augenfällig war nur, wie bereits erwähnt, der geringe Blutgehalt des Unterhautzellgewebes und die Blässe der Skelettmuskulatur, akkurat gleich dem Fleische geschlachteter Tiere. An der serösen äusseren Überkleidung des Darmschlauches fand ich häufig kleine, scharfbegrenzte, schwarze Flecken, die sich als Netzwerk stark gefüllter, kleiner Gefässe präsentierten und es nicht erlaubten, von aussen gesehen, ohne weiteres auf ausgedehnte pathologische Veränderungen der inneren Darmauskleidung zu schliessen. Nach meinen genauen Beobachtungen waren jedoch als konstanter Befund eine sulzige Schwellung der inneren Auskleidung der Darmwand in Form einer wulstigen Querfalte, oder einer schlotternden Geschwulst, die ein gallertiges Zittern zeigen, bemerkbar, ohne dass offenkundige entzündliche Veränderungen des umliegenden Gewebes dabei zu Gesichte kamen.

Diese Veränderungen des Digestionsapparates erstreckten sich, mehr oder weniger ausgeprägt, auf die ganze Länge desselben. Im Lumen des Darmrohres befanden sich weder Blutkoagula, noch mit Blutstreifen durchsetzter Futterbrei.

In den Herzkammern waren immer Blutkoagula vorhanden. Alle übrigen Organe hatten ihre normale Farbe und Konsistenz, waren jedoch immer eher blass und blutarm. Bei allen von mir genau ausgeführten Sektionen zog der erwähnte konstante Befund am Digestionsschlauch stets meine Aufmerksamkeit auf sich.

Wenn man aus diesen Haupterscheinungen des Sektionsbefundes Schlüsse zieht, so wird man zur Vermutung geleitet, dass die Ätiologie und die Pathogenese des raschen Ablebens der Kühe auf einem vasomotorischen Kollaps, mit Verbluten der Tiere in die eigenen Gefässe, beruhe. Es wäre somit ein Nachlass der Gefässwandspannung, eine Atonie der Vasodilatatoren verantwortlich zu machen, welche eine Erweiterung des Röhrensystems zur Folge hat.

Eine Herabsetzung des muskulösen Tonus der Gefässe des Splanchnikusgebietes durch Gefässlähmung, welche namentlich bei Reizung der vasomotorischen Zentren und bei Vergiftungen vorkommt, hat zur Folge, dass die Bauchgefässe strotzend mit Blut gefüllt erscheinen, wodurch das Bild der vorerwähnten Sektionsbefunde beim Aufschneiden des Darmes augenfällig wird. Die Stauung des Blutes im Digestionsapparat bedingt eine bedeutende Blutdrucksenkung.

Das Herz muss mit einer für die Erhaltung des Lebens ungenügenden Blutmenge arbeiten. Die schädlichen Einflüsse, welche den vasomotorischen Kollaps herbeiführen, sind bis heute noch nicht einwandfrei abgeklärt.

2. Knochenbrüche.

1. Splitterbruch und Trennung des grossen Umdrehers.

Auf dem Ausstellungsplatz in Promontagno wurde am 6. April 1927 ein gutgenährtes Rind aufgeführt und zwischen andere gleich alte Tiere an einer Latte angebunden. Gestört von seinen Nachbaren, suchte das kräftig mutige Tier sich gewaltsam von seiner Anbindung zu befreien.

Infolge eines heftigen Ruckes riss plötzlich die Anbindungsschnur; das Tier überschlug sich und stürzte rücklings auf den Boden. Mit grosser Mühe konnte man dasselbe zum Aufstehen bewegen. Am stehenden Tier fiel die in die Höhe gezogene, gebeugt gehaltene hintere Gliedmasse auf. An dieser konnte ich jedoch trotz genauer Besichtigung gar keine Formveränderung wahrnehmen. Der Schenkel hatte seine natürliche Länge und Dicke. Im Stande der Ruhe berührte nur die Klauenspitze die Erde. Jede Bewegung erzeugte dem Tier heftige Schmerzen und wurde ängstlich vermieden. Zwang man es zur Bewegung, so hüpfte es auf drei Beinen. Mit Anwendung von Unterstützung konnte das Tier langsam in den Stall zurückgebracht werden, wo es mit kalten Umschlägen behandelt wurde. Zwei Tage

später fand ich den Zustand des Tieres eher schlimmer. Das Aufstehen und das Niederlegen geschah äusserst vorsichtig und war immer mit Schmerzäusserung und klagenden Lauten verbunden. Augenfällig war jetzt auch eine geringgradige Schwellung in der Umgebung des rechten Oberschenkelgelenkes. Fingerdruck auf die Geschwulst verursachte lateral und rückwärts vom Gelenkkopf lebhafte Schmerzen. Reibende Geräusche waren nicht wahrzunehmen. Das hochgradige Lahmen

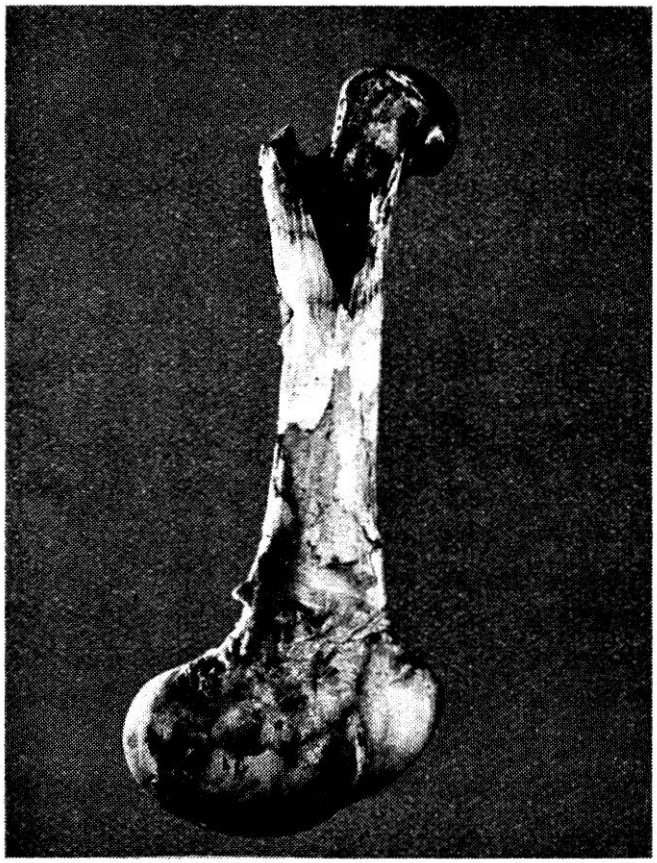

ohne Formveränderung des Gliedes, die schmerzhafte Stelle in der Nähe des Gelenkes, legten die Vermutung nahe, dass die Ursache der vorliegenden Funktionsstörung in Verletzungen des Pfannengelenkes oder seiner Umgebung liege. Die Sektion rechtfertigte diese Vermutung und gab den gewünschten Aufschluss.

Wie das Bild zeigt, war der grosse Umdreher vom Femur getrennt und in ein grösseres und einige kleine Stücke zersplittert.

2. Trennung des Gelenkkopfes des Femurs ohne Dislokation.

Am 7. Dezember 1927 wurde ich zur Untersuchung eines jährigen Kalbes gerufen. Als Vorbericht erfuhr ich, dass das

Tier im Herbst auf der Weide gestürzt sei und seit dieser Zeit beständig am linken hinteren Schenkel lahme, ohne weitere Folgen zu bekunden.

Ausser der eben angedeuteten Störung des Lokomotionsapparates waren am jungen, lebhaften, gut beleibten Patienten keine Abweichungen der physiologischen Verrichtungen anderer Organe wahrnehmbar. Am linken Hinterschenkel war keine Formveränderung augenfällig. Im Stande der Ruhe stand das Tier fest auf demselben. Bei jeder Bewegung ist immer Lahmheit zugegen; doch bewegte sich das Tier rasch und mit Leichtigkeit. Bei passiven Bewegungen des Unterschenkels in verschiedener Richtung, hörte man in der Gegend des Femurhalses ein deutliches Gluck-Gluckgeräusch, was nur durch Trennung eines Knochenteiles, ohne Dislokation, hervorgerufen sein konnte, worüber auch die Sektion den gewünschten Aufschluss gab.

Um das Oberschenkelgelenk herum waren kleinere Blutkoagula und Zeichen einer Entzündung vorhanden. Der Gelenkkopf war vom Oberschenkelhals getrennt und in der Gelenkpfanne mit dem unverletzten runden Bande festgehalten. Durch die starke Muskelmasse wurde auch der Femur mehr oder weniger in seiner normalen Lage gehalten. Die beiden Bruchflächen waren etwas abgeschliffen, von sichtbar rötlicher Verfärbung und mit kleineren Blutgerinnseln besetzt.

3. Superfoetation einer Ziege.

Unter Nachbefruchtung, Superfoetation, versteht man die Befruchtung eines oder mehrerer Eier zu einer Zeit, da ein aus einer früheren Ovulation stammendes und befruchtetes Ei im Uterus schon in der Entwicklung sich befindet. Eine Befruchtung während der Trächtigkeit ist, nach bisheriger Erfahrung, bei der Ziege eine sehr ungewöhnliche und seltene Erscheinung, daher erachte ich die Wiedergabe einer von mir gemachten diesbezüglichen Beobachtung für nützlich und angebracht.

Eine ältere Ziege, die vorher immer normal geboren hatte, wurde am 10. September 1928 von einem in der Herde frei herumlaufenden Bock gedeckt. Achtundzwanzig Tage darauf, am 8. Oktober, wurde die Ziege wieder brünstig und trotz der bestehenden Trächtigkeit befruchtet.

Hundertdreiundfünfzig Tage nach der ersten Begattung brachte die Ziege am 10. Februar ein kräftiges Zicklein zur Welt. Kurze Zeit darauf gebar sie einen zweiten, ungefähr vier

Monate alten, normal gebildeten, aber noch unreifen kleinen Fötus, zweifelsohne gezeugt von der zweiten Begattung.

Kroon (zitiert nach de Bruin, Geburtshilfe bei kleineren Haustieren, Seite 135), berichtet über einen ähnlichen Fall. Die Ziege wurde am 14. September und 5. November gedeckt. Fünf Monate nach dem ersten Sprunge warf sie drei ausgetragene Junge und am folgenden Tage, nachdem die Nachgeburt abgegangen, noch drei nackte nicht ausgetragene Früchte. Zweifelsohne wurden diese beim zweiten Sprunge am 5. November gezeugt.

Aus der Pferdepraxis.

Von P.D. Dr. M. Ritzenthaler, Schönbühl.

1. Akute Strychninvergiftung. Heilung mit Chloral.

Die Rückenmarkslähmung ist eine gar nicht so seltene Nacherscheinung bei Druse. Zu gewissen Zeiten häufen sich die Fälle von Medullarparalyse; büsst aber die Druse ihre Virulenz ein, so werden sie viel seltener.

Das Pferd 387+23 Gibraltar hatte eine septikämische Druse mit Pneumonie durchgemacht. In der sechsten Krankheitswoche stellte sich eine so schwere Rückenmarkslähmung ein, dass das Pferd die Hintergliedmassen nicht mehr vom Boden erheben konnte.

Das Pferd wurde nach den Vorschriften der Arzneimittellehre mit ansteigenden und dann absteigenden Dosen von Strychnin behandelt. Die Einspritzungsserien wurden immer von einer ordentlichen Zeitpause getrennt.

Nach 5 Wochen Behandlungszeit war das Tier soweit hergestellt, dass es gehen, traben, ausschlagen konnte. Aber da es noch immer Mühe hatte aufzustehen, wurde es nachts im Aufhängegurt gehalten.

Die Heilung schien bald vollständig zu sein; um ihr aber noch den letzten Schliff zu geben, injizierte ich dem Pferd noch 0,1 Strychnin. Das Pferd wurde dann in den Stall geführt und wieder im Aufhängegurt befestigt.

Nach ca. 10 Minuten bemerkte ich, dass ein Krankenwärter aus dem Stall, wo das Pferd war, heftig gestikulierend heraussprang. Aus diesem Gebaren war es mir augenblicklich klar, was vorging. Ich löste eine kleine Handvoll Chloral und sprang mit dem Infusionsapparat in den Stall.

Das Pferd lag vollständig im Hängegurt, die Beine unter