Zeitschrift: Schweizer Archiv für Tierheilkunde SAT : die Fachzeitschrift für Tierärztinnen und Tierärzte = Archives Suisses de Médecine Vétérinaire ASMV : la revue professionnelle des vétérinaires

Herausgeber: Gesellschaft Schweizer Tierärztinnen und Tierärzte

Band: 71 (1929)

Heft: 11

Artikel: Operative Behandlung schwerer Klauenleiden

Autor: Baumgartner, A.

DOI: https://doi.org/10.5169/seals-591604

Nutzungsbedingungen

Die ETH-Bibliothek ist die Anbieterin der digitalisierten Zeitschriften auf E-Periodica. Sie besitzt keine Urheberrechte an den Zeitschriften und ist nicht verantwortlich für deren Inhalte. Die Rechte liegen in der Regel bei den Herausgebern beziehungsweise den externen Rechteinhabern. Das Veröffentlichen von Bildern in Print- und Online-Publikationen sowie auf Social Media-Kanälen oder Webseiten ist nur mit vorheriger Genehmigung der Rechteinhaber erlaubt. Mehr erfahren

Conditions d'utilisation

L'ETH Library est le fournisseur des revues numérisées. Elle ne détient aucun droit d'auteur sur les revues et n'est pas responsable de leur contenu. En règle générale, les droits sont détenus par les éditeurs ou les détenteurs de droits externes. La reproduction d'images dans des publications imprimées ou en ligne ainsi que sur des canaux de médias sociaux ou des sites web n'est autorisée qu'avec l'accord préalable des détenteurs des droits. En savoir plus

Terms of use

The ETH Library is the provider of the digitised journals. It does not own any copyrights to the journals and is not responsible for their content. The rights usually lie with the publishers or the external rights holders. Publishing images in print and online publications, as well as on social media channels or websites, is only permitted with the prior consent of the rights holders. Find out more

Download PDF: 11.08.2025

ETH-Bibliothek Zürich, E-Periodica, https://www.e-periodica.ch

Diss. Bern 1928. — *Gudernatsch:* Amer. Il. of Physiol., 36, 1914. — *Heath, Bauer* und *Aub:* Proc. Soc. Exp. Biol. und Med., 23, 1925, zit. n. *Orr* und *Leitch.* — *Hering:* Quart. Il. Exp. Physiol., 11, 1917, zit. n. *Orr* und *Leitch.* — *Jansen:* Deutsch. Arch. f. Klin. Med., 143, 1922. — *Kalkus:* State Coll. Washington, Agric. Exp. Station Bull, 156, 1920. — *Kieferle, Kettner, Zeiler* und *Hanusch,* Milchwirtsch. Forschg., 4, 1927. — *Kimball:* Amer. Jl. Publ. Health, 13, 1923, zit. n. *Mc. Collum* und *Simmonds,* The Newer Knowledge of Nutritition, New York 1925. — *Krupski:* Schweiz. Arch. f. Tierheilkunde. 1921, H. 9. 10 und mündliche Mitteilungen. — *Maurer:* Arch. f. Gynäkol. 130, 1929. — *Maurer* und *Ducrue:* Bioch. Zschr., 193,1928. — *Maurer* und *Diez:* Bioch. Zschr. 182, 1923. — *Martin:* Pharm. Il. 89, 1917, zit. n. *Orr* und *Leitch.* — *Mellanby:* Il. of Physiol., 57, 1923. — *Monroe:* Il. Dairy Science, 11, 1928. — *Olin, Marine, Smith, Mc. Carrie:* Jl. Amer. Med. Assoc., 82, 1924. — *J. B. Orr* und *B. Leitch:* Jodine in Nutrition, London 1929. — *Pignini:* Policlinico, Soz. Med. 32, 1925, zit. n. *Orr* und *Leitch.* — *Scharrer:* Chemie und Biochemie d. Jods, Stuttgart1928. — *Seidell* und *Fenger:* Il. Biol. Chemistry, 13, 1912. — *G. L. Smith:* Il. Biol. Chemistry, 1917, Nr. 29, zit. n. *Corrie.* — *Stiner:* Bull. d. Eidg. Ges. Amtes, 6, 1924. — *Studer:* Diss., Zürich 1925. — *Torrey* und *Horning:* Proc. Soc. Exp. Biol. und Med., 19, 1922. — *Veil* und *Sturm:* Deutsch. Arch. f. Klin. Med., 1925. — *Weiser* und *Zaitschek:* Bioch. Zschr., 187, 1927. — *W. Welch:* Agricult. Exp. Stat. Montana Bull., 119, 1917. — *G. v. Wendt:* Zschr. f. Inf.-Krankh. d. Haust. 33, 1928.

Operative Behandlung schwerer Klauenleiden.

Vortrag im Verein bernischer Tierärzte am 29. Juni 1929 von Dr. A. Baumgartner in Interlaken.

In meinem Referat möchte ich vornehmlich die Behandlung der **Nekrose der Klauenbeinbeugesehne,** sowie der **eitrig-nekrotischen Klauengelenkentzündung** besprechen.

Infolge der natürlichen Verhältnisse sind diese Erkrankungen in meinem Praxisgebiet ziemlich häufig; ich habe alljährlich wiederholt Gelegenheit, die Radikaloperation dieser Leiden auszuführen und verfüge daher über Erfahrung sowohl in der Technik der Operation als auch in Beobachtungen über den Heilungsvorgang. Wohl ist die Technik über die operative Behandlung obgenannter Klauenleiden in den Lehrbüchern beschrieben; man vermisst aber die Angaben kleiner Details, deren Nichtbeachtung Misserfolge und schwere Enttäuschungen zeitigen kann. Aus diesem Grunde habe ich es gewagt, dieses Thema für das mir aufgenötigte Referat zu wählen.

Die infektiösen schweren Erkrankungen der tiefen Partien des Klauens des Rindes sind ausserordentlich viel häufiger, als analoge Erkrankungen im Pferdefuss. Der Grund liegt einerseits

m anatomischen Aufbau; im Hornschuh des Pferdes sind die tieferen Partien sicherer geschützt, als im Hornschuh des Rindes. Zudem, und das ist jedenfalls die Hauptsache, ist die Hufpflege

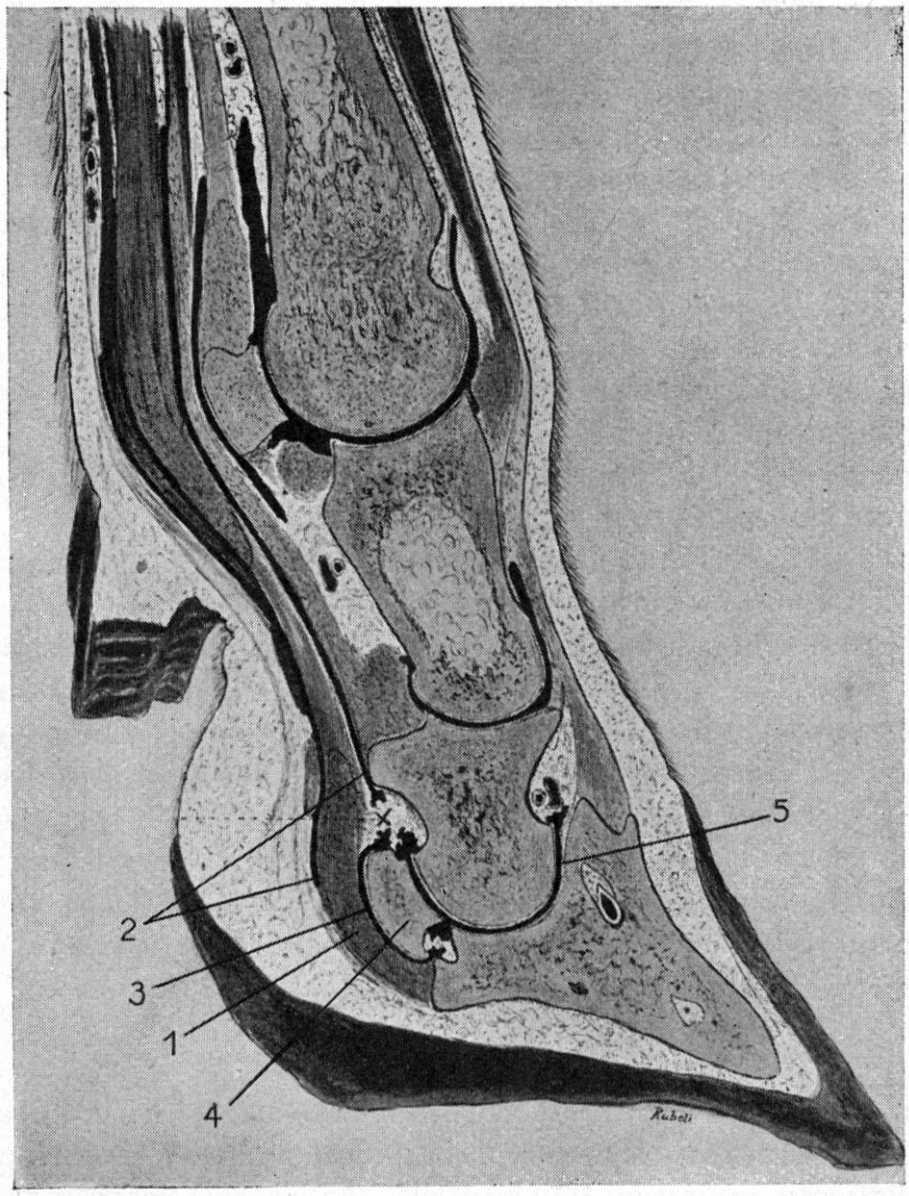

Fig. 1.
Längsschnitt durch die Rindsklaue (Zeichnung nach einem Präparat aus dem Vet.-anat. Institut von Prof. Dr. Rubeli). 1. Tiefe Beugesehne. 2. Sehnenscheide (unteres Ende). 3. Bursa podotrochlearis. 4. Strahlbein. 5. Gelenkhöhle mit Kapselausbuchtungen.

aus erklärlichen Gründen eine viel sorgfältigere als die Pflege der Klauen. Das Pferd wird alle 4—6 Wochen beschlagen und die Hufe entsprechend zugeschnitten, währenddem die Klauen auch

bei Stallhaltung oft monate-, ja sogar jahrelang ihrem Schicksal überlassen bleiben. Infolge des fortwährenden, aber nicht regelmässigen Hornwachstums werden die Belastungsverhältnisse in den Klauen gestört, was zu vermehrter Quetschung und Zerrung einzelner Partien der Klauenmatrix, speziell der oberflächlichen, hornproduzierenden Schicht führt. Infolgedessen wird die Hornproduktion an bestimmten Stellen chronisch gestört und dadurch entstehen die Kluften in der sonst hermetisch schliessenden Hornkapsel, durch welche die Infektionserreger Eintritt auf die Weichteile des Klauens erhalten. Kleinbesitz und wenig Verständnis für Klauenpflege, die natürlichen Verhältnisse der Gebirgsgegenden, längere Stallhaltung im Winter, dann steile, steinige Alpwege im Sommer bedingen es, dass der Gebirgstierarzt viel mit infektiösen schweren Klauenleiden zu tun hat. Glücklicherweise sind aber operative Eingriffe bei denselben viel leichter und viel dankbarer im Erfolg als bei ähnlichen Beschädigungen im Pferdefuss.

Die richtige Beurteilung und Behandlung der schweren Klauenleiden setzt voraus in erster Linie eine genaue Kenntnis des anatomischen und histologischen Aufbaus. Ebensowenig wie irgendwelche andere chirurgische Eingriffe sind auch die Klauenoperationen nur eine mechanische oder schematische Arbeit. Der Tierarzt muss sich auch hier klar sein, auf welche Weise die krankmachenden, traumatischen und spezifischen Reize die Gewebe angreifen, wie die Gewebe dagegen reagieren und wie die Regenerationsfähigkeit der verschiedenen Gewebe ist. Soweit möglich, werde ich in meinem Referate auf diese grundlegenden Momente gegebenenfalls zurückkommen.

Ätiologie.

Die Nekrose der Klauenbeinbeugesehne entsteht in der Regel im Anschluss an langandauernde oder stark virulente, schlecht oder nicht behandelte Eiterungsprozesse an der Fleischwand oder Fleischsohle. Speziell die eitrig-hohle Wand ist einer der häufigsten Ausgangspunkte zur Nekrose des untersten Endes der Klauenbeinbeugesehne. Für das Entstehen der eitrighohlen Wand, die von den bekannten Stellen der äussern Hinterklaue, resp. der innern Vorderklaue ihren Ausgang nimmt, wird auch in den neuesten Lehrbüchern als ursächliches Moment angegeben eine Zusammenhangstrennung des Hornes in der weissen Linie durch äussere Zerrungswirkung auf das Horn. Dies ist meiner Ansicht nach nicht ganz richtig. Kluften

oder schlechtes Horn entwickeln sich hauptsächlich von innen heraus. Werden gewisse Partien der oberflächlichen hornproduzierenden Schicht der Klauen-

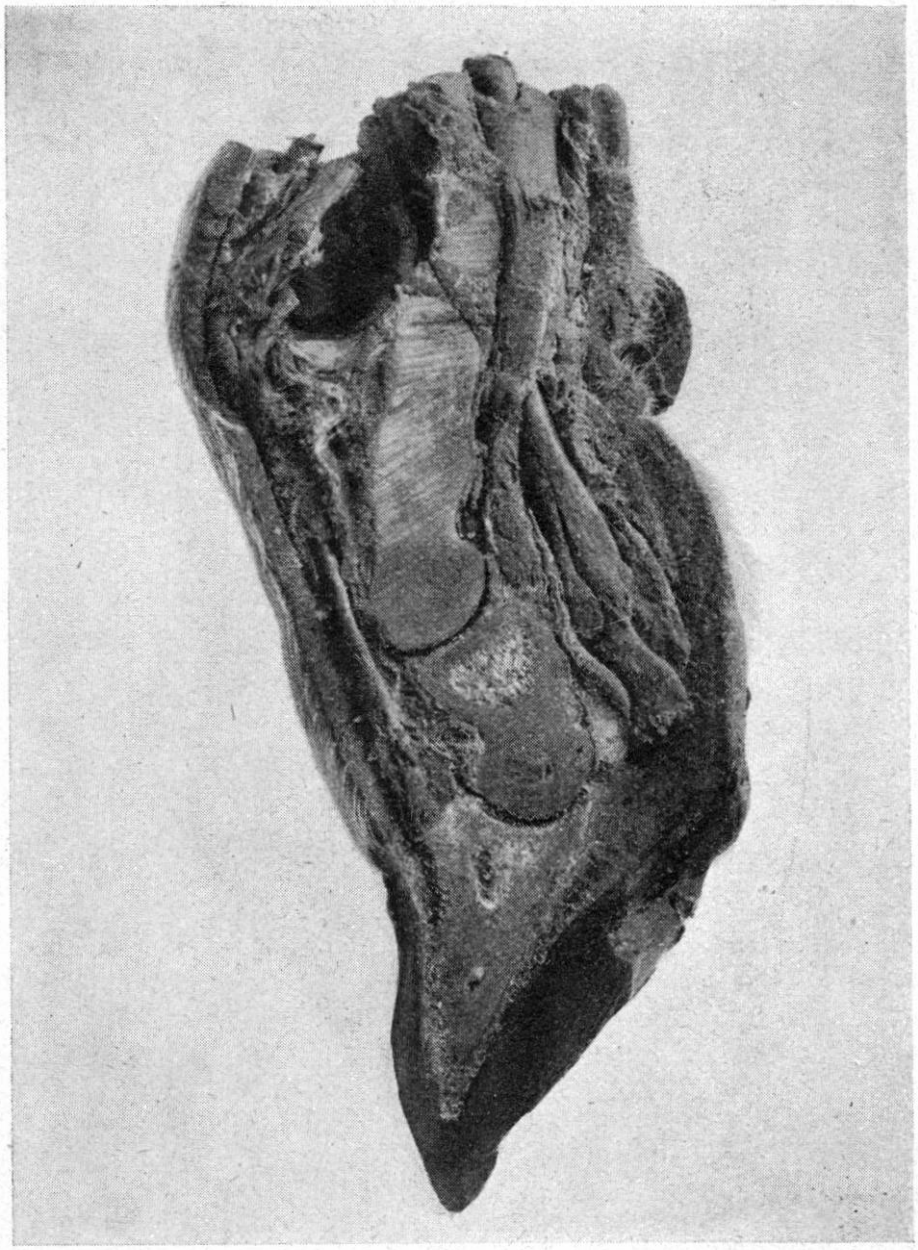

Fig. 2.
Nekrose der Klauenbeinbeugesehne im Anschluss an Sohlenabszess. Sehnenendstück bereits demarkiert.

matrix chronisch gezerrt oder gequetscht, was bei ungepflegten, unregelmässigen Klauen immer der Fall ist, so ist die Hornproduktion der betreffenden Epithelzellen gestört, es entsteht dort schlechtes Horn oder ein Unterbruch in

der Hornbildung, schwache Stellen oder Kluften in der Hornkapsel, Eintrittspforten für Infektion der oberflächlichen Schicht der Klauenmatrix. Der weitere Gang der

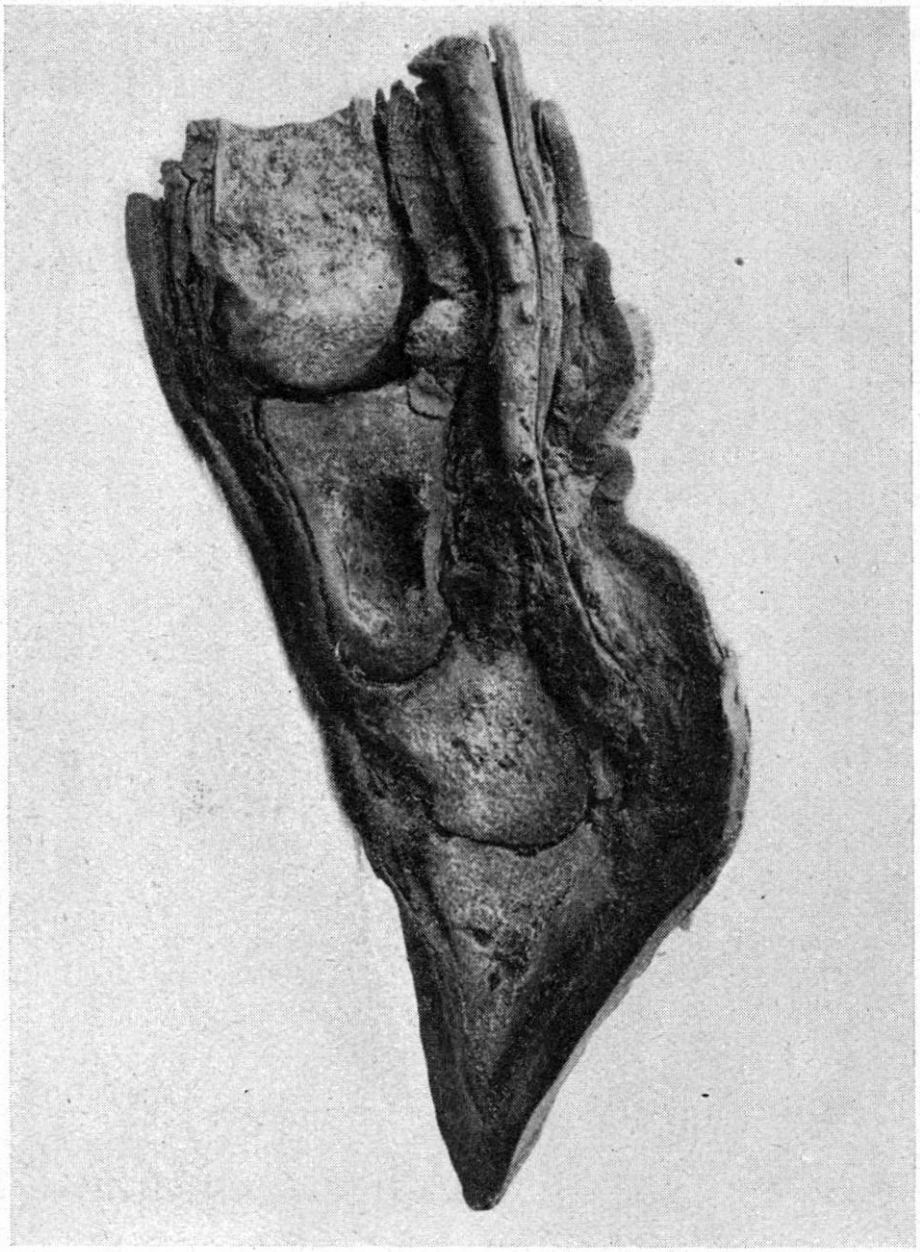

Fig. 3.
Nekrose der Klauenbeinbeugesehne und partielle Nekrose des Strahlbeins. Endstück der Sehne an der Tuberosites flexoria des Klauenbeins abgelöst.

folgenden Eiterung ist bekannt. Wird dem Eiter baldmöglich Abfluss verschafft, normale Belastungsverhältnisse geschaffen durch richtiges Ausschneiden der Klauen, scharfe, drückende

Hornkanten gebrochen, so tritt in der Regel sehr rasch Heilung ein. Das Epithel der Klauenmatrix hat, wenn es ungestört ist, eine sehr gute Regenerationsfähigkeit.

Sehr häufig bleiben aber die ursächlichen Momente, sowie namentlich Eiterretention weiter bestehen. Nun ist die proteolytische (eiweisslösende) Eigenschaft des virulenten Eiters bekannt. Der Eiter sucht das umspülte Gewebe aufzulösen oder nekrotisch zu machen und auf diese Weise immer weiter vorzudringen. Das befallene Gewebe sucht sich hiergegen infolge chemotaktischer Reize durch Bildung eines Demarkationswalles zu wehren. Gefäss- und zellreichem Gewebe gelingt diese Demarkation schnell. Anders liegen die Verhältnisse, wenn der Eiter gefässarmes Bindegewebe (Sehnengewebe) anspült. Auch dieses wird zur Abwehr reagieren, aber infolge seiner Gefässarmut ist seine Abwehrkraft gering und es verfällt rettungslos der fortkriechenden Nekrose. Es ist ja jedem chirurgisch tätigen Tierarzt bekannt, dass straffes Bindegewebe und Knorpel wegen ihrer Armut an proliferationsfähigem Zell- und Gefässmaterial sehr leicht durch Nekrose reagiert. Wenn man sich die topographischen Verhältnisse am Klauen vergegenwärtigt, so fällt auf, wie nahe das Ende der Klauenbeinbeugesehne dem Sohlen- oder Wandabszess liegt. Der Grund der so häufigen Sehnennekrose ist demnach erklärlich.

Eine andere häufige Ursache der Nekrose der Klauenbeinbeugesehne bilden tiefe Nageltritte in der hintern Sohlenpartie, wobei gewöhnlich die Sehne direkt verletzt und infiziert wird. Auch diese Verletzungen rufen hartnäckige, spontan nicht heilen wollende Nekrosen der Sehne hervor. Die Sehne ist zu gefässarm, um der Infektion und dem sich bildenden Eiter eine abwehrende Demarkation innert nützlicher Frist entgegensetzen zu können. Erst wenn das gefässreiche Bindegewebe der Umgebung zur Hilfeleistung herangezogen werden kann, kommt es zur Bildung des Demarkationswalles; dabei ist aber das Endstück der Sehne bereits der Nekrose verfallen.

Selbstverständlich spielt bei all diesen Prozessen der Virulenzgrad der Infektion, resp. des Eiters eine wichtige Rolle. Je virulenter der Eiter ist, desto schneller wird er das befallene Gewebe nekrotisch machen und um so leichter bei seinem Vordringen Gewebswiderstände überwinden.

Das nekrotische Sehnenstück wirkt nun als Fremdkörper, unterhält eine chronische Eiterung und verhindert die regenerative Ausfüllung des Defektes. Das umliegende gesunde Gewebe

wird bestrebt sein, diesen nekrotischen Pfropf mit Hilfe der einsetzenden demarkierenden Entzündung abzustossen. Bei dem geringen Gefässgehalt und der schlechten Proliferationsfähigkeit des Sehnengewebes dauert speziell hier dieser Abstossungs- und Regenerationsprozess ohne operative Hilfe sehr lange, oder kommt überhaupt nicht zustande, oder nur unter Hinterlassung starker Gewebsverdickung und Narbenbildung.

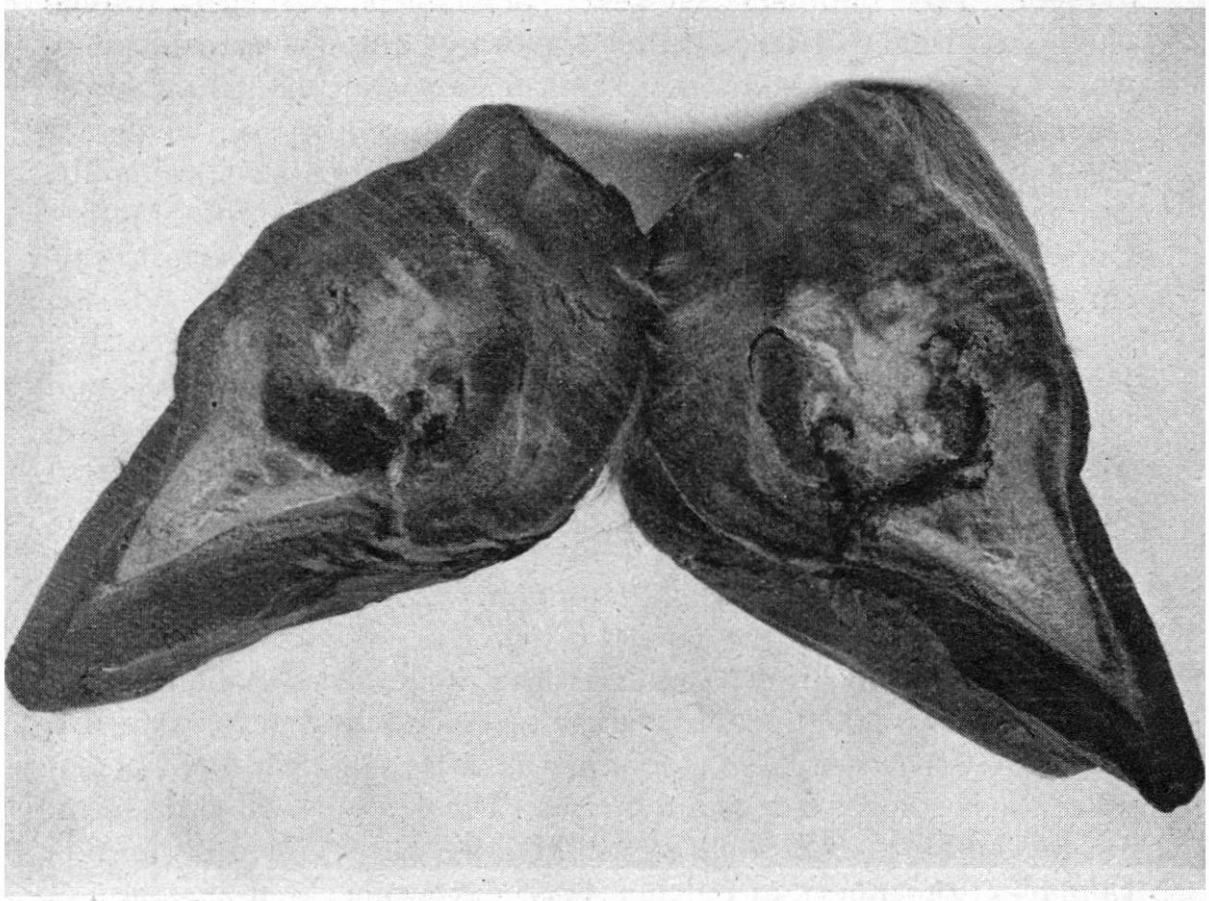

Fig. 4.
Nekrose im Klauengelenk.

Die Ursachen der eitrig-nekrotischen Klauengelenkentzündung sind folgende: Sehr häufig greift die eitrig-nekrotische Entzündung an der Klauenbeinbeugesehne über auf Bursa podotrochlearis, das Strahlbein und weiter in das Klauengelenk. Wird die Behandlung der erkrankten Klauenbeinbeugesehne vernachlässigt, so ist immer Gefahr, dass der Prozess weiterschreitet und das nahegelegene Gelenk und die Knochen ergreift.

Eine weitere Ursache dieser Erkrankung ist das gefürchtete, bösartige Panaritium, eine Infektion mit Nekrosebakterien, die

hin und wieder nicht nur die subkutanen Teile ergreift, sondern bei grosser Virulenz sehr rasch auf Knochen und das Gelenk übergehen kann, dort schwere Gewebsnekrosen verursachend.

Symptome.

Die Diagnose ist im allgemeinen bei sorgfältiger Untersuchung nicht schwer, da die erkrankten Teile ja leicht zugänglich sind.

Bei der Sehnennekrose ist die Lahmheit hochgradig, es wird aber meistens noch leicht belastet. Örtlich findet man nebst dem Abszess an der Wand oder der Sohle meist schon eine Fistelbildung in die Tiefe, in älteren Fällen mit wilder Granulation des Sohlen- oder Wandfleisches in der Umgebung der Fistelöffnung. Die Fistelöffnung entleert wenig weisslichen Eiter. Über der Balle und Fesselbeuge des erkrankten Klauens ist eine mehr oder weniger starke diffuse Schwellung. Druck auf die Gegend des Endstückes der Sehne löst starken Schmerz aus. Torsionen im Klauengelenk sind nicht besonders schmerzhaft. Ist die Sehne an der Ansatzstelle des Klauenbeins abgerissen infolge Knochennekrose, dann ist die Lahmheit etwas weniger hochgradig, die Klaue aber nach aufwärts verrichtet.

Bei der eitrignekrotischen Klauengelenkentzündung wird der Fuss gewöhnlich nicht mehr belastet. Namentlich im Anfangsstadium bestehen meist auch Allgemeinstörungen wie Fieber, gestörte Fresslust und rapide Abmagerung. Örtlich findet sich eine wulstförmige Schwellung in der Gegend des Kronrandes, sowie im fortgeschrittenen Stadium Fistelbildungen an Krone, Balle oder Zwischenklauenspalte. Leichte Torsionen am Klauen verursachen dem Tiere sehr starke Schmerzen. Je nach der Virulenz der Infektion besteht namentlich im Anfang mehr oder weniger starke, diffuse Schwellung bis weit über den Fessel hinauf. Die Diagnose ist auch hier meist nicht schwer, nur etwa im Anfangsstadium bei bösartigen Panaritien mit starker Schwellung und Schmerz ist es im ersten Moment oft schwierig festzustellen, ob die Tiefe der Erkrankung schon bis ins Gelenk geht.

Prognose.

Bei Nekrose der Klauenbeinbeugesehne ist die Prognose im allgemeinen ziemlich günstig. Allerdings bringt nur die Radikaloperation einen raschen und sichern Erfolg. Bei der konservativen Behandlung mit Baden, Argentum nitr usw., dauert es sehr lange, bis der nekrotische Teil der Sehne abgestossen ist und die Vernarbung ist niemals so günstig, wie bei der

Operation. Die erkrankten Teile sind für die Radikaloperation ja leicht zugänglich. Das gefässreiche, lockere Bindegewebe in der Umgebung des Sehnenendes bildet ausserordentlich günstige Verhältnisse für eine rasche Regeneration der ziemlich grossen Operationswunde. Es bildet sich ein straffes Bindegewebe, das die abgeschnittene Sehne fest mit dem Strahlbein und der Tuberositas flexoria des Klauenbeines verbindet.

Selbstverständlich muss sich der Operateur bei jeder eingreifenden Klauenoperation überlegen, ob der Erfolg mit der wirtschaftlichen Nutzung des Tieres in Einklang zu bringen sei, speziell bei ältern, unträchtigen Tieren mit wenig Milchleistung. Zu bemerken ist, dass die Prognose günstiger ist bei jungen Tieren als bei alten Kühen, günstiger bei Vorderklauen als bei den hintern, günstiger bei innern Klauen als bei äussern. Etwas kompliziert und verzögert wird die Heilung bei der ziemlich häufig vorhandenen oder sich einstellenden Sehnenscheidenentzündung. Bedingung für einen günstigen Ausgang der operativen Behandlung ist auch die, dass die andern 3 Füsse gesund sind, oder wenigstens keine tiefe Nekroseprozesse aufweisen. Ein einziges Mal kam ich in die Lage, hinten beidseitig die Resektion der Klauenbeinbeugesehne des äussern Klauen fast gleichzeitig, d. h. innert 19 Tagen (rechts am 26. August, links am 14. September 1927) bei einer jungen trächtigen Kuh vorzunehmen. Diese Kuh heilte trotzdem verhältnismässig sehr gut ab, kalbte gut im November und ging im Sommer 1928 wieder, ohne jemals zu lahmen, auf steiler, steiniger Alpweide (Axalp). Im Herbst 1928 wurde die Kuh als gesund verkauft und beim neuen Besitzer stellte sich im Frühling 1929 zufolge schlechter Klauenpflege und leichter Senkung der Klauenbeine wieder Lahmheit infolge Sohlengeschwüre ein. Da die Kuh zugleich noch an Pyometra litt, wurde sie auf mein Anraten Ende Mai der Schlachtbank überliefert.

Die Tiere sind vor der eingreifenden Operation auch auf den allgemeinen Gesundheitszustand, speziell auf Tuberkulose zu untersuchen. Nur sonst einwandfrei gesunde Tiere dürfen operiert werden. Die Abheilung erfordert 4—5 Wochen.

Weniger günstig ist die Prognose bei eitrig-nekrotischer Erkrankung des Klauengelenks. Die anatomischen Verhältnisse liegen hier vom chirurgischen Standpunkte aus schon viel komplizierter. Das Gelenk ist eine präformierte, seröse Körperhöhle, ein Labyrinth von Buchten und Nischen, die dem Chirurgen schwer zugänglich sind, dagegen bevorzugte Schlupf-

winkel für pathogene Keime und Sekretansammlungen bilden. Die Zerstörungen bei eitriger Infektion des Gelenkes sind sehr gross und zum Teil irreparabel. Das Gelenk geht hier auf jeden Fall verloren. Zudem ist der Zustand in der Regel kompliziert mit extraartikulären Eiterungen und Nekrosen. Viel mehr als bei der Nekrose der Sehne ist hier infolgedessen die Frage des Einklangs des Behandlungserfolges mit der wirtschaftlichen Nutzung zu prüfen. Ältere Tiere werden in der Regel besser geschlachtet. Auf jeden Fall ist aber bei Rindern und jungen Kühen die richtige operative Behandlung meist von dankbarem Erfolg. Den raschesten und sichersten Erfolg bringt auch hier die Radikaloperation. Statt Amputation oder Exartikulation mache ich die Resektion des Gelenkes. Diese hat den Vorteil, dass nach Abheilung das Aussehen des Fusses sehr wenig oder gar nicht beeinträchtigt wird; die Tiere werden hiebei wieder weidetüchtig, was bei unsern Verhältnissen, wo die Tiere im Sommer fast restlos gealpt werden, sehr wichtig ist. Der Verlust des untersten Gelenkes einer Zehe, das nach der Operation natürlich anchylosiert, beeinträchtigt das Tier bei guter Ausheilung wenig oder nichts. Ich habe seinerzeit ein hinteres Klauengelenk eines jährigen Stieres reseziert, der später noch 2 Jahre lang als Genossenschaftsstier verwendet wurde und nicht die geringsten Störungen infolge des Gelenkverlustes zeigte. Andere operierte Tiere wurden wieder gealpt ohne merkliche Störungen.

Die restlose Abheilung erfordert hier eine Dauer von 4—6 Wochen.

Operative Behandlung der Sehnennekrose.

Auf der Alp erkrankte Tiere werden in der Regel ins Tal oder nach Hause genommen, da die Unterkunftsverhältnisse auf der Alp zu wenig günstig sind zur Behandlung solcher Patienten. Die Tiere müssen warmen Stall, gute Streue und Ruhe haben bis zur Abheilung. Ist starke entzündliche Schwellung vorhanden, der Zustand im Stadium einer akuten, virulenten Infektion, was bis zu einem gewissen Grade durch die klinische Untersuchung bestimmbar ist, so darf nicht sofort operiert werden; blutige Eingriffe in hochentzündlichen Gebieten sind kontraindiziert. Hier kommen vorerst konservative Massnahmen in Betracht, die sich auf die Verhütung des weiteren Fortschreitens des Prozesses beschränken und namentlich die natürliche Abwehrtätigkeit des Zellgewebes gegen die

Infektion und fortschreitende Nekrose anregen. Nach vorsichtigem Eröffnen eventueller Abszesse und Erweitern der Fistelkanäle mit dem Höllensteinstift wird dieses am besten erreicht durch einen guten Priesnitzverband, ein guter Watteverband, über den ein dicker Umschlag aus Emballage oder Sacktuch gelegt wird. Der Verband muss dick sein, damit die Tiefe immer feucht-warm bleibt; er wird täglich mehrmals mit warmer Kreolin- oder Therapogen-Lösung ge-



Fig. 5.
Zur Sehnenresektion niedergeschnürte und ausgebundene Kuh nach der Operation vor Anlegen des Verbandes.

tränkt. Für den Besitzer ist diese Behandlung sehr einfach. Die feuchte Wärme, in Form des Priesnitzumschlages, vermehrt durch Anregung der Vasodilatoren die Blutzufuhr, erhöht die Funktionen der Zellen, regt die Zelltätigkeit zur Abwehr, Demarkation und Regeneration an. Durch diese warmen, die Gewebsernährung erhöhenden und gleichzeitig desinfizierenden Umschläge wird nicht nur die Virulenz der Infektion stark herabgesetzt, sondern auch die rasche Demarkation der Gewebsnekrosen potenziert. Diese Umschläge, die je nach Umständen 3—6 Tage appliziert werden, haben den weitern Vorteil, dass

der Hornschuh erweicht, der Fuss desinfiziert und für die Operation vorbereitet wird. Sehr oft wird man ohne weiteres zur Operation schreiten können, aber auf jeden Fall muss ein chronisches, nicht mehr phlegmonöses Stadium abgewartet werden.

Das Instrumentarium für die Operation ist ein einfaches: Knopfbistouri (Fistelmesser), Kornzange, Sonde, spitzer Hacken, krumme Schere, gut geschliffenes kleines Rinnmesser als scharfer Löffel. Die Instrumente werden bei Ankunft am Platze in heisse Therapogenlösung gelegt, die sich bis nach Ablauf der Vorbereitungen zu normaler Wärme abgekühlt hat.

Das kranke, seit mindestens 12 Stunden nicht gefütterte Tier wird im Freien nach bekannter Methode mit dem Heuseil niedergeschnürt; die 3 gesunden Füsse werden zusammengebunden und der kranke auf den gleichseitigen, eventuell diagonalen (je nach der Lage der Fistel) Vorarm, resp. Unterschenkel fest ausgebunden. Bei festem Ausbinden ist der Esmarchsche Schlauch gewöhnlich nicht mehr notwendig.

Nun wird der Fuss mit warmem Wasser und Therapogenseife gut gereinigt, beide Klauen gut beschnitten, das Ballen- und Wandhorn in weiter Umgebung der Fistelöffnung stark verdünnt. Von einer Narkose habe ich bis dahin immer abgesehen. Das Chloroform, das in der Schweinechirurgie so rasch und ungefährlich wirkt, versagt in der Rinderpraxis, Chloralhydrat ist unsicher und Alkoholnarkosen widerstrebten mir. Der fest ausgebundene Fuss wird übrigens nach einiger Zeit der Vorbereitungen durch die Blutleere auch sozusagen empfindungslos. Versuchen werde ich in Zukunft bei schweren Klauenoperationen die hohe Sakralanästhesie nach Benesch und Götze. Ich hatte Gelegenheit, diesen Frühling in Wien mit Prof. Dr. Reisinger hierüber zu sprechen. Zur Erzielung einer schmerzlosen Klauenamputation macht Reisinger von der hohen Sakralanästhesie Gebrauch und, wie er mir sagte, mit grosser Befriedigung. Er spritzt 80 bis 120 ccm einer 1%tigen Tutokainlösung an der weichen Stelle zwischen letztem Kreuz- und erstem Schwanzwirbel ein und erreicht nach 15—20 Minuten volle Anästesie der Klaue. Das Operieren an der anästhesierten und gelähmten Klaue ist nicht nur humaner sondern auch leichter und ungestörter. Die so anästhesierten Tiere machen nach der Entfesselung ungeschickte Aufstehversuche, wobei sie sich verletzen können; sie müssen daher ein weiches Lager erhalten und angebunden solange bewacht werden, bis die Anästhesie geschwunden ist.

Nach diesen Vorbereitungen wird das Fistelmesser durch die

vorhandene Fistel eingeführt und ein 5—8 cm langes, etwa 3 cm breites Stück Haut und Unterhautzellgewebe herausgeschnitten und mit Schere und Messer die nekrotische Sehne abgedeckt. Der nekrotische Teil erscheint gelblich und ist eventuell an der Tuberositas flexoria des Klauenbeins zum Teil oder ganz abgerissen. Man schiebt nun die krumme Schere unter die freigelegte Sehne und schneidet dieselbe da, wo sie gesund erscheint (weiss und glatt ist) mit dem Knopfbistouri quer durch, packt den periferen Stumpf mit dem spitzen Hacken, zieht ihn abwärts und löst ihn an den Ansatzstellen mit dem Rinnmesser. Die Bursa podotrochlearis, welche in der Regel miterkrankt ist, wird dabei natürlich eröffnet. Caries an der Tuberositas flexoria des Klauenbeins wird mit dem Rinnmesser restlos ausgekratzt, wobei man vorsichtig sein muss, die distal vom Strahlbein stark ausgebuchtete Synovialkapsel des Klauengelenkes nicht zu verletzen. Immerhin hat man eine eventuelle Verletzung der gesunden Synovialis nicht tragisch zu nehmen. Bei etwelcher Vorsicht gibt es selten Folgen. Alles kranke Gewebe der Umgebung wird sorgfältig restlos entfernt. Häufig ist auch die Sehnenscheide bereits erkrankt, was an der Schwellung und Druckempfindlichkeit im Verlauf derselben über dem Fessel erkenntlich ist. In diesem Falle wird sie an ihrem distalen, plantaren Ende über dem Strahlbein eröffnet, wobei die etwas getrübte Sehnenscheidenflüssigkeit abfliesst.

Zu beachten ist, dass man die Hautwunde nicht zu breit macht, nicht breiter als dass man die kranke Sehne und das umgebende kranke Bindegewebe restlos gut entfernen kann, dies in Rücksicht auf die spätere Regeneration; das gefässreiche lockere Bindegewebe hat eine ausserordentlich gute Regenerationsfähigkeit; unglaublich rasch ist die Wundhöhle mit gesundem Granulationsgewebe ausgefüllt; dagegen kann die Epithelisierung bei breiter Wunde lange Zeit beanspruchen. Auch ist immer darauf zu achten, dass alle scharfen Hornkanten in der Nähe des Defektes gebrochen werden, weil ihr Druck eine gesunde Epithelisierung stören würde.

Die saubere Wundhöhle wird nun mit nicht reizenden Desinfektionsmitteln, Therapogen- oder Rivanollösung gespült oder ausgetupft und mit verdünnter Jodtinktur leicht bepinselt. Scharfe Desinfektionsmittel in die grosse Wunde zu bringen ist verwerflich, weil die Schädigung des gesunden Gewebes verhängnisvoller sein kann als ein eventueller Nutzen der Desinfektionswirkung ist. Das beste Mittel ist hier das Bepudern

der Wundhöhle mit Jodoformpulver. Dieses vereinigt Vorteile in sich, die es für die Behandlung solch grosser Wunden unersetzlich machen. Es desinfiziert, ohne die Gewebszellen stark zu schädigen und entfaltet eine bedeutende, phagozytose- und granulationsanregende Wirkung. Bei Gebrauch von Ersatzmitteln e lebte ich Enttäuschungen.

Die Wundhöhle wird beim ersten Verband mit guter Watte ziemlich fest ausgestopft und ein dicker Watteverband angelegt. Als Binden benutze ich starke, 7 cm breite Baumwollstoffbinden. Beim Anlegen der Binde muss man schon beim ersten Verband darauf bedacht sein, die Klaue, die nun infolge Fehlens der plantaren Stütze Tendenz hat, sich aufwärts zu biegen, in die natürliche Richtung, d. h. abwärts zu ziehen.

Ist restlos reseziert und keine Sehnenscheidenentzündung vorhanden, dann bleibt der Jodoformverband trocken, andernfalls wird der Watteverband bis übers Fesselgelenk gezogen und täglich etwa dreimal hinter dem Sackverband mit warmer Kreolin- oder Therapogenlösung begossen.

Der erste Verbandwechsel muss wegen der starken Blutdurchtränkung und Hartwerden durch das eingetrocknete Blut nach 5—6 Tagen gemacht werden. Der Trockenverband wird vor Abnahme mit warmer Therapogenlösung aufgeweicht, die frische noch dunkelrote Wundgranulation unter möglichster Schonung gereinigt und wieder mit Jodoform gut verbunden. Eventuell wilde Granulation lässt noch darunterliegendes krankes Gewebe vermuten. Der zweite Verband bleibt bei normalem Verlauf 12—14 Tage liegen; beim Abnehmen desselben findet man ziemlich viel schmieriges Wundsekret, den Defekt aber schon mindestens zu $^{2}/_{3}$ ausgefüllt, das Granulationsgewebe fest und rosarot; die Lahmheit hat schon bedeutend abgenommen. Auch bei diesem letzten Verbandwechsel darf das In-normale-Lage ziehen des Klauens nicht ausser acht gelassen werden, um zu verhindern, dass die operierte Klaue nach aufwärts verrichtet bleibt.

Bei Vorhandensein von Sehnenscheidenentzündungen werden, wie bereits erwähnt, entweder fortdauernd oder intermittierend Priesnitzverbände appliziert; der Verbandwechsel erfolgt in diesem Falle alle 8 Tage; eventuell vorhandene wilde Granulation im obern Wundwinkel (unteres eröffnetes Ende der Sehnenscheide) wird mit Argent. nitr. behandelt. Eventuell sich bildende Sehnenscheidenabszesse über dem Fessel dürfen nie zu früh angeschnitten werden, sonst riskiert man, dass das suben-

doteliale Bindegewebe der Sehnenscheide in wilde Granulation tritt; hier tut man besser, mit dem Messer etwas konservativ zu sein. Häufig bricht unter der Anwendung der warmen, desinfizierenden Priesnitzverbände der Abszess durch die leicht mazerierte Haut von selbst durch. Die eröffnete Sehnenscheide wird am besten mit Rivanollösung gespült und mit schwacher spirituöser Pyoktaninlösung bepinselt und wieder verbunden.

Bis zur vollständigen Abheilung und Vernarbung dürfen die Tiere nicht auf die Weide getrieben werden.

Operative Behandlung der eitrig-nekrotischen Klauengelenkentzündung.

Die meisten Autoren empfehlen als Radikalbehandlung die Amputation oder Exartikulation der Klaue. Ich verweise hier auf die Technik verschiedener Autoren, wie sie Prof. Dr. Hess in seinem Buche über die Klauenkrankheiten allseitig beschreibt.

Die einfachste Methode der Amputation ist wohl die, wie sie Prof. Dr. Reisinger in Wien ausführt. Ich hatte im vergangenen Frühling Gelegenheit, in seiner Klinik eine operierte, frisch abgeheilte Kuh zu sehen. Er führt die Operation unter der bereits genannten Sakralanästhesie schmerzlos durch. Die Klaue wird in der Höhe des Gelenkes entsprechend seiner tiefsten Stelle mit Schonung des Ballens von aussen nach innen durchgesägt, wobei die Säge, eine mittelstarke Knochensäge, parallel zum Kronrand geführt wird. Nach dem Absägen der Klaue werden die dem Stumpfe noch anhaftenden Teile des Klauenbeins und alle nekrotischen Weichteile mit Pinzette, Messer und Schere entfernt und nekrotische Stellen des Kronbeines mit dem scharfen Löffel ausgekratzt. Die so gereinigte Wunde wird mit dem Silbernitratstift bestrichen und mit einem trockenen antiseptischen Teerverband geschlossen. Infolge des Verbleibens des Hornsaumes bildet sich ein Hornwulst, der das amputierte Glied nach unten abschliesst. Die Operation ist auf diese Weise sehr einfach und in wenig Minuten gemacht.

Vor 24 Jahren, im ersten Jahre meiner praktischen Tätigkeit in Interlaken, habe ich ein einzigesmal die Amputation der Klaue ausgeführt und zwar mit vollem Erfolg; die operierte Kuh blieb noch jahrelang eine gute Stallkuh. Trotzdem hat mich die Operation nicht befriedigt. Es ist eine Verstümmelung, die das Tier ganz nur zur Stallkuh degradiert und im Marktwert herabsetzt. Seither machte ich in gegebenen Fällen immer die

Resektion. Ich gebe zu, dass die eitrige Klauengelenkentzündung gelegentlich auch ohne Operation, d. h. mit konservativer Behandlung (Bäder, Höllensteinstift) ausheilen kann. Die Ausheilung bedarf aber sehr langer Zeit, ist unsicher und hinterlässt gewöhnlich grosse Knochenauftreibungen. Den raschesten und besten Erfolg bringt die richtig ausgeführte Resektion. Nur mit der operativen Entfernung aller nekrotischen Knochen-, Knorpel- und Sehnenteile, die als störende Hemmungsfaktoren für die Regeneration wirken, kann eine rasche und gute Ausheilung des Defektes erzielt werden.

Für die Vorbereitungen der Operation gelten sinngemäss alle für die Sehnenresektion genannten Faktoren. Fast noch mehr als bei letzterer ist ein gewisses Stadium der Demarkation abzuwarten, resp. diese durch konservative Behandlung zu beschleunigen.

An dem zur Operation gleich wie zur Sehnenresektion ausgebundenen und vorbereiteten Fuss wird das Fistelmesser durch die vorhandene Fistel eingeführt und das Gelenk an der meist beschädigten Stelle durch Abheben eines nicht zu breiten Stückes Haut und Unterhautzellgewebe freigelegt. In der Regel gehen die Fisteln von der Balle oder der Zwischenklauenspalte aus und die grössten Nekrosen finden sich an der hintern Gelenkfläche in der Gegend des Strahlbeins, wobei letzteres und die Sehne gewöhnlich miterkrankt sind. Nach Entfernung des Strahlbeins und der Sehne wird die nekrotische Gelenkfläche mit einem kleinen, scharfen Rinnmesser ausgekratzt. Um dem Gelenk in seiner ganzen Ausdehnung beizukommen, ist es notwendig, dass auf der dorsalen oder lateralen Seite eine Gegenöffnung, ein „Fenster" gemacht wird. Meist vorhandene periartikuläre Abszesse weisen auf den Ort hin, wo die Fenster anzubringen sind. Man darf nicht zu grosse Hautdefekte machen, dafür aber lieber zwei oder drei, jedenfalls soviel, dass man alles nekrotische Gewebe restlos entfernen kann. Dabei ist auf Schonung des gesunden Gewebes, speziell auch der Strecksehne möglichst Rücksicht zu nehmen.

Die weitere Behandlung ist gleich wie bei der Sehnenresektion: Ausspülen mit nicht reizenden Desinfektionsflüssigkeiten, leichter Jodanstrich, Bepudern mit Jodoform, Ausstopfen der Defekte mit guter Watte und dicker Watteverband, erster Verbandwechsel nach 5—6 Tagen, spätere nach 10—12 Tagen, Kontrolle der Wundheilung.

Die Resektion entspricht einzig dem modernen chirurgischen

Grundsatze, dass nur die krankhaften, nicht aber die gesunden Teile entfernt werden sollen. Sie wird von den Tierhaltern gewöhnlich gestattet, währenddem dieselben für die Amputation aus begreiflichen Gründen nur ungern ihr Einverständnis geben. Sie ist auf jeden Fall indiziert bei jungen Tieren und Kühen mit gutem Nutz- und Zuchtwert.

Zum Schluss möchte ich noch bemerken, dass bei beiden Leiden jeder einzelne Fall für sich studiert werden muss. Auch die chirurgische Klauenbehandlung ist nicht nur ein blosses Handwerk. Die Veränderungen sowohl, sowie Zufälligkeiten im Heilungsvorgang muss man gut beobachten und sich zu erklären suchen auf Grund der Anatomie, Histologie, Pathologie und des Regenerationsbestrebens des Organismus.

Resümierend will ich nochmals hervorheben:

Es darf nicht im akut-phlegmonösen Zustand operiert werden.

Die Demarkation des kranken Gewebes und die Herabsetzung der Virulenz wird mit desinfizierenden guten Priesnitzverbänden sehr rasch gefördert und der Fuss zur Operation vorbereitet.

Das kranke Gewebe muss restlos entfernt werden unter möglichster Schonung des gesunden; namentlich dürfen keine zu grossen Hautwunden gemacht werden.

Zur Behandlung der saubern Operationswunde darf man nicht ätzende Desinfektionsflüssigkeiten verwenden. Das beste Wundheilpulver ist heute noch das Jodoform.

Die tiefern Klauenoperationen sind ein dankbares Gebiet für den Tierarzt; auch sie können ihm Achtung und Ansehen eintragen. Nebstdem kann der Tierarzt damit der Landwirtschaft grosse materielle Verluste verhindern helfen.

Du cheval irlandais pour le service de notre armée.

Causerie présentée à la „Société des vétérinaires bernois“ le 6 avril 1929

par le Colonel vétérinaire Dr. A. Ramelet.

Il y aura tantôt deux ans, que votre Président m'avait fait demander de bien vouloir préparer à votre intention, une causerie sur la question de nos achats de remontes de cavalerie en Irlande; très flatté par cette aimable invitation, j'avais