Zeitschrift: Schweizer Archiv für Tierheilkunde SAT : die Fachzeitschrift für Tierärztinnen und Tierärzte = Archives Suisses de Médecine Vétérinaire ASMV : la revue professionnelle des vétérinaires

Herausgeber: Gesellschaft Schweizer Tierärztinnen und Tierärzte

Band: 71 (1929)

Heft: 4

Rubrik: Referate

Nutzungsbedingungen

Die ETH-Bibliothek ist die Anbieterin der digitalisierten Zeitschriften auf E-Periodica. Sie besitzt keine Urheberrechte an den Zeitschriften und ist nicht verantwortlich für deren Inhalte. Die Rechte liegen in der Regel bei den Herausgebern beziehungsweise den externen Rechteinhabern. Das Veröffentlichen von Bildern in Print- und Online-Publikationen sowie auf Social Media-Kanälen oder Webseiten ist nur mit vorheriger Genehmigung der Rechteinhaber erlaubt. Mehr erfahren

Conditions d'utilisation

L'ETH Library est le fournisseur des revues numérisées. Elle ne détient aucun droit d'auteur sur les revues et n'est pas responsable de leur contenu. En règle générale, les droits sont détenus par les éditeurs ou les détenteurs de droits externes. La reproduction d'images dans des publications imprimées ou en ligne ainsi que sur des canaux de médias sociaux ou des sites web n'est autorisée qu'avec l'accord préalable des détenteurs des droits. En savoir plus

Terms of use

The ETH Library is the provider of the digitised journals. It does not own any copyrights to the journals and is not responsible for their content. The rights usually lie with the publishers or the external rights holders. Publishing images in print and online publications, as well as on social media channels or websites, is only permitted with the prior consent of the rights holders. Find out more

Download PDF: 11.08.2025

ETH-Bibliothek Zürich, E-Periodica, https://www.e-periodica.ch

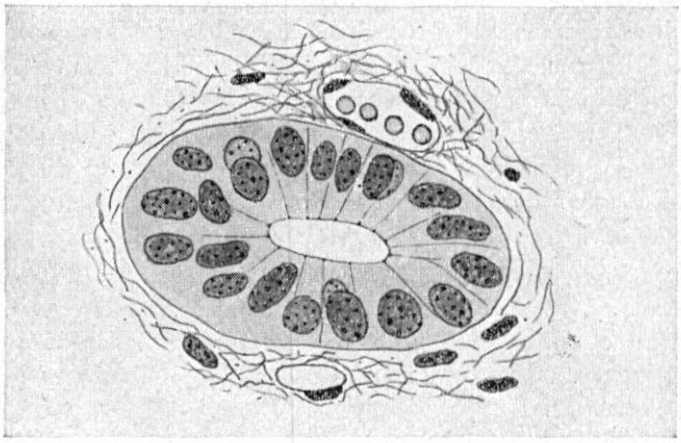

Fig. 3.
Drüsenschnitt aus der tiefen Zone eines normalen Uterus.

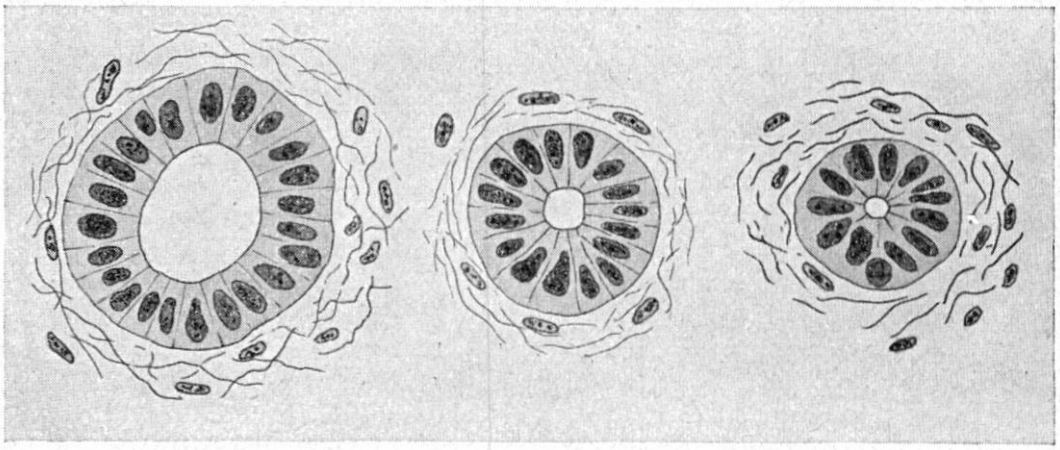

a b c

Fig. 4:
Drüsenschnitte aus der tiefen Zone eines kastrierten Uterus,

Referate.

Arbeiten aus dem veterinär-anatomischen Institut der Universität Zürich (Prof. Dr. Eb. Ackerknecht) im Berichtsjahr 1928 zusammengestellt von J. Andres, Zürich,

1. **Kreislauforgane: Gefässe.** Von Eb. Ackerknecht und C. Krause. In E. Joest's Handbuch der speziellen pathologischen Anatomie der Haustiere, Band V. Verlagsbuchhandlung von Richard Schoetz, Berlin 1929.

   Eine Besprechung wird von berufener Seite an dieser Stelle erscheinen.

2. **Zwei Eileiter beim Huhn** (Gallus domesticus Briss.). Von J. Andres. Schweiz. Archiv für Tierheilkunde, H. 1, S. 1—21, 1928.

   Da in dieser Zeitschrift erschienen, erübrigt sich ein Referat.

3. **Über die Magen der Wiederkäuer.** Von J. Andres. Schweizer Archiv für Tierheilkunde. H. 5, S. 225—239, 1928.

Da in dieser Zeitschrift erschienen, erübrigt sich ein Referat.

4. **Eine Missbildung bei einem erwachsenen Schafe.** (Hüftparasit und Dickdarmverdoppelung.) Von J. Andres. Berliner Tierärztliche Wochenschrift. Jg. 44, No. 48, S. 809, 1928.

Ein missgebildetes, 6½ Jahre alt gewordenes Schaf zeigt in der rechten Hüftengegend zwei überzählige Hintergliedmassen, ein scheinbar gutentwickeltes Euter (die Euterhaut ist durch Darmabteilungen vorgedrängt) und eine akzessorische Afteröffnung. Die knöcherne Grundlage der Missbildung besteht aus einem vollständigen Hintergliedmassenskelett samt Becken, welches durch seinen linken Darmbeinflügel mit dem rechten des Hauptskelettes knöchern verbunden ist. Die innere Missbildung besteht in Verdoppelung des Dickdarmes (von Mitte Hüftdarm ab) mit allen seinen Besonderheiten. Trotz Verdoppelung des Darmes war sein Nutzeffekt kleiner als beim normalen Tier, da derselbe kurz ist und zudem der akzessorische Darm kaum arbeitete. Die Magen haben sich dem kurzen Darm in der Grösse angepasst. Der Tod des Tieres ist auf Sepsis zurückzuführen, die ihren Ausgangspunkt von nekrotischen Hautpartien der mangelhaft ernährten Anhangsgliedmassen nahm. Der Arbeit sind drei Abbildungen beigegeben.

5. **Das Herz des Hausschafes** (Ovis aries L.). Von J. Angst. Morpholog. Jahrbuch, Bd. 59, H. 2/3, S. 209—252, 1928. (Inaug.-Dissertation).

An Hand eines grossen Materials untersucht und beschreibt Verfasser den inneren und äusseren Bau des Schafherzens; im besondern vergleicht er seine Befunde mit denjenigen am Herz des Schweines und des Hundes: Das Herz des Schafes ist schlanker als dasjenige des Schweines und noch mehr als das fast kugelige Hundeherz. Eventuelle subendokardiale Fettablagerung im Vorkammerbereich ist für das Schaf charakteristisch. Diese Fettablagerung ist rechterseits ausgeprägter als links. Ferner sind Unterschiede der Mündungsverhältnisse der Venen zu den Vergleichsherzen zu bemerken. Im Kammerinnern finden sich, in Anbetracht der grossen Variabilität und abgesehen von den auch hier (nur beim Schaf) vorkommenden, eventuellen subendokardialen Fettablagerungen, keine zuverlässigen Unterscheidungsmerkmale zwischen dem Schaf- und dem Schweineherzen. Die beiden genannten Herzen unterscheiden sich von demjenigen des Hundes im Kammerbereich deutlich dadurch, dass bei den erstgenannten Herzen der kraniale und grösste rechtskammerige Papillarmuskel stets der Aussenwand anliegt, beim Hundeherz jedoch gehört dieser Warzenmuskel entweder eindeutig zum Septum, oder aber steht er, bei etwaiger Zwischenständigkeit, mit der Scheidewand in starker trabekulärer Verbindung. Weitere Unterschiede des beschriebenen

Objektes zu denen der Vergleichstiere bestehen in der Ausbildung des Leonardo da Vinci'schen Querbalkens, sowie einiger Corden. Die Arbeit enthält sieben instruktive Abbildungen.

6. **Bau und Leistungen der Ballen unserer Haussäugetiere.** Von O. Frei. Morpholog. Jahrb., Bd. 59, H. 2/3, S. 253—296, 1928. (Inaug.-Dissertation).

Verfasser beschreibt Lokalisation, anatomischen und histologischen Bau sowie die teils strittigen Deutungstherorien der Ballengebilde von Huf-, Klauen- und Krallentieren, speziell sofern es sich um Haussäuger handelt. Verfasser berücksichtigt weitgehend die einschlägige Literatur und kann im allgemeinen die dort gemachten morphologischen Befunde bestätigen. Er selbst untersucht anatomisch und histologisch die Ballen des Hasen, sowie den histologischen Bau derjenigen von Schwein, Katze und Kaninchen. Die grossangelegte Untersuchung gestattet weitsichtige Betrachtungen über Bau und Leistung der Ballen: Die Ballen sind allgemein gesprochen lokale Modifikationen des Integumentes an den Gliedmassen, ursprünglich nur dort, wo diese mit dem Boden in Berührung kommen. Unter event. enormer Verdickung der Kutis und Subkutis bilden sie polsterartige haarlose Vorsprünge. Formgestaltend wirken zwei Faktoren, allgemeine Erbform und individuelle Beanspruchung; die letztere gibt später der Erbform das spezifische Gepräge. Äussere, unter Umständen stark wechselnde Bedingungen modifizieren die Art- bezw. die Individualform. Bemerkenswert ist die Tatsache, dass bei den artiodaktylen Klauenträgern keinerlei weitere Ballenreste sich erhalten haben, ja offenbar bei den wiederkauenden Klauentieren sogar ein Digitalballen schon an den Afterklauen fehlt. — Es darf als typisch für die Ballengebilde gelten: starke Verhornung der Epidermis, von der i. d. R. auch die Ausbildung des Papillarkörpers abhängig ist; weiter eine gutentwickelte Subkutis, bei Ungulaten und Karnivoren drüsenhaltig, sonst drüsenfrei. — Die Ballencharakteristika ergeben folgende Gruppen: 1. Im Gebrauch stehende Ballen; a) solche mit ständiger Bodenberührung (bei Equiden und Verwandten der Strahl, bei Klauentieren die Digitalballen der 3. und 4. Zehe, bei Karnivoren diejenigen der 1. bis 5. Zehe und die Sohlen- und Zwischenballen); b) nur gelegentlich den Boden berührende Ballen (Afterklauenballen beim Schwein, Karpalballen der Katze, event. ein wenig hoch sitzendes Ballenrudiment an der atavistisch hyperdaktylen Hinterpfote des Zughundes); c) Ballen, die durch Einschieben eines Haarpolsters der Bodenberührung entzogen sind (Zehenballen der 2. bis 5. Zehe und Zwischenballen der 2. bis 4. Zehe von Kaninchen und Hase, zudem bei letzterem der Tarsalballen). 2. Völlig ausser Gebrauch stehende, rudimentäre Ballengebilde (Sporn und Kastanie der Equiden, vordere Afterzehenballen der Karnivoren, Karpalballen beim Hunde und den Leporiden, event.

das hochsitzende Ballenrudiment der hyperdaktylen Hinterpforte des Haushundes). — Verfasser hält die Ballennatur von Sporn und Kastanie als nicht einwandfrei bewiesen; berechtigte Zweifel an derselben geben vor allem die Tatsache des völligen Fehlens von Schweissdrüsen, sowie bei der Kastanie der Mangel an Unterhautpolster. Es wird aber betont, dass die Erklärung als Ballenrudiment noch immer am meisten für sich haben dürfte. —

Zusammenfassend weisen alle Ballen, die unmittelbar beansprucht werden, eine gut ausgebildete, mit deutlicher Hornröhrchenstruktur ausgezeichnete Epidermis auf. Eine wellig verlaufende Linie scheidet verhornte und unverhornte Epidermiszellen. Der Papillarkörper hat lange Papillen, wobei das Stratum reticulare schwächer entwickelt ist. Die Subkutis stellt i. d. R. eine breite, fettzellenreiche, drüsenlose oder schweissdrüsenhaltige Zone dar. Bei den gelegentlich gebrauchten Ballen findet sich meist die nämliche Umlagerung der Epidermiszellen, nur nicht immer so typisch ausgeprägt. Die Papillen sind kürzer, die Subkutis enthält wenig Fettzellen, bei den Karnivoren aber auch Schweissdrüsen. Völlig ausser Gebrauch stehende Ballen sind i. d. R. charakterisiert durch ihre Epidermisverhältnisse: Die Oberhautzellen sind mehr oder weniger parallelschichtig, die Grenze zwischen verhornten und unverhornten Zellen ist meist gerade, die Papillen sind klein oder verschwunden, die Subkutis besitzt aber bei den Karnivatoren Schweissdrüsen. Die nämlichen Rückbildungserscheinungen zeigen die Ballen der Leporiden, da sie durch das Haarpolster der direkten Inanspruchnahme entzogen sind. — Ausnahmen von diesen Regeln bilden der Sporn der Equiden, die Kastanie des Pferdes und die Afterklauenballen des Schweines, welch letztere nicht funktionslos sind. Die Ausführungen werden ergänzt durch 9 Schemata, die der Vorlesung von Prof. Dr. Eb. Ackerknecht (Zürich) entnommen sind und die in einfacher Weise vorzüglich unterrichten über den Bau haarloser Hautgebilde mit Bestimmung auf Druck und Reibung, wie solche bei den Haustieren praktisch vorhanden und theoretisch möglich sind.

7. **Über Cephalothoracopagen und einen Prosopothoracopagus disymmetros vom Schwein.** Von H. Glaser. Wilh. Roux' Archiv für Entwicklungsmechanik der Organismen, 113. Bd., 4. H., S. 601—639, 1928. (Inaug.-Dissertation).

Cephalothorakopagen sind Doppelmissbildungen, bei denen zwei Fötalanlagen, mit den ventralen Seiten vom Nabel bis zum Kopf zusammenhängend, einen gemeinsamen Vorderkörper und zwei getrennte, freie Hinterkörper bilden. Das Vorhandensein einer zehngliedrigen Serie derartiger Missbildungen vom Schwein, die sich zwanglos in eine fortlaufende morphologische Reihe stellen lassen (Zwischenglieder sind allerdings noch denkbar) veranlasste den Direktor des Institutes, diese Untersuchung ausführen zu lassen.

— Ein Prosopothoracopagus disymmetros wird mituntersucht, da dieser Fall äusserst selten ist (in der Literatur sind zwei Fälle beim Tier und einer beim Menschen beschrieben). Eine solche Missbildung besteht in der Vereinigung zweier Individualteile vom Nabel bis zum Gesicht, wobei die eigentlichen Schädelkapseln aber getrennt bleiben.

An Hand von 18 gediegenen, zum grössten Teil photographischen Abbildungen (Totalansichten und Diagrammen) werden die Verhältnisse in ihrem äusseren und inneren Bau (mit Ausnahme des Nervensystems) beschrieben. Der knöcherne Aufbau wird mit Hilfe von Röntgenaufnahmen studiert.

Die Untersuchungen über die Cephalothoracopagen können in folgenden Resultaten zusammengefasst werden: Es sind ganz oder nahezu ausgetragene Embryonen, wobei aber die Individualteile nicht die Grösse eines normalen gleichalterigen Einzelföten erreichen (gegenseitige Störung der Entwicklung). — Von den 11 Doppelmissbildungen sind 10 männlichen und eines weiblichen Geschlechtes (im Gegensatz zu den Verhältnissen bei menschlichen Missbildungen überwiegt in diesem Falle das männliche Geschlecht). Die beiden Individualteile sind (obwohl aus dem gleichen Ei) einander nur ähnlich, nicht aber kongruent (ungleichmässige Verteilung der Erbmasse; Sprossung eines Individuums aus dem anderen). — Häufig sind bei den Cephalothoracopagen Hemmungsmissbildungen (Zyklopie, Synotie, Aplasie der Zunge, Persistenz der Rachenmembran, Gaumenspalte, Rückgratverkrümmung, Zwerchfelldefekt, Abnormitäten des Zirkulationssystem). — Hand in Hand mit zunehmendem Verschwinden des defekten Schädelteiles und Kleinerwerden des Drehungswinkels zwischen den Schädeln zeigen sich in der Reihe Verschmälerung des Kopfes und Zusammenrücken der Hinterhauptsbeine bis zur Verschmelzung. — Besonders interessant ist das Verhalten der Herzen; die letzten Glieder der Serie besitzen durchschnittlich ein kleineres Herzvolumen als die vorhergehenden. — Auch nach den äusseren Merkmalen des Kopfes hat man für die Cephalothoracopagen eine eigene Klassifikation aufgestellt.

Der Prosopothoracopagus disymmetros kann entsprechend den anatomischen Verhältnissen der inneren Organe noch zu den Cephalothoracopagen gestellt werden.

8. **Über Anosteoplasia congenita beim Kalbe.** Von A. Inderbitzin. Virch. Archiv für path. Anat. und Physiol., 269. Bd., 3. H., S. 665—681, 1928. (Inaug.-Dissertation).

Gegenstand der Untersuchung bildet ein Objekt, das vor Jahren von Prof. Dr. E. Zschokke (Zürich) dem veterinär-anatomischen Institute übergeben wurde. Z. selbst veröffentlichte den Fall in einem kurzgefassten bemerkenswerten Aufsatz im Jahre 1899 in der Zeitschrift für Tiermedizin. Er war es auch, der die Anregung gab,

diesen Fall nochmals mit Hilfe moderner technischer Methoden zu bearbeiten. Verfasser tat dies in ausgedehntem Masse durch photographische und röntgenologische Aufnahmen (letztere wurden im Zürcher Röntgeninstitut unter Prof. Dr. H. R. Schinz ausgeführt), ferner vermittels Spalteholz-Aufhellung und histologischer Untersuchung. Die Befunde sind kurz folgende: Am Schädel sind sämtliche Deckknochen zur Anlage und mit ganz wenigen Ausnahmen auch zur normalen Verknöcherung gelangt; die enchondrale Ossifikation jedoch zeigt nur spärliche Knochenkerne. In den Wirbelsäulensegmenten zeigen sich nur Kalk- und Knochenkerne, die Markraumentwicklung ist mangelhaft. Die Gliedmassen bestehen aus unregelmässigen Knorpelstücken, die Klauenbeine jedoch sind verknöchert und in ihrer Ausgestaltung verhältnismässig normal. Diese Tatsache gestattet, die Klauenbeine als Bindegewebsknochen aufzufassen. Diese Ansicht dürfte auch begründet sein durch die Überlegung, dass die Klauenbeine wegen ihrer frühen mechanischen Inanspruchnahme (ähnlich wie die Gesichtsspitze zum Erfassen der Nahrung) für die Einlagerung starrer Gebilde in das Gebiet der Haut gleichsam vorbestimmt sind: Die Verschmelzung mit dem stammesgeschichtlich neuen Primordialskelett wäre sekundär, sofern die Klauenbeine aus beiden Knochenarten bestehen sollten. — Die Ursache der Missbildung lässt sich um so weniger ermitteln, da seinerzeit die Drüsen innerer Sekretion nicht genauer geprüft wurden. Kalkmangel kann nicht Ursache sein, denn das Röntgenbild weist zahlreiche Verkalkungsherde nach, auch handelt es sich ursächlich nicht um Funktionsuntüchtigkeit der Osteoblasten, da das histologische Bild diese Zellen in grosser Zahl zeigt. Eine restlose Lösung des Problemes dürfte vorerst kaum möglich sein, die Befunde lehren aber, dass der untersuchte Fall statt wie bisher mit „Anosteoplasia congenita" besser mit „Unterentwicklung der Primordialknochen, s. Hypoplasia ossium primordialium" bezeichnet werden kann. — Der Text wird durch 8 Abbildungen ergänzt.

9. **Wesen, Verbreitung und Vererbung hyperdaktyler Hinterpfoten beim Haushund.** Von E. Seiferle. Schweiz. Archiv für Tierheilkunde, H. 7/8, S. 354, H. 9, S. 416, 1928. (Inaug.-Dissertation).

Da in dieser Zeitschrift erschienen, erübrigt sich eine Besprechung.

10. **Die Arterienversorgung von Hoden und Nebenhoden.** Von G. Tuffli. Untersuchungen bei Hund und Katze mit Hilfe Spalteholz'scher Aufhellung an Injektionspräparaten, 1928. (Inaug.-Dissertation)

Die Herstellung der Präparate erfordert die Berücksichtigung verschiedener Momente; die Leichen müssen möglichst frisch injiziert werden; das Vorgehen ist folgendes: Die linke Brustwand wird entfernt, die Hoden werden im Skrotum etwa 5 Minuten lang massiert. Die Injektion erfolgt von der Aorta aus, indem ca. 5 cm vor

deren Durchtritt durch das Zwerchfell eine Kanüle in ihr Lumen eingebunden wird. Starkes Zuschnüren der Hintergliedmassen proximal spart Injektionsmasse. Der Injektionsdruck ist erst schwach, bei eintretendem Gegendruck jedoch wird Gewalt angewendet. Eine Arterienklemme in der Aorta verhindert das Zurückfliessen der Injektionsmasse. Letztere besteht aus mit Zinnober gefärbter Schellacklösung (Hoyer). Nach der Injektion wird der Hodensack eröffnet und die Testikel werden nochmals massiert. Dann erfolgt die Exenteration vom Harn-Geschlechtsapparat. Das Präparat wird 24 Stunden liegen gelassen und kommt darauf für 3-4 Tage in 4%ige Formalinlösung. Nach Studium der Topographie erfolgt die Aufhellung nach Spalteholz von Hoden und Samenstrang. Den vielen Vorteilen der Methode steht als Hauptnachteil gegenüber, dass die Injektionsflüssigkeit häufig nur bis an die Grenze des Organes herantritt. Verfasser berücksichtigt weitgehend die Literatur (vor allem auch die in Vergessenheit geratene französische) über Hodenarterien bei Mensch und Haussäugern und schliesst daran die Betrachtungen über die Verhältnisse bei Hund und Katze: Ursprung sowie subperitonaealer Verlauf der A. sperm. int. in der Bauchhöhle sind bei Haussäugern und beim Menschen ungefähr gleich. Variabel ist insbesondere die Länge der Arterie im Schlingenkonvolut direkt vor ihrem Auftreten auf den kranialen Hodenpol. Diesbezüglich gleichen die Verhältnisse beim Hunde am meisten denjenigen beim Menschen; beim Kater ist das Konvolut häufig nur durch 2—3 Schlingen angedeutet. Die Aufteilung der inneren Samenarterie in zwei Äste für die beiden Hodenflächen ist eine Besonderheit des menschlichen Hodens. Ausser von der inneren Samenarterie als dem Hauptgefäss erhält der Hoden von Hund und Kater Blut von der A. deferentialis und der A. sperm. externa. Während im allgemeinen sowohl beim Menschen als bei den Säugetieren die innere Samenarterie einen mehr oder weniger langen intraalbuginealen Verlauf zeigt bevor Äste ins Hodenparenchym abgegeben werden, findet sich beim Kater die Besonderheit, dass gar nicht selten aus dem Gefäss in der Mitte des hinteren Hodenrandes ein Ast abgeht, der direkt zentripetal in das Organ eintritt. Bemerkenswert sind bei Hund und Kater die Anastomosen der Hodengefässe untereinander. Die der Arbeit beigegebene zweifarbige Abbildung dürfte die bis jetzt vollständigste bildliche topographische Wiedergabe der Arterienverhältnisse des Hundehodens und Nebenhodens sein.

11. **Das Rehherz (Cervus capreolus L.).** Von E. Waldmeier. Morphol. Jahrb., Bd. 59, H. 4, S. 567—598, 1928, (Inaug.-Diss.).

Angaben über die Herzanatomie des Wildes sind spärlich. Verfasser untersuchte den Bau an 60 Exemplaren. Das Rehherz besitzt eine auffallende Spitzform (Eigentümlichkeit der Wiederkäuerherzen; intensive Bewegung, Dauerleistung ähnlich wie Rennpferd!). Die durchschnittliche relative Herzhöhe bezüglich der

Breite ist beim Reh grösser als beim Pferd, Rind, Kalb und Hund. Das relative Herzgewicht beträgt 1,1% des Körpergewichtes (Kitt). Das rechte Herzohr ist grösser als das linke, die rechte Längsfurche ist deutlich. Fettablagerung subepikardial und subpleural (Herzbeutel) scheint für ein wildlebendes Tier reichlich (gute Kondition während der Abschusszeit im Spätherbst!). In jeder Vorkammer findet sich ein Dachmuskelwulst, der im linken Atrium kräftiger ist als rechts. Ein dem Lowerschen Hügel entsprechender Kammmuskel trennt im linken Vorhof die Einmündungsöffnungen der Lungenvenen in zwei Gruppen. Das Foramen ovale ist in allen Fällen geschlossen. Abnorme Sehnenfäden sind selten, Spangenbildung in den Atrien (wie bei Schaf und Schwein) fehlt. Die Herzkammerwände sind meist mehr oder weniger glatt, besonders die Scheidewand. Im Gegensatz zu den Verhältnissen bei den Haussäugern fehlen die trabekulären Gebilde der Herzspitzengegend. Freie Stränge finden sich vorwiegend hinter dem kaudalen Papillarmuskel. In der rechten Kammer sind drei, in der linken zwei meist einheitliche Warzenmuskeln. Mannigfaltig in Gestalt und Position sind die in 24 Fällen vorhandenen Musculi papillares proprii septales der rechten Kammer. Musculi papillares proprii laterales kommen rechterseits in 12, linkerseits in 50%, jedoch hier nur äusserst klein ausgebildet vor. Der Leonardo da Vincische Querbalken ist meist muskulös. Das Querbalkensystem des kaudalen Papillarmuskels (rechterseits) ist inkonstant und mangelhaft gebildet. Linkerseits besitzt der kraniale Warzenmuskel meist einen Musculus transversus, der kaudale neben dem obligaten dorsalen i. d. R. eine oder mehrere fakultative ventrale. Die Valvula bicuspidalis ist stärker aufgeteilt und hat deshalb mehr Nebensegel, als die Tricuspidalis. Die Chorden der rechtskammerigen Klappe zeigen eine etwas grössere Mannigfaltigkeit, als linkerseits. Die Semilunarklappen enthalten in 50—60% Arantische Knötchen. Das Ligamentum Botalli veranlasst in der Aorta stets nur eine runde, leicht prominente Narbe, in der A. pulmonalis eine solche mit dorsaler, hufeisenförmiger Narbe. — Als Merkmal des wildlebenden gegenüber dem domestizierten Tiere kann man nach unserer bisherigen Erfahrung mit Sicherheit ausser der längst bekannten, bedeutenderen Herzgrösse, dem hohen relativen Herzgewicht, nichts weiteres im Herzbereich angeben. Denn auffallenderweise kommen bei jenem die strukturellen Variationen des trabekulären Apparates ebenfalls nicht selten vor und Zeichen eines gestörten Differenzierungsvorganges werden z. B. im Segelklappenapparat nicht vermisst. Höchstens mag man noch eine auffallend tiefrote Farbe des Myokards und im Bereiche der Fossa ovalis und des Ligamentum Botalli eine relativ grössere Regelmässigkeit bei der „völligen" Rückbildung der einstigen Apparaturen beim Reh dafür in Anspruch nehmen. — Der Arbeit sind 6 Textabbildungen beigegeben.

* * *

Wirkungsart und Anwendungsgebiete der Sera artificialia. Von C. Berndt. Berl. Tierärztl. Wschr. Nr. 47. 1928.

Nach französischen Autoren ist der Gewebssaft, der gleiche Jonenzusammensetzung aufweist wie das Meerwasser, ein Beziehungsmerkmal für Meer- und Landtiere. Störungen der Zusammensetzung verschlechtern nicht nur das Optimum für einzelne selbständige marine Einzeller und ihre nächst höheren Verwandten, sondern auch die Vitalität der Zelle des Metazoenorganismus. Bringt man daher die gestörten Gleichgewichtszustände durch solch unveränderten Gewebssaft wieder zur Norm, so muss ein guter Einfluss auf die erkrankten Zellen eintreten. Die Franzosen verwandten daher anfänglich bei verschiedensten Erkrankungen nicht das künstliche Serum, sondern sterilisiertes Meerwasser. Sie erzielten sehr gute Ergebnisse. Eine weitere Erklärung der Wirkung wird auf Grund der Osmose und der Löslichkeitstheorie der im pathologischen Stoffwechsel vorhandenen Salzmengen gegeben, mit welchen Beziehungen auch der Wasserhaushalt und die Diurese zusammenhängen. Anisotonien zwischen Gewebszellen und Gewebssaft führen zu den pathologischen Dauerzuständen, wenn sie lange bestehen. Sie können sich in funktuellen oder anatomischen Veränderungen anzeigen. Das Anwendungsgebiet der Jonenmittel ist naturgemäss ein grosses; hauptsächlich dürfte die Vorstellung einer aktiven Befreiung des Körpers durch die Steigerung der Ausscheidung viel für sich haben, indem grosse Mengen künstlichen Serums (Pferd, intravenös bis 6, Hunde $^1/_5$ bis 1 Liter) ganz bedeutende Steigerung der Diurese, grosse Chloridausfuhr durch den Harn herbeiführen, so dass das Herz wesentlich entlastet wird. Daher auch die gute Herzwirkung. Kleine Dosen sind unwirksam. Am besten ist die Wirkung im akuten Stadium der Krankheit; sind anatomische Veränderungen eingetreten, ist ein Erfolg kaum zu erwarten. Bei den meisten nicht parasitären Dermatosen des Hundes erfüllt das künstliche Serum die Forderungen nach einem Specificum (subkutan). Nach der Applikation kann ein im übrigen bedeutungsloser Temperaturanstieg eintreten, der rasch wieder verschwindet. Kontraindikationen seitens des Herzens oder der Niere bestehen nicht. Indikationen: akute fieberhafte Intoxikationen und Infektionen, wo eine rasche Elimination der Giftstoffe angezeigt ist. *H. Graf.*

Traitement des brûlures par l'huile de Millepertuis. Ohne Autor. Rev. vét. Vol. 80. p. 561—563. 1928.

Viele früher verwendeten galenischen Präparate werden neuerdings wieder gebraucht, so auch die von Hypericum perforatum L. Schon Dioscurides empfahl die Blätter bei Verbrennungen; die alten Chirurgen von Montpellier benützten ausschliesslich Abkochungen als Wundheilmittel. Fallope bestätigte, dass der Saft ein starkes die Vernarbung förderndes Mittel darstellt. Die che-

mische Untersuchung ergab Tannin, ein flüchtiges Öl, Pektinstoffe, zwei Farbstoffe, von denen der rote (Hypericin) die galenischen Hyperikum-Präparationen typisch färbt. Dem Zusammenwirken dieser Substanzen verdankt Hypericum seine therapeutisch wertvollen Eigenschaften (Adstriktion durch das Tannin, Desinfektion durch das flüchtige Öl, der gleichzeitig wirkende Farbstoff soll epithelisierend wirken, wobei die Haut auch ihr normales Pigment wieder erhält). Somit würden sich die therapeutischen Eigenschaften zusammenfassen dahin, dass eine Milderung des Wundschmerzes durch eine schwache, aber anhaltende örtliche Unempfindlichkeit, eine Mässigung der entzündlichen Reizerscheinungen ohne Schädigung des Keimgewebes der Haut und eine wirksame Förderung der Epithelisierung zusammenkommen. Das Öl wird verschieden dargestellt (Auszug mit Olivenöl). Verfasser empfiehlt, 500 g der frisch gepflückten Blütenknospen mit 1 Liter Olivenöl und ½ Liter Weisswein anzusetzen, das Ganze bis zur Aufnahme des Weines in die Lösung zu erwärmen. Es entsteht dann ein schön rotes Gemisch, mit dem die Verbände getränkt werden. — Hypericum perforatum L. (Johanniskraut) kommt in der Schweiz durch das ganze Gebiet verbreitet vor (trockene, sonnige Orte), Blütezeit Juli. Ref. *H. Graf.*

Chlorine mixture and its use in typhoid affections in domestic animals. Von B. B. Joshi. Indian veterinary Journ. Bd. 4. Nr. 4. S. 337—339. 1928.

Die Mixtur besteht aus chlorsaurem Kalium 1,8; Salzsäure 3,75; Wasser 360,0 und wird jedesmal frisch bereitet. Man gibt Hunden davon 15,0, dem Geflügel einen Teelöffel alle vier Stunden. Die Erfolge bei typhoiden Erkrankungen des Hundes seien sehr gute; auch die Hühnerpest hat Verf. erfolgreich behandelt. Unterstützend wird kalte Milch statt Trinkwasser verabreicht. *H. Graf.*

Use of Kamala in tapeworm infestations of sheep. Von T. O. Brandenberg. Journ. Americ. vet. med. Assoc. 73. S. 871—873. 1928.

Erst in den letzten zwei Jahren traten unter den Schafen der Farmen von Dakota parasitäre Erkrankungen auf, die grösseren Umfang annahmen. Die Invasionen hätten anscheinend vermieden werden können. Es handelte sich um Taenia alba. Verschiedene Massnahmen wurden ergriffen, auch Medikamente, wie Extr. Filicis, Arecanuss einzeln und kombiniert wurden mit gutem Erfolge angewendet. Verfasser fand aber Kamala in Kombination mit Cuprum sulfuricum als bei Schafen am stärksten wirksam. Kamala wurde von einzelnen Autoren als gefährlich besonders für Lämmer angesehen, weil neben der anschliessenden Diarrhoe auch Erkrankung der Lunge, des Brustfelles oder sonstige Schwächung auftrete. Wie Verfasser an sehr vielen Fällen geprüft hat, bewährte sich folgende Methode. Er stellt vier Kapselgrössen

her, in welchen Kamala- und Kupfersulfat (fein pulverisiert) im Verhältnis 4 (Kamala) : 1 (Cupr. sulf.) gut vermischt sind und zwar enthalten Kapsel 1 (für erw. Schafe) 5,6 g, Kapsel 2 (Schafe von 20—35 kg Körpergewicht) 3,75, Kapsel 3 (für Schafe von 15—20 kg) 2,4 g und Kapsel 4 (für Schafe von 8—15 kg) 1,8 g der Mischung. Die Tiere werden 16—24 Stunden auf Hunger gesetzt, oder vor der Applikation gefüttert. Die Sektionen von 5 Lämmern, welche schwer leidend eine Kapsel 4 erhalten hatten, zeigten: nach ½ Stunde, Kapsel im Pansen gelöst, Inhalt sich verteilend, geringer Gehalt an Bandwürmern, 18 im Dünndarm, keine anderen Parasiten; nach 1 Stunde: Gute Mischung des Kapselinhaltes im Pansen und Labmagen, 16 Taenien im Dünndarm; nach 24 Stunden: Mägen von Taenien vollständig frei, Dünndarm mit toten stark angefüllt, in einem Falle sassen noch zwei Scolices an der Gallengang-Mündung. Es wird Wert darauf gelegt, dass während einigen Stunden kein Futter verabreicht wird, dann gutes Heu zur Füllung, dann Weidgang. In 24 Stunden sind sie bereit, werden nachher auf eine andere gut drainierte Weide gelassen. Diese Behandlungsart ist zuverlässig und billig. *H. Graf.*

Sweet clover disease. Von A. A. Hansen. North Americ. Veterinarian. Bd. 9. S. 49—51. 1928.

Mit der zunehmenden Beliebtheit der Süsskleefütterung trat eine neue Erkrankung auf, die sich hauptsächlich in Nichtgerinnungsfähigkeit des Blutes charakterisierte und beim Rinde, aber auch beim Schafe vorkommt. Sie lässt sich experimentell durch Verabreichung von Süsskleeheu auch an anderen Tieren erzeugen. In verschiedenen Teilen Amerikas wurden Vergiftungen festgestellt, deren Umstände für Süssklee sprachen. Die Giftstoffe sind unbekannt, auch ist die Giftigkeit einzelner Heuarten sehr verschieden. Einige Forscher nehmen an, besonders Stockboden-Heu sei giftig; andere fanden, dass auch gereinigtes Heu zu Vergiftungen führen könne. Die Giftstoffe scheinen in die Milch überzugehen, wenigstens erkrankte ein vierteljähriges Saugkalb. Eine Kuh, die von diesem Heu gefressen hatte, zeigte nach dem Kalben auffallende Uterusblutungen. Die Erkrankung tritt nur im ersten Vierteljahr, wo die Tiere Heufütterung haben, auf. Nur der Schnitt des Heues im zweiten Jahre bewirkt Schädigungen. In einer Anzahl der Fälle fiel starkes Nasenbluten auf, subkutane Blutungen verschiedenen Umfanges, die Tiere zeigen gespannten, schwankenden Gang, versagen das Futter und gehen allmählich ein. Das Blut hat Portwein-Farbe, ist dünnflüssig und gerinnt nicht. Es ist klar, dass solche Tiere nicht operiert werden können, sie können nach den kleinen Operationen oder Verletzungen verbluten. Die Erscheinungen bei den Schafen sind die gleichen. Jüngere Tiere sind erheblich empfindlicher. Therapeutisch haben sich Transfusionen defibrinierten Blutes gesunder Tiere bewährt aber nur, wenn die er-

krankten nicht allzuviel Blut verloren hatten. Die Blutung selbst kann mit keinem der bekannten Mittel gestillt werden. Die Vorbeugung geschieht durch Mischen des Heues mit anderem oder aber durch probeweises Verfüttern an Kaninchen, bei denen die Vergiftungserscheinungen viel rascher eintreten als bei den grossen Tieren. (Der beigegebenen Abb. nach zu schliessen, ist sweet clover eine der Gattung Melilotus sehr ähnliche Leguminose. Ref.). *H.Graf.*

Practical tests on surgical narcosis. North Americ. Vet. Bd. 9. S. 52—53. 1928. Ohne Autor. — Es handelt sich um einen wörtlichen Abdruck einer Arbeit von Egan und Watson.

An drei Pferden wurden intravenöse Injektionen von Chloralhydrat gemacht (32 ccm einer 20%igen Lösung in physiologischer Salzlösung so, dass zuerst diese infundiert, hernach das Narkotikum und darauf wieder physiologische Salzlösung bei Belassen der Kanüle infundiert wurden). Im einen Falle dauerte die Operation (Kryptorchidenkastration) 45 Minuten, wobei das Tier entspannt in Halbschlummer lag; nach 2½ Stunden war die Wirkung vorüber. Das zweite Pferd sank nach 7 Minuten um, die Reflexe schwanden für etwa zwei Stunden, wobei sich das Tier mehrmals zu erheben bemühte; nach 3 Stunden war die Wirkung vorbei. Das 3. Pferd reagierte wie das zweite. Bei einem Maultier wurde das Narkotikum intraperitoneal zu (42 ccm einer 10%igen Lösung) verabreicht. Nach 8 Minuten war deutliche Nachhandschwäche mit Muskelzittern eingetreten, nach 10 Minuten schwankte, nach 20 stürzte es, die Muskeln waren vollkommen entspannt und die Reflexe aufgehoben; die Narkose war zu einer grösseren Operation geeignet. Nach 30 Minuten erholte sich das Tier. Der fünfte Fall betraf einen Narkoseversuch mit Cannabis-Extrakt intravenös beim Maultier. 15 ccm wurden intrajugulär verabreicht. Schon nach 1 Minute begann das Tier zu schwanken, nach 10 Minuten lag es bewusstlos mit vollkommener Reflexlosigkeit und entspannten Muskeln, sodass eine grössere Operation gut hätte ausgeführt werden können. Nach etwa 7 Stunden war die Wirkung abgeklungen, immerhin war die narkotische Nachwirkung (allgemeine Schwäche usw.) erst nach 24 Stunden vollständig behoben. *H. Graf.*

Action des anthelminthiques. Par MM. Rebello, Gomes da Costa et T. Rico. Rev. vét. 80, p. 875. 1928.

Contre l'ankylostome du chien, les médicaments les plus actifs sont le thymol à 3 p. 1000, le naphthol β à 2,5 p. 1000, le tétrachlorure de carbone à 5 p. 1000 et la santonine à 2 p. 1000. Le bromhydrate d'arécoline à 2 p. 1000 et l'essence de chenopodium à 1 p. 1000 viennent en deuxième rang. La fougère mâle, le kamala, le kousso, la pellitiérine sont presque dépourvus d'activité. — Les cestodes du chien présentent une très grande sensibilité vis-à-vis de tous les ténifuges traditionnels: kousso, kamala, extrait éthéré de fougère mâle; essence de chenopodium, thymol, le tétrachlorure

de carbone sont toxiques à la fois pour les cestodes, les ascarides et les ankylostomes. Ce dernier parasite montre une plus grande sensibilité à l'égard du tétrachlorure de carbone. *Hans Graf.*

De l'emploi du „Somnifène Roche" dans le traitement de l'intoxication strychnique accidentelle du chien, en clientèle rurale. Par M. Le Dret. Rev. vét. T. 86. p. 673—675. 1928.

Une jeune épagneule de dix-huit mois fut prise subitement de trembles, ses membres se raidirent et bientôt les contractions se généralisèrent à tout le corps avec une telle intensité qu'elle tomba sur le sol. La crise dura quelques minutes, puis l'animal demeura étendu, épuisé, le propriétaire le voulut caresser: aussitôt, nouvel accès plus violent que le précédent. Les accès se reproduisirent ensuite à des intervalles de plus en plus proches et avec une intensité croissante pendant les deux heures suivantes. L'hyper-excitabilité réflexe était telle que le frôlement du museau avec un crin, la lumière vive, la parole même, déclanchaient de nouvelles crises impressionantes. Le chien a dû ingérer de la viande préparée pour la destruction des renards. Diagnostic: Empoisonnement par la strychnine. Comme le traitement par la morphine, par des injections de chloral, les inhalations de chloroforme n'aurait pas été couronné de succès, quatre centimètres cubes de Somnifène furent injectés sous la peau. La chienne rentra immédiatement. Dans la narcose les bêtes peuvent succomber en hypothermie, c'est pourquoi qu'on les enveloppe chaudement. Le réveil de la chienne eut lieu 25 heures après la piqûre, la somnolence se dissipa peu à peu et au bout de deux heures, la bête avait retrouvé son entrain; elle était complètement guérie et n'a présenté depuis aucun symptôme particulier. *H. Graf.*

Verschiedenes.

Veterinärpolizeiliche Mitteilungen.

Stand der Tierseuchen in der Schweiz im März 1929.

Tierseuchen	Total der verseuchten u. verdächtigen Gehöfte	Gegenüber dem Vormonat zugenommen	abgenommen
Milzbrand	11	—	5
Rauschbrand	13	2	—
Maul- und Klauenseuche	24	—	15
Wut	—	—	—
Rotz	—	—	—
Stäbchenrotlauf	73	2	—
Schweineseuche u. Schweinepest	105	—	45
Räude	5	5	—
Agalaktie der Schafe und Ziegen	6	4	—
Geflügelcholera	1	—	1
Faulbrut der Bienen	—	—	—
Milbenkrankheit der Bienen	—	—	—