Zeitschrift: Schweizer Archiv für Tierheilkunde SAT : die Fachzeitschrift für Tierärztinnen und Tierärzte = Archives Suisses de Médecine Vétérinaire ASMV : la revue professionnelle des vétérinaires

Herausgeber: Gesellschaft Schweizer Tierärztinnen und Tierärzte

Band: 71 (1929)

Heft: 3

Artikel: Untersuchungen über die Kastrationsatrophie am Uterus des Rindes

Autor: Hagmann, Adolf

DOI: https://doi.org/10.5169/seals-588699

Nutzungsbedingungen

Die ETH-Bibliothek ist die Anbieterin der digitalisierten Zeitschriften auf E-Periodica. Sie besitzt keine Urheberrechte an den Zeitschriften und ist nicht verantwortlich für deren Inhalte. Die Rechte liegen in der Regel bei den Herausgebern beziehungsweise den externen Rechteinhabern. Das Veröffentlichen von Bildern in Print- und Online-Publikationen sowie auf Social Media-Kanälen oder Webseiten ist nur mit vorheriger Genehmigung der Rechteinhaber erlaubt. Mehr erfahren

Conditions d'utilisation

L'ETH Library est le fournisseur des revues numérisées. Elle ne détient aucun droit d'auteur sur les revues et n'est pas responsable de leur contenu. En règle générale, les droits sont détenus par les éditeurs ou les détenteurs de droits externes. La reproduction d'images dans des publications imprimées ou en ligne ainsi que sur des canaux de médias sociaux ou des sites web n'est autorisée qu'avec l'accord préalable des détenteurs des droits. En savoir plus

Terms of use

The ETH Library is the provider of the digitised journals. It does not own any copyrights to the journals and is not responsible for their content. The rights usually lie with the publishers or the external rights holders. Publishing images in print and online publications, as well as on social media channels or websites, is only permitted with the prior consent of the rights holders. Find out more

Download PDF: 11.08.2025

ETH-Bibliothek Zürich, E-Periodica, https://www.e-periodica.ch

Aus dem veterinär-anatomischen Institut der Universität Bern
(Direktor: Prof. Dr. Rubeli).

Untersuchungen über die Kastrationsatrophie am Uterus des Rindes.

Von Adolf Hagmann, Tierarzt.

Einleitung.

Über die atrophischen Veränderungen an den weiblichen Geschlechtsorganen von Tieren, nach beidseitiger Entfernung der Ovarien, sind erst wenige Arbeiten erschienen.

So machten bisher Sokoloff (8) sowie Weissmann und Reissmann (16) experimentelle Studien zur Kastrationsatrophie am Uterus des Hundes. Die Ergebnisse ihrer Untersuchungen stimmen soweit überein, dass nach dem Ausfall der innersekretorischen Tätigkeit der Ovarien sowohl eine deutliche Atrophie an der gesamten Uteruswand, als auch an der Muscul. subserosa und der Muscul. propria eintritt. Die Mukosa dagegen fand Sokoloff stets unverändert, während Weissmann und Reissmann in den von ihnen untersuchten Präparaten auch atrophische Veränderungen in der Uterusmukosa und vor allem an deren Drüsen feststellten.

Diese verschiedenartigen Ergebnisse bewogen dann später Jentzer und Beuttner (3) den Einfluss der Kastration auf die Uterusmukosa des Hundes auf Grund eines weiteren Materials erneut zu prüfen und gleichzeitig die experimentellen Forschungen auch noch auf Untersuchungen an Kühen und Kaninchen auszudehnen. Diese beiden Forscher bestätigen ihrerseits die Beobachtungen Weissmanns und Reissmanns, indem sie nach einer gewissen Kastrationszeit auch atrophische Veränderungen in der Uterusmukosa des Hundes beobachteten.

In ihrer Arbeit über die Kastrationsatrophie am Uterus des Rindes, untersuchten Jentzer und Beuttner die Uteri von 10 kastrierten Kühen mit einer Zeitdauer zwischen Kastration und Schlachtung von acht Monaten, in fünf Fällen von 12 Monaten und in einem Fall von 22 Monaten. Bei 3 weiteren Uteri konnten sie die Kastrationszeit nicht ermitteln. Jentzer und Beuttner befassen sich zunächst mit den schon makroskopisch sehr auffälligen Veränderungen am Uterus in Bezug auf die Reduktion der Länge und Breite der Cornua uteri. An Hand von Querschnitten, meist aus der Mitte der Uterushörner, werden sodann auch noch die atrophischen Ver-

änderungen an der gesamten Uteruswand, sowie an deren einzelnen Gewebsschichten, durch vergleichende Messung derselben mit dem Zirkel, studiert. Als Besonderheit ist dabei jedoch zu erwähnen, dass Jentzer und Beuttner stets die gesamte Querschnittstärke angeben, also jede Gewebsschicht doppelt messen, während in der vet.-medizinischen Literatur immer nur die einfache Wandstärke angegeben wird.

Die histologischen Veränderungen, besonders in der Mukosa, werden nicht eingehender beschrieben, sondern es wird jeweils nur festgestellt ob die Uterusmukosa und deren Drüsen atrophiert sind oder nicht.

In einer weiteren Arbeit dehnte Beuttner (4) seine experimentellen Forschungen zur Kastrationsatrophie am Uterus auch noch auf Untersuchungen an weissen Ratten aus. Im Gegensatz zu den bisherigen Untersuchungen, bei denen die atrophischen Veränderungen nur an Hand eines einzigen Querschnittes aus der Mitte der Uterushörner studiert wurden, zerlegte Beuttner den Rattenuterus in Serienschnitte und wählte aus ihnen mehrere genau bestimmte Etappen heraus. Auf Grund dieser Methode stellte er dann fest, dass die Intensität der Kastrationsatrophie von der Einmündung der Tuba uterina gegen die Vagina zu ständig abnimmt.

In der neueren Literatur fand ich nur noch eine einzige Arbeit, welche sich mit der Kastrationsatrophie am Uterus beschäftigt. In seiner Dissertation über die Sterilitätsursachen beim Rind, untersuchte Halter (5) beiläufig auch die makroskopischen Veränderungen am Uterus kastrierter Kühe. So erwähnt Halter einen Fall, bei dem die Uterushornlänge nur noch 18—20 cm betrug. Besonders interessant ist seine Beobachtung, wonach eine Atrophie des Uterus auch eintritt bei zystöser Entartung der Ovarien. Allerdings unter der Einschränkung, dass eine Zeit von mindestens 4—6 Monaten unter der Wirkung der Zysten an den Ovarien verstreichen muss. Dabei machten sich die atrophischen Veränderungen nur einseitig bemerkbar in dem Horn, dessen zugehöriger Eierstock zystös entartet war, während das mit dem normalen Ovar korrespondierende Horn sich normal oder weniger atrophisch präsentierte.

Für meine eigenen Untersuchungen zur Kastrationsatrophie am Uterus des Rindes gelang es mir, ein bedeutend reichlicheres und mannigfaltigeres Material zu sammeln, als es seinerzeit Jentzer und Beuttner noch zur Verfügung stand.

Ausser der Feststellung der Volumenreduktion am ganzen Uterus, sowie der atrophischen Veränderungen an den einzelnen Schichten der Uteruswand, lag es mir vor allem auch daran, einmal die histologischen Veränderungen besonders in der Uterusmukosa etwas eingehender zu untersuchen, indem in sämtlichen bisher erschienenen Arbeiten diesbezügliche Angaben fehlen.

Eigene Untersuchungen.

Material und Untersuchungsmethode.

Das Material der vorliegenden Arbeit stammt zur Hauptsache aus den Schlachthöfen Bern und Zürich (Dr. Schellenberg und Dr. Allenspach); einen Teil der Präparate verdanke ich aber auch der Liebenswürdigkeit der Herren Prof. Dr. Wyssmann, Bern und Dr. Stäheli, Wil. Während ich so in einigen Fällen den Zeitraum von Kastration bis Schlachtung (Kastrationszeit) direkt erfahren konnte, musste ich bei den Präparaten aus den Schlachthöfen jeweils mit den frühern Besitzern in Verbindung treten, um die nötigen Daten zu erhalten. Auch war bei diesem Vorgehen eine sichere und genaue Anamnese über den Grund zur Kastration nicht zu erhalten. Trotz diesen teilweise nicht gerade günstigen Bedingungen, erhielt ich doch von den 21 gesammelten Präparaten von 16 Uteri die Kastrationszeiten. Diese verteilen sich, wie in Tabelle I näher ersichtlich ist, auf 5—36 Monate.

An den Präparaten wurden zuerst die makroskopischen Masse genommen und die Uteri dann in 4%ige Formalinlösung gelegt. Da aber eine Fixierung bei den grossen Präparaten von aussen her nur langsam erfolgt und bei Injektion der Fixierungsflüssigkeit durch die Cervix uteri Dehnungen der Wand vorkommen können, so wurde der Uterus eröffnet und zwar mit Schnittführung durch Cervix über Corpus uteri beidseitig dorsal bis zur Einmündung der Tuba uterina.

Um die atrophischen Veränderungen aber am ganzen Uterus verfolgen zu können, wurden nach der Fixierung in der Formollösung an folgenden 5 Stellen ca. 5 mm dicke Querschnitte entnommen.

1. Schnitt: Aus der Mitte des Corpus uteri: Abschnitt a.
2. Schnitt: Aus der Mitte der Pars indivisa uteri: Abschnitt b.
3. Schnitt: Am Übergang der Pars indivisa uteri in die freien Hörner (an den Lig. intercornualia): Abschnitt c.

4. Schnitt: Am Übergang des ersten zum zweiten Drittel der eigentlichen Cornua uteri: Abschnitt d.

5. Schnitt: Am Übergang vom zweiten zum letzten Drittel der eigentlichen Cornua uteri: Abschnitt e.

Da es mir aber weiterhin daran gelegen war, in den soeben genannten Abschnitten vor allem die Mukosa auf ungleichmässige Atrophieerscheinungen studieren zu können, zerlegte ich die 5 Uterusquerschnitte weiter nach folgendem Schema:

Fig. 1.

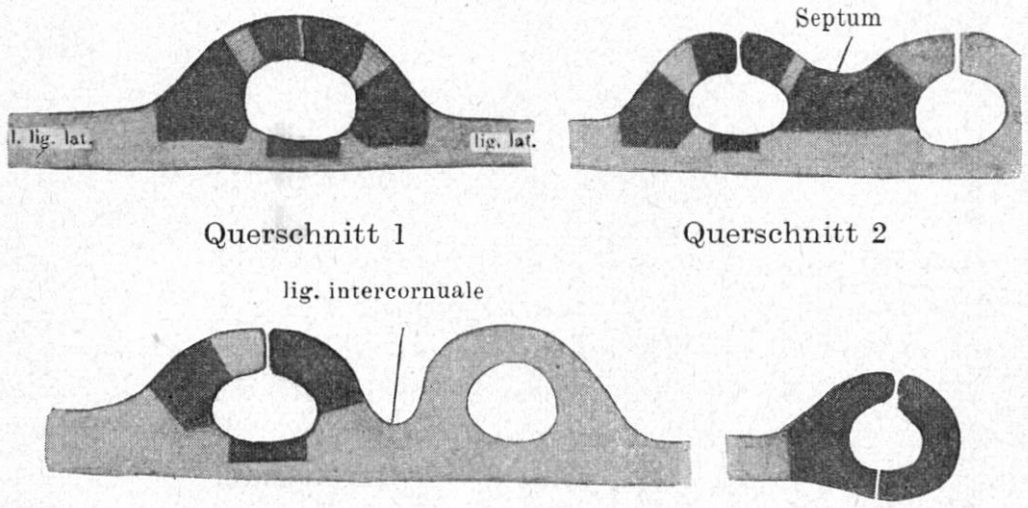

Querschnitt 1 Querschnitt 2

Querschnitt 3 Querschnitt 4 und 5

Diese Stücke (schwarz) wurden über absolut. Alkohol, Carbolxylol und Xylol in Paraffin eingebettet.

Die Färbung der Schnitte erfolgte mit Haemalaun-Eosin, Haemalaun-Aurantia und nach van Gieson.

I.

Makroskopische Veränderungen und Messungen am Uterus kastrierter Kühe.

Der Uterus kastrierter Kühe fällt schon bei blosser Besichtigung durch eine deutliche, wenn auch im einzelnen Falle verschieden stark ausgeprägte Volumenabnahme auf. Um nun aber für den Grad der Atrophie möglichst objektive Vergleichswerte zu erhalten, stellte ich bei allen 21 Präparaten folgende Längen- und Breitenmasse fest:

1. Die Cornualänge.
2. Die Corpuslänge.
3. Die Cervixlänge.
4. Die Cornuabreite.
5. Der Corpusdurchmesser.

Die Zusammenstellung der dabei gefundenen Masse finden sich nach Kastrationszeit (d. h. Zeit zwischen Kastration und Schlachtung) geordnet in Tabelle I. Als Kontrollorgane dienten die Uteri einer 5- und einer 10jährigen nichtkastrierten Kuh.

Tabelle I.

Makroskopische Masse von Cornualänge, Corpuslänge, Cervixlänge. Durchmesser der Cornua uteri und des Corpus uteri.

Fall	Alter	kastriert	Cornualänge			Corpuslänge	Cervixlänge	Durchmesser des Corpus uteri	Durchmesser der Cornua uteri		
			cm l.	cm	cm r.	cm	cm	cm	cm	cm	cm
I	12	norm.	43		45	5,5	14	6,3		4,2	
II	5	„		38		4,0	10	4,4		3,2	
		Mon.									
III	4½	5		29		2	7,6	4,2	2,4		2,7
IV	10	5½		33		2,6	10,5	4,5		3,3	
V	10	5½		34		2,7	9	4,1		3,6	
VI	5	6		28		2,3	7,5	4,4		2,9	
VII	7	7[1]		21		2	8	3,5	3,2		2,5
VIII	4	7½		28,5		2,8	10	3,6		2,8	
IX	5	8½		25		1,8	5	4,0	2,0		2,6
X	6	10[1]		25		2,2	7,5	4,0		2,8	
XI	6	12	25		28	3,5	9	3,0	2,0		2,4
XII	6	13		33		2,2	10	3,8		2,8	
XIII	7	14		24		1,6	8,5	3,8		2,6	
XIV	10	14[1]		28		2,2	10	3,0		2,0	
XV	6	15		26		3,1	9	3,4		2,6	
XVI	5	18	26,5		24	1,8	7	3,1	2,2		1,9
XVII	9	24		28		1,9	6	3,1		2,1	
XVIII	11	36	25		24	1,3	7	4,3	3,4		3,2
XIX	6	?[1]		24		3	7	4,2	3,2		2,8
XX	6	?		26		2	8,5	3,5		2,5	
XXI	10	?		27		1,5	8,5	4,0		3,1	
XXII	14	?	25		27,5	2,3	6,5	4,3		3,3	
XXIII	10	?	26		29	1,8	9	3,6	2,4		2,9

[1] mit elastischer Ligatur kastriert.

Erläuterungen zu Tabelle I.

Betrachten wir zuerst die Längenmasse. Aus der Zusammenstellung ist zu ersehen, dass in sämtlichen Kastrationsfällen die Cornualänge abgenommen hat. Während in der Literatur für die Uteri von nicht kastrierten Kühen, je nach der Zahl der Geburten, die Hornlänge mit 35—45 cm angegeben wird (Schmaltz [2], Ellenberger [1], Martin [15]), fand ich die grösste Hornlänge bei einer 10jährigen 5½ Monate kastrierten

Kuh mit 34 cm (Fall V), die kleinste Hornlänge mit 21 cm bei einer 7 Jahre alten und 7 Monate kastrierten Kuh (Fall VII). Eine genau proportional zur Dauer des Ausfalles der innersekretorischen Tätigkeit der Ovarien gehende Reduktion der Hornlänge kann man jedoch nicht beobachten. Auffallend aber ist die oft ungleichmässige Atrophie im rechten und linken Uterushorn, wobei die Asymmetrie zum Teil recht deutlich ist (Fall XI, XVI, XXII und XXIII). Als Mittelzahl finde ich aus den 21 Fällen eine Hornlänge von 27 cm; Jentzer und Beuttner (3) geben dieselbe aus 10 Fällen mit 26,3 cm an.

Die Corpuslänge:

Die Länge des Corpus uteri beim Rind wird beim normalen Uterus angegeben mit 3 cm (2—5) (Schmaltz) (2). Vergleichen wir damit die Kastrationsfälle, so ergibt sich im Maximum eine Corpuslänge von 3,5 cm, im Minimum von 1,3 cm. Auch hier lässt sich mit längerem Ausfall der innersekretorischen Tätigkeit der Ovarien keine proportionale Abnahme der Länge des Corpus uteri feststellen, wenn auch die geringste Länge bei Fall XVIII (36 Monate kastriert) gefunden wurde. Als Mittelzahl finde ich 2,2 cm (Jentzer und Beuttner [3] machen darüber keine Angaben.

Die Cervixlänge:

Auch an der Cervix uteri ist die Atrophie noch deutlich zu erkennen. Als Normalmasse werden in der Literatur angegeben für die Länge der Cervix uteri 7—12 cm. Die Messung zweier Kontrolluteri ergab mir für dieselbe 14 cm und 10 cm; bei den Kastrationsfällen fand ich im Maximum 10,5 cm, im Minimum 5 cm. Als mittlere Cervixlänge aus den 21 Fällen ergibt sich 8,15 cm. (Bei Jentzer und Beuttner [3] fehlen diesbezügliche Angaben).

Durchmesser der Cornua uteri:

Als Normalmasse geben an: Schmaltz (2), Martin (15) 3—4 cm, Jentzer und Beuttner (3) 3,4 cm. Messungen an zwei Kontrolluteri ergaben mir an den Ligg. intercornualia eine Hornbreite von 4,2 cm bei einer 10jährigen und 3,2 cm bei einer 5jährigen Kuh.

Vergleichen wir damit die in Tabelle I gefundenen Werte, so ergibt sich, dass nach der Kastration am Uterus nicht nur eine Verkürzung der Uterushörner stattfindet, sondern dass auch in Bezug auf die Hornbreite eine oft bedeutende Reduktion ein-

tritt. Als grössten Horndurchmesser fand ich in Fall V 3,6 cm bei einer 5½ Monate kastrierten Kuh; die geringste Hornbreite mit nur 1,9 cm im rechten Horn in Fall XVI bei einer 5jährigen Kuh, die 18 Monate kastriert war. Interessant ist eine Vergleichung der Hornlänge und Hornbreite in Fall VII. Beträgt daselbst die Hornlänge beidseitig nur noch 21 cm, so ist die Hornbreite nicht so stark und gleichmässig reduziert, nämlich links 3,2 cm, rechterseits 2,5 cm. In Bezug auf die Hornbreite bestehen, wie dieses Beispiel zeigt, überhaupt oft bedeutende Unterschiede zwischen den beiden Cornua uteri. Als mittlere Hornbreite finde ich bei den Kastrationsfällen 2,7 cm. (Jentzer und Beuttner (3) aus 10 Fällen 2,1 cm.)

Durchmesser des Corpus uteri:

In der Literatur gibt Ellenberger (1) als Durchmesser des Corpus uteri nicht kastrierter Kühe 9—12 cm an; ebenso Martin (15) für den Querdurchmesser des Corpus uteri 9—12 cm. Nach eigenen Messungen am Uterus einer 10- und einer 5jährigen nicht kastrierten Kuh, fand ich dagegen bedeutend geringere Werte, nämlich nur 6,3 cm resp. 4,4 cm. Auch bei weiteren Untersuchungen an normalen Uteri, erhielt ich als Querdurchmesser des Corpus uteri maximal 6,5 cm.

Bei den Kastrationsfällen dagegen ist die Atrophie ebenfalls deutlich zu erkennen; so fand ich eine maximale Breite von 4,5 cm (10jährige Kuh); im Minimum von 3 cm. Als Mittelzahl erhalte ich für den Querdurchmesser des Corpus uteri aus den 21 Fällen 3,8 cm.

Die Karunkeln:

Bei der makroskopischen Untersuchung der Uteri kastrierter Kühe fand ich die Karunkeln immer mehr oder weniger atrophiert. Dabei konnte ich in den verschiedenen Fällen fast alle Rückbildungsstadien in Bezug auf Höhe, Breite und Länge derselben beobachten. So wiesen die Karunkeln in einigen Präparaten die normale Form auf, aber deutlich atrophisch; in andern Fällen aber waren dieselben auffallend schmal und bildeten eine Art Leisten. In einzelnen Uteri waren die Karunkeln in vier Längsreihen angeordnet, aber nur noch als kleine ca. 4—5 mm rundliche, knopfartige Erhebungen zu erkennen. In Fall XI konnte ich im linken Horn überhaupt keine Karunkeln makroskopisch mehr beobachten; im rechten Horn dagegen waren dieselben noch deutlich vorhanden.

Halter (5) schreibt über die Veränderungen an den Karunkeln weiter: An der Wand gegenüber des Ansatzes des breiten Mutterbandes sind dieselben klein und unscheinbar, etwas längs gestreckt und oft kaum über die Schleimhaut abstehend. Gegen die Insertion des Lig. latum uteri werden sie beidseitig grösser und sind in der unmittelbaren Nähe des Mesometrium noch am auffälligsten abstehend. Diese Beobachtung Halters kann ich nicht durchwegs bestätigen. So beobachtete ich in den meisten Fällen, dass die Karunkeln am Mesometriumansatz allerdings höher, aber seitlich auch stärker zusammengedrückt waren; dorsal, antimesometral und ventral hingegen waren die Karunkeln nicht ganz so hoch, aber breiter.

II.

Atrophische Veränderungen der Stärke der Uteruswand, sowie deren einzelne Schichten am Uterus kastrierter Kühe.

Nach den vorangegangenen makroskopischen Messungen sollen nun nachfolgend die atrophischen Veränderungen der einzelnen Gewebschichten der Uteruswand beschrieben werden. Zum besseren Verständnis jedoch möchte ich aber kurz den normalen Bau des Uterus vorausschicken und speziell aufmerksam machen auf das Bild, wie es sich bei mehrmals trächtig gewesenen Kühen zeigt. Auf den feineren Bau der Mukosa will ich aber erst bei Beschreibung der histologischen Veränderungen in der Uterusschleimhaut eingehen.

Betrachtet man einen Querschnitt durch den Uterus des Rindes, so kann man von innen nach aussen folgende Schichten unterscheiden:

1. Die Mukosa mit den Karunkeln.
2. Die Muscularis propria (Muscul. circularis).
3. Das Stratum vasculare.
4. Die Muscularis subserosa (Muscul. longitudinalis).
5. Die Serosa mit dem Serosaepithel.

Das Verhalten der Muskulatur, sowie des Strat. vasculare in den verschiedenen Abschnitten des Uterus wird von Schmaltz (2) folgendermassen beschrieben: Im vorderen Abschnitt der Hörner sind die drei Schichten der Muskelhaut (Muscul. propria, Stratum vasculare und Muscul. subserosa) klar ausgeprägt; das Stratum vasculare liegt beim Rinde von vorneherein in der externen Zone der Muscularis propria, indem von dieser nicht allein Züge zwischen den Gefässen hindurch gehen.

sondern sich auch mehr oder weniger noch an der Aussenfläche des Stratum vasculare verbreiten. Vaginalwärts sieht man die Gefässschicht immer mehr in die Muskularis propria gewissermassen versinken, so dass sie schliesslich fast inmitten der Ringmuskulatur gelegen ist, zugleich wird sie durch zahlreiche Muskelzüge völlig zerlegt, so dass sie kein geschlossenes Stratum mehr bildet, sondern vielmehr als ein Kranz von Gefässinseln erscheint. In der äusseren Zone der Muscularis propria zeigen sich überdies viele Muskelzüge von abweichender Richtung. Die im ganzen schwache Muscularis subserosa ist von der Muscul. propria scharf unterschieden, da im allgemeinen Übergänge zwischen beiden nicht vorhanden sind.

Im Uterus älterer Kühe tritt eine stärkere Durchwachsung der Uteruswand mit Gefässen auf. Neben dem eigentlichen Stratum vasculare, das inmitten der Muscularis propria liegt, finden sich hier auch Gefässgruppen zwischen Muscul. propria und Muscul. subserosa.

Dieses beim Rinde abweichende Verhalten des Stratum vasculare, welches nach Schmaltz (2) gegen die Cervix zu immer mehr in die Muscul. propria versinkt, ist folgendermassen zu erklären:

Die Lig. lata führen zwischen ihren serösen Blättern die Gefässe an das eigentliche Organ heran (bestehend aus der Muscularis propria und der Mukosa). Ein ähnliches Verhalten kann z. B. auch am Darm beobachtet werden, wo die Gefässe durch das Mesenterium zum Darm geleitet werden und von dort die Muskulatur durchsetzen, um in der Submukosa (Stratum vasculare) sich zu verzweigen.

Am Uterus verlaufen die Gefässe zunächst zwischen Muscularis subserosa und Muscularis propria. Die deutliche Trennung dieser beiden Muskelschichten durch das Stratum vasculare ist, wie auch Schmaltz (2) betont, in den kranialen Abschnitten des Uterus noch klar zu erkennen. An Querschnitten sieht man deutlich, dass das Stratum vasculare wie ein Keil am Mesometriumansatz die beiden Muskelblätter auseinanderdrängt. Auf der antimesometralen Seite verliert das Stratum vasculare aber seine Stärke und ist nur noch in Form von schmalen Bindegewebszügen mit Gefässeinlagen zwischen Muscularis subserosa und Muscularis propria gelegen. Diese Gefässe geben nun kleinere und grössere Äste ab, sowohl nach der Muscularis subserosa und Serosa, als auch vor allem nach der Muscularis propria und der Mukosa.

Zur Zeit der Gravidität vollziehen sich aber am Uterus starke Veränderungen. So erfahren sowohl die Muscularis subserosa als auch die Muscularis propria im Verlaufe der Trächtigkeit eine ganz bedeutende Verstärkung. Damit eng verbunden ist aber auch eine stärkere Ausbildung des die beiden Muskelschichten versorgenden Gefässnetzes. Der vermehrte Gefässreichtum macht sich ganz besonders innerhalb der Muscularis propria geltend, indem dieselbe auch noch diejenigen Gefässe enthält, welche die Mukosa und speziell die Karunkeln mit Blut versorgen.

Bei der Involution des Uterus bilden sich die Muskelschichten wieder annähernd auf die normale Stärke zurück. Auch an den meisten Blutgefässen vollziehen sich Rückbildungserscheinungen, indem ein grosser Teil derselben völlig obliteriert oder doch das Gefässlumen sehr eng wird und so jedem einmal trächtig gewesenen Uterus das charakteristische Bild verleihen. Hilty (7).

Mit jeder weiteren Trächtigkeit beginnt dieser Prozess von neuem und da infolge der teilweisen Obliteration der Blutgefässe stets wieder ein neues voll leistungsfähiges Gefässnetz gebildet werden muss, verändert sich das histologische Bild, im speziellen dasjenige der Muscul. subserosa und der Muscul. propria in dem Sinne, dass die im juvenilen Uterus fast kompakten Muskelschichten immer mehr durch stärkere Gefässe zerlegt werden. Dies trifft ganz besonders für die Muscul. propria zu, indem durch diese Muskelschicht auch noch die die Mukosa (Karunkeln) versorgenden Gefässe führen.

So kann man denn bei mehrmals trächtig gewesenen Kühen geradezu die Ausbildung von Gefässinseln innerhalb der Muscul. propria (in geringerem Masse aber auch in der Muscul. subserosa) beobachten. Diese Gefässe aber sind stets nur Äste der Arterien und Venen des Stratum vasculare, das auch in der Pars indivisa uteri zwischen den beiden Muskelschichten liegt. Dadurch aber, dass diese Blutgefässe besonders in der Muscul. propria nach der Involution der Muskulatur durch starke Knäuelung viel zahlreicher und stärker erscheinen, als diejenigen im eigentlichen Stratum vasculare, täuschen sie, wie Schmaltz es beschreibt, das in die Muscul. propria versunkene primäre Stratum vasculare vor.

Nach dieser Erklärung möchte ich also vorschlagen, die Gefässschicht zwischen den beiden Muskelblättern (Muscul. propria und Muscul. subserosa) als Stratum vasculare I,

die sekundär entstandenen Gefässinseln innerhalb der Muscul. propria dagegen als Stratum vasculare II zu bezeichnen.

Die Stärke der Muskelhaut ist nach Schmaltz (2) an den einzelnen Abschnitten des Uterus verschieden; im allgemeinen kann man von der Extremitas tubaria bis zum Orific. uteri hin eine Zunahme der Muskelhaut konstatieren. Beim Rinde beobachtet man schon im Verlaufe des Hornes eine Verstärkung der Muskulatur, wobei die Zunahme bald an der Muscul. subserosa, bald an der Muscul. propria zu überwiegen scheint. Im allgemeinen schliesst sich die Muskelhaut mit einem glatten Ring von der ausserordentlich lockern Mukosa ab, wobei aber keine Muskelbündel in die Schleimhautoberfläche hineinstrahlen. Dagegen durchbrechen zahlreiche Gefässzüge die Muscul. propria nach der Mukosa hin und hier dringen anderseits Drüsen tief in die Muscul. propria ein. An der Serosa fällt der ausserordentliche Reichtum an elastischen Fasern auf, so dass sich unter dem Endothel eine förmliche Membrana elastica bildet.

Bei der Untersuchung der Uteri der kastrierten Kühe in Bezug auf die Veränderungen an den einzelnen Gewebschichten der Uteruswand wurden, wie ich schon in der Untersuchungsmethode erwähnte, an fünf verschiedenen Stellen des Uterus Querschnitte entnommen und zwar immer nach dem in Figur 1 gezeichneten Schema. In den Abschnitten a und b wurde die ganze Wandstärke nur dorsal gemessen, indem hier die Abgrenzung der einzelnen Schichten allein deutlich und scharf ist. An der mesometralen Wand strahlt die Muscul. propria hingegen unregelmässig nach den beiden Blättern der Lig. lata aus, so dass an jenen Stellen die Messung der Muscul. propria für sich allein nicht ohne Fehler möglich ist. Das gleiche gilt auch für die Muscul. propria + Stratum vasculare II in Abschnitt b am Septum uteri. In Abschnitt c dagegen ist die Wandstärke sowohl dorsal als auch dorso-antimesometral messbar. Noch günstiger gestalten sich aber die Verhältnisse in den Abschnitten d und e, wo die Wandstärken sowohl dorsal, antimesometral, als auch ventral gemessen werden können.

Wie aber schon bei der Beschreibung des Verhaltens der Muscul. propria zum Stratum vasculare II am normalen, d. h. nicht kastrierten Uterus zu ersehen war, ist hier eine scharfe Grenze zwischen diesen beiden Gewebschichten nicht zu ziehen, indem an Querschnitten aus der gleichen Region bald das Stratum vasculare II, bald die Muskulatur überwiegt. Aus idesem Grunde wurden Stratum vasculare II und die Muscul.

propria zusammen gemessen. Dabei möchte ich aber auch noch vorausschicken, dass besonders in den Abschnitten d und e die antimesometrale Wand schon am normalen Uterus bedeutend schwächer ist als dorsal und ventral, was zur Hauptsache auf dem nur gering entwickelten Stratum vasculare II antimesometral beruht. Mesometral, d. h. dem Lig. latum anliegend, fand ich die Muscul. propria in einer Reihe von Schnitten schon am normalen Uterus viel breiter, indem dort viel mehr Gefässe eingelagert sind. Im nicht „kastrierten" Uterus ist die Mukosa vor allem in Abschnitt e sehr stark entwickelt und bildet zahlreiche Falten; das Uteruslumen ist dabei sehr eng.

Die einzelnen Gewebschichten wurden unter dem Mikroskop gemessen mit Mikrometerokular 6, Objektiv 16 mm und 4 mm, System Seibert.

Im nachfolgenden soll nun das gefundene Zahlenmaterial in Tabellenform zusammengestellt werden. Dabei möchte ich aber vorher noch die in der Literatur gefundenen normalen Wandstärken gegenüberstellen, um so den Grad der Atrophie besser beurteilen zu können. Dabei ist aber zu bemerken, dass die Uteruswandstärken meist nur aus dem Corpus und der Pars indivisa uteri angegeben werden; dagegen konnte ich in der Literatur keine genaueren Masse über die Wandstärke an einzelnen festbestimmten Abschnitten an den Hornenden, d. h. zwischen Bifurkation und Tuba uterina finden. Über das Verhältnis von Muskulatur und Mukosa wird bloss erwähnt, dass in den kranialsten Abschnitten der Cornua uteri Mukosa und Muskelhaut ungefähr gleich stark seien.

Tabelle 2.

Zusammenstellung der Stärke der Uteruswand des nichtträchtigen Rinderuterus.

	Beuttner (3)	Schmaltz (2)	Hilty (7)
	mm	mm	mm
Serosa		0,2	0,2
Muscul. subserosa ...	4,5		2,4
+			
Strat. vasculare II ...	3	1,5—6	3,84
Muscul. propria	4		3,6
Mukosa	9	1,5—4	4—7
	20,5	5—12	5—5,9 17
		juv. alt	juv. alt

Martin (15) gibt als Wanddicke an der Bifurkation für Kühe über 3 Jahre 5—14 mm an.

Ellenberger (1) verzeichnet als Wandstärke im Corpus uteri 9—12 mm, an der Bifurkation 7—8 mm; nach dem kranialen Ende der Cornua zu nimmt die Wanddicke ab über 2 mm bis 0,8 mm. Aus diesen Zusammenstellungen ergeben sich also beim „nicht kastrierten" Uterus, je nach dem Alter der Kühe, starke Schwankungen in der Wandstärke. Um eine genaue Kontrolle über den Grad der Atrophie zu erhalten, sollte man also weiterhin zu allen Kastrationsfällen den normalen Uterus einer gleichalten Kuh haben, da ja die Uteruswandstärken mit der Zahl der Geburten zunehmen. Aber auch bei der Zusammenstellung der gemessenen Wandstärken von nichtkastrierten Kühen gleichen Alters, fand ich mehr oder weniger grosse Schwankungen in der gesamten Uteruswandstärke, wie in deren einzelnen Gewebschichten. Dabei möchte ich mich aber weiterhin auch auf die zweite Arbeit von Beuttner (4) stützen, der nach den Untersuchungen an Kaninchen, Kühen und Hunden weitere experimentelle Forschungen zur Frage der Kastrationsatrophie an weissen Ratten machte. Hiebei legt er besondern Wert auf das Studium der Entwicklung des normalen Uterus weisser Ratten und machte Messungen der Wandstärken an normalen und an kastrierten Schwestertieren, die zu gleicher Zeit kastriert und später zu gleicher Zeit getötet wurden. Aber auch bei diesen experimentell günstigen Bedingungen fand er in beiden Untersuchungen Schwankungen, sowohl in der gesamten Wandstärke, als auch in den einzelnen Schichten der Uteruswand.

Nach diesen allgemeinen Erörterungen und nach Voranstellung der Normalmasse, habe ich auf Tabelle 3 zuerst die Ergebnisse der gesamten Wandstärke der Kastrationsfälle in den fünf verschiedenen Abschnitten des Uterus zusammengestellt.

Tabelle 3.

Zusammenstellung von Serosa, Muscul. subs., Strat. vascul. II + Muscul. propr., Mukosa und Epithel in den Abschnitten a, b, c, d, e.

Fall	Alter	kastriert	a	b	c	d	e
	J		μ	μ	μ	μ	μ
I	12	norm.	9340	9420	9616	6504	5413
II	5	„	8280	8280	8300	5140	4880

Fall	Alter	kastriert	a	b		c		d		e	
	J		μ	μ		μ		μ		μ	
		Mon.		l.	r.	l.	r.	l.	r.	l.	r.
III	4½	5	4556	4181	6901	4528	5584	3160		2755	
IV	10	5½	4980	—		6132		—		2771	
V	10	5½	3194	4387		5951		3712		2640	
VI	5	6	2734	3391		3664		2600		2485	
VII	7	7	5260	5260		5024		3408		2990	
VIII	4	7½	5853	4868		5220		4116		3244	
IX	5	8½	3014	4565		3404		3122		2492	
X	6	10	4038	3660		4932		4622		2704	
XI	6	12	2794	2912	3284	4087		2503	3391	1930	2279
XII	6	13	3318	4127		3956		3374		2924	
XIII	7	14	4426	4087		3710		3279		2857	
XIV	10	14	3420	4056		4103		2996		2475	
XV	6	15	3148	3880		4464		4200		2420	
XVI	5	18	5054	5856	4880	6832	4496	4672	3728	3571	
XVII	9	24	3056	3668		5312		3600		2640	
XVIII	11	36	4626	4666		4962		4624		3856	
XIX	6	?	3756	4330		3464		2878		2540	
XX	6	?	3014	2998		3354		3014		2646	
XXI	10	?	3058	3580		3860		2910		2540	
XXII	14	?	4152	3932		4252		3804		2932	
XXIII	12	?	5036	4690		5790		4525	6064	4023	

Schon bei der Untersuchung der makroskopischen Verhältnisse; konnte ich in manchen Fällen eine deutliche Asymmetrie der Cornuabreite beobachten. Diese Erscheinung findet ihren Ausdruck auch wieder in dieser Tabelle, indem ich bei deutlicher Asymmetrie aus beiden Hörnern Schnitte entnahm und sie unter dem Mikroskop mass. Die Vergleichung der Wandstärken in den verschiedenen Abschnitten des Uterus, lässt die Atrophie der gesamten Wanddicke vor allem in den Abschnitten a, b und c sehr deutlich erkennen, indem in keinem Falle die Wandstärke eines „kastrierten Uterus", an diejenige eines normalen Uterus heranreicht. Dabei ist die starke Atrophie der Wand in einigen Fällen geradezu auffallend. So beträgt die dorsale Uteruswandstärke in Fall VI nur noch 2,7 mm im Corpus uteri.

In den Abschnitten d und e ist die Atrophie ebenfalls deutlich zu erkennen; doch kommen hier die Werte der „kastrierten Uteri" den an normalen Uteri gefundenen Massen bedeutend näher. In Fall XXIII, Abschnitt d (Kastrationszeit unbekannt) übertrifft die Wandstärke des rechten Hornes sogar diejenige eines normalen 5jährigen Uterus. Eine auffallende Wandstärke besitzt derselbe Uterus aber auch in Abschnitt e. Wie aus einer späteren Tabelle (Tabelle 6) aber ersichtlich sein wird, beruht

dieses Verhalten auf einer sehr starken Entwicklung des Stratum vasculare II, während in den übrigen Schichten eine deutliche Atrophie eingetreten ist.

Als Mittelzahlen sämtlicher Wandstärken ergibt sich mir nach Tabelle 3 in den verschiedenen Abschnitten:

Nichtkastriert	a	b	c	d	e
Mittel aus 2 normalen Uteri ...	8810 μ	8850 μ	8958 μ	5822 μ	5146 μ
Mittelzahlen aus den „kastrierten" Uteri.....	3928 „	4207 „	4588 „	3358 „	2838 „

Berechnet man daraus den absoluten prozentualen Anteil der Uteruswandstärke der kastrierten Kühe zu den Mittelzahlen aus 2 normalen Uteri, so ergibt sich für die einzelnen Abschnitte folgendes Verhältnis:

in Abschnitt a = 44,58%
„ „ b = 46,97%
„ c = 51,2%
„ „ d = 57,6%
„ „ e = 55,1%

Nach diesen Ergebnissen ist also die Atrophie der gesamten Uteruswand in Abschhnitt a (Corpus uteri) am auffälligsten, während die Reduktion der Wandstärke nach den Cornua uteri hin ziemlich proportional abnimmt.

Lassen sich so aus Tabelle 3 die atrophischen Veränderungen an der gesamten Uteruswand verfolgen, so sollen im Nachfolgenden nun auch die Veränderungen an den einzelnen Gewebschichten untersucht werden, mit spezieller Berücksichtigung der Muscul. subserosa, Stratum vasculare II + Muscul. propria und der Mukosa, in Abschnitt a, c und e.

Tabelle 4.

Zusammenstellung der Muscul subserosa, Strat. vascul. II + Muscul. propria und Mukosa im Corpus uteri (a).

Fall	Alter	kastriert	Muscul. subserosa	Strat. vascul. II + Musc. propria	Mukosa	Total
			μ	μ	μ	μ
I	12	nichtkastr.	2400	4540	2200	9140
II	5	nichtkastr.	2240	3800	2040	8080
		Mon.				
III	4½	5	784	2560	1036	4380
IV	10	5½	800	2980	1050	4830
V	10	5½	592	1440	1024	3056
VI	5	6	640	1504	522	2666
VII	7	7	720	3520	874	5114

Fall	Alter	kastriert	Muscul. subserosa	Strat. vascul. II +Musc. propria	Mukosa	Total
		Mon.	μ	μ	μ	μ
VIII	4	7½	1040	2960	1716	5716
IX	5	8½	512	1792	667	2971
X	6	10	800	2640	540	3980
XI	6	12	432	1760	506	2698
XII	6	13	704	1808	742	3254
XIII	7	14	800	2620	896	4316
XIV	10	14	560	2000	764	3324
XV	6	15	700	1920	458	3078
XVI	5	18	1040	2960	892	4892
XVII	9	24	400	2000	580	2980
XVIII	11	36	960	2640	868	4468
XIX	6	?	560	2240	896	3696
XX	6	?	368	1870	720	2958
XXI	10	?	672	1648	652	2972
XXII	14	?	720	2156	1124	4000
XXIII	10	?	1360	2576	962	4898

Tabelle 5.

Zusammenstellung der Muscul. subserosa, Strat. vascul. II + Muscul. propria und Mukosa an der Bifurkation (c).

Fall	Alter	kastriert	Muscul. subserosa	Strat. vasc. II +Musc. propria	Mucosa	Total
		m	μ	μ	μ	μ
I	12	norm.	2400	4846	2200	9446
II	5	,,	2240	3720	2140	8100
		Mon.				
III	4½	5	720 768	2960 3680	756 976	4436 5424
IV	10	5½	960	3600	1428	5988
V	10	5½	960	2720	1308	4988
VI	5	6	768	1920	816	3504
VII	7	7	960	2880	1012	4852
VIII	4	7½	880	1936	2240	5056
IX	5	8½	528	2240	604	3372
X	6	10	730	3560	594	4884
XI	6	12	502 552	2603 2848	490 576	3595 3976
XII	6	13	720	2384	720	3824
XIII	7	14	640	2128	876	3614
XIV	10	14	704	2398	872	3974
XV	6	15	480	3200	720	4400
XVI	5	18	1008 832	4912 2740	800 752	6720 4324
XVII	9	24	720	4256	256	5232
XVIII	11	36	960	2960	884	4804
XIX	6	?	944	1500	880	3324
XX	6	?	528	1872	880	3280
XXI	10	?	640	2464	648	3752
XXII	14	?	704	2256	1132	4092
XXIII	10	?	1120	3312	1208	5640

Tabelle 6.

Zusammenstellung der Muscul. subserosa, Strat. vascul. II + Muscul. propria und Mukosa in e.

Fall	Alter	kastriert	Musc. subserosa	Strat. vascul. II + Musc. propr.	Mukosa	Total
			μ	μ	μ	μ
I	12	norm.	802	2725	1720	5247
II	5	„	740	2340	1640	4720
		Mon.				
III	4½	5	368	1568	716	2652
IV	10	5½	432	1328	880	2640
V	10	5½	256	1408	886	2550
VI	5	6	384	1320	681	2385
VII	7	7	320	1632	908	2860
VIII	4	7½	528	1072	1520	3120
IX	5	8½	352	1550	538	2440
X	6	10	480	1536	640	2656
XI	6	12	315 335	992 1136	520 748	1827 2219
XII	6	13	432	1608	812	2852
XIII	7	14	272	1685	782	2739
XIV	10	14	176	1477	760	2413
XV	6	15	320	1308	720	2348
XVI	5	18	448	2700	636	3484
XVII	9	24	340	1820	400	2560
XVIII	11	36	640	2208	832	3680
XIX	6	2	360	1600	580	2540
XX	6	?	336	1578	688	2602
XXI	10	?	380	1475	620	2475
XXII	14	?	350	1860	620	2830
XXIII	10	?	352	2800	788	3940

Aus Tabelle 4, 5 und 6 ist zu ersehen, dass die atrophischen Veränderungen in allen Schichten ausgeprägt sind. Interessant ist hier das Verhalten der einzelnen Gewebschichten weiter zu verfolgen bei ausgesprochener Asymmetrie der beiden Hörner. Im stärker entwickelten Horn findet man in allen Schichten die grösseren Werte. (Schluss folgt)

Referate.

11[1]). Dr. **J. Rudolf,** Wien: **„Zur Kontrolle der Konsummilch vom Standpunkt des Veterinärhygienikers“.**

Die praktische Milchkontrolle hat mit den Fortschritten der Wissenschaft nicht gleichen Schritt gehalten. Die chemische Unter-

[1]) Fortsetzung der Referate der Abteilungen 34 und 35 (Veterinärmedizin) der 90. Versammlung deutscher Naturforscher und Ärzte in Hamburg, September 1928. Vgl. „Schweiz. Archiv“, Heft 12, 1928, p. 601, und Heft 1, 1929, p. 39, Heft 2 p. 78.