Zeitschrift: Schweizer Archiv für Tierheilkunde SAT : die Fachzeitschrift für Tierärztinnen und Tierärzte = Archives Suisses de Médecine Vétérinaire ASMV : la revue professionnelle des vétérinaires

Herausgeber: Gesellschaft Schweizer Tierärztinnen und Tierärzte

Band: 71 (1929)

Heft: 3

Artikel: Aus der Pferdepraxis

Autor: Gysler, Max

DOI: https://doi.org/10.5169/seals-588697

Nutzungsbedingungen

Die ETH-Bibliothek ist die Anbieterin der digitalisierten Zeitschriften auf E-Periodica. Sie besitzt keine Urheberrechte an den Zeitschriften und ist nicht verantwortlich für deren Inhalte. Die Rechte liegen in der Regel bei den Herausgebern beziehungsweise den externen Rechteinhabern. Das Veröffentlichen von Bildern in Print- und Online-Publikationen sowie auf Social Media-Kanälen oder Webseiten ist nur mit vorheriger Genehmigung der Rechteinhaber erlaubt. Mehr erfahren

Conditions d'utilisation

L'ETH Library est le fournisseur des revues numérisées. Elle ne détient aucun droit d'auteur sur les revues et n'est pas responsable de leur contenu. En règle générale, les droits sont détenus par les éditeurs ou les détenteurs de droits externes. La reproduction d'images dans des publications imprimées ou en ligne ainsi que sur des canaux de médias sociaux ou des sites web n'est autorisée qu'avec l'accord préalable des détenteurs des droits. En savoir plus

Terms of use

The ETH Library is the provider of the digitised journals. It does not own any copyrights to the journals and is not responsible for their content. The rights usually lie with the publishers or the external rights holders. Publishing images in print and online publications, as well as on social media channels or websites, is only permitted with the prior consent of the rights holders. Find out more

Download PDF: 11.08.2025

ETH-Bibliothek Zürich, E-Periodica, https://www.e-periodica.ch

SCHWEIZER ARCHIV
FÜR TIERHEILKUNDE
Herausgegeben von der Gesellschaft Schweizerischer Tierärzte
LXXI. Bd. März 1929 3. Heft

Aus der Pferdepraxis.

(1. Remonten-Kolik, 2. Sarkomatosis, 3. Thrombose der V. axillaris.)

Von Dr. Max Gysler, Liestal.

I. Remonten-Kolik.

Wenn in einem Akklimatisationsdepot eine Jung-Remonte an Kolik laboriert, so muss ein solcher Fall von einem ganz besondern Standpunkte aus gewertet werden, da die Praxis gelehrt hat, dass bei der gepflegten rationellen Fütterung Verdauungsstörungen mit gravierenden Koliksymptomen eine Seltenheit sind und auch die gefürchtete thrombotisch-embolische Kolik bei Pferden im Fohlenalter praktisch nicht in Frage kommen wird.

Fragliche Kolikart tritt in der Regel auf im Verlaufe oder im Anschluss an eine Infektionskrankheit (Angina, Druse, Bronchopneumonie) und meldet sich durch plötzliches Versagen der Futteraufnahme, Sistieren der Peristaltik, leichtgradige Koliksymptome und etwas gespannte Bauchdecken. Von Bedeutung ist das Verhalten der Temperatur im Vergleich zur Herztätigkeit, indem die Temperaturelevation einer Steigerung der Pulsfrequenz vorangeht. Die Konjunktiven sind zu Beginn schmutzigrot bis orangefarben, um dann allmählich abzublassen. Auf periodische, krampfartige Kolikanfälle in unregelmässigen Intervallen folgt eine Depression mit benommenem Sensorium und vollständiger Apathie. Während bei den ersten Defäkationen der kleingeballte, gelbliche Kot eine trockene Beschaffenheit aufweist, einen üblen Geruch hat und mit Fibrinfetzen behaftet ist, stellt sich nach 1—3 Tagen meistens ein profuser Durchfall ein (als Folge der Medikation). Harn- und Kotentleerungen gehen stets unter den Erscheinungen von Tenesmus einher. Bis zur Entfieberung und vollständiger Restaurierung vergehen

mehrere Tage; Rezidive sind zu gewärtigen und verlaufen im allgemeinen stürmischer (wie bei der inf. Bronchopneumonie). Die Obduktion ergibt dann das Bild einer hämorrhagischen Enteritis ohne Vereiterung der Darmlymphdrüsen, analog den Verhältnissen bei der infektiösen Bronchopneumonie. Der Name Darmdruse oder Drusenenteritis würde daher ebenso deplaciert erscheinen, wie bei der inf. Bronchopneumonie die Bezeichnung Lungendruse oder Drusenpneumonie. Aus diesem Grunde und speziell weil diese infektiöse Enteritis eine ganz besondere Behandlung erfordert, sei dieses Leiden mit dem Namen Remonten-Kolik bezeichnet.

Im folgenden Krankheitsverlauf und Therapie eines solchen Falles:

Dei in einem guten Nährzustande sich präsentierende 4jährige Irländer Remonte 461+27 „Geolog" litt bei ihrer Ankunft in Thun an einer heftigen Angina. Nach 14 Tagen war das Leiden soweit behoben, dass das Pferd als Rekonvaleszent geführt werden konnte. Während weiteren 14 Tagen waren ausnahmsweise noch Temperaturelevationen bis zu 38,3 Grad zu registrieren. Dann folgt eine Dauer von 3 Wochen, während welcher die Temperatur nicht über 38 anstieg, doch stets etwas Nasenausfluss und zeitweises Husten wahrgenommen werden konnten. Am 17. 4. 27., also 7 Wochen nach der Ankunft, zeigte die Remonte mehrere leichte Kolikanfälle, etwas reduzierte Fresslust und verminderte Peristaltik. Puls 40, Atmung 12,Temperatur 37,8 Grad. Ordination von Salina und Kampferspiritusmassage. Am 18. 4. das gleiche Bild, Kolikanfälle etwas häufiger. Abendtemperatur 38,5 Grad, Puls 40. Am folgenden Morgen Verweigerung des Futters, sistierte Peristaltik, aufgetriebene Bauchdecken, besonders rechts, schmutzigrote Konjunktiven. Temperatur 38,6 Grad, Puls 46. Spärlicher Kotabsatz mit Schmerzen und Verstellen. Kot kleingeballt, von üblem Geruch, gelblicher Farbe und mit Fetzen behaftet. Verabreichung von 200,0 Sal. carol. in Lösung, Injektion von 0,002 Arecol. hydrochl. Post injectionem vorübergehend Zunahme der Schmerzsymptome. Um 20 Uhr Puls 60, Atmung 24, Temperatur 39,1 Grad. Ordination von Ol. oliv. (ca. 2 l) per os und per rectum. Während der Nacht etwas Ruhe. Am 4. Tage rapide Verschlimmerung: heftige Kolikanfälle wechselten mit Perioden allgemeiner Depression und Erschöpfung. Blick ängstlich, Konjunktiven orange-rot, Ödeme hinten. Puls 90—120, Atmung 16—44, Temperatur 38,9—39,7 Grad. Injektion von Coramin

und Cardin i/v. Für kurze Zeit heisse Wickel und dann dauernd warme, trockene Einpackungen. Zur Linderung der hochgradigen Schmerzen (Stöhnen, ängstlicher Blick) sollen Morphium hydrochl. im fraktionierten Dosen subkutan verabreicht werden. Um 11 Uhr erhielt das Pferd 0,15 Morphium. Nach einer Stunde schienen die Schmerzen etwas nachgelassen zu haben, dagegen hatte sich die Atemfrequenz vermehrt auf 80 in der Minute. Am Nachmittag stellte sich ein profuser, stinkender Durchfall ein, worauf eine Reinjektion von 0,15 Morphium ordiniert wurde. Eine Stunde nach der Injektion Verschlechterung der Herztätigkeit, Herzschläge schlotternd, Pulswelle klein, Frequenz 110 in der Minute. Zunahme der Zahl der Atemzüge auf 100 und ein kleiner Temperaturfall auf 39,2 Grad. Durch den stieren Blick, durch das Röcheln, den Ptyalismus und die einsetzenden Manegebewegungen, sowie durch die hochgradige inspiratorische Dyspnoe (trompetenartige Erweiterung der Nüstern, Zyanose der sichtbaren Schleimhäute) hatte die Remonte eine Morphiumvergiftung verraten. Zur Behebung der Lungenkongestion (verschärftes Vesikuläratmen, Zyanose) wurde ein Aderlass zu Hilfe gezogen und als Antagonist für die bestehende Morphiumvergiftung das Coramin eingespritzt. Nach einer Stunde Injektion von 20,0 Cardin zur Stärkung der Herztätigkeit und aktiveren Durchblutung der Lunge. Um 22 Uhr waren Herz und Lunge wieder beruhigt und schien der Morphiumrausch überstanden zu sein. Es wurde der Remonte 50,0 Tannoform mit Natr. bic. verabreicht und da sich plötzlich ein mächtiges Durstgefühl einstellte, musste Mehltränke in reichlicher Menge dargeboten werden. In derselben Nacht hatte die Remonte auf diese Weise 4 volle „Melchtern" von dieser Tränke eingenommen. Am nächstfolgenden Tage war der Puls wieder auf 100 angestiegen, dagegen die Atmung zur Norm zurückgekehrt. Es bestand immer noch Tenesmus und wurde der wässerige, stinkende Kot in kleinen Mengen abgesetzt. Die Polyurie war begreiflich. Die Spannung der Bauchdecken und der Meteorismus hatten ziemlich nachgelassen und nahm das Pferd um die Mittagszeit etwas Heu auf. Es wurde fortgefahren mit der Ordination von Cardiatonica und der Applikation von warmen, trockenen Wickeln. Auch bekam die Remonte noch grosse Mengen von Olivenöl mit Tannoform per os und per rectum. Als am Abend der Puls auf abgestiegen war, der Appetit und das Allgemeinbefinden sich 80 merklich besserten, konnte man annehmen, dass die Krisis überstanden sei. Am 6. Tage hatte auch der Tenesmus nachge-

lassen und betrug die Pulsfrequenz noch 64. Als am 23. 4. 27 das Pferdedepot von Thun nach Bern disloziert werden musste, wurde „Geolog" als Rekonvaleszent in eine Militärkuranstalt evakuiert. Das Pferd zeigte bei der Austrittsmusterung wieder ziemlich Temperament, eine Pulsfrequenz von 60 und eine Mastdarmtemperatur von 38,7 Grad.

Nach kurzer Zeit soll sich die Remonte in der Kuranstalt erholt haben, aber nach einigen Wochen plötzlich ein Rezidiv eingetreten sein, worauf „Geolog" an den Folgen einer hämorrhagischen Enteritis eingegangen war.

Schlussfolgerungen: Leidet ein Pferd im Fohlenalter, resp. während der Akklimatisation an Kolik, so hat der Therapeut stets die Temperatur zu kontrollieren. Erstrecken sich die Kolikanfälle auf einige Tage und werden zugleich Fieber registriert, so darf man zur Linderung der Schmerzen oder zur Stillung des Durchfalls niemals zu den Morphiumderivaten greifen, weil dieselben Verhältnisse vorliegen wie bei der infektiösen Bronchopneumonie (Gysler, Diss., Bern 1928). Es lässt sich daher die Vermutung aussprechen, bei der infektiösen Enteritis das gleiche Agens anzuschuldigen wie bei der infektiösen Bronchopneumonie, weil hier wie dort die Medikamente der Morphiumgruppe den Organismus in den gebräuchlichen, ja sogar subnormalen Dosen überreizen, schädigen und schliesslich ruinieren können. Kontraindiziert ist auch das Universalkolikmittel, das Arecolin, weil es den Darm, der durch die Heilkraft der Natur in Ruhe versetzt wird, zu stark reizen würde. Indiziert sind Cardiatonica, wie Cardin, Coramin, ferner leichte Massagen (nicht Fluide) mit Kampferspiritus; warme, trockene Wickel (heisse Wickel schwächen den Körper auf die Länge und können zu neuen Erkältungen Anlass geben). In das Darmrohr bringe man am zweckmässigsten nicht reizende Salina und milde deinfizierende Medikamente (Tannoform), ferner als einhüllende Mittel und zur Linderung der Schmerzen während der Defäkation grosse Gaben von Olivenöl (Rizinusöl würde zu drastische Wirkung auslösen). Ein solcher Patient muss während langer Zeit als Rekonvaleszent betrachtet werden, das Pferd muss also einige Wochen unter genauer Fieberkontrolle und Prüfung des Allgemeinbefindens sein, damit ein sich schleichend einstellendes Rezidiv in nützlicher Zeit erfasst werden kann, analog wiederum dem Verhalten bei der infektiösen Bronchopneumonie. Während der Rekonvaleszenz sind neben schonender Schrittarbeit desinfizierende Arzneimittel (wie Tannoform, Kalomel in kleinen Gaben,

Kreolin etc.) sowie Roborantien angezeigt. Auch wäre das neuerdings in der Vet.-Medizin ausprobierte Chinosol im Trinkwasser verabreicht, als bitter aromatisches und namentlich antiphlogistisches Mittel zu empfehlen.

II. Sarkomatosis.

Der 10jährige, braune Wallach von H. in R. kommt im Oktober 1928 in Behandlung wegen reduzierter Fresslust, ohne Koliksymptome und baldiger Ermüdung bei der Arbeit.

Aus der Anamnese geht hervor, dass das Pferd im Herbst 1925 in tierärztlicher Behandlung stand wegen eines Lungenleidens, das als eine infektiöse Bronchopneumonie diagnostiziert wurde. Die Diagnose war für den behandelnden Tierarzt nicht schwer zu stellen, weil er in einem benachbarten Dorfe einige Tage vorher 12 lungenkranke Pferde einer F. Art. Abt. in Privatbehandlung übernehmen musste und im Anschluss an diese Einquartierung mehrere Pferde in dieser Gegend an einem hartnäckigen fieberhaften Respirationskatarrh erkrankten. Seit jener Attacke soll das Pferd hie und da gehüstelt, leicht gestrengelt und vorübergehend etwas gefiebert haben. Doch war das Pferd sonst bei der Arbeit willig und ausdauernd.

Klinischer Befund vom 20. Oktober 1928: Nährzustand mittelmässig, struppige Haare, Heubauch, etwas schleimigeitriger, grauer Nasenausfluss, spontaner, matter, hauchender Husten, Dampfrinnenbildung. Konjunktiven verwaschen blass, mit deutlicher gelber Tinktion, eher trocken. 48 bis 52 Pulsschläge, 18 Atemzüge in der Minute und eine Mastdarmtemperatur von 38,9 Grad. Auskultation ergibt stark verschärftes Vesikuläratmen, Perkussion o. B.; ebenso die Untersuchungen der Fäzes und des Urins. Hämoglobingehalt nach Sahli: 38. Beim Vorführen grosse Hinfälligkeit, müde, schlapp.

Diagnose: Fieberattacke einer chron. Bronchopneumonie mit Leberaffektion.

Prognose: zweifelhaft (Sahli 38, Kräftezerfall).

Therapie: Arsenkuren, Atoxyl i/v, Inhalationen, Fresspulver.

Vom 20. Oktober bis 20. November ergeben die täglich 2 mal angeordneten Temperaturkontrollen das Bild des Wechselfiebers nach Lührs, d. h. regellose Temperaturschwankungen zwischen 38,3 bis 39,8 Grad, wie sie vorliegen können, sowohl bei der infektiösen Anämie, als auch bei der infektiösen Bronchopneumonie. Anfangs November scheint eine Besserung des All-

gemeinbefindens eingetreten zu sein, das Pferd zeigt vermehrten Appetit und mehr Temperament.

Am 16. November Ödeme am Unterbauch, sichtbare Schleimhäute blässer, Konjunktiven wässerig. Zunahme der Hämoglobinverarmung auf 36, trotz Behandlung mit Arsenpräparaten. Die Futteraufnahme dagegen ist bis zum Abschlachtungstage zur Norm zurückgekehrt. Am 21. November wird das Leiden als unheilbar bezeichnet und die Abschlachtung angeordnet.

Sektionsbefund: Sektion unmittelbar nach der Schlachtung.

1. Brusthöhle: Herz ohne augenfällige Veränderungen. Lunge ziemlich gut retrahiert. Die beiden Spitzenlappen atelektatisch, bläulich-rot, mit stark verbreiterten interalveolarem Bindegewebe und narbigen Einziehungen. Schnittfläche in diesen Lappen z. T. luftleer, fleischähnlich, in den Bronchien ein zäh-schleimig-eitriges Sekret. Am dorsalen Rande des Lob. appic. s. und in den cranioventralen Zipfeln der Hauptlappen emphysematöse bis kleinapfelgrosse Auftreibungen. In beiden Lungenhälften ca. 20 regellos verteilte, teils die Oberfläche überragende, hasel- bis walnussgrosse Herde von derber Konsistenz, grau-weisser kompakter Schnittfläche und scharfer Begrenzung gegen das Lungengewebe.

2. Bauchhöhle: Beim Schnitt durch die Regio umbilicalis stösst man auf einen harten Gegenstand. Die weitere Untersuchung ergibt eine unförmige Geschwulstbildung, die in Handflächengrösse mit der Bauchdecke in der Gegend der Linea alba verwachsen ist und im übrigen in ganzer Ausdehnung überzogen wird von dem glatt und glänzenden Peritonaeum. Die Geschwulst hat eine Länge von 52 cm, eine Höhe von 38 cm, eine Breite von 40 cm und weist ein Gewicht auf von 23 kg. Die Oberfläche besteht aus einem Konglomerat von kugeligen, bis kleinkindskopfgrossen Gebilden mit bald fluktuierendem Inhalte, bald derber Beschaffenheit. Beim Längsschnitt begegnet man bald ungleichgrossen Hohlräumen, die mit der beschriebenen Flüssigkeit prall gefüllt sind, bald ausgedehnte gelblich-weisse oder grau-gelbe, gegen die Peripherie hin rötliche, bindegewebige Massen. In der Mitte der Geschwulst findet sich eine querverlaufende, kindsarmdicke, knöcherne Spange von grau-weisser Farbe und kompakter Konsistenz. Magen und Darm ohne grobanatomische Veränderungen. Milz von normaler Grösse. Leber eher etwas hell und leicht vergrössert, Schnittfläche trübe. Nieren o. B.

Path.-anat. Diagnosen: 1. Bronchopneumonia indurativa; 2. Emphysema pulmonum; 3. Degeneration hepatis; 4. Osteo-Sarkom in der Regio umbilicalis der Bauchhöhle mit Aussaat in die Lunge.



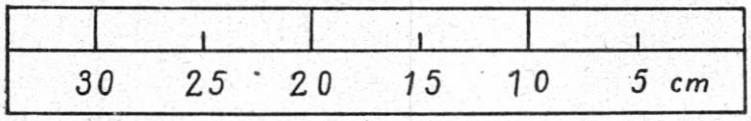

Der Vorsteher des vet.-path. Instituts der Universität Bern, Herr Prof. Dr. Huguenin, bestätigte die Diagnosen und fand in den Gewächsen folgendes histologisches Bild:

a) Herd der Bauchhöhle: Im allgemeinen herrscht ein an Zellen reiches und an Fasern armes Bindegewebe. Die Zellen sind in Form von kurz ovoiden Kernen ohne Plasma vorhanden. Wenig Blutgefässe. In ausgedehnten Gebieten ist eine Homogenisierung eingetreten, das eigentliche Gewebe wird durch hyaline Massen ersetzt, in denen weder Kerne noch Fasern zu sehen sind. Diese homogenen Felder zeigen öfters in ihrer Mitte den Querschnitt eines Blutgefässes. Die harte Parie besteht aus spongiösen Knochen.

b) Die Lungenherde haben die gleiche Struktur wie die weichen Teile des Bauchgewächses.

Diagnose: Fibro-Sarko-Osteom mit Metastasen.

Epikrise: Da aus der Humanmedizin bekannt ist, dass eine Sarkomatosis fast immer fieberlos verläuft und man ferner weiss, dass die Bronchopneumonie beim Pferde eine Krankheit

ist, die sehr oft in ein unheilbares chronisches Stadium übergeht, in einen Zustand, der sich von Zeit zu Zeit bemerkbar macht durch regelloses Fieber und vorübergehende Apathie, so darf mit grosser Wahrscheinlichkeit das Agens der Fieber in diesem Leiden gesucht werden. Auf die schleichende Abmagerung und den Kräftezerfall mögen wohl beide patholog. Zustände Hand in Hand eingewirkt haben.

III. Thrombose der Vena cava cranialis.

Im Januar 1927 wird das Dragoner-Pferd 151 + 21 „Epistel" in die Kuranstalt eingeliefert mit der Anamnese, das Pferd zeige seit mehreren Wochen eine Schwellung in der Laffengegend, besonders links; diese Auftreibungen nehmen an Umfang zu während der Arbeit und zeige das Pferd speziell in raschen Gangarten eine Bewegungsstörung vorn links, vermehrten Schweissausbruch und baldige Ermüdung. Das Leiden habe jeder Behandlung getrotzt und habe sich die Anschwellung allmählich vergrössert.

1. Klinischer Befund am ausgeruhten Pferde:

a) Allgemeinzustand: Braune Irländer-Stute, 10jährig, in gutem Nährzustande. Puls 34, gleich- und regelmässig und gut fühlbar. Atmung 16, keine dyspnoeischen Erscheinungen. Temperatur 37,8 Grad. Der Bluttiter nach Sahli beträgt 46. Perkussion des Brustkorbes o. B. Die Auskultation in der Herzgegend ergibt zeitweise einen gespaltenen l. Herzton.

b) Örtliche Veränderungen: Bilaterale Auftreibung im Gebiete des kaudalen Drittels des Brachiocephalicus, des ventralen Drittels der Schulter- und Armmuskulatur und des dorsalen Drittels des Vorarms. Die Schwellung ist linkerseits ausgeprägter als rechts und erreicht ihren Höhepunkt in der Anconaengruppe. Die Distanz zwischen den beiden höchsten Punkten im Tricepsgebiete beträgt 54,5 cm. Die Auftreibung hat eine derbelastische Konsistenz, erweist sich als unschmerzhaft und verläuft allmählich in die unveränderten Muskelpartien. Die Haut imponiert durch die pralle Vorwölbung von Gefässen, die ein schwarz-rotes venöses Blut enthalten. Der Hämoglobingehalt in diesem Blute ist um einige Teilstriche höher als der zu gleicher Zeit im Jugularisblut rechts eruierte Bluttiter nach Sahli. Im übrigen lässt sich die Haut auf ihrer Unterlage verschieben und haben die erwirkten Fingereindrücke kein Bestehen.

2. Klinischer Befund während und nach den Arbeitsreprisen:

a) An der Longe: Nach 5 Minuten forcierter Galoppbewegung Erscheinungen hochgradiger Dyspnoe. Nüstern trompetenartig erweitert, Dampfrinnenbildung, Schweissausbruch, Ermüdung. Die vorgenommene Untersuchung ergibt eine Rektaltemperatur von 39,8 Grad, 100 Atemzüge in der Minute, 80—90 schlecht fühlbare Pulswellen. Die sichtbaren Kopfschleimhäute, speziell die der Zungenschleimhaut, sind bläulich verfärbt. Die Herzschläge werden übertönt durch ein stark verschärftes Vesikuläratmen. Positive Venenpulsation, namentlich an der linken Drosselvene. Die örtlichen Schwellungen haben an Umfang bedeutend zugenommen, am stärksten wiederum im Tricepsgebiete. Die Entfernung zwischen den beiden höchsten Punkten daselbst ist auf 59,5 cm (+ 5 cm) angestiegen. Die Konsistenz wird am besten mit der einer satten Fussballe verglichen. Die Hautvenen heben sich wurmartig von ihrer Unterlage ab. Das Blut hat eine schwarze Farbe angenommen, fliesst nach Punktion ohne Kompression aus den Hautvenen, um erst im Verlaufe einer Stunde zur Hämostase zu gelangen. Das Blut aus diesen Hautvenen zeigt eine Hämoglobinvermehrung von 21 Teilstrichen nach Sahli.



Nach ½ Std.: Puls 40, Atmung 80 (prägnantes Vesikuläratmen)
Nach 1 Std.: Puls 36, Atmung 28 (deutliches Vesikuläratmen)

Nach 2 Std.: Puls 34, Atmung 18 (schwaches Vesikuläratmen), Sahli 57 (in den Hautvenen 60).
Nach 20 Std.: Puls 34, Atmung 12. Sahli 48 (in den gestauten Hautvenen 56).

b) Unter dem Sattel: Im Anschluss an eine Trabreprise von 20 Minuten, während welcher Zeit das Pferd willig vorwärts ging und keine Ermüdungserscheinungen zeigte, wird ein Jagdgalopp gemacht. Nach 8 Minuten wird eine Lahmheit vorn links konstatiert und nach weiteren 2 Minuten ist die Stute ausgepumpt, wonach die vorgenommene Untersuchung analoge Befunde zu registrieren gibt (Atemfrequenz 110, hochgradige Dyspnoe, Cyanose, verzögerte Beruhigung). Die Bewegungsstörung hat sich als eine gemischte Lahmheit vorn links mit Zehenschleifen herausgestellt.

Diese Erscheinungen wurden als eine Behinderung des venösen Abflusses in der Vorhand und der Lunge interpretiert und da die Veränderungen beidseitig vorlagen, wurde angenommen, dass das Hindernis im Kreislaufmotor selbst liege und lautete daher die an den eidg. Oberpferdearzt rapportierte Diagnose: Herzaffektion.

Gegen diese Diagnose sprach die Absenz jeglicher Herzgeräusche. Vorsichtiger wäre dieses Leiden diagnostiziert gewesen mit der Bezeichnung: Zirkulationsstörung mit Dyspnoe und Lahmheit. Die Prognose musste auf alle Fälle als ungünstig bezeichnet werden.

Therapie: Abschlachtung.

Path.-anat. Diagnose: „Thrombose der Vena cava cranialis und der Vena axillaris sinistra. Der Thrombus war nur direkt im Sinus venosus und im Anfange der Vena cava cranialis festgeheftet, kranialwärts und besonders in der Vena axillaris sinistra flottierte er frei im Lumen auf eine Strecke von ca. 15 cm. Im übrigen war die Umgebung der rechten Vorkammer stark aufgetrieben und bindegewebig verdickt."

Im folgenden sei nun versucht, das klinische Bild und die vorliegenden path.-anat. Veränderungen vom physiologischen Standpunkte aus zu werten.

1. Durch die Verengerung des Lumens der Vena cava cranialis mit fibrösen Massen wird der Rückstrom aus dem Einzugsgebiete (Vorhand und Lunge) im hemmenden Sinne beeinflusst. Da es sich nur um eine partielle Verlegung handelt, sind am ausgeruhten Körper keine augenfälligen Störungen wahrzunehmen.

Dieselben machen sich geltend, wenn vermehrte Arbeit verlangt wird, d. h. bei Gegenwart einer Arbeitshyperämie.

2. Die Schwellung ist in der linken Laffenpartie prägnanter, weil sich in der Vena axillaris sinistra ein flottierender Thrombus findet.

3. Der Zustand in den getriebenen Muskelpartien kann auch nach langen Ruhepausen nicht zur Norm zurückkehren, weil sich durch Stauungsdruck die Gewebe gedehnt und an Elastizität eingebüsst haben.

4. Da es sich um ein kaltes Ödem handelt, waren keine Schmerzsymtome auszulösen; Fingereindrücke blieben nicht bestehen, wegen der prallen Füllung der Venen.

5. Die gemischte Lahmheit, mit Zehenschleifen bei intensiver Arbeit, findet ihre Erklärung einerseits in der durch die Stauung entstandenen Gebundenheit und andererseits in der durch die Zirkulationsstörung bewirkten Ernährungsstörung. Das Zehenschleifen ist ferner die Folge einer mangelhaften Fixation im Ellbogengelenk.

6. Da die Vv. bronchiales in ihrer Strömung auch alteriert sind, kommt es auch zu einer vermehrten Flüssigkeitsansammlung in der Lunge, was das verschärfte Vesikuläratmen und zum Teil die gereizte Atmung plausibel machen kann.

7. Die hohe Atemfrequenz und die verzögerte Beruhigung finden aber gewiss noch Unterstützung in dem gestörten Gleichgewicht zwischen arteriellem und venösem Blut, also in einer Störung im Gefässystem. Das CO_2 überladene Blut in den gestauten Partien wird beim Gasaustausch die Lunge reizen, die Frequenz beschleunigen und die Zyanose bekräftigen.

8. Die verstärkte Schweissekretion und die baldige Ermüdung finden ihre Erstehungserklärung in der durch die gestörte Lungenventilation bewirkten Überhitzung und dadurch gesteigerten Eiweissabbau im Organismus.

9. Der im Anschluss an eine Arbeitsreprise bedeutend vermehrte Hämoglobingehalt in dem gestauten Blute aus der V. jugularis und speziell den prall gefüllten Hautvenen ist als eine rein mechanische Folge der verlangsamten Blutströmung bei venösen Stauungszuständen aufzufassen („bei Zuständen venöser Stauung lagern sich mehr Blutkörperchen ab, ähnlich wie bei einem Strom an Stellen, wo er langsamer fliesst, mehr Geschiebe abgelagert wird...“ Sahli: Bd. II., 1. Teil 333).

Über die Frage der Ätiologie können keine positiven Angaben gemacht werden. Vielleicht stehen diese bindegewebigen Neubildungen im Zusammenhange mit einer durchgemachten, schleichenden Infektionskrankheit. Dafür würde auch der ziemlich niedere Hämoglobingehalt sprechen.

Cancer et inspection des viandes.

(Réponse au travail du Dr. R. Benoît, vét. adjoint des Abattoirs de Lausanne: „Contribution à l'étude des tumeurs malignes." „Schweizer Archiv für Tierheilkunde". Janvier 1929.)

Par le Dr. André Wagner, Vétérinaire des Abattoirs de Berne.

La lecture du travail du Dr. Benoît m'a suggéré diverses réflexions que je me permets, en toute franchise, de consigner ici.

Il s'agit d'un cheval cryptorchide, âgé de 18 ans, atteint depuis 2 ans environ d'une tumeur maligne d'un testicule ectopique. Les conjonctives, les muqueuses nasales et buccales sont nettement pâles; l'amaigrissement, au dire du propriétaire, est sensible. Autopsie: la tumeur pèse 7 kg. A l'ouverture du péritoine, s'écoulent environ 10 litres d'un liquide trouble, blanc-rouge sale, inodore. Du bassin à l'estomac s'étend une tumeur brun-rouge et jaune sale sans contour défini, de 31 kg. Elle est formée par un conglomérat de ganglions mésentériques agrandis et d'aspect morphologique très modifié. Le rein droit est complètement entouré par la tumeur. Notons encore la présence dans la prostate d'une tumeur de la grandeur de 2 poings, de même nature que la tumeur testiculaire: une métastase. Autre métastase de la grosseur d'un citron dans la région du ganglion inguinal profond. Le ganglion inguinal superficiel droit est légèrement hypertrophié et humide à la coupe. Nous apprenons encore que le cheval a souffert d'une pyélonéphrite droite, d'une cystite, et d'une péritonite sérofibrineuse. Les ganglions du foie ont la grosseur d'une noix, le poumon est légèrement emphysémateux, couleur rose très pâle, et le cœur droit dilaté, le muscle flasque. L'examen histologique s'arrête au diagnostic: „Seminome d'un testicule ectopique avec métastases dans les ganglions mésentériques et la prostate ayant provoqué secondairement une pyélonéphrite droite et une péritonite séro-fibrineuse."

Voici maintenant (c'est le but de notre réponse) ce qui nous a semblé bizarre: Le Dr. Benoît déclare ce cheval propre à la