

**Zeitschrift:** Schweizer Archiv für Tierheilkunde SAT : die Fachzeitschrift für Tierärztinnen und Tierärzte = Archives Suisses de Médecine Vétérinaire  
ASMV : la revue professionnelle des vétérinaires

**Herausgeber:** Gesellschaft Schweizer Tierärztinnen und Tierärzte

**Band:** 65 (1923)

**Heft:** 2

**Artikel:** Einige Mitteilungen aus der Rinderpraxis

**Autor:** Giovanoli, G.

**DOI:** <https://doi.org/10.5169/seals-589125>

### **Nutzungsbedingungen**

Die ETH-Bibliothek ist die Anbieterin der digitalisierten Zeitschriften auf E-Periodica. Sie besitzt keine Urheberrechte an den Zeitschriften und ist nicht verantwortlich für deren Inhalte. Die Rechte liegen in der Regel bei den Herausgebern beziehungsweise den externen Rechteinhabern. Das Veröffentlichen von Bildern in Print- und Online-Publikationen sowie auf Social Media-Kanälen oder Webseiten ist nur mit vorheriger Genehmigung der Rechteinhaber erlaubt. [Mehr erfahren](#)

### **Conditions d'utilisation**

L'ETH Library est le fournisseur des revues numérisées. Elle ne détient aucun droit d'auteur sur les revues et n'est pas responsable de leur contenu. En règle générale, les droits sont détenus par les éditeurs ou les détenteurs de droits externes. La reproduction d'images dans des publications imprimées ou en ligne ainsi que sur des canaux de médias sociaux ou des sites web n'est autorisée qu'avec l'accord préalable des détenteurs des droits. [En savoir plus](#)

### **Terms of use**

The ETH Library is the provider of the digitised journals. It does not own any copyrights to the journals and is not responsible for their content. The rights usually lie with the publishers or the external rights holders. Publishing images in print and online publications, as well as on social media channels or websites, is only permitted with the prior consent of the rights holders. [Find out more](#)

**Download PDF:** 09.02.2026

**ETH-Bibliothek Zürich, E-Periodica, <https://www.e-periodica.ch>**

5. Montané et Bourdelle, Anatomie régionale des animaux domestiques. I. Cheval. 1913.
  6. F. Müller, Lehrbuch der Anatomie der Haussäugetiere. III. Aufl. 1885.
  7. Ellenberger, Scheunert, Lehrb. der vergl. Physiologie der Haussäugetiere. 1920.
  8. Skoda, K., Über die Bedeutung der Tubendivertikel (Luftsäcke) bei den Equiden. Anatomische Hefte, I. Abteilung. 128. Heft (42. Bd., H. 3). 1911.
  9. Vermeulen, H. A. Die Tuba auditiva beim Pferde und ihre physiologische Bedeutung. Morpholog. Jahrbuch, XL. 1909, und Inaug. Diss. Vet. med. Fak. Bern. 1909.
  10. Brehms Tierleben, Vierte Auflage. Säugetiere. 3. und 4. Band. 1915 und 1916.
  11. Zell, Th., Unsere Haustiere vom Standpunkt ihrer wilden Verwandten. Verlag O. Reissner, Dresden. 1921.
  12. Richter, H., Die Entwicklung der Begriffe: Kraft, Stoff, Raum, Zeit durch die Philosophie mit Lösung des Einsteinschen Problems. Verlag Otto Hillmann, Leipzig. 1921.
  13. Richter, H., Zwei Grundgesetze der lebenden Masse und der Natur überhaupt. Tierärztl. Rundschau 1922, Heft 14 u. 15 und Mitteilungen der Naturforschenden Gesellschaft Bern, 1922.
- Die übrige Literatur vergl. bei Skoda (8) und Vermeulen (9).

## Einige Mitteilungen aus der Rinderpraxis.

Von G. Giovanoli, Soglio.

### 1. Darminvagination.

Zu den selteneren Erkrankungen des Rindes zählen die unter der Bezeichnung Darmeinschiebungen zusammengefassten Lageveränderungen des Darmes, wobei sich ein Darmabschnitt teleskopartig in den nächstfolgenden einschiebt, von diesem erfasst und mit dem zugehörigen Gekröse darmabwärts gezerrt und fest umschnürt wird. Der eingestülpte Teil wird festgehalten und macht die Selbstlösung der Einschiebung unmöglich. Man kann nicht fehlgehen, wenn man die Invagination zu den Krankheiten rechnet, die durch Behandlung schwer, wenn nicht unmöglich in Heilung übergeführt werden können. Das Leiden führt immer zum Tode. Aus wirtschaftlichen Gründen ist die frühzeitige Schlachtung der Tiere angezeigt. Die Erfahrung lehrt, dass eine frühzeitige Erkennung der Invagination schwer, wenn nicht ganz unmöglich ist. Im Anfange sind die Erscheinungen diejenigen einer sehr heftigen Kolik, die von den aus anderen Ursachen ausgelösten Schmerzäusserungen nicht abweichen.

Nach der Literatur liefert die Abtastung der Eingeweide per rectum gute Anhaltspunkte für die Feststellung der Diagnose.

Die Darmeinschiebung lässt sich aber nur bei positivem Ergebnis der Rektaluntersuchung mit Sicherheit erkennen, sofern der tastenden Hand die eingeschobene Stelle zugänglich ist. Gelingt es nicht, vom Mastdarm aus die invaginierte Stelle durchzufühlen, so wird der diagnostische Zweifel nicht behoben. Die sichere Diagnose kann nur post mortem gestellt werden. Bei fortgeschrittener Trächtigkeit, sowie bei Invagination des Anfangsstückes des Dünndarmes vermag die Untersuchung per anum nicht ein positives Resultat zu liefern, wie der von mir beobachtete Fall beweist.

Wie bereits angeführt, nimmt die Darminvagination ausnahmslos einen letalen Ausgang. Die Bösartigkeit der Krankheit erklärt die grosse Bedeutung, die eine frühzeitige, sichere Erkennung des Leidens für die möglichst nutzbringende wirtschaftliche Verwertung der Tiere hat. Um Anhaltspunkte für die Sicherstellung der Diagnose anzubahnen und zu gewinnen, erachte ich es für angebracht, die von mir gemachten Beobachtungen in aller Kürze mitzuteilen.

Am 9. Oktober 1919 berichtete mir einer meiner Klienten, dass eine seiner trächtigen Kühe seit gestern vermutlich an Verdauungsstörung, resp. an hartnäckiger Verstopfung leide und jede Getränk- und Futteraufnahme vermeide. An Ort und Stelle erfuhr ich, dass die Patientin den ganzen Sommer hindurch munter und gesund gewesen war. Am vorhergehenden Morgen fand der Besitzer, als er um 5 Uhr in den Stall trat, dass das Tier von heftigen Schmerzen geplagt und sehr unruhig war. Nach Verabreichung von Kaffee mit Glaubersalz entleerte die Kuh bald darauf festweiche Darmausscheidungen. Bis 9 Uhr waren die Unruheerscheinungen bis auf ein geringes Trippeln verschwunden. Es bestand jedoch Verstopfung und völliger Mangel an Fresslust und Wiederkauen.

Befund: Die braune, achtjährige, gutgenährte, seit 8 Monaten trächtige Kuh steht im Stalle und achtet auf ihre Umgebung, von Zeit zu Zeit trippelt sie mit den Hinterbeinen wie jede hochträchtige Kuh. Ihr Allgemeinbefinden lässt aber auch für den aufmerksamen Beobachter keine vom normalen abweichenden Erscheinungen wahrnehmen. Die Kuh sucht jedoch auf alle mögliche Weise die Hinterhand tiefer zu stellen als die Vorderhand. Das Haar ist glatt. Die Temperatur der allgemeinen Decke ist gleichmässig verteilt, das Flotzmaul glänzend und mit Perlen besetzt. Die Palpation irgendeiner Stelle der Bauchwand, noch Druck auf den Schaufelknorpel oder auf den Rücken bereitet dem Tiere Schmerzen. Die Auskultation der Lunge ergibt einen normalen Befund. Die Herztöne rein, die Herztätigkeit lässt keine Veränderung erkennen; Puls regelmässig, eher klein. Pansenbewegung ist

nicht zu fühlen und Pansen- und Darmgeräusche sind nicht zu hören. Vorgelegtes Futter wird hartnäckig verschmäht.

Die Rektaluntersuchung ergibt, dass im Mastdarm keine Kotmassen vorhanden sind. Die untersuchende Hand wird durch die peristaltische Welle nicht zurückgedrängt.

Bei der systematischen Untersuchung der Organe der Bauchhöhle durch den Mastdarm kann die tastende Hand, mit Ausnahme der lebhaften Bewegungen der Leibesfrucht, keine Veränderung der Organe ermitteln und auch keine Stelle finden, bei deren Berührung dem Tiere Schmerzen bereitet werden. Auf Grund dieses Befundes war es mir unmöglich, eine sichere Diagnose zu stellen. Ich erklärte das Leiden allgemein als Darmverschluss.

Angeordnet wurden Massage der Pansengegend, Frottieren des ganzen Körpers und Verabreichung von Abführmitteln mit Schleim. In Anbetracht der vorgerückten Trächtigkeit wurden die Mittel in nur schwachen Dosen verabfolgt und ausserdem ein Einlauf von 10 Litern lauwarmem Seifenwasser appliziert. Zwei Tage darauf, am 11. Oktober, untersuchte ich die Patientin abermals. Ihr Befinden hatte sich verschlechtert. Der Blick erschien trauriger. Die Hörner fühlten sich kalt an. Das Flotzmaul war wenig feucht. Der ganze Verdauungsapparat lag in Parese. Appetitlosigkeit und Verstopfung dauern fort. Puls schwach, kaum zu fühlen. Kopf- und Schleimhäute blass. Bei der Untersuchung des Mastdarmes fand ich diesen völlig leer, nur geringe Mengen glasigen Schleimes blieben in der Hand zurück. Die Leibesfrucht lebte.

Am 13. Oktober war das Allgemeinbefinden wiederum wesentlich verschlechtert. Die Patientin war teilnahmslos für die Umgebung, das Haarkleid rauh gestäubt und aufgebürstet, die Augen trüb, glanzlos und in die Höhlen zurückgesunken, das Flotzmaul trocken. Die Nasenöffnungen wurden nicht mehr ausgeleckt, infolgedessen bedeckten sich die Nasenränder mit Krusten. Puls an der Maxillaris nicht mehr fühlbar. Herzschlag pochend. Von Zeit zu Zeit drängte das Tier heftig auf den Kot, der jedoch nicht abgesetzt wird; statt dessen ging eine geringe Menge trüben, graurot gefärbten Schleimes ab. Die den Mastdarm untersuchende Hand fand keinen Kot, die Wände jedoch mit blutigglasigem Schleim überzogen. Leibesfrucht abgestorben. Die liegende Kuh liess häufig ächzende Töne hören und entleerte einen nussgrossen, mit Blut gemischten Kotballen. Am Abend des 14. brüllte die Kuh plötzlich, streckte krampfhaft die Beine und verendete.

Meiner unter obiger Überschrift auf Seite 407 des Jahrganges 1908 dieser Zeitschrift gemachten Mitteilung eine, ähnlichen Falles möchte ich zur Vervollständigung des Krankheitsbildes der Darmeinschiebungen noch folgende Winke zur gefälligen Beachtung anfügen. Am 5. Krankheitstage fand ich am Morgen in der Krippe vier Liter einer breiigen, stinkenden, grüngelblichen Masse, welche ich als erbrochenen Mageninhalt erkannte. Gleichzeitig war auch

eine ausgesprochene Blähung eingetreten. Beide Hungergruben ausgefüllt — Symptome, welche bei dem zweiten Falle nicht vorhanden waren.

Bei der Fleischschau fiel an dem Körperhöhleninhalt nichts Besonderes auf ausser ein blaurot verfärbtes, derbes, blutwurstähnliches Gebilde im Verlauf des Zwölffingerdarmes. Die angeschwollene, ungefähr 30 cm lange invaginierte Darmpartie war gegen den Gekrösansatz gekrümmt. — Beim Einschnitt in den kompakten, wurstähnlichen Teil bot sich das bekannte, pathologisch-anatomische Bild dar: Starke Schwellung, blutige Stauungsexsudation mit vollständigem Verschluss des Darmlumens. Das Gekröse war zu einem Strang zusammengedrückt und hineingezerrt. Die fast neun Monate alte Leibesfrucht war normal entwickelt. Das rechte Sprunggelenk war von der Nabelschnur umschlungen.

## 2. Leiomyom im Mastdarm.

In der mir zugänglichen Literatur finden sich nur ganz vereinzelte Fälle von beschränkt auftretender Wucherung des Gewebes des Mastdarmes verzeichnet. Im Hinblick auf die Seltenheit dieser Fälle erachte ich es für nützlich und wohl angebracht, folgenden Fall aus meiner Praxis mitzuteilen.

Am Morgen des 22. April 1921 wurde ich in aller Eile gerufen mit dem Vorbericht, eine Kuh dränge sehr stark auf den Darm und aus dem After fliesse eine todbringende Blutmenge aus.

An Ort und Stelle angelangt, fand ich im Stalle eine dreizehnjährige braune Kuh, die ganz frei umherschaut und Heu verzehrte. Die allgemeine Untersuchung des Tieres ergab nichts Abnormes, auch hatte der Besitzer nichts Krankhaftes wahrgenommen. Seit gestern konnten die Darmausscheidungen nur unter Kraftanwendung mit Drängen abgesetzt werden. Heute Morgen drängte die Kuh sehr stark. Mit jedem Drängen ging eine Menge Blut ab und aus dem After ragte eine faustgrosse, rote Geschwulst hervor.

Von Zeit zu Zeit drängte das Tier heftig mit der Bauchwand, wobei der After ausgestülpt wurde. An seiner inneren Wand trat ein faustgrosses, kugeliges, kurzgestieltes, blutwurstartiges Anhängsel heraus. Mit jedem Drängen wurde eine ziemliche Menge Blut ausgepresst. Nachdem ich die ganze Aftergegend gereinigt und desinfiziert hatte, fasste ich das von der Wand ausgehende, vorspringende Gebilde und löste es mit Leichtigkeit von seiner Unterlage ab. Eine gute Handlänge in dem Mastdarm war eine apfelgrosse, mit breiter Basis in die Darmlichtung hereinragende Wucherung fühlbar. Ausser dem Drängen und starker Blutung aus dem Rektum, war weder die Tätigkeit des Verdauungsapparates noch diejenige der Milchdrüse beeinflusst. Durch Anwendung von Kälte, hauptsächlich Schneesuppositorien, sistierte die Rektalhämorrhagie. Das Drängen minderte sich auch zusehends.



Am 9. Mai war volle Heilung eingetreten. Die Kuh erfreut sich seither der besten Gesundheit.

Der Besitzer erzählte mir, dass eine Tochter dieser Kuh vor Jahren auf der Weide ebenfalls eine kartoffelgrosse Neubildung mit den Fäzes entleert habe, ohne dass das Tier weder vor noch nach der Ausstossung irgendwelche Störung bekundet hätte.

Die dem pathologischen Institut Zürich eingesandte Geschwulst wurde als Leiomyom bestimmt.

### 3. Bruch des Rollbeines (Os tibiale).

Eine plötzliche Trennung des Zusammenhanges, fast immer verursacht durch eine gewaltsame mechanische Einwirkung von aussen, kommt an sämtlichen Knochen bei den Tieren vor; bei langen Röhrenknochen jedoch am häufigsten, weil diese mehr als kurze Knochen den Gelegenheitsursachen ausgesetzt sind.

Der Bruch einzelner Knochen, von denen mehrere zur Bildung eines Gelenkes dienen und zur Stützung eines Gliedes nebeneinander liegen, kommt nicht häufig zur Beobachtung. In einzelnen, jedoch sehr seltenen Fällen, wird bei Rindern das an der medialen Fläche des Sprunggelenkes liegende Rollbein zerbrochen. Das Rollbein ist ein grosser, dicker, länglich vier-eckiger Knochen, dessen oberes und unteres Ende runde Gelenkwalzen trägt. Es steht in beweglicher Verbindung mit dem Fersenbein, dem Unterschenkelbein, dem Kronenbein und dem grossen Kahnbein. Nach Chauveau kann die Schraube, die das Rollbein bildet, als die vollkommenste Rolle des ganzen Organismus betrachtet werden. Sie hat für die Beweglichkeit des Sprunggelenkes die grösste Bedeutung.

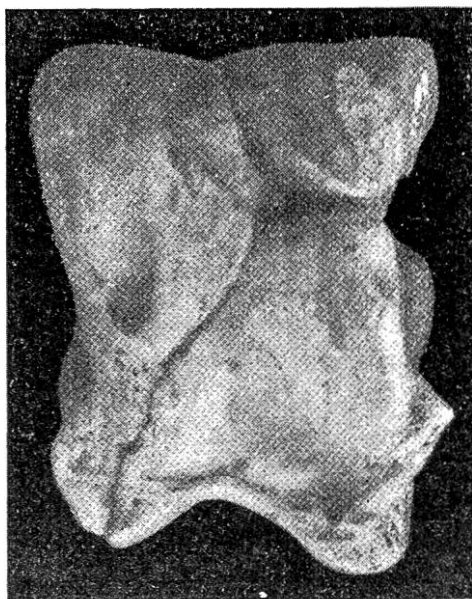
Die Literatur, so weit sie mir zugänglich war, hat bis jetzt nur einen Fall über Bruch des Rollbeines gebracht. Die spärlichen Mitteilungen, die man darüber besitzt, veranlassen mich, über einen von mir beobachteten Fall hier in aller Kürze zu berichten.

Am 4. Oktober 1920 wurde ich zur Untersuchung eines Rindes gerufen. Als Vorbericht erfuhr ich, dass das Rind am Abend vorher nicht mit der übrigen Viehhabe von der Weide zurückkam. Nach langem Suchen wurde es auf der Weide stehend aufgefunden, war hochgradig lahm und stützte sich nur auf drei Beine. Durch Antreiben und durch Unterstützung von vier Männern konnte das Tier mit Mühe in den ungefähr 500 Meter entfernten Stall durch Schieben und Heben zurückgebracht werden.

Bei meiner Ankunft fand ich ein zweijähriges, gut genährtes weibliches Rind im Stalle liegend vor, das anfänglich vergebliche Aufstehversuche machte, und endlich beim Auftreiben selbständig

aufstand. Der linke Fuss war am Sprunggelenk geschwollen, stark gebogen, nach vorne gehalten, berührte nur mit der Zehe den Boden und machte auf derselben keine Belastungsversuche. Mit Ausnahme des Sprunggelenkes hatte der Schenkel seine natürliche Länge und Form. Am ganzen Körper waren gar keine Spuren von Verletzungen wahrnehmbar. Anscheinend waren keine traumatischen Wirkungen vorausgegangen. Bei der Berührung des linken Beines zeigte das Tier ausserordentlich heftige Schmerzen. Das Sprunggelenk war an beiden Seiten angeschwollen. Die Geschwulst war teigig anzufühlen und bei gelindem Drucke sehr schmerzhaft. Ich fasste mit beiden Händen das Sprunggelenk und liess durch einen Gehilfen den unteren Teil des Fusses drehend bewegen. Die Bewegung zeitigte ein eigentümliches, reibendes, gelind knarrendes Geräusch. Um genau die Entstehungsstelle des Geräusches zu ermitteln, fasste ich mit einer Hand die innere Fläche des Gelenkes, legte das Ohr an die äussere Gelenkseite und liess den unteren Teil des Gliedes drehend bewegen. Das knarrende, reibende Geräusch war ganz deutlich an der vorderen Gelenkfläche wahrnehmbar. Wenn mehrere kleine Knochen zur Bildung eines Gelenkes beitragen, so ist es schwer, sich in einem konkreten Falle genauen Aufschluss zu verschaffen, ob die Schmerzhaftigkeit und das Knarren des Gelenkes vom Bruch eines einzelnen Knochens herrühren oder durch Lockerung und Lösung ihres Zusammenhanges bedingt sind.

Die grosse Schmerzhaftigkeit und die völlige Aufhebung jeder Verrichtung des Gelenkes leiteten mich zur Diagnose: Bruch eines Sprunggelenkknochens. Das sehr gut genährte Tier versagte jede Futteraufnahme, stöhnte beständig. Ich verzichtete auf eine Behandlung und riet zur Schlachtung des Tieres, welche am Tage darauf ausgeführt wurde. Die allgemeine äussere Besichtigung des enthäuteten Kadavers zeitigte keine Anhaltspunkte für irgendwelche vorausgegangene Gewalteinwirkung. Bei Zerlegung fanden sich keine vom Normalen abweichende Veränderungen vor. Das linke Sprunggelenk war abgerundet, nach allen Seiten verdickt. Die umgebenden Weichteile waren saftig geschwellt, gequollen und von grau-rötlicher Färbung. Die Gelenkkapsel war vorgewölbt wie eine Galle. Beim Öffnen floss aus derselben blutigrote, fadenziehende Flüssigkeit. Nach Entfernung aller Weichteile erschienen alle Gelenkknochen in normaler Stellung, ohne Ver-



schiebung. Das Rollbein zeigte eine schiefe Fissur, wie das Bild zeigt. Ich löste den Knochen ganz aus dem Gelenke und fand, dass derselbe in seiner ganzen Dicke gebrochen war. Nebst kleineren Brüchen war auch ein Kamm der Rolle abgebrochen. Es lag ein förmlicher Splitterbruch vor. Wahrscheinlich durch Ausglitschen und schiefe Belastung der ganzen Körperlast auf der Gliedmasse ist der Bruch entstanden. Die Beschreibung eines ähnlichen Falles findet sich in Furlanetto: „Les Boiteries de l'espèce Bovine“, den ich hier im Wortlaut bringe:

„Une excellente vache laitière, en courant, glissa sur le bord d'un fossé et tomba en roulant dans le fond. D'elle-même elle ne put se relever; à force de bras d'hommes on la mit debout et on la conduisit hors du fossé. Elle marchait à trois jambes, tenant la gauche de derrière toujours soulevée de terre. Appelée et rendu sur le lieu, voici ce qu'il me fut donné d'observer: La bête n'appuyait que sur trois jambes, la gauche de derrière était tenue en repos. Au jarret on apercevait un notable engorgement mou, élastique qui intéressait autant la face interne que l'externe. En appuyant la main on sentait une élévation de température, et en pressant même légèrement l'animal accusait d'excessives douleurs. Embrassant des deux mains la tuméfaction et faisant faire au métatarse des mouvements de latéralité je pus entendre nettement au jarret la crépitation, et constater sur la partie du membre, qui était au-dessous de la lésion une mobilité exagérée. En tenant compte du point où s'était développé l'engorgement et où se percevait la crépitation je fis le diagnostic d'une fracture complète de l'astragale.“

## Literarische Rundschau.

### Die einseitige Kastration bei den Kühen.

Inaugural-Dissertation von Dr. med. vet. Anton Seipel in Weiler i. A. München, 1922.

Über die einseitige Kastration der Kühe ist in der Literatur bisher wenig bekannt, wenn sie auch schon mehrfach vorgenommen wurde. In der Arbeit „die einseitige Kastration bei den Kühen“ ist auf Grund langjähriger Erfahrungen und Aufzeichnungen über 33 einseitig kastrierte Kühe unter Anführung von 15 genau geschilderten Fällen das Wesen der durch einseitige zystöse Entartung der Ovarien an Nymphomanie erkrankten Rinder im Vergleich mit der doppelseitigen Erkrankung gleicher Art geschildert. Ebenso die Folgezustände der einseitigen Kastration und der wirtschaftliche Wert derselben.

Als Merkmale für die durch einseitige zystöse Entartung der Ovarien hervorgerufenen Nymphomanie gelten: