Zeitschrift: Schweizer Archiv für Tierheilkunde SAT : die Fachzeitschrift für Tierärztinnen und Tierärzte = Archives Suisses de Médecine Vétérinaire ASMV : la revue professionnelle des vétérinaires

Herausgeber: Gesellschaft Schweizer Tierärztinnen und Tierärzte

Band: 64 (1922)

Heft: 8

Artikel: Myodegeneratio cordis und Degeneration der Stammesmuskulatur ("weisses Fleisch") beim Kalbe

Autor: Krupski, Anton

DOI: https://doi.org/10.5169/seals-592083

Nutzungsbedingungen

Die ETH-Bibliothek ist die Anbieterin der digitalisierten Zeitschriften auf E-Periodica. Sie besitzt keine Urheberrechte an den Zeitschriften und ist nicht verantwortlich für deren Inhalte. Die Rechte liegen in der Regel bei den Herausgebern beziehungsweise den externen Rechteinhabern. Das Veröffentlichen von Bildern in Print- und Online-Publikationen sowie auf Social Media-Kanälen oder Webseiten ist nur mit vorheriger Genehmigung der Rechteinhaber erlaubt. Mehr erfahren

Conditions d'utilisation

L'ETH Library est le fournisseur des revues numérisées. Elle ne détient aucun droit d'auteur sur les revues et n'est pas responsable de leur contenu. En règle générale, les droits sont détenus par les éditeurs ou les détenteurs de droits externes. La reproduction d'images dans des publications imprimées ou en ligne ainsi que sur des canaux de médias sociaux ou des sites web n'est autorisée qu'avec l'accord préalable des détenteurs des droits. En savoir plus

Terms of use

The ETH Library is the provider of the digitised journals. It does not own any copyrights to the journals and is not responsible for their content. The rights usually lie with the publishers or the external rights holders. Publishing images in print and online publications, as well as on social media channels or websites, is only permitted with the prior consent of the rights holders. Find out more

Download PDF: 13.12.2025

ETH-Bibliothek Zürich, E-Periodica, https://www.e-periodica.ch

Aus dem Schlachthof der Stadt Zürich.

Myodegeneratio cordis und Degeneration der Stammesmuskulatur („weisses Fleisch") beim Kalbe.

Von Dr. Anton Krupski.

Das Zusammentreffen einer grossen Anzahl Kälber jeweils an den Hauptschlachttagen bringt es mit sich, dass man Tiere gewahrt, die durch ein apathisches und deutlich verändertes Benehmen im Vergleich zu ihren normalen und gesunden Genossen auffallen. Für gewöhnlich sind sie von weither gesandt gekommen und waren genötigt, längere Zeit dichtgedrängt im Bahnwagen zu stehen. Mitunter ereilt diese kranken Geschöpfe auf dem Transport ein rascher Tod. Bei der Sektion nun findet man entweder schwere Veränderungen des Nabels, der Gelenke und des Darmes, oder dann nicht so selten ganz eigentümliche Alterationen des Herzmuskels, die selbständig für sich — ohne dass andere Körperorgane krankhafte Erscheinungen zeigen — bestehen können und unter Umständen der Untersuchung leicht entgehen. Über diese Veränderung, die ich mitunter beim gleichen Tier auch in der Stammesmuskulatur beobachten konnte, soll im folgenden kurz die Rede sein. Um es gleich vorwegzunehmen, führt keineswegs jede derartige Herzmuskelalteration beim Kalbe zur Notschlachtung oder zum Tode, so dass man in der Lage ist, dieselbe bei der Fleischschau recht häufig festzustellen. Indessen kommt es doch vor, dass die aus der Herzmuskel-Veränderung resultierende myokardiale Insuffizienz den Strapazen eines langen Bahntransportes nicht gewachsen ist und die Tiere während der Fahrt zugrunde gehen. Die Sektion fördert dann diese Degenerations-Erscheinungen des Herzmuskels zutage, die, neben den vielfach zu beobachtenden Stauungen, z. B. in der Lunge, die Ursache der Herzschwäche und des Herztodes sind.

Nach meinen Beobachtungen ist vor allen Dingen die linke Herzhälfte von der Veränderung betroffen, die in einer grauweisslichen bis lehmfarbigen, fischfleischähnlichen Verfärbung des Herzmuskels besteht und die vielfach ganz auffallenderweise subepikardial oder subendokardial lediglich bis ziemlich genau zur halben Dicke des Herzmuskels vordringt. Dieser kann nun in der ganzen Ausdehnung der linken Herz-

kammer und des linken Vorhofes mit haarscharfer Abgrenzung gegen die rechte Herzhälfte ergriffen sein, oder aber die Veränderungen sind in mehr oder weniger grösseren, flecken- und strichförmigen, grauweisslichen Stellen sichtbar, mit dazwischen normal erscheinendem, rötlichen Muskelgewebe. In einem Falle fand ich auch eine Hypertrophie der Muskulatur des linken Ventrikels, die subepikardial in der halben Dicke der Herzwand verändert war, im übrigen aber die linke Herzhälfte vollständig einnahm, während die rechte Herzkammer an nur kleinen Stellen die typische Graufärbung zeigte. Am Ursprung der Aorta, sowie an der Herzbasis trifft man mitunter ein leichtes Ödem. Bei verendeten oder notgeschlachteten Kälbern fand ich des weiteren das Lungeninterstitium, sowie die beiden Vorderlappen serös infiltriert, mit speckiger Verdickung der Septen, während das Parenchym von Mittel- und Zwerchfellappen lufthaltig war. Ein Kalb, das verendet im Bahnwagen angetroffen wurde, zeigte Stauungstranssudation in beiden Brusthöhlen und in der Herzbeutelhöhle.

In seiner zutreffenden Schilderung der Myodegeneratio cordis bemerkt Kitt,*) dass bei geschlachteten Kälbern die Veränderung nicht selten in der eigenartigen Form anzutreffen sei, dass der Herzmuskel (entgegen meinen Befunden) vorzugsweise rechts nur in seiner halben Dicke, nur auf eine Schicht von 2—8 mm subepicardial oder subendocardial trübgrau oder lehmfarbig und trocken, wie gekocht, aussehe, und die so veränderte Zone fast landkartenähnlich scharf begrenzt erscheine. Manchmal bestehe bei dieser noch unaufgeklärten Herzanomalie auch die als „weisses Fleisch" bezeichnete ausgebreitete Veränderung der Stammesmuskulatur. Die Herabsetzung der Funktion des Herzens durch Myodegeneration führe zu Dilatation namentlich der rechten Hälfte, Stauungen in die rechte Vorkammer zum Hohlvenengebiet und damit zu Stauungstranssudation in die Herzbeutelhöhle, oder bei linksseitiger und totaler Ausbreitung usw., wegen mangelhafter Entleerung des linken Ventrikels zu Überfüllung der linken Vorkammer und der Lungenvenen, zu Stauungen in der Lunge und suffocatorischem Ende.

Was die Alteration der Stammesmuskulatur anbetrifft, die man gelegentlich, aber nicht immer, im Verein mit der beschriebenen Myodegeneratio cordis vorfindet, habe ich bei einem drei Wochen alten Kalbe folgendes feststellen können: In der Triceps-Muskulatur zu beiden Seiten, insbesondere gegen

*) Kitt, Lehrbuch der path. Anatomie der Haustiere, 4. Auflage, II. Band, S. 371.

die Tiefe dem Plexus axillaris zu, sind mit starken Blutungen durchsetzte Stellen wahrnehmbar, die zum Teil konfluieren, dunkelrot erscheinen und etwa den Eindruck einer traumatischen Genese erwecken. Daneben aber zeigt die Muskulatur ausgedehnte grauweisse Stellen von eigentümlich speckartiger, derber Beschaffenheit und eine sulzige Infiltration des ganzen affizierten Bezirkes. Genau die gleichen Veränderungen finden sich auch in der Biceps-, Semitendinosus-, Semimembranosus- und Glutäus-Gruppe, zum Teil in grosser Ausdehnung. Vielfach sind nur einzelne Muskelbündel betroffen, während die benachbarten schön rötlich und normal erscheinen. Hiebei ist zu bemerken, dass diese Veränderungen, die wohl nur in vereinzelten Fällen auf die gesamte Körpermuskulatur sich erstrecken, dagegen meistens nur herdweise und abgegrenzt, in zum Teil freilich ausgedehnten Partien sich vorfinden, keineswegs identisch ist mit der Beschaffenheit des Fleisches der sogenannten „weissen" Kälber, deren Muskulatur in toto, ohne Veränderung der Struktur, in ausgesprochenen Fällen eine auffallend mattweissliche bis blassgrünliche Farbe aufweist. Im Gegensatz hierzu zeichnen sich die sog. „roten" Kälber durch eine schön rote Blutfarbe der Muskulatur aus. Ich habe auf diese Unterschiede in einem andern Zusammenhang bereits hingewiesen.*) Doch bedarf die keineswegs völlig abgeklärte Erscheinung noch eines eingehenderen Studiums. Im allgemeinen ist zu sagen, dass diese weissliche Muskulatur, die je nach dem Tier stark variiert, und als Fleisch in der Qualität den Vorzug hat, für gewöhnlich während eines ganz bestimmten Alters, so ungefähr bis zur 15. Lebenswoche (nach Gerlach**) bis zum 6. Monat), vorherrscht.**) Nach dieser Zeit erscheint das Fleisch, auch wenn mit der Milchfütterung fortgefahren wird, deutlich rötlich. Man spricht dann von sogenannten „überständigen" Tieren. Wie Zschokke***) nachgewiesen hat, wird bei dieser erwähnten, weissen Muskulatur irgendeine Struktur-Veränderung vermisst. Es fehlt lediglich der Muskelfarbstoff. Im Gegensatze hierzu handelt es sich bei der in der Mehrzahl der Fälle fleckenweise auftretenden, weisslichgrauen Ver-

*) Krupski, A., Dieses Archiv, Bd. 63, S. 282 und 374, 1921.

**) Gerlach, Die Fleischkost des Menschen. Berlin 1875. Seite 161 sagt der Autor: „Schweine und Kaninchen haben immer, Kälber etwa bis zum 6monatlichen Alter weisses Fleisch."

***) Zschokke, E., Über Degenerationsformen der Stammesmuskulatur. Dieses Archiv, Bd. 40, S. 97, 1898.

färbung des Fleisches von Kälbern, wie sie von Repiquet*) und andern beschrieben worden ist, um Degenerationserscheinungen. Wohl die ausführlichste und exakteste Darstellung der histologischen Befunde dieser eigentümlichen Veränderungen liegt vor von Bürki**.) Verschiedene Umstände bewogen den Autor als Ursache des „weissen Fleisches" der von ihm untersuchten zwei Fälle eine „Myodysgenese oder Myobradygenese, d. h. einen Stillstand, eine Verzögerung oder eine verspätete Wiederholung der embryonalen Entwicklung der quergestreiften Muskulatur anzunehmen. Diese Erklärungsweise, die auch in der neuesten Auflage des Kitt'schen***)

Fig. 1.

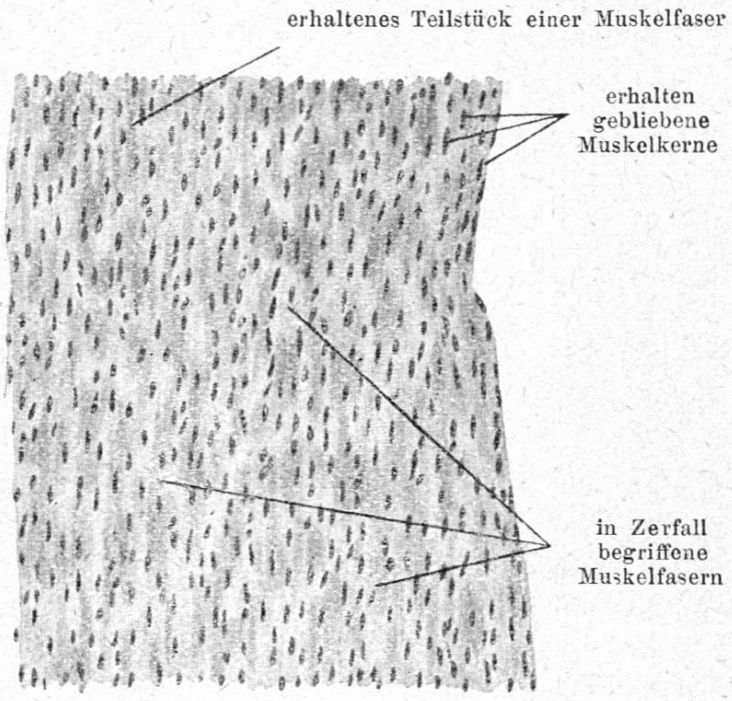

Längenschnitt Glutäus-Muskulatur eines 3 Wochen alten Kalbes.

Lehrbuches der path. Anatomie angeführt ist, dürfte indessen nach meinem Dafürhalten kaum das Richtige treffen. Vom histologischen Befund sei kurz folgendes erwähnt:

In einem Längenschnitt durch die Stammesmuskulatur (Fig. 1)

*) Repiquet, zitiert nach Bürki l. c.

**) Bürki, Fr., Über Myodysgenese, eine „Ursache des weissen Fleisches bei Kälbern". Virchows Archiv, Bd. 202, S. 89, 1910.

***) Kitt, Th., Lehrbuch der path. Anatomie der Haustiere. 5. Auflage, S. 328.

erscheint die Längsstreifung, wie dies auch Bürki festgestellt hat, unterbrochen, indem die Faser aus dunkleren und helleren Querstücken besteht. Auch die Querstreifung ist nicht mehr sichtbar, wie denn überhaupt die normale Struktur einer Muskelfaser völlig verwischt ist. Man gewahrt Vakuolenbildung, und das Gewebe tingiert sich schlecht. Im Ganzen bietet sich das Bild eines deutlichen Zerfalls der einzelnen Muskelfasern. Was sodann in den Schnitten besonders auffällt, ist der ausserordentliche Kernreichtum, auf den gleichfalls zuerst Bürki hingewiesen hat. Zweifelsohne ist dieses gehäufte Auftreten von Kernen dem Umstande

Fig. 2.

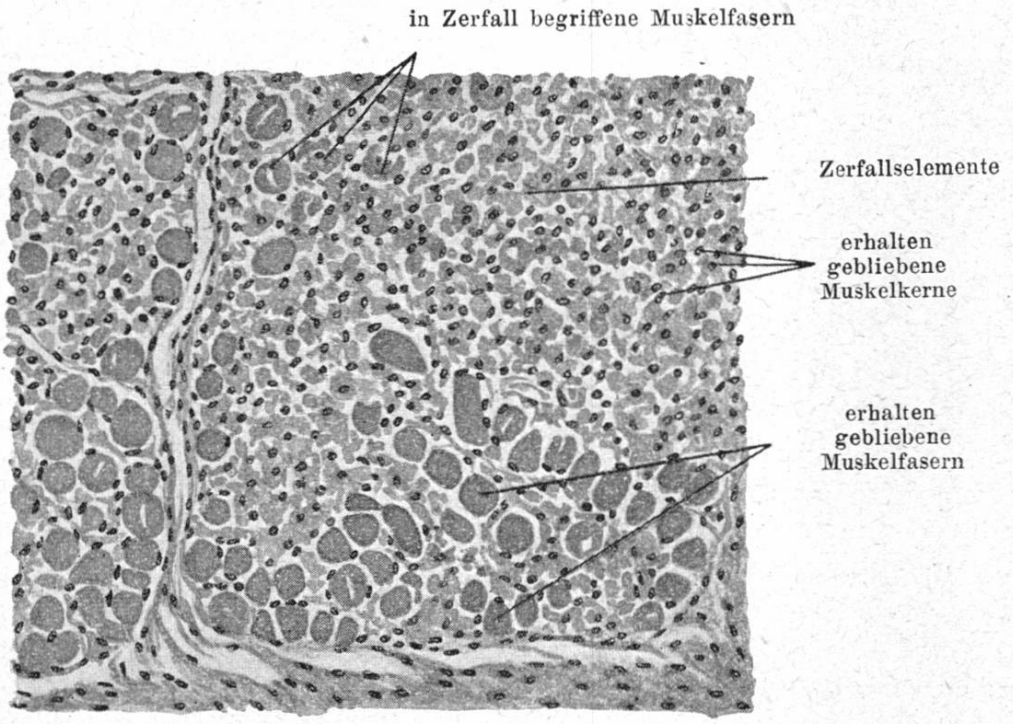

Querschnitt linke Herzkammer-Muskulatur eines 3 Wochen alten Kalbes.

zuzuschreiben, dass durch den Zerfall der Muskelfasern deren Kerne frei werden und nach Bürki sich sogar vermehren können. Im übrigen steht fest, dass man es mit Kernen und nicht mit Leukozyten oder Phagozyten zu tun hat. In der quergeschnittenen Herzmuskulatur sind im histologischen Bilde ähnliche Veränderungens die aber wesentlich weiter vorgeschritten sind, feststellbar. Vor allen Dingen fällt beim Schnitt durch die makroskopisch am stärksten veränderten Muskelpartien das stellenweise vollständige Fehlen der kontraktilen Muskelelemente auf. An deren Stelle findet man eigentümliche Zerfallselemente, die aber allem Anscheine nach bereits Regenerationsformen aufweisen und die zweifellos ihren Ursprung einer Sarkolysis verdanken. Auch hier

tritt ein ungewöhnlicher Kernreichtum zu Tage. Bisweilen sind die Umrisse einer Muskelfaser mehr oder weniger noch deutlich zu sehen — man findet hier alle möglichen Übergänge — oder aber die Faser ist deutlich und scharf begrenzt, zeigt aber einen durch die Mitte gehenden Spalt, wohl als Zeichen einer beginnenden Auflösung.

Es handelt sich also bei diesen Veränderungen nicht um eigentlich nekrotische Prozesse, sondern wir bezeichnen sie am besten mit Zschokke*) als eine Atrophie der Muskelfasern, wobei deren Protoplasma wahrscheinlich einer raschen Auflösung entgegengeht. In welcher Weise und in welchem Umfange nun ein eventueller Regenerations-Prozess einsetzt, ist schwierig zu sagen. Doch dürfte ein solcher, wie das auch Bürki glaubt nachgewiesen zu haben, sicherlich stattfinden. Wenigstens lässt das ungleich seltenere Vorkommen dieser Degenerationserscheinungen beim erwachsenen Tiere insbesondere am Herzen oder das Fehlen von Narbengewebe (Bindegewebe) dies vermuten.**) Freilich dürfte vor allen Dingen der Grad der Schädigung ausschlaggebend sein. Was wissen wir nun von der Genese dieser Veränderungen? Bürki bezeichnet sie, wie bereits erwähnt, auf Grund zweier untersuchter Fälle als Myodys- oder Myobradygenese. Auch Traumen werden verantwortlich gemacht. Im Verlaufe meiner Untersuchungen, die über 30,000 Kälber umfassen, bin ich indessen zu einer ganz andern Auffassung der genetischen Natur dieser Veränderungen gekommen. Der Umstand nämlich, dass man dieselben gelegentlich neben einer zugleich bestehenden Nabelentzündung oder Arthritis vorfindet, lässt sofort die Vermutung aufkommen, dass hier zweifelsohne Toxinwirkungen die ursächliche Noxe darstellen. Zu dieser Erkenntnis gelangt man insbesondere dann, wenn man Gelegenheit hat, zahlreiche, wenige Tage oder Wochen alte Kälber zu untersuchen. Man wird beobachten können, dass vor allen Dingen die Herzveränderungen schon vor der 6. oder 7. Lebenswoche angetroffen werden und dass sie unzweifelhaft mit Nabel- oder anderen Infektionen, die naturgemäss bei

*) Zschokke, E., Beitrag zur Kenntnis der Herzkrankheiten. Dieses Archiv, Bd. 42, S. 193, 1900.

**) Doch beschreibt Hüttner, Wochenschrift für Tierheilkunde und Viehzucht, Jahrg. 37, S. 273, 1893, einen offenbar hierher gehörigen Fall von wachsartiger (hyaliner) Degeneration der Gesamtmuskulatur beim Ochsen. Mündlicher Mitteilung zufolge beobachtet auch Kollege F. Hefti in Zürich einen derartigen Fall.

Die ähnliche Veränderung bei ausgewachsenen Schweinen und Schafen bedarf noch der Untersuchung.

ganz jungen Tieren gehäuft zur Beobachtung gelangen, indessen aber auch rasch ausheilen können, im Zusammenhang stehen. Wie also die Entstehung der Flecknieren mit Sicherheit in einer embolischen Nephritis zu suchen ist, so sind die beschriebenen Alterationen der Herz- und Stammesmuskulatur, wobei übrigens die Herzmuskelveränderungen weit häufiger vorkommen, als Degenerationsformen zufolge Toxinwirkung bei Nabelentzündung, Arthritis, Enteritis anzusprechen. Warum nun im einten Falle der Muskel auf die Reizwirkung des Toxins antwortet, im anderen Falle aber nicht, ist, wie immer, schwer zu entscheiden. Offenbar spielen nicht nur die Menge und Konzentrationen dieses Giftstoffes, sondern auch die Reaktionsfähigkeit des Organs, in unserem Falle die Muskulatur, eine Rolle. Interessant ist die Tatsache, dass immer diejenigen Muskelpartien von der Veränderung betroffen zu sein scheinen, die die grösste Arbeit zu verrichten haben, z. B. beim Herzen die linke Kammer. Von der Stammesmuskulatur sah ich vorzüglich die Kruppenmuskulatur affiziert. Als Analogon in der Humanpathologie ist wohl die Zenker'sche Degeneration der Stammesmuskulatur, die in einer totalen Alteration der kontraktilen Substanz besteht, anzusehen und beim Typhus in Erscheinung tritt. In welcher Weise nun das Toxin einwirkt, ob auf die Gefässe in erster Linie, oder auf das Protoplasma direkt, ist eine Frage für sich.

Der Standpunkt der Fleischschau kann nicht zweifelhaft sein. Sind die Veränderungen ausgedehnt, dann ist das Fleisch zum mindesten als bedingt bankwürdig zu erklären. Derartig veränderte Kalbsherzen sind zu konfiszieren.

Mit diesem Hinweise auf eine von der üblichen Erklärung völlig abweichende Auffassung der Genese dieser Alterationen, reihen sich diese unter die Toxinschädigungen ein, wie wir sie von zahlreichen Infektionskrankheiten her kennen. Und gerade beim Kalbe kommen pathogene Bakterien vor, die nachweislich schädigende Toxine ausscheiden (Gärtner-Bazillus, Paratyphusarten, Parakolibazillen). Irgendeine Sonderstellung, wie sie die Schule Guillebeau annimmt, kommt diesen Veränderungen nicht zu. Sie gehören zur grossen Gruppe der Schädigungen durch Bakterientoxine, die in ausserordentlich mannigfaltiger Weise alle möglichen Organe zu alterieren imstande sind. Aufgabe der Forschung ist es, dieses Mannigfaltige zu ordnen und die einzelnen Fälle unter eine fest-

stehende Erfahrungstatsache d. i. unter ein Gesetz zu subsumieren. Dies war auch der Zweck der vorliegenden Untersuchung, die insbesondere hinsichtlich der histologischen Verhältnisse keineswegs als erschöpfend zu betrachten ist.

Literarische Rundschau.

Die Wandlungen der Wundbehandlung in der Menschenmedizin unter dem Einfluss der Erfahrungen des Weltkrieges.

In seiner öffentlichen Habilitationsvorlesung sprach am 6. Juli 1922 in der Aula des Museums in Basel Herr Dr. med. Wilhelm Odermatt über die Wandlungen der Wundbehandlung unter dem Einfluss der Erfahrungen des Weltkrieges. Die Einleitung zu dem interessanten Vortrage bildete ein Rückblick auf die Geschichte der Wundbehandlung. Schon in der Zeit vor Hippokrates wurde eine Art thermischer, mechanischer und chemischer Antisepsis getrieben, und Hippokrates selbst stellte für die Wundbehandlung Forderungen auf, die zum Teil heute noch zurecht bestehen. Zur Zeit der Römer und Byzantiner finden wir neben der Blutstillung durch das Glüheisen, durch Tamponade und die Naht zum erstenmal die Unterbindung der Blutgefässe mit Faden aus Holzstoff, Seide und Darmsaiten. Im 15. Jahrhundert wurden die „vergifteten" Schusswunden durch Ausbrennen mit dem Glüheisen oder durch Eingiessen von siedendem Öl behandelt. Die weitere Entwicklung der chirurgischen Therapie brachte die — im Kriege jetzt wieder modern gewordene — offene Wundbehandlung (Paracelsus, 16. Jahrhundert), dann im Gegensatze hiezu — die Scharpietamponade und vollständige Okklusion (18. Jahrhundert), später weiterhin die systematische Anwendung des permanenten Wasserbades und der Dauerberieselung, dann die Verwendung von Gummiröhrchen zur Wunddrainage usw. Der Wendepunkt der Wundbehandlung fällt in das Jahr 1867, in welchem Lister mit der Empfehlung der Karbolsäureanwendung das antiseptische Verfahren einführte. Die Erkenntnis jedoch, dass alle Antiseptica eine schädliche Wirkung auf die Körperzellen ausüben und die Unsicherheit der chemischen Desinfektion führten zur Asepsis, d. h. zur physikalischen Keimprophylaxe.

In den Weltkrieg trat die grosse Zahl der Ärzte unter dem Banne der strengen Asepsis und im Glauben an den Lehrsatz, dass eine frische Schusswunde aus dem modernen Infantriegewehr als nicht infiziert zu betrachten und deshalb konservativ zu behandeln sei. Jedoch gegenüber den ungeahnten Sprengverletzungen des Weltkrieges versagte die konservative Behandlung völlig. Die frühere