

Zeitschrift: Schweizer Archiv für Tierheilkunde SAT : die Fachzeitschrift für Tierärztinnen und Tierärzte = Archives Suisses de Médecine Vétérinaire
ASMV : la revue professionnelle des vétérinaires

Herausgeber: Gesellschaft Schweizer Tierärztinnen und Tierärzte

Band: 63 (1921)

Heft: 1

Artikel: Bronchitis fibrinosa der Rinder

Autor: Giovanoli, G.

DOI: <https://doi.org/10.5169/seals-588110>

Nutzungsbedingungen

Die ETH-Bibliothek ist die Anbieterin der digitalisierten Zeitschriften auf E-Periodica. Sie besitzt keine Urheberrechte an den Zeitschriften und ist nicht verantwortlich für deren Inhalte. Die Rechte liegen in der Regel bei den Herausgebern beziehungsweise den externen Rechteinhabern. Das Veröffentlichen von Bildern in Print- und Online-Publikationen sowie auf Social Media-Kanälen oder Webseiten ist nur mit vorheriger Genehmigung der Rechteinhaber erlaubt. [Mehr erfahren](#)

Conditions d'utilisation

L'ETH Library est le fournisseur des revues numérisées. Elle ne détient aucun droit d'auteur sur les revues et n'est pas responsable de leur contenu. En règle générale, les droits sont détenus par les éditeurs ou les détenteurs de droits externes. La reproduction d'images dans des publications imprimées ou en ligne ainsi que sur des canaux de médias sociaux ou des sites web n'est autorisée qu'avec l'accord préalable des détenteurs des droits. [En savoir plus](#)

Terms of use

The ETH Library is the provider of the digitised journals. It does not own any copyrights to the journals and is not responsible for their content. The rights usually lie with the publishers or the external rights holders. Publishing images in print and online publications, as well as on social media channels or websites, is only permitted with the prior consent of the rights holders. [Find out more](#)

Download PDF: 08.01.2026

ETH-Bibliothek Zürich, E-Periodica, <https://www.e-periodica.ch>

latipes-Gruppe zusammenfassen. Eine besondere Stellung nehmen *maculatum* Meig. und *S. auricoma* Meig. ein, die besondere Puppengehäuse haben; das ♂ des *S. maculatum* hat auch ein besonders gestaltetes Hypopygium, wenigstens die „Zange“ ist ungewöhnlich geformt. Es kann sein, dass wenn mehr Arten bekannt werden, diese Gruppierung verändert werden muss. Es mag nur noch bemerkt sein, dass ich nach dem Vorgang von Lundström geglaubt habe, die Männchen könnten nach der Gestalt ihres Hypopygiums allein schon immer artlich unterschieden werden. Das ist aber nicht allgemein der Fall. Ich habe zwei neue Arten gefunden, deren Hypopygium dem von *S. ornatum* völlig gleicht, die aber besonders in ihren früheren Ständen ganz und gar von *S. ornatum* verschieden sind.

Die Larven können ebenfalls unterschieden werden, wobei u. a. die Beschaffenheit der Tracheenkiemen am Ende des Rückens eine Rolle spielt, weniger die Zahl der Wimpern des Strudelapparates. Letztere ist in weiten Grenzen variabel und die Zählung äusserst mühsam. Besonders charakteristisch ist die Gestalt der Unterlippe, die nur aus einer, nach vorn verschmälerten Platte besteht und am Vorderrand eine Reihe spitzer Zähnen trägt. Aber es gibt Arten, die auch hiernach nicht unterschieden werden können (*ornatum* und *argyreatum*). Die Oberkiefer können auch mit zur Unterscheidung dienen, weniger der Hypopharynx, und gar nicht Oberlippe und erste Maxillen. — Die Einzelheiten über dies alles seien einer ausführlichen systematischen Arbeit vorbehalten, die noch nicht abgeschlossen ist. (Schluss folgt.)

Bronchitis fibrinosa der Rinder.

Von G. Giovanoli, Soglio.

(Mit zwei Abbildungen.)

Mit dem Namen fibrinöse Bronchitis wird in der Menschenheilkunde eine selbständige Krankheit belegt, die sich durch Produktion von Membranen auf der Bronchialschleimhaut auszeichnet. Anfallsweise werden von Zeit zu Zeit feste kohärente Exsudatmembranen in zusammenhängenden, baumförmig verzweigten Massen ausgehustet, die einen Abguss der Bronchialröhren darstellen. Das Auswerfen erfolgt immer unter Husten-

bewegung und ist begleitet von Erstickungserscheinungen, die erst mit der Expektoration wieder verschwinden. Die verzweigten Fibrinabgüsse der feineren Bronchien zeigen fast konstant an ihren Enden eine spiralförmige Drehung. Ältere Ärzte nahmen eine innige Beziehung zwischen fibrinöser Bronchitis und Tuberkulose an.

Ich hatte Gelegenheit, bei vier Rindern eine Krankheit zu beobachten, die durch gleiche Merkmale wie die fibrinöse Bronchitis beim Menschen sich augenfällig kenntlich machte. In der mir zugänglichen Literatur konnte ich nicht die geringste Andeutung von dieser Krankheit finden. Daher erachte ich es für angebracht, meine diesbezüglichen Beobachtungen in aller Kürze mitzuteilen, denn jeder Baustein fördert den Bau des Ganzen.

Kasuistik.

1. Fall. Am Abend des 29. Mai 1916 kam die Viehhabe von X. munter springend von der Weide zurück und wurde eingestallt. Eine Stunde später bemerkte der Besitzer, der mit Melken beschäftigt war, dass ein Kalb, das bis dahin sich ruhig verhalten hatte, auf eine furchtbare Weise plötzlich und ohne äusserliche Veranlassung mit starker Rippenbewegung zu atmen begann. Die plötzlich eintretende Atmenbeschwerde steigerte sich fast bis zur drohenden Erstickungsgefahr und war begleitet von grosser Angst und Unruhe. Das Tier wurde gleichzeitig von einem krampfhaften Husten geplagt. Nach einem solchen starken Hustenanfall, bei dem das Tier zu ersticken drohte, wurde aus dem Maule ein verästeltes, zylindrisches Gebilde ausgeworfen, worauf Erleichterung eintrat. Die Atemnot verschwand. Das Tier legte sich nieder und fing, ungefähr nach einer halben Stunde, ruhig zu wiederkäuen an.

Mit dem angeführten Vorbericht wurde mir das Tier zur Untersuchung übergeben. Zuerst wurde mir das ausgehustete Gebilde gezeigt. Dasselbe machte mir den Eindruck eines zylindrischen, verästelten Fleischklumpens. Seine Länge betrug $9\frac{1}{2}$ cm, mit einem Durchmesser an seiner dicksten Stelle von 2 cm. Es hatte eine rötlich-weiße Farbe und war von Blutpunkten durchsetzt. Auf der Schnittfläche erwies es sich zum Teil als konzentrisch geschichtet.

Der Patient war ein normal entwickeltes, gut genährtes Kalb weiblichen Geschlechtes, und sieben Monate alt. — Trotz der genauesten Untersuchung konnte ich am Patienten gar keine krankhafte Veränderung der Organe wahrnehmen. — Das Kalb entwickelte sich später zu einer guten Milchkuh, welche bis zum letzten Herbst vier schöne Nachkommen erzeugte.

2. Fall. Am Abend des 24. Juni 1916, als N. seine Viehhabe besichtigen wollte, fand er ein zehn Monate altes Kalb, das bis

dahin ausser leichtem Hüsteln nichts Abnormes gezeigt hatte, mit den akkurat gleichen Krankheitserscheinungen behaftet wie das oben beschriebene. Nach der Expektion der Neubildung verschwanden die asthmatischen Anfälle und die Krankheit war beendet.

Der Patient war ein munteres, gut genährtes Tier. Die genaue Untersuchung liess ausser kleinblasigen Rasselgeräuschen an einzelnen Stellen der rechten Brustwand nichts Krankhaftes erkennen. Während des Sommers wurde häufiger Husten beobachtet; das Tier wurde nicht rinderig und musste aus diesem Grunde, als fettes Rind, der Schlachtbank überliefert werden.

3. Fall. Auf einer 1300 Meter über Meer liegenden Voralp sömerte C. seine Viehhabe. Am Abend des 27. Mai 1919 bekundete ein 1½-jähriges Rind plötzlich, ohne dass sich vorher irgendwelche Störung im Befinden des Tieres bemerklich gemacht hatte, starke Atemnot mit Erstickungsangst. Die Hüterin der Tiere, Tochter des Besitzers, liess das Tier im Stalle und eilte nach Hause. Vater

und Tochter begaben sich in aller Eile nach dem Maiensäss. Zu ihrem grossen Erstaunen fanden sie das Tier ruhig liegend und ruminierend. Dasselbe nahm dargereichtes Wasser auf und bekundete gar keine krankhafte Störung.

Am Mittag des 28. untersuchte ich das Rind und fand ein negatives Resultat. Es wurde mir ein röhrenförmiges Gebilde mit zierlicher baumartiger Verästelung vorgewiesen, das in der Krippe des Rindes gefunden worden war. Aus seiner zylindrischen Form und seiner baumartigen Verästelung liess der Fleischklumpen sich mit ziemlicher Sicherheit als Abguss eines Bronchus bestimmen (vgl. beiliegendes Bild I). Nach dem Anfall von Atemnot zeigte das Tier gar keine Beschwerde mehr und erfreut sich gegenwärtig einer vollen Gesundheit.

4. Fall. Wie der nachfolgende Fall beweist, ist die Ausstossung des baumförmigen

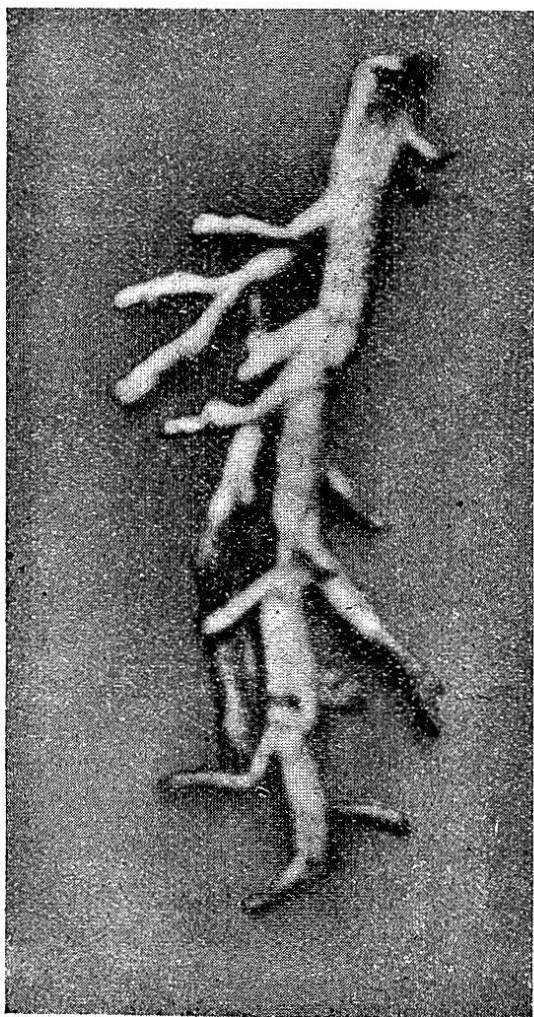

Fig. I.

Bronchialabgusses leider nicht immer von der Ausgleichung des krankhaften Prozesses mit glücklichem Heilerfolge begleitet. Als am Morgen des 2. Mai 1920 der Besitzer X. in den Stall ging, um das Vieh zu füttern, fand er ein Kalb, das am Abend vorher ganz munter war, von einer hochgradigen Atemnot befallen. Unter krampfhaftem, heftigem Husten und Erstickungsgefahr wurde dann eine Neubildung ausgehustet, wie die beigelegte Figur II sie bildlich darstellt.

Nach der Expektoration fühlte sich das Tier sichtlich erleichtert, nahm etwas Futter und Getränk zu sich, atmete jedoch immer noch angestrengt.

Ich fand bei dem gut genährten, 14 Monate alten Kalb, abgesehen von den vermehrten Atembewegungen und Rasselgeräuschen an der linken Brustwand, nichts Abnormes. Das Tier frass ein wenig und war häufig vom Husten geplagt. So ging es

bis am 13. Mai, an welchem Tage es wieder ein neues Gebilde aus dem Maule auswarf. Darauf trat wieder Besserung ein, das Tier nahm Futter zu sich und wiederkäute. Die Besserung dauerte aber nicht lange. Am 18. Mai fand ich seinen Zustand bedeutend verschlimmert. Der Puls war kaum mehr fühlbar. Das Tier atmete mit der grössten Anstrengung, hustete häufig. — Die Auskultation der rechten Lunge ergab Schnurren, Pfeifen, Zischen und Rasseln. Der Perkussionsschall war an einzelnen Stellen matt gedämpft und das Respirationsgeräusch an diesen Stellen unhörbar. Nicht so ausgesprochen waren diese Symptome auf der linken Lunge.

Das Tier wurde geschlachtet. Ein grosser Bronchialast der rechten Lunge war von einem fest an der Wand haftenden Faserstoffgerinnsel ganz ausgefüllt. Der ausfüllende Propf hatte akkurat die gleiche Beschaffenheit wie die ausgeworfenen Gebilde. Die Hohlräume, die mit dem verstopften Bronchus zusammenhingen, waren mit einer schleimigen, eiterigen, zähen Flüssigkeit strotzend gefüllt. — Fast aus allen Bronchien sickerte eine beträchtliche




Fig. 2.

Menge eiterähnliches Exsudat. Weniger reichlich quoll aus der Schnittfläche der linken Lunge die gleiche dickliche Flüssigkeit.

Offenbar stammten die zwei während des Lebens ausgeworfenen Gebilde aus dem linken Lungenflügel. In diesem wäre der volle Ausgleich des krankhaften Prozesses eingetreten, wenn nicht die Folgeerscheinungen des Festsitzens der Exsudatmasse in der rechten Lunge eingetreten wären und den Heilerfolg verhindert hätten.

Die letzten baumförmigen Bronchialabgüsse, welche nach dem Anfall von Atemnot und Erstickungsangst ausgeworfen wurden, habe ich zur näheren Untersuchung Herrn Prof. Dr. E. Zschokke in Zürich zugestellt. In sehr verdankenswerter Weise erhielt ich von ihm folgenden Bericht, den ich hiermit, herzlich verdankend, kundgebe:

„Diese Kruppmembranen bestehen wirklich aus Fibrin und Epithel in Koagulationsnekrose. Es mag also der Ausdruck fibrinöse Bronchitis zutreffen. Spirillen fand man nicht.“

Schlussfolgerung.

Bei jungen Rindern und Kälbern (Jährlinge) macht sich im Frühling eine Erkrankung der Atmungsorgane bemerkbar, die ein typisches Krankheitsbild liefert. Sie entsteht, ohne dass sich hierdurch irgend welche Störungen im Befinden des Tieres bemerkbar machen. Sie gibt sich während des Lebens durch eine plötzlich auftretende Atembeschwerde, verbunden mit grosser Angst und Unruhe, zu erkennen.— Nach der Expektoration der fibrinösen Bronchialabgüsse verschwindet die lebensgefährliche Atemnot. Ursache der Atemnot ist das Fibringerinnsel, welches seine Entstehung wahrscheinlich einem kleinen Gefässsprung in der Bronchialschleimhaut verdankt.

Die Neigung zu fibrinösen Ausschwitzungen beruht auf einer den Körpergeweben des Rindes innewohnenden Disposition. Die Beobachtung ergibt, dass sich auch auf der Schleimhaut des Darmkanales ein fibrinöses Exsudat niederschlägt. Das Fibrin haftet zunächst an der inneren Darmwand und bildet oft einen förmlichen Abdruck des Darmrohres. Es löst sich dann von der Darmschleimhaut los und wird als graue oder gelblichweisse membranöse, röhren- oder zylinderartige Gebilde mitunter von einer beträchtlichen Länge aus dem Mastdarme ausgeschieden. Die soliden Stränge, die hohlen, häufig mit Darmkot ausgefüllten Zylinder, könnten auf den ersten Blick mit abgegangenen Darmstücken verwechselt werden. Auch dieser krankhafte Zustand des Darmrohres wird erst durch den Abgang der ausgeschwitzten häutigen Massen erkennbar. — Meines Erachtens

beruht sowohl die fibrinöse Bronchitis als auch die kruppöse, schleichende Darmentzündung auf der Disposition der Organe der Rinder zu plastischen Ausschwitzungen. Worin diese Disposition besteht, ist noch nicht einwandfrei abgeklärt.

Literarische Rundschau.

E. Steinach. Verjüngung durch experimentelle Neubelebung der alternden Pubertätsdrüse. Berlin, 1920.

Nachdem diese Schrift des Wiener Biologen der Sensationslüsternheit des Publikums in den deutsch sprechenden Ländern als Futter dienen musste und alle Tageszeitungen und Witzblätter sich mit mehr oder weniger Sachkenntnis damit beschäftigten, dürften die Leser des Archivs an einem mit kritischen Bemerkungen versehenen Referat Interesse haben.

Zweifellos ist die Kurve der Wissenschaft von der inneren Sekretion in einem steilen Aufsteig begriffen und die Forschungen über die Inkretion der Sexualdrüsen nehmen einen breiten Raum ein. An interessanten und wichtigen Ergebnissen sind diese Forschungen reich. Unter Pubertätsdrüse versteht man denjenigen Teil der Geschlechtsdrüsen, der die inneren Sekrete abgibt, das sind bei Eierstock und Hoden gewisse Zellen im Interstitium, also nicht etwa die Eifollikel oder die Samenproduktionszellen. Die Entwicklung der Geschlechtsorgane und der sekundären Geschlechtsmerkmale ist von der Funktion dieser endokrinen Drüsen abhängig. Durch Implantation von Ovarien in kastrierte Männchen wurden diese feminiert, d. h. sie näherten sich physisch und psychisch dem weiblichen Typus, z. B. wuchsen die Milchdrüsen. Analoges findet statt bei kastrierten maskulierten Weibchen. (Steinach.)

Weiterhin hatte Steinach festgestellt, dass eine strenge Proportion besteht zwischen der Menge oder Aktivität des inkretorischen Gewebes einerseits und der ausgelösten Wirkung auf die Sexuszeichen andererseits. Wenn z. B. in einen jugendlichen Kastraten grosse oder kleine Stücke von männlichen Geschlechtsdrüsen eingepflanzt werden, entwickeln sich Prostata, Samenblasen, Corpora cavernosa penis stark bzw. schwach. Ferner: Die mangelhaft entwickelten Geschlechtsorgane eines hormonarm aufgezogenen Tieres (Kastrat oder Eunuchoid) zeigen vollständige Übereinstimmung mit den rückläufigen Zuständen der alternden Tiere (Steinach, 1910 — 1916). Es lag also nahe, die senile Rückbildung der Geschlechtsorgane mit der mangelhaften Funktion der alternden Pubertätsdrüse in Beziehung zu bringen. Und da Steinach beobachtet hatte, dass an seinen Versuchstieren Temperament, Jugendlichkeit, Unternehmungs-