Zeitschrift: Schweizer Archiv für Tierheilkunde SAT : die Fachzeitschrift für Tierärztinnen und Tierärzte = Archives Suisses de Médecine Vétérinaire ASMV : la revue professionnelle des vétérinaires

Herausgeber: Gesellschaft Schweizer Tierärztinnen und Tierärzte

Band: 60 (1918)

Heft: 9

Artikel: Contribution à l'étude de l'agalactie contagieuse des chèvres et des moutons

Autor: Pérusset

DOI: https://doi.org/10.5169/seals-591600

Nutzungsbedingungen

Die ETH-Bibliothek ist die Anbieterin der digitalisierten Zeitschriften auf E-Periodica. Sie besitzt keine Urheberrechte an den Zeitschriften und ist nicht verantwortlich für deren Inhalte. Die Rechte liegen in der Regel bei den Herausgebern beziehungsweise den externen Rechteinhabern. Das Veröffentlichen von Bildern in Print- und Online-Publikationen sowie auf Social Media-Kanälen oder Webseiten ist nur mit vorheriger Genehmigung der Rechteinhaber erlaubt. Mehr erfahren

Conditions d'utilisation

L'ETH Library est le fournisseur des revues numérisées. Elle ne détient aucun droit d'auteur sur les revues et n'est pas responsable de leur contenu. En règle générale, les droits sont détenus par les éditeurs ou les détenteurs de droits externes. La reproduction d'images dans des publications imprimées ou en ligne ainsi que sur des canaux de médias sociaux ou des sites web n'est autorisée qu'avec l'accord préalable des détenteurs des droits. En savoir plus

Terms of use

The ETH Library is the provider of the digitised journals. It does not own any copyrights to the journals and is not responsible for their content. The rights usually lie with the publishers or the external rights holders. Publishing images in print and online publications, as well as on social media channels or websites, is only permitted with the prior consent of the rights holders. Find out more

Download PDF: 09.12.2025

ETH-Bibliothek Zürich, E-Periodica, https://www.e-periodica.ch

die hohe Anerkennung und tiefe Verehrung, welche sich der beliebte Lehrer bei seinen Schülern erworben, recht eigentlich zum Ausdruck kommen, ein Empfinden, welches wir auch dem nachmaligen Nestor unserer akademischen Lehrerschaft stetsfort bewahrten und auch weiter erhalten werden über das Grab hinaus.

„Magst du nun auch in Staub zerfallen,
Ein treu Gedenken bleibt uns allen!“ *E. Zschokke.*

Contribution à l'étude de l'agalactie contagieuse des chèvres et des moutons.

Trois cas typiques de transmissibilité par cohabitation et inoculation ainsi que quelques mots sur la régénération de la mamelle après la maladie.

Par Pérusset, vétérinaire de frontière, Chiasso.

Dans le but de mieux connaître cette affection encore ignorée de beaucoup, sa transmissibilité, les mesures sanitaires à prendre etc. et depuis quelques années, l'office vétérinaire suisse s'occupe sérieusement de l'agalactie.

Nous avions le grand avantage de pouvoir contribuer pour une faible part aux recherches et ces notes, du reste personnelles, en sont tirées. Les animaux malades ayant servi de point de départ furent acquis à S. le 26 octobre 1917 au nombre de 5 sur un troupeau qui comptait 44 malades; il s'agissait de chèvres col noir présentant les affections classiques de la maladie (yeux, articulations, mamelles), mais toutes etaient en voie de guérison avancée et nous supposions même aller au devant d'un échec pour ce qui con erne la transmissibilité; ce ne fût heureusement pas le cas et une bonne partie de notre troupeau d'expérience contractait la maladie au bout d'un certain temps, confirmant ainsi une fois de plus la contagiosité et transmissibilité de l'agalactie ainsi que les observations de Carré

sur la longue virulence de l'affection contrairement a l'opinion de Celli et de Blasi soutenant que le virus déploye seulement ses effets dans la toute première période de la maladie.

Cette constatation est importante et devra être considerée lors de l'élaboration de mesures sanitaires. Nous allongerions beaucoup trop et sortirions du cadre que nous nous sommes tracé si nous entrions dans les détails concernant les animaux d'expérience, chèvres et moutons, qui furent mis à notre disposition; c'est pourquoi, nous nous contenterons de la description de trois cas de transmissibilité de la maladie, 2 par cohabitation ou contact et 1 par inoculation.

Premier cas. Chèvre du Toggenburg, 3 ans, chamois, état d'entretien moyen, tous les organes en ordre, lait normal ½ l par jour, locomotion parfaite.

Cette chèvre mise avec les 5 malades le 6 novembre donnait le 14 un lait aqueux grisâtre avec quelques flocons blanchâtres et goût salé qui diminuait de quantité petit à petit pour arriver à quelques gouttes, l'animal commençait en outre à maigrir.

Le 18, nous constations une boiterie du membre gauche postérieur avec siège au grasset; l'articulation était gonflée, chaude et sensible, température de 38 à 40,1°.

Le 24, le grasset droit était atteint à son tour, le 28 la chèvre avortait.

Durant le courant du mois de décembre, la boiterie persistait et même s'aggravait, l'animal se levant difficilement et seulement à longs intervalles, la maigreur naturellement ne faisant que s'accentuer alors que l'appetit restait constamment satisfaisant.

Le 31 décembre, les 2 carpes etaient oedémateux et sensibles.

Le 16 janvier, le train postérieur commençait à se paralyser et l'animal fut abattu le 18.

L'autopsie révélait un fort amaigrissement, des abscès froids dans les muscles pectoraux, la mamelle très atrophiée, les organes internes sains sauf quelques parasites.

Les osselets des genoux montraient une inflammation de la couche cartilagineuse laquelle était rougeâtre avec les symptômes de l'arthrite érosive (voir dessin). L'articulation du grasset droit était très grosse, la capsule articulaire indurée; les têtes articulaires entourées d'un tissu conjonctif de néoformation, sous la rotule le même tissu semé d'abscès avec un pus épais et verdâtre. La tête du fémur était le siège d'une violente inflammation, le cartilage manquait par place; des noyaux d'ossifications se remarquaient dans le tissu nouveau tout autour de l'articulation, ces noyaux osseux tendant à se souder aux os, mais quelques-uns encore isolés ou formant une pseudo-articulation avec les condyles fémoraux; c'était particulièrement le cas avec le condyle externe du fémur. — La surface articulaire supérieure des tibias dépourvue par place de son cartilage, la substance osseuse profondément rongée par l'arthrite érosive.

Chèvre I.
Articulation du carpe.

g. dr.

Rangée inf. des osselets.

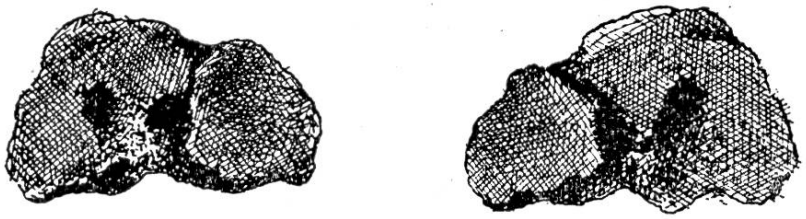

g. dr.

Canon tête articulaire sup.

L'articulation du grasset gauche montrait à peu près les mêmes lésions, peut-être à un degré moins violent; le condyle interne du fémur présentait dans sa coulisse de glissement des érosions osseuses profondes; d'autres érosions plus ou moins vastes se rencontraient sur les deux condyles. Les surfaces articulaires montraient un cartilage irrégulier manquant par places, l'ostéite raréfiante s'y était également faite sentir par des

cuvettes plus ou moins profondes et toujours très irrégulières avec un bord tranchant.

Les rotules dépourvues de cartilage dans leur pourtour, toute l'arête supérieure garnie d'une ossification irrégulière d'une hauteur de 6 à 15 mm servant de couronne à la rotule. La colonne vertébrale intacte ainsi que son contenu. Des instillations de lait de cette chèvre certainement virulent le 3 janvier furent pratiquées sur la conjonctive de divers moutons et chèvres, mais le résultat fut négatif.

Les lésions signalées sur cet animal sont à notre avis caractéristiques; après 8 jours de cohabitation, la chèvre avait sans aucun doute contracté la maladie.

Deuxième cas. Chèvre du Toggenburg, 2 ans, chamois, état d'entretien moyen, très vive et très laitière avec un lait parfaitement normal, locomotion parfaite. Fut mise avec les 5 malades le 6 novembre. Pensant que l'ingestion de lait peut rentrer dans la transmissibilité par contact, nous lui faisions boire le 12 novembre ce que nous pouvions recueillir de la sécrétion mammaire des malades que nous n'avions pas employée aux inoculations.

Ce n'est que le 27 novembre que le lait de cette chèvre qui avait été jusqu'alors parfait et que nous buvions nous-mêmes à plusieurs reprises s'altéra; les deux quartiers donnèrent subitement un liquide jaune verdâtre avec flocons purulents, en outre l'animal commença à maigrir, la température était de 38°.

Le 5 décembre, le genou droit était gros et légèrement douloureux, le 11 la cornée gauche trouble avec conjonctivite et larmoiement, les 2 yeux mi-fermés et sensibles à la lumière; ces troubles oculaires disparaissaient à partir du 3 janvier.

Le 22 décembre, le genou gauche s'enflammait à son tour et se montrait manifestement douloureux. Le 4 février, la visite faisait constater que l'animal était en gestation; la mamelle atrophiée ne donnait plus que quelques gouttes d'un liquide grisâtre. — Le 10 février, la chèvre périssait subitement.

L'autopsie permettait de constater une pneumonie cause de la mort. La mamelle était de la grosseur du poing sans indurations. Le cartilage des osselets rouge montrant des érosions en divers endroits et mettant à nu la substance osseuse.

Il est hors de doute que cette chèvre contractait la maladie après 21 jours de contact ou par l'ingestion du lait après 15 jours. L'altération et la flétrissure de la mamelle, les affections ocu-

Chèvre N⁰ I. Arthrites érosives et ossifications des deux grassets.

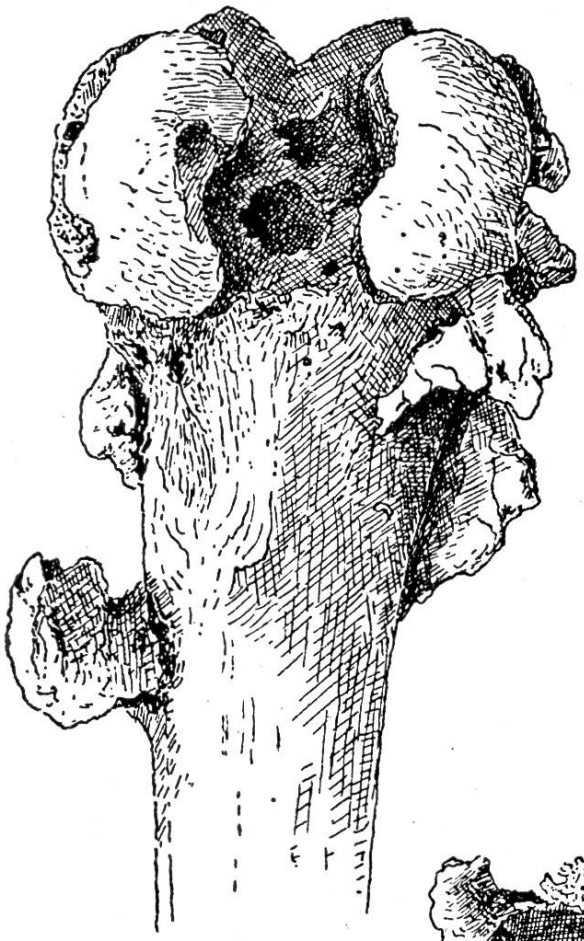

Fémur g.

Rotule g.

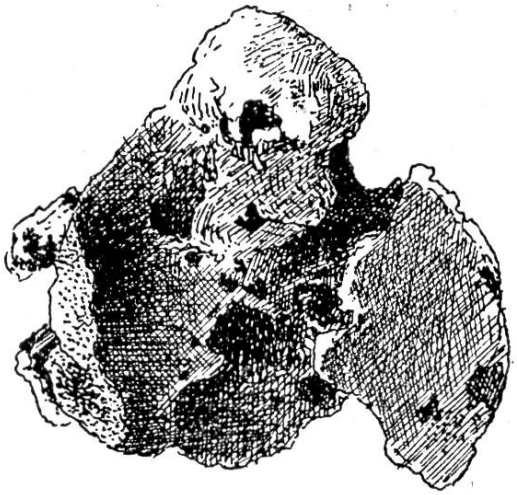

Tibia g.

laires et articulaires quoique peu prononcées sont caractéristiques.

Du reste le lait était virulent, puisque inoculé au mouton dont nous allons nous occuper, il provoquait chez cet animal de magnifiques lésions de la maladie.

Troisième cas (transmission par inoculation). Mouton 1 ½ an environ, très vigoureux et parfaitement sain, introduit le 12 novembre comme animal d'expérience.

Le 14 novembre, nous lui injections par voie sous-cutanée et dans la région du coude droit l'exsudat retiré du jarret malade d'une des 5 chèvres prises à S. Le 29, n'ayant du reste obtenu aucun résultat avec les exsudats articulaires sur d'autres animaux et supposant le lait de la chèvre précédente alors en pleine maladie virulent, nous pratiquions une inoculation avec ce lait dans la région du coude gauche; quantité 5 cm³ allongée avec 5 cm³ d'eau distillée. Les jours suivants, le point d'inoculation présentait un léger œdème et une induration limitée de la peau. Le 5 décembre, nous constations les premiers symptômes de l'agalactie sous forme d'une Keratite de l'œil gauche assez violente accompagnée de larmoiement; la cornée était trouble spécialement dans sa moitié supérieure où l'arc de démarcation avec la cornée saine était très hyperémié, l'œil presque fermé.

En même temps nous constations que le genou gauche était enflé et chaud, ainsi qu'une légère boiterie, température 39°, pouls 106 régulier.

Le 7 la conjonctive et la sclérotique étaient très rouges, cette dernière montrant une arborisation sanguine fort nette; la cornée trouble spécialement dans ses parties supérieures et nazales où elle était semée de points blanchâtres, larmoiement abondant; la boiterie par contre avait disparu et le genou de nouveau normal, les testicules douloureux à une légère pression semblaient œdémateux (Marra a déjà signalé l'affection testiculaire pour ce qui concerne les boucs).

Le 8, la cornée se troublait toujours plus et dans toutes ses parties; sa périphérie rouge foncé formant une couronne chevauchant sur la sclérotique, l'œil à peu près complètement fermé.

Le 11, la cornée était laiteuse avec une couronne périphérique rouge foncé, la sclérotique au niveau de la cornée participant à l'inflammation, larmoiement moins fort; chambre antérieure, iris et pupille invisibles, testicules toujours très sensibles, température 39,3°.

Le 14, le centre de la cornée présentait une tache jaune

sale allongée dans le sens horizontal, il s'agissait de l'abscédation de ses feuillets externes.

Le 15, la ligne de démarcation devenait nette (voir photographie).

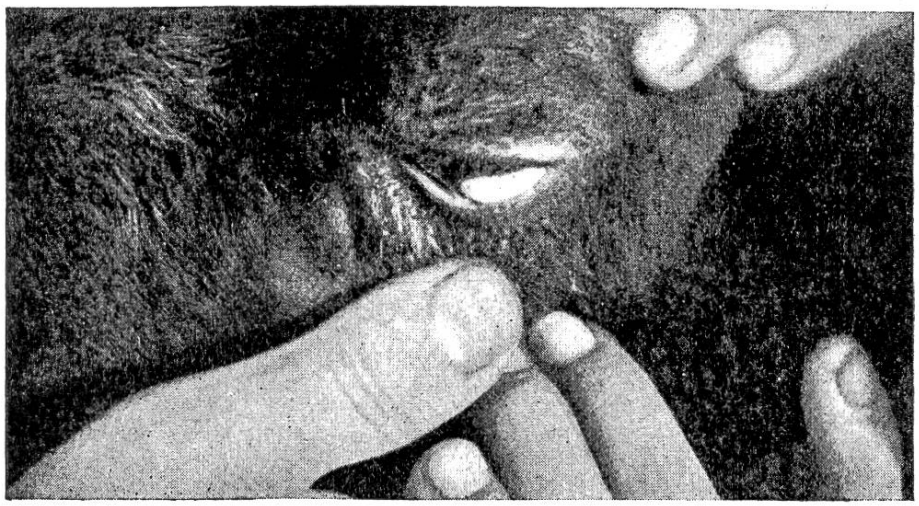

Mouton M. 15. Dez. 1917.

Le 18, la partie purulente se détachait lentement sous forme d'un bouchon allongé horizontalement; on apercevait en dessous la cornée profondément ulcérée, son pourtour bleu rougeâtre fortement arborisé par les vaisseaux sanguins, la sclérotique par contre se décongestionnait visiblement.

Le 22, les premiers symptômes de guérison s'affirmaient, le larmoiement avait presque cessé, la sclérotique redevenait blanche, la cornée s'éclaircissait lentement, la pupille commençant à être visible; le centre de la cornée était le siège d'un ulcère très profond se cicatrisant rapidement mais avec pourtour toujours laiteux. Ce jour là, nous faisions une saignée à la jugulaire et inoculions par la voie péritonéale le sérum obtenu à deux nouveaux moutons, le résultat fut négatif.

Le 24, sauf l'ulcère et son pourtour laiteux, l'œil redevenait clair et nous pouvions constater l'intégrité de la chambre antérieure, de l'iris et de la pupille.

Le 5 janvier l'œil était en voie de guérison rapide; nous constations la formation d'un abscès en avant du sternum.

Le 10, le genou gauche de nouveau enflé est sensible ainsi que les testicules, le jarret gauche empâté et sensible, température 39,3°, pouls 140.

Le 12, ces derniers symptômes avaient disparus, la cornée

reprenait sa limpidité, il restait seulement au centre une cicatrice allongée très mince, vestige de l'abscédation.

Le 18 janvier, l'animal était abattu. Etat d'entretien très bon, des abscès à la base du cou, l'articulation du carpe droit montrait à un degré très modéré les lésions classiques de l'arthrite érosive (voir dessin); à noter la teinte du cartilage tirant par endroit sur le bleu.

Mouton M.

Articulation du carpe.

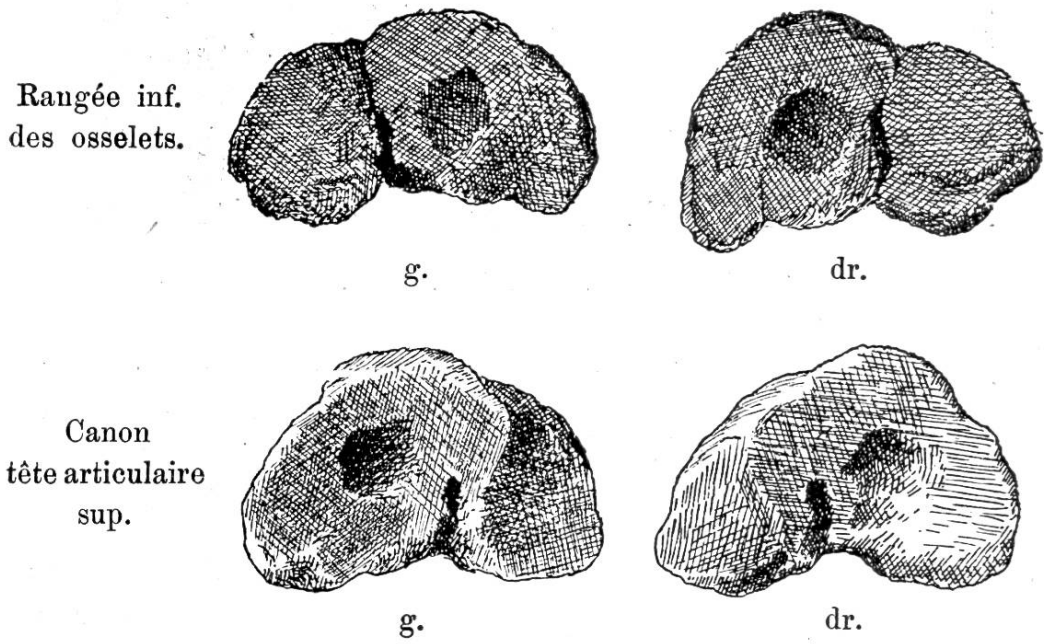

Ce cas d'agalactie, le seul obtenu sur les moutons était assez typique pour permettre d'entrer dans quelques détails; il nous causait une réelle satisfaction après les nombreux échecs dans nos tentatives pour contaminer ces animaux.

Régénération de la mamelle après l'agalactie.

L'agalactie entraînant des désordres plus ou moins profonds dans la mamelle et en particulier la réduction ou la cessation de la lactation, cet organe se réduit de volume, s'atrophie jusqu'à disparaître presque complètement. Cette atrophie a été signalée par tous les auteurs et nous ne nous y arreterons pas; ce qui nous paraît intéressant, c'est bien

plutôt de savoir si et comment l'organe reprend ses fonctions, quand et dans quelle mesure.

Lors d'une visite à S. où régnait l'affection depuis trois mois environ, nous avions l'occasion d'examiner plus de quarante chèvres malades et pouvions constater que ces animaux donnaient fort peu de lait; la moyenne de la traite variant de ½ à 2 décilitres par animal (la gestation à ses débuts à peine et les animaux en pâturage). La mamelle conséquemment réduite de volume ou atrophiée mais la plupart des chèvres donnaieut de nouveau un lait normal essayé par nous plusieurs fois. Quelques mamelles contenaient des noyaux indurés et chez 5 animaux sur 44 le lait avait un goût salé. Les gens du pays que nous avions l'occasion d'interroger sur place disaient connaître la maladie depuis longtemps et l'avoir observée souvent sur leurs chèvres sans du reste en être trop effrayés, attendu d'après eux que la mamelle, organe qui les intéresse naturellement tout spécialement, reprend ses fonctions pleines et entières après une nouvelle parturition.

Nos propres observations sur les sujets d'expériences nous ont confirmé le fait; mais vu que les sujets vraiment intéressants pour des recherches dans cette direction n'etaient pas très nombreux, nous retournions en avril de cette année à S. pour voir ce que nos malades de l'automne laissés à leur vie ordinaire étaient devenus.

Tout d'abord sur nos animaux d'expérience, une chèvre provenant de S. avec mamelle complètement atrophiée qui avait donné le jour à un cabri normal et qui l'avait allaité pendant 46 jours voyait sa mamelle se reconstituer d'une façon absolument normale et régulière. Une autre malade et provenant de S. également, avortant d'un fœtus de 3½ mois environ arrivait à donner 1 décilitre de lait par traite, la mamelle se développant lentement jusqu'au moment de l'abattage.

Une dernière qui avait contracté la maladie par in-

oculation et en gestation avancée, mettait de la mamelle dès le 11 février. Elle périssait malheureusement le 24 coupant court à nos observations.

A S., toutes les chèvres après parturition présentaient une mamelle régénérée et donnant du lait absolument normal sauf une seule exception. Quoique nous comptions trouver notre troupeau en meilleures conditions que ce ne fût le cas, il faut compter vu les circonstances économiques absolument défavorables que nous traversons que ces animaux n'ont pas été soignés et nourris d'une manière satisfaisante; en outre la saison retardée par diverses chutes de neige n'a pu permettre jusqu'aux derniers jours d'avril que peu de sorties et une maigre pâture.

Grâce à ces causes, le développement de la mamelle chez quelques chèvres était insuffisant et conséquemment aussi le rendement en lait. Des considérations et observations qui precèdent, il est possible de conclure que:

En règle générale et ensuite d'une parturition heureuse, la mamelle reprend après l'agalactie ses fonctions complètes et normales tant atrophiée qu'elle aît pu être.

Chez les chèvres vides, la mamelle reste atrophiée avec peu ou point de lait; il en est de même pour les animaux, avortant dans la première période de la gestation.

Chez les chèvres avortant sans complications dans la seconde période de la gestation et alors que la mamelle reprend déjà vie, la lactation peut arriver à une quantité satisfaisante.

Les indurations des glandes lymphatiques et les noyaux presque toujours composés de tissu fibro-élastique signalés dans les mamelles disparaissent progressivement dès que l'organe reprend ses pleines fonctions.

Nous n'avions malheureusement pas l'occasion de faire des observations sur la régénération de la mamelle chez les moutons.