Zeitschrift: Schweizer Archiv für Tierheilkunde SAT : die Fachzeitschrift für Tierärztinnen und Tierärzte = Archives Suisses de Médecine Vétérinaire ASMV : la revue professionnelle des vétérinaires

Herausgeber: Gesellschaft Schweizer Tierärztinnen und Tierärzte

Band: 58 (1916)

Heft: 12

Artikel: Über Hyphomykome beim Pferde

Autor: Omlin, A.

DOI: https://doi.org/10.5169/seals-592038

Nutzungsbedingungen

Die ETH-Bibliothek ist die Anbieterin der digitalisierten Zeitschriften auf E-Periodica. Sie besitzt keine Urheberrechte an den Zeitschriften und ist nicht verantwortlich für deren Inhalte. Die Rechte liegen in der Regel bei den Herausgebern beziehungsweise den externen Rechteinhabern. Das Veröffentlichen von Bildern in Print- und Online-Publikationen sowie auf Social Media-Kanälen oder Webseiten ist nur mit vorheriger Genehmigung der Rechteinhaber erlaubt. Mehr erfahren

Conditions d'utilisation

L'ETH Library est le fournisseur des revues numérisées. Elle ne détient aucun droit d'auteur sur les revues et n'est pas responsable de leur contenu. En règle générale, les droits sont détenus par les éditeurs ou les détenteurs de droits externes. La reproduction d'images dans des publications imprimées ou en ligne ainsi que sur des canaux de médias sociaux ou des sites web n'est autorisée qu'avec l'accord préalable des détenteurs des droits. En savoir plus

Terms of use

The ETH Library is the provider of the digitised journals. It does not own any copyrights to the journals and is not responsible for their content. The rights usually lie with the publishers or the external rights holders. Publishing images in print and online publications, as well as on social media channels or websites, is only permitted with the prior consent of the rights holders. Find out more

Download PDF: 05.12.2025

ETH-Bibliothek Zürich, E-Periodica, https://www.e-periodica.ch

SCHWEIZER ARCHIV
FÜR TIERHEILKUNDE
Herausgegeben von der Gesellschaft Schweizer. Tierärzte

LVIII. Bd. Dezember 1916 12. Heft

Aus dem veterinär-chirurgischen Institut der Universität Zürich.
Leiter: Prof. Dr. O. Bürgi.

Über Hyphomykome beim Pferde.

Von A. Omlin, Tierarzt in Sarnen.

Einleitung.

In jedem chirurgischen Institut ist häufig Gelegenheit geboten, Material von Geschwulstbildungen zu sammeln. So haben auch wir seit Jahren Tumoren und Teile von solchen aufgehoben, um sie gelegentlich genauerer Untersuchung zu unterziehen. Der Verfasser dieser Arbeit hatte sich zunächst die Aufgabe gestellt, die in den letzten Jahren in unserer chirurgischen Klinik behandelten Kopftumoren des Pferdes in morphologischer, ätiologischer und therapeutischer Hinsicht näher zu prüfen.

Dabei stiess er auf ganz eigenartige Neoplasmen der Lippen und des Lides des Pferdes, von welchen sich nach dem klinischen und histologischen Bilde ergab, dass Zschokke darüber im Jahrgang 1903 des „Schweizer Archiv für Tierheilkunde" unter dem Titel Pseudokarzinom beim Pferd bereits Mitteilungen gemacht hatte. Die weitern Forschungen haben sich dann einzig mit diesen Veränderungen befasst. Die Geschwulstbildungen wurden zu diesem Zwecke zunächst an Hand des alten und dann von frischem Material histologisch nach den verschiedensten Tinktionsverfahren untersucht.

Frisches Material erlaubte das Anlegen von Kulturen und die Vornahme von Tierimpfungen. Dabei gelang es,

einen Hyphomyzeten in Reinkultur zu züchten, der als Erreger dieser Geschwulstbildung anzusehen ist.

Somit kann nachfolgend ein ziemlich abgeschlossenes Bild von dieser eigenartigen Gewebsveränderung gegeben werden.

Historik.

Der grosse Einfluss der Schimmelpilze auf alle Verwesungsvorgänge ist längst bekannt. Ihre Bedeutung für den lebenden Organismus ist jedoch in der Human- sowie in der Veterinär-Pathologie relativ spät gewürdigt worden. Zwar wusste man, dass einige unter ihnen lebende Pflanzen und niedere Tiere zu schädigen imstande sind und dass ihnen somit nicht nur saprophytische, sondern auch parasitäre und pathogene Bedeutung zukommt (Oidium Tuckeri, Muskardine). Der Umstand aber, dass die Schimmelpilze zur guten Entwicklung grosser Mengen freien Sauerstoffs bedürfen und die sie schädigende alkalische Gewebsreaktion der Organe schienen gegen die Möglichkeit pathogener Eigenschaften dieser Pilze in der Tiefe der Gewebe zu sprechen.

Die Schimmelpilzerkrankungen der Haut und der Schleimhäute wie Favus, Herpes tonsurans, Pityriasis versicolor schienen die Ansicht zu bestätigen.

Durch die Vegetation an der Körperoberfläche wird die alkalische Beeinflussung verhindert und der reichliche Zutritt von freiem Sauerstoff ermöglicht.

Bei den gelegentlich beobachteten Verschimmelungen der Lunge und des äusseren Gehörganges des Menschen schrieb man diesen Pilzen keine kausale, sondern lediglich eine akzidentelle, also saprophytische Rolle und einen sehr geringen Einfluss auf die Weiterentwicklung des Krankheitsprozesses zu.

Im Jahre 1861 berichtete dann Zenker über einen Fall von Gehirnmetastasen bei einer mit Soor behafteten Kindsleiche, bei der sich multiple Gehirnabszesse nachweisen liessen, die mit Soorvegetationen durchsetzt waren.

Wagner konnte mehrmals das Eindringen von Fäden des Soorpilzes in die Gefässe der Mundschleimhaut beobachten.

Grohé machte 1870 die Entdeckung, dass Aufschwemmungen von im Brutschrank gezüchteten Schimmelpilzsporen, in die Blutbahn von Kaninchen injiziert, stets den Tod dieser Tiere herbeiführten. In vielen Organen, besonders

aber in den Nieren dieser Kadaver, wurden massenhafte Herde von Pilzmycelien gefunden, die infolge von Auskeimen der eingeführten Sporen entstanden waren und makroskopisch grosse Ähnlichkeit mit Tuberkelknötchen boten.

Die unerwartete Neuheit dieser Beobachtung veranlasste dann viele Forscher zu Arbeiten auf diesem Gebiete.

Grawitz glaubte zunächst, die Schimmelpilze müssten durch akkomodative Züchtung an die ihnen von Natur aus heterogenen Lebensbedingungen im Warmblüter gewöhnt werden, eine Ansicht, die jedoch von Gaffky, R. Koch und Lichtheim widerlegt wurde. Letzterer Forscher wies nach, dass es von Natur aus pathogene und nichtpathogene Schimmelpilze gibt, wobei erstere im Tierkörper ohne Anzüchtung krankmachend wirken, letzteren aber diese Fähigkeit stets abgeht.

Besonders Lichtheim, Ribbert und Baumgartner beschäftigten sich mit dem Ausbau der neuen Lehre und es wurden in der Folge immer neue pathogene Arten von Aspergillaceen und Mucoraceen entdeckt.

Die Angaben über Schimmelpilzerkrankungen wurden dann auch in der humanmedizinischen Literatur immer zahlreicher.

Je nach dem Sitze der Erkrankung findet man diese Mykosen verschieden bezeichnet; am häufigsten wurden Beobachtungen über derartige Erkrankungen der Lungen und des äussern Ohres gemacht. Man glaubte, dass die Schimmelpilzansiedlungen hauptsächlich in primär durch andere Schädigungen verändertem Gewebe, wie in pneumonischen Erweichungsherden und hämorrhagischen Infarkten den für ihre Entwicklung günstigen Boden finden.

Fälle von Keratomykosis mit Nekrose der besonders von Aspergillus fumigatus befallenen Corneateile und mächtiger Infiltrationszone, sowie Demarkationstendenz wiesen indessen darauf hin, dass die Schimmelpilze auch beim Menschen primär gewebsschädigend wirken.

Kohn publizierte denn auch 1893 einen Fall von Pneumonomykosis aspergillina des Menschen, in welchem er dem Aspergillus eine primäre Schädigung des Gewebes zuschreibt, worin die vorgefundene zirkumskripte Nekrose mit demarkierender Entzündung einzig und allein durch die pathogene Wirkung dieses Schimmelpilzes bedingt sein soll.

Saxer lehnte an Hand von neuen Krankheitsbefunden und Tierversuchen viele bisher als sekundär betrachtete Lungen-

mykosen ab und schrieb die Veränderungen nur den pathogenen Eigenschaften gewisser Schimmelpilzarten zu.

Immerhin war auch dieser Autor der Ansicht, dass der Boden für die Sporenansiedlung in den meisten Fällen durch pneumonische Prozesse vorbereitet werde.

Besonders sollen die Pilze in chronisch entzündetem Gewebe, sowie in Bronchien und Bronchiektasien sich einnisten, wuchern, ihre Myzelien rücksichtslos durch die Wandungen der Bronchien hindurchtreiben und so zu Verschimmelungen des benachbarten Lungengewebes führen.

Nach Sticker treten die Aspergillusmykosen sporadisch und endemisch auf. Eine besondere Disposition dazu zeigen schwache, an andern Krankheiten leidende Individuen.

Interessant sind die neueren Arbeiten der Franzosen, besonders diejenigen von Rénon über die Pseudotuberkulosis der Taubenmäster, la maladie des gaveurs de pigeons. Durch Aufnahme der Futterkörner in den Mund und Eintreiben dieser in den Schnabel der zu mästenden Vögel werden täglich Tausende von Tauben durch eine Person gefüttert. Diese Individuen sollen dann oft unter allen Erscheinungen der Kochschen Tuberkulose erkranken, wobei jedoch nicht der Tuberkelbazillus, sondern Aspergillus fumigatus die Ursache der Krankheit bildet. Der Prozess soll eventuell zum Ausheilen kommen. In andern Fällen finden sich später Kochsche Bazillen neben Myzelien im Sputum, oder beide verschwinden und es tritt eine sklerosierende Pneumonie auf, die dann in der Regel den Tod der Kranken zur Folge hat.

Nach Chantemesse sollen die Tauben oft unter eben demselben Bilde der Tuberkulose erkranken, bei welcher die einzelnen Knötchen der Lunge und Leber, seltener des Ösophagus, der Eingeweide und der Nieren Myzelien von Aspergillus fumigatus enthalten. Die Ansteckung sowohl der Mäster wie der Tauben erfolgt durch die mit Pilzsporen infizierten Mastbissen.

Bei den Tieren sind nach Sticker überhaupt am frühesten und häufigsten bei den verschiedensten Vogelarten Organverschimmelungen beobachtet worden, wo sie verheerende Endemien verursachen können (Schütz).

Die Schimmelpilze, vor allem Aspergillus fumigatus, erzeugen auf den Schleimhäuten der Vögel diphtherische Beläge und eingedickte, klumpige, verkäste Eitermassen, welche die Myzelien enthalten.

Bei den Säugetieren kamen ebenfalls öfters Organverschimmelungen zur Beobachtung. So sind verschiedene Fälle von Lungenverschimmelungen beim Pferd, Rind, Hund und Hirsch publiziert worden. Oft handelte es sich um zufällige Befunde, also um sekundäre Mykosen. In andern Fällen jedoch wurden knötchenförmige, eitrig-pneumonische Herde, bald vereinzelt von Hanfsamen- bis Linsen- und Erbsengrösse, bald in grosser Anzahl über die Lunge disseminiert, scharf umschrieben oder miteinander konfluierend und dann grössere Knoten bildend beobachtet. Gewöhnlich war der pilzhaltige, eitrige Herd von einer bindegewebigen Kapsel umgeben und diese wieder vom gesunden Gewebe durch eine hämorrhagische oder hepatisierte Zone abgesetzt.

Bei grösseren konfluierenden Herden nun, wo sich mehr eine diffuse akute Pneumonie geltend machte, wurden infolge der Hepatisation und entzündlichen Infiltration im interlobulären Bindegewebe Bilder von grosser Ähnlichkeit mit Lungenseuche beim Rinde und Brustseuche beim Pferde verursacht.

So beschrieb Roeckl schon 1884 einen solchen Fall beim Rind, den er bereits damals als exquisit primäre Schimmelpilzerkrankung bezeichnete, zu einer Zeit, wo die Virchowsche Theorie von der sekundären Natur der Schimmelansiedelungen im primär durch andere Schädigungen nekrotisierten Gewebe noch allgemeine Gültigkeit hatte.

Über Fälle vom Charakter einer hämorrhagischen Septikämie mit letalem Ausgang berichtet Lucet beim Rind und mit Thary zusammen bei einer 4jährigen Stute. Die Kulturuntersuchungen ergaben in allen Organen nur Aspergillus fumigatus und in beiden Fällen war stark verschimmeltes Futter verwendet worden.

Über katarrhalische Pneumonien mit endemischem Auftreten beim Pferd und Rind, verursacht durch verschimmeltes Futter und Stroh, berichten Pech, Zürn, Imminger und Winkler. Letzterer beobachtete zudem paralytische Symptome des Schlundes und der Gliedmassen.

Geschwürige Verschimmelungen der Bronchialschleimhaut, ebenso schimmelige Affektionen der Luftsäcke und deren Umgebung wurden ebenfalls gemeldet.

So erwähnt Zschokke einen Fall von Verschimmelung des gerissenen Loches und der Nerven desselben bei einem jüngern Pferde, welche eine totale Schlundkopflähmung, vaso-

motorische Störungen im Kopfgebiete und infolge der Ernährungsunmöglichkeit den Tod des Pferdes zur Folge hatte. An Hand der Myzelien in den Schnitten glaubt Zschokke, es handle sich um eine Aspergillusmykose.

Über einen ähnlichen Fall, der zudem noch mit mykotischen Lungenherden vergesellschaftet war, berichtet bereits früher Rivolta.

Auch Mykosen der Haut und des äussern Gehörganges wurden beim Hund und Pferd beobachtet von Spinola, Gotti und Goodall.

Über die uns hier speziell interessierenden Affektionen der Haut und Schleimhaut, sowie der Subkutis, verursacht durch Schimmelpilze, finden sich nur spärliche Angaben in der Literatur.

F. Smith berichtet 1879 über eine in Indien unter dem Namen Bursattee (Regenkrankheit, Burus = Regen) bekannte Krankheit. In Hautwunden von Pferden traf er bis eigrosse, harte Konkremente von gelber Farbe, welche Pilze beherbergten, „qui ont une tendance à se développer en longueur et à se combiner en masse; on trouve aussi des cellules spéciales, d'apparence épithéloïde, brillantes et de couleur jaune."

Übertragungsversuche, auch auf den Menschen, blieben erfolglos.

John Steel bestätigte 1881 und 1884 die Befunde und befasste sich mit der Entwicklung des Myzels und der Sporen dieser Pilze.

Aus dem Jahre 1886 stammen die ersten Nachrichten über das Vorkommen dieser Krankheit in den Vereinigten Staaten von Nordamerika.

Sie soll nach Lyford bei Pferden und Maultieren gleichzeitig vorkommen und wird Leeches (Blutegelkrankheit, leech = Blutegel) genannt.

1894 berichtet Theobald Smith über einige in Alkohol nach dem Office of animal industry in Washington gesandte Gewebsstückchen, worin er ein dem Erreger der Aktinomykose und des Madurafusses gleichendes Myzelium fand.

Die Krankheit kommt beim Pferd und Maultier häufig vor, während Boviden selten und nur in gewissen Gegenden befallen werden. Alle andern Tierarten, sowie der Mensch, sind refraktär. Kulturen und Übertragungsversuche blieben resultatlos.

Im Jahre 1896 schildern Drouin und Rénon unter dem Titel „Note sur une mycose sous-cutanée innomée du cheval" eine ausgebreitete Neubildung in der Haut und im Unterhautzellgewebe, am Genick, Kamm, an der Schulter und in der Inguinalgegend eines Pferdes mit Fistelbildung, die klinisch mit Botryomykose grosse Ähnlichkeit hatte und mit starkem Juckreiz verbunden war. Grosse Wachstumstendenz und Abszessbildung waren auffällig. Die Abszesswandungen waren hart, runzelig, warzenartig, und aus anfänglich miliaren Knötchen entwickelten sich innerhalb 14 Tagen bis walnussgrosse Granulationen.

In dicker Bindegewebsmasse wurden stecknadelkopf- bis baumnussgrosse, leicht ausdrückbare, parasitäre Gebilde von gelblicher Farbe, höckeriger Oberfläche und harter Konsistenz gefunden. Die mikroskopisch untersuchte Neubildung bestund aus jungem Bindegewebe und sehr vielen, dicht aneinander gedrängten Leukozyten. Darauf folgte eine fibröse und käsige Zersetzungszone mit Unmengen von Mikroben, Staphylokokken und Streptokokken. Wo diese Eitererreger sich nicht vorfanden, wurden auch verzweigte Myzelien beobachtet.

Kulturversuche mit Eiter auf Bouillon, Gelatine und Kartoffeln ergaben gewöhnliche pyogene Mikroben. Auch mit Gewebsstückchen erhielt man das nämliche Resultat.

In Raulinscher Flüssigkeit wuchs von 6 in 2 Kolben Aspergillus fumigatus, dessen Pathogenität durch Impfversuche festgestellt wurde.

Die Autoren schliessen auf eine subkutane Mykose. Einen Kausalzusammenhang zwischen Aspergillus fumigatus und dem in der Neubildung gefundenen Myzel, trotz grosser Ähnlichkeit zwischen beiden, wagen Drouin und Rénon nicht anzunehmen. „Aussi ne pouvons-nous rien affirmer sur la nature et l'origine de cette mycose encore innomée, qui nous semble produite par un parasite peut-être analogue à l'actinomyces ou au botryomyces."

Nocard und Leclainche widmen 1898 in „Les maladies microbiennes des animaux" der Bursattee und Leeches ein eigenes Kapitel und rechnen den schon angeführten Fall von Drouin und Rénon gleichfalls zu diesen Hauterkrankungen.

Kleine, harte Tumoren entstehen zunächst in der Haut und im Unterhautzellgewebe. Bevorzugte Stellen sind Gesicht, Lippen, Lider, Blinzknorpel, Hals, Widerrist, Schulter und Genitalien und werden dann oft der Sitz eines heftigen Juck-

reizes. Es besteht grosse Ausbreitungstendenz, indem immer wieder neue Geschwülste entstehen. Die alten zeigen nach und nach Fluktuationen, Hautnekrose, Eiterung, sowie Fistelbildung mit blumenkohlartigen Wucherungen auf ihrem Grunde. In andern Fällen beobachtet man oberflächlich eine brandschorfähnliche Decke, in der Tiefe aber bleibt der Eiterungsprozess bestehen. Die Haut wird verdickt, der Unterlage fest anliegend und die multiplen Fistelgänge dringen immer weiter gegen die Tiefe vor.

Affektionen der regionären Lymphdrüsen fehlen. Die erkrankten Tiere magern stark ab, zeigen blasse, geschwellte Schleimhäute, schlechten Appetit, bald Diarrhöe, bald Konstipation.

Die Beschreibung des pathologisch-anatomischen Bildes stimmt mit der von Drouin und Rénon gegebenen überein.

Die Konkremente in den bindegewebigen Knoten erreichen bis Eigrösse, sind sehr leicht aus ihren dicken Bindegewebshüllen auszupressen und weisen grosse Verkalkungstendenz auf. Sie bestehen peripher aus einem dicht verfilzten Myzel von unregelmässig verzweigten Fäden mit aufgetriebenen Enden und sporenähnlichen Einschlüssen. Involutionsformen mit Vakuolen und ungleiche Beschaffenheit der einzelnen Fäden werden oft beobachtet.

Die Myzelien sind umgeben von zahlreichen Leukozyten, die wiederum verschiedene Grade von Degeneration aufweisen, und rundlichen Gebilden von unregelmässiger Form, deren Wesen noch ungenügend aufgeklärt ist.

Manchmal bilden sich dicke Bindegewebslagen mit vielen epitheloiden Zellen, die sich derart anhäufen, dass ein karzinomartiger Bau entsteht.

Handelt es sich um Geschwüre und Fisteln, so kommen regelmässig grosse Mengen von Mikroben vor, andernfalls aber immer einzig das Myzel.

Ätiologisch kennt man weder den Pilz noch den Infektionsmodus, jedoch lokalisiert sich die Krankheit auf die sumpfigen Flussniederungen und beschränkt sich auf die warme Jahreszeit.

Es sind denn auch die Züchter der Meinung, dass das Leiden mit der Fütterung zusammenhänge und erklären damit die am häufigsten auftretenden Erkrankungen der Lippen.

Unter dem Namen *Hyphomykosis destruens equi* berichten 1903 J. de Haan und Hoogkamer über eine auf den Sunda-

inseln bisher unbekannt gewesene Erkrankung der Haut und Schleimhäute beim Pferd.

Am meisten befallen fanden sie die Schleimhäute der Maulhöhle, der Nase und Lippen. Der Krankheitsprozess zeigt grosse Ausbreitungstendenz, gewebszerstörende Kraft und besteht im Auftreten von festen Knötchen, die sich später zu Geschwüren umwandeln. Die Geschwüre haben unebene, ausgefressene, leicht blutende, granulierende Ränder und sind oft Ausmündungsstellen von tiefen, bis in den Knochen reichenden Fisteln. Knötchen, Geschwüre und Fistelgänge enthalten immer graugelbe Pfropfen von Stecknadelkopf- bis Bohnengrösse, von nekrotischem Aussehen und fester, oft kalkähnlicher Konsistenz. Sie kommen in jedem Krankheitsfalle in grosser Anzahl vor. Die befallenen Stellen werden dadurch sehr dick und wulstig aufgetrieben. Die Geschwüre und Fisteln bedingen blutig-schleimigen Nasen- und Maulausfluss und heftigen Juckreiz. Meist tritt Behinderung in der Futteraufnahme ein.

Ein Übergreifen des Krankheitsprozesses auf die regionären Körperlymphdrüsen wird nicht erwähnt.

Die graugelben Pfröpfe, in 30%iger Kalilauge aufgehellt und unter dem Mikroskop untersucht, zeigen ein sehr schönes Myzelium, das sich in allen Richtungen zwischen seine Grundsubstanz verzweigt, die aus breiten, ein wenig glänzenden, homogenen Bündeln besteht, in deren Maschen Leukozyten liegen.

In histologischen Schnitten soll das präexistierende Gewebe fast ganz verdrängt sein durch dicke Bindegewebsmassen, in denen dann kleinere und grössere Inseln, die graugelben Pfröpfe, liegen. Sie bestehen aus einer glänzenden, homogenen Grundsubstanz als Netzwerk, in dessen Maschen Leukozyten sich befinden, neben sehr schönen Myzelfäden, mit zahlreichen freien Sporen.

Um die Inseln liegt ein ringförmiger Leukozytenkranz und peripher eine gefässreiche, junge Bindegewebsschicht mit vielen Leukozyten und von den Inseln her austretende Pilzfäden.

Züchtung auf Agar-Bouillon gelang. Nach einigen Tagen entwickelten sich darauf ein wenig gelbgefärbte kleine Knospen, die teilweise im Agar sassen, sehr fest waren und bei mikroskopischer Untersuchung aus ganz demselben Myzel bestunden, wie es in den Pfröpfen angetroffen wurde. Stellenweise wucherten schöne Schimmelrasen über den Agar fort.

In saurer Bouillon de Panse wuchsen ebenfalls Schimmelballen von äusserst zarter Zusammenstellung.

Impfproben mit diesen Kulturen auf Pferde blieben resultatlos.

De Haan und Hoogkamer sind der Ansicht, dass die Infektion durch das Futter erfolge und dass kleine Wunden und Epitheldefekte die Eintrittspforte für die pathogenen Schimmel oder Sporen bilden. Sie führen gleichzeitig Fälle an, welche diese Ansicht bestätigen.

In einem historisch-kritischen Nachtrag zählen die genannten Autoren den von Drouin und Rénon beschriebenen Fall zu der kutanen Form der von ihnen geschilderten Krankheit. Zugleich äussern sie die Ansicht, dass von Nocard und Leclainche unter dem Titel Bursattee und Leeches vielerlei Krankheitsbilder gänzlich verschiedener Art zusammengefasst worden sind.

1914 beschreibt Bubberman zwei auf Java vorgekommene Fälle von Hyphomykosis destruens equi. Bei einem Pferde waren Nasen- und Lippenhaut, sowie die Nasenschleimhaut rechts erkrankt. Das Tier musste getötet werden. Das zweite Pferd hatte ein hyphomykotisches Hautleiden am linken Vorderbein und genas.

Endlich berichtet Zschokke 1903 über Pseudokarzinome bei zwei Pferden. Ein Fall stammt aus dem Jahre 1893 und der andere von 1902. Beide wurden in der Zürcher Klinik beobachtet und behandelt.

Es handelte sich um kindsfaust- bis faustgrosse, unschmerzhafte, nicht vermehrt warme Geschwülste in der Oberlippe, am Zwischenkiefer und zahnlosen Rande. Von höckeriger Oberfläche, mit kleinen Knötchen und bläschenartigen Erhabenheiten zeigte die Schleimhaut der erkrankten Partie bis frankenstückgrosse Substanzverluste. Die scharf markierten Geschwülste hatten eine breite Basis. Entzündungserscheinungen und Veränderungen der zugehörigen Lymphdrüsen fehlten. Auch das Allgemeinbefinden der betreffenden Tiere war gut, indessen sollen nach und nach Störungen in der Futteraufnahme sich eingestellt haben.

Die Schnittfläche der exzidierten Geschwülste war von bindegewebig-fächerigem Bau und sassen zwischen den einzelnen Bindegewebsbündeln hirsekorngrosse, weissliche oder speckige, rot umrandete Herde. Waren sie in der Schleimhaut gelegen, so prominierten sie als Knötchen oder Bläschen. Diese Er-

weichungsstellen liessen sich nun klinisch sowohl als Aktinomyzes- wie als Krebs-Nester deuten.

Abstriche der Schnittfläche und der Inhalt der Erweichungsherde ergaben körnige Massen, indessen keine Aktinomyzes-Drusen oder Botryomyzes-Ballen.

Hämatoxylin-Eosinschnitte, bei schwacher Vergrösserung untersucht, zeigten ziemlich gleichmässig dicke Züge von fibrillärem Bindegewebe in maschig-fächeriger Anordnung. In den dadurch gebildeten Gewebslücken befanden sich kleine Abszesse und mitten in diesen Abszessen lagen eigentümlich rundliche oder nierenförmige, gleichmässig grosse Gebilde. Diese fremdartigen Elemente vergleicht Zschokke wegen ihrem blasig-fächerigen Aussehen mit Badeschwämmen.

Da weder typische Aktinomyzes-Rasen noch Botryomyzes vorgefunden wurde, und die Idee des Karzinoms dominierte, wurden zwei Kaninchen erbsengrosse, noch lebenswarme Geschwulststückchen aseptisch verimpft, jedoch ohne Erfolg. Kulturversuche fehlen.

Mittelst der Hämatoxylin-Eosin-Färbung gelang es Zschokke nicht, nähere Anhaltspunkte über die Natur dieser ihm unbekannten Gebilde zu erhalten. Schliesslich wurden dann nach Anwendung der verschiedensten Färbemethoden mit dem Gramschen Verfahren und nachherigem Entfärben mit Anilinöl und Entfetten mit Äther Fadenpilze, die zum Teil schon in Degeneration begriffen waren, in den eigentümlichen Herden sichtbar. An deren Peripherie zeigte sich ein Kranz von radiär gestellten Schollen und keulenförmigen Gebilden, von welchen aus ab und zu fadenförmige, bisweilen deutlich verzweigte Fortsätze, etwa in der doppelten Breite eines Anthraxpilzes in das im übrigen leere Zentrum hineinragten.

Gestützt auf diese Merkmale des Pilzes, den Zschokke als Fadenpilz beansprucht, und den strahligen Bau seiner Kolonien bezeichnet er die Krankheit als Aktinophytose.

Hinsichtlich Infektion glaubt der Autor, dass der Pilz, nach den oberflächlichen Herden zu schliessen, durch kleine Wunden und Epitheldefekte in die Mundschleimhaut gelange. Die Mikroorganismen bilden sodann Kolonien, die durch eine kolloide Substanz zusammengehalten werden, welche wieder von den Pilzen abgesondert wird und im Zentrum der Herde am reichlichsten sich findet.

Es besteht radiäres Wachstum und die Vermehrung dürfte durch Sprossung und Abschnürung erfolgen. Auf diese Weise ist auch die ausserordentliche Menge der Herde zu erklären.

Sind auch alle Angaben der angeführten Autoren über das klinische Bild und die Natur der Pilze nur unbestimmte und neigen besonders Nocard und Leclainche mehr einer Streptotrixform (Aktinomykose, Madurafuss) zu, so rechtfertigen doch die klinischen Symptome der Erkrankung und der Umstand, dass immer Fadenpilze in den erkrankten Gewebsteilen gefunden wurden, eine Zuzählung dieser Formen zu unsern Krankheitsfällen. Es bleibt indessen zu sagen, dass die gewebszerstörende Kraft der Fadenpilze besonders bei der Hyphomykosis destruens equi von de Haan und Hoogkamer viel grösser ist, was wahrscheinlich in einer Artdifferenz seinen Grund hat.

Die beiden von Zschokke geschilderten Krankheitsfälle indessen sind histologisch mit den unsrigen absolut identisch.

Als Behandlung dieser Veränderungen wird von allen Autoren möglichst frühzeitige totale Exstirpation der erkrankten Gewebsteile empfohlen. Dadurch wird bei einigermassen frischen und zugänglichen Prozessen Heilung erzielt.

Jodkuren, bestehend in täglichen Jodtinkturbepinselungen, kombiniert mit Exzision der hauptsächlichsten Gewebsveränderungen oder Auskratzen mit dem scharfen Löffel und innerliche Verabreichung von Jodkali, wurden als unwirksam befunden.

Kasuistik und makroskopische Veränderungen.

Das Beobachtungs- und Untersuchungsmaterial über die hier in Frage stehenden Veränderungen konnte von nachfolgenden Fällen gewonnen werden:

Fall 1, einen Wallach, Braunschimmel, 11 Jahre alt, betreffend.

Dieses Pferd erhielt im Juli 1914 in der hiesigen chirurgischen Klinik wegen Spathinken links mit Erfolg das penetrierende Punktfeuer. Schon damals zeigte sich am rechten obern Lid gegen den lateralen Augenwinkel eine flache Neubildung, die sich auf die Lidbindehaut ausbreitete und eine chronische Konjunktivitis mit serös-eitriger Sekretion verursachte.

Am 9. April 1915 kam das Pferd neuerdings in Spitalbehandlung behufs operativer Entfernung der inzwischen wesentlich grösser gewordenen Neubildung.

Befund: Das Tier präsentiert sich in ordentlichem Ernährungszustand. Störungen des Allgemeinbefindens bestehen nicht.

Eitriger, teils eingetrockneter Belag im vordern Lidwinkel rechts. Das obere Lid weniger gefältelt als links, geschwellt, besonders in der lateralen Partie, von derber Konsistenz, nicht vermehrt empfindlich. Der Lidkonjunktiva sitzt ein höckeriger, flacher Tumor von geschwürigem Aussehen auf. Teils lappenartig unter das untere Lid gehend, tritt er am lateralen Augenwinkel warzenartig nach aussen und ist da, wo er freiliegt, von einer dünnen, gelbbraunen Kruste bedeckt. Er hat die Grösse eines Frankenstückes, weist keine scharfe Abgrenzung auf, ist besonders an der Konjunktivalfläche stark hyperämisch, von brüchiger, weicher Beschaffenheit. Gegen den Lidrand hin und an diesem selbst fühlt er sich gleichmässig derb an und hat dort blassrote Farbe.

Der Bulbus ist frei von Veränderungen. Dagegen zeigt sich die ganze Konjunktiva gerötet und geschwellt. An ihrer lateralen Bulbuspartie bemerkt man kleine, stecknadelkopf- bis hirsekorngrosse, bläschenartige Erhabenheiten von glasigem Aussehen, Follikelschwellung infolge chronischer Bindehautentzündung.

Affektionen der Lymphdrüsen sind im ganzen klinisch zugänglichen Kopfgebiete nicht nachweisbar.

Die Diagnose lautete: Lidkankroid.

An dem auf den Tisch gelegten und narkotisierten Pferde wurde unter gleichzeitiger Lokalanästhesie mit 5%iger Kokainlösung mittelst Messer und Schere das krankhafte Gewebe in möglichster Totalität entfernt.

Die exstirpierten Teile kamen in 4%ige Formalinlösung behufs späterer mikroskopischer Untersuchung.

Die Nachbehandlung bestund im Reinigen der Lider und nachherigem Einstreichen von Unguentum hydrarg. oxydat. flav.

Am 12. April 1915 wurde das Pferd aus der Behandlung entlassen.

Eine am 16. Januar 1916 vorgenommene Untersuchung desselben ergab die vollständige Ausheilung des Prozesses. Im lateralen Augenwinkel wies nur eine ca. 4 mm lange Narbe mit leichter Faltenbildung auf die frühere Operation hin.

Fall 2, Stute, Sommerrapp, 14 Jahre alt.

Mitte Juni 1914 wurde dieses Pferd des leichten Zugschlages in die chirurgische Klinik verbracht zwecks operativer Behandlung einer Veränderung an der rechten Oberlippe.

Dasselbe war schon früher wegen dieses Prozesses vorgeführt worden. In der Annahme, es handle sich um Lippenaktinomykose, wurde Behandlung durch Bepinselung mit Jodtinktur eingeleitet. Inzwischen hatte aber die Verdickung bedeutend zugenommen und zu allmählich sich steigerndem Speichelfluss und Störungen in der Futteraufnahme geführt.

Die Neubildung erstreckte sich über die ganze rechte Partie der Oberlippe, zeigte höckerig-derbe Beschaffenheit und den Charakter eines diffusen infiltrativen Wachstums. An der Oberfläche beobachtete man bis hirsekorngrosse Epitheldefekte mit geschwürig zerfallenen Rändern und schmutzigrotem Grunde. Andernorts bestunden haarlose Knötchen, die sich leicht über die Oberfläche der Kutis erhoben, aber keine Fluktuation zeigten. Die nämlichen Veränderungen zeigten sich auch auf der Innenfläche der Oberlippe, erstreckten sich gegen den zahnlosen Rand des Oberkiefers und endeten an den Gaumenstaffeln. Dadurch wurde die erkrankte Oberlippe erheblich verdickt, wölbte

sich wulstig vor und wurde in ihrer Bewegung stark gehindert.

Ödeme und Entzündungserscheinungen fehlten. Auch konnte keine besondere Schmerzhaftigkeit nachgewiesen werden. Kehlgangsdrüsenschwellung bestund nicht. Störungen des Allgemeinbefindens fehlten.

Da die früher angewandte Jodbehandlung erfolglos geblieben war, mit der Zeit sich eine bedeutende Zunahme der Veränderungen geltend gemacht hatte, und zudem sich Störungen in der Futteraufnahme einstellten, entschloss man sich zu einem operativen Eingriffe. Das Pferd wurde niedergelegt und in Chloroformnarkose ein Schnitt von 10 cm Länge in die grösste Prominenz, parallel dem freien Lippenrande gemacht, um unter möglichster Schonung der Haut und Schleimhaut den grössten Teil der Veränderung zu exzidieren. Blutstillung durch Tamponade und Naht.

Nach zwei Tagen Entfernen der Tampons, Bepinseln der Wundflächen mit Jodtinktur und stellenweise Jodtinktur-Injektionen. Nach vier Tagen wurde das Pferd aus der Klinik entlassen. Beim Wiedervorführen in den folgenden Tagen wiederholte man jedesmal die angeführte Jodbehandlung.

Die Heilung trat rasch ein und mit dem Vernarben der Wunde auch die Besserung in der Futteraufnahme.

Bei der allgemeinen Mobilisation wurde das Pferd im August 1914 ebenfalls requiriert. Es verblieb reichlich sechs Monate im Militärdienst und kam in gutem Nährzustande wieder zurück. Im Herbst 1915 soll dann wieder sehr starkes Speicheln eingetreten sein. Der Besitzer bemerkte aber keine anderweitigen Störungen, die Futteraufnahme war fortgesetzt gut, auch konnten keine neuen Veränderungen an der Oberlippe nachgewiesen werden.

Eine am 9. Januar 1916 vorgenommene Untersuchung liess eine diffuse, gleichmässig harte, nicht schmerzhafte

Induration der rechten Oberlippe konstatieren, welche sich vom Maulwinkel bis ins vordere Drittel der Lippe erstreckte und allmählich ins normale Gewebe überging. Sie breitete sich maulwärts bis zum harten Gaumen aus. Ungefähr in der Mitte der Geschwulst bestund eine ca. 5 cm lange, stark vertiefte, horizontale Narbe mit unregelmässig welligen Rändern, die langsam zum Niveau der übrigen Kutis übergingen. Zwischen dem freien Lippenrand und dem zahnlosen Rande des Oberkiefers war ebenfalls eine narbige Einziehung und Vertiefung sichtbar. Kontinuitätstrennungen konnten nirgends beobachtet werden.

Zur Gewinnung weiteren Untersuchungsmaterials wurden unter Allgemeinnarkose unmittelbar vor der früheren Operationsnarbe nochmals Gewebsteile exstirpiert. Damit sind Kulturen beschickt und Übertragungen auf Meerschweinchen und ein Pferd versucht worden. Ein grösseres Gewebsstück wurde zum Zwecke der mikroskopischen Untersuchung in Formalin eingelegt.

Tägliche Anwendung von Desinfizienzien unterblieb. Wie nach der ersten Operation trat auch diesmal eine starke schmerzhafte Anschwellung der rechtsseitigen Kehlgangsdrüsen ein. Da diese wohl vor allem auf eine Sekundärinfektion von der gesetzten Wundfläche aus zurückzuführen, eine Verschleppung der uns interessierenden Mikroorganismen auf dem Lymphwege aber auch nicht undenkbar war, wurden die bis walnussgrossen Drüsen am sechsten Tag nach der Operation entfernt und von diesen wiederum die gleichen Kulturen und Übertragungsversuche angelegt.

Nach zehntägiger Wundbehandlung wurde das arbeitsfähige Pferd aus dem Spital entlassen.

Fall 3 betrifft einen 24 Jahre alten, kastanienbraunen Wallachen, der am 27. Januar 1916 wegen Alter behufs Abschatzung durch die Versicherung vorgeführt wurde. Dabei entdeckte man eine starke Verdickung der rechten Hälfte der Oberlippe, wegen welcher das Tier laut Anamnese

früher behandelt worden war. In der Annahme, es handle sich um eine aktinomykotische Infektion, waren früher Bepinselungen mit Jodtinktur gemacht worden, die jedoch erfolglos blieben. Die schon seit Jahren bestehende Veränderung nahm allmählich an Ausdehnung zu und führte nach und nach zu Verlangsamung der Futteraufnahme.

Die nähere Untersuchung des Pferdes ergab ordentlichen Ernährungszustand, normale Körpertemperatur und gutes Allgemeinbefinden.

Die Oberlippe rechts war vom Maulwinkel bis über die Vereinigungsstelle ihrer speziellen Heber um das Doppelte verdickt. Die Veränderung ist nach oben auch auf die Gegend des rechten Flügelknorpels, sowie des äussern Nasenflügels übergegangen und hat so zur Verengerung der rechten Nüsteröffnung geführt. Sie stellt eine gleichmässig derbe, unschmerzhafte, höckerige Anschwellung dar. Ungefähr in der Mitte derselben besteht eine zehnrappenstückgrosse, narbige Delle mit flachen Rändern. Die höckerigen Erhebungen stellen bis halbbohnengrosse, derbe, unbehaarte Knötchen dar, über denen die Haut da und dort narbig eingezogen ist. Der indurative Prozess setzt sich gegen die Maulschleimhaut hin fort und hat auch dort zu hanfkorngrossen Prominenzen geführt. Er endigt am Rande der Gaumenstaffeln und bildet in der Höhe des oberen Hakenzahnes Falten, deren Grund von Futterresten angefüllt ist. Haut- und Epithel-Defekte fehlen überall.

Der Indurationsprozess geht allmählich in normales Gewebe über. Ein Umstülpen der indurierten rechten Oberlippe ist nicht möglich.

Aus diesen Veränderungen wurde nun sofort ein Stück exstirpiert zu histologischen und bakteriologischen Untersuchungen, sowie zu Übertragungsversuchen.

Am folgenden Tage, also am 28. Januar, wurde das Pferd geschlachtet und der erkrankte Oberkiefer über den Veränderungen sofort abgesetzt.

Die sonstige Sektion des Kadavers ergab ein negatives Resultat in bezug auf weitere Lokalisationen der Geschwulst.

Die Oberlippen-Induration zeigt auf Schnitten derbbindegewebige Beschaffenheit. In diesem bindegewebigen Stroma befinden sich stecknadelkopf- bis hirsekorngrosse, rundliche Herde von gelblicher Farbe in wechselnder Menge.

Der Kreismuskel der Lippe ist frei von Veränderungen. Hingegen können diese Herde in der Gegend der narbigen Delle bis unter die Papillarkörper der Haut erkannt werden. Am zahnlosen Rande des Oberkiefers gehen sie bis ins Periost. Affektionen des Knochens fehlen.

Aus dem Zentrum der geschilderten Herdchen gelingt es immer, kleine, schmutzig-graugelbe, schleimig-eitrige Pfröpfchen von schmieriger Beschaffenheit auszupressen, welche ein bis mehrere sandkorngrosse, grauweissliche bis schwefelgelbe Körnchen enthalten. Sie sind von unregelmässiger Oberfläche, haben aber stets eine fest-weiche Konsistenz.

Durch diese Eigentümlichkeit erhalten die Geschwülste die grösste Ähnlichkeit mit Aktinomykose. Der Umstand aber, dass verkalkte, beim Zerdrücken knirschende Körnchen und daher der sandige Eiter stets fehlen, sprechen schon makroskopisch gegen diesen Prozess.

Mikroskopische Untersuchungsergebnisse.

Technik.

Zu den histologischen Untersuchungen wurde das veränderte Gewebe in 4%iger wässeriger Formaldehyd-Lösung verschieden lang fixiert. Bisweilen diente zur Härtung auch eine in Wärme gesättigte 7,5%ige Lösung von Sublimat in 0,5%iger Kochsalzlösung. 5—8 mm³ grosse Stückchen wurden dann verschiedenen Gewebsstellen entnommen und in der aufsteigenden Alkoholreihe je einen Tag lang gehärtet. Nach zweistündigem Verbleiben in Chloroform kamen sie mit Chloro-

form-Paraffin zu gleichen Teilen in den auf 56° C erwärmten Thermostaten, und zwar während 4 Stunden. Nachher zweistündiges Verbleiben in reinem Paraffin — Schmelzpunkt 52 bis 54° C — und Einbettung darin unter möglichst raschem Abkühlen in kaltem Wasser.

Mit dem Leitzschen Schlittenmikrotom sind dann 4—12 μ dicke Schnitte angefertigt worden.

Die Färbung erfolgte zunächst in schwacher, wässeriger Delafieldscher Hämatoxylin-Alaun- und dann in Eosin-Lösung. Daneben wurden Tinktionen mit Lithionkarmin, Boraxkarmin, Pikrokarmin, mit Bismarckbraun, Gentianaviolett, Methylenblau, Fuchsin und Säurefuchsin vorgenommen. Im weitern kamen die Weigertsche Modifikation der van Gieson-Methode, May-Grünwalds eosinsaures Methylenblau, Giemsas Azur-Eosin, die Nikollesche Tanninmethode, die von H. Möller angegebene Sporenfärbung und die Gramsche Jodkalibeize, vor allem aber deren Modifikation nach Weigert zur Anwendung.

Letztere Färbemethode besteht in 3—5 Minuten langem Färben mit Gentianaviolett-Anilin-Wasser, Abgiessen, flüchtiges Abwaschen unter dem Wasserstrahl, Beizen in Lugolscher Lösung, Abtrocknen mit Fliesspapier und Entfärben mit Anilinöl-Xylol 2 : 1, hernach Xylol und Kanadabalsam. In Azeton und Alkohol tritt nämlich vollständiges Entfärben ein, weshalb Anilinöl benutzt werden muss. Als Kontrastfärbung diente oft eine wässerige Eosin-Lösung, wobei dann aber behufs Herstellung von Dauerpräparaten mittelst Kanadabalsam-Einbettung das Wasser durch leichtes Durchziehen durch die Flamme entzogen werden musste.

Untersuchungsresultate.

Um die histologischen Veränderungen der Krankheitsprozesse übersichtlich zu studieren, sind zunächst zahlreiche mit Hämatoxylin-Eosin gefärbte Schnitte untersucht worden.

Dabei hat sich ergeben, dass die Geschwulstbildungen sowohl an den Lippen als auch am Lid ähnliche Bilder zeigen. Es werden deshalb in diesem Kapitel alle drei Fälle zusammen behandelt.

Bei Übersichtsvergrösserung zeigt sich Folgendes:

Für gewöhnlich ist das Epithel der Schleimhaut, wie dasjenige der Haut völlig intakt. Man sieht einen gut entwickelten Papillarkörper und über diesem eine gleichmässig dicke und gefärbte Schicht von Pflasterepithelzellen mit regelmässigen Zellgrenzen und rundlichen, gut erhaltenen Kernen. Ein Eindringen von Pflasterepithel in die Tiefe oder gar Abschnürungen oder Zellennester desselben können nirgends beobachtet werden (Fig. 1). Es kommen Talgdrüsenpakete, Haarbälge und Haarzwiebeln mit Haaren vor, gleich wie bei normaler Haut.

Darauf folgt ein bindegewebiges Gerüste, das überall die Grundlage der Veränderungen bildet. In der Regel durchziehen gleichmässige Züge fibrillären Bindegewebes sich teilend und wieder vereinigend das Gesichtsfeld und lassen so, indem sie nach allen Seiten hin verlaufen, ein Netzwerk mit rundlichen bis spaltförmigen Lücken entstehen. Von stärkern Bindegewebszügen zweigen dünnere, erheblich schwächer tingierte Stränge ab, die sich wieder mehr oder weniger auflösen und so ein feines Retikulum bilden. Oft verdichtet sich dieses wieder, die einzelnen Fibrillen treten näher aneinander und bilden feine, zwiebelartig konzentrische Schichten von wechselnder Stärke.

Dann und wann beobachtet man Gefässe von verschiedener Grösse und Menge, bald längs getroffen, bald im Querschnitt. Den feinen Bindegewebslagen entsprechen meistens nur Kapillaren. Oft sind sie prall mit roten Blutkörperchen gefüllt (Fig. 1). Da und dort Nervenquerschnitte.

Zwischen den dickern Bindegewebszügen liegen dicht eingestreut Leukozyten (Fig. 1). Sie werden gegen das Zentrum hin eher zahlreicher, um sich dann in der Regel mit scharfer Grenze zu dichten Haufen von wechselnder Grösse zu vereinigen. Diese Leukozyten-Ansammlungen zeigen für gewöhnlich einen Durchmesser von

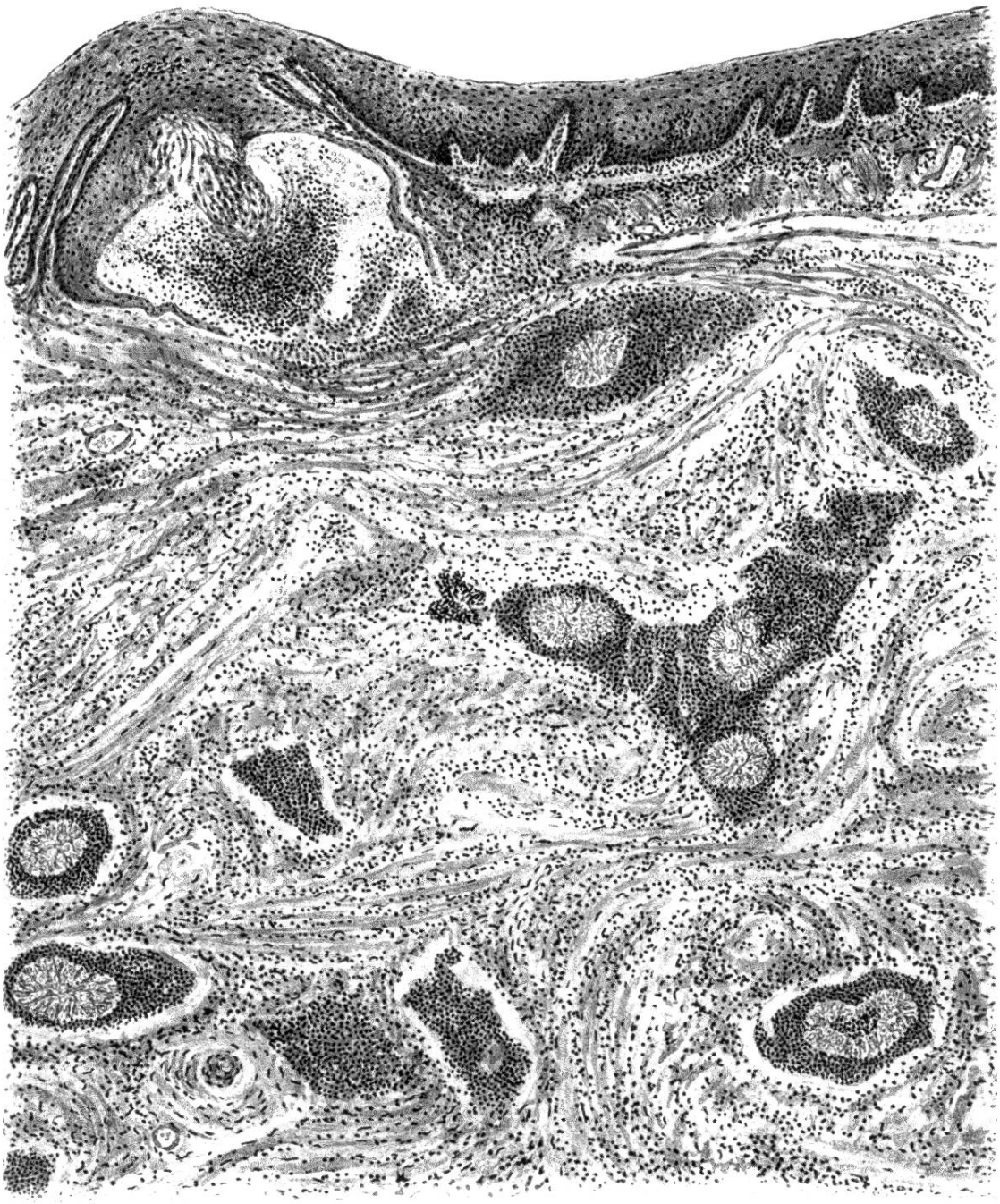

Fig. 1. Hautschnitt aus der rechten Oberlippe von Fall 2.

Das Lippenepithel zeigt links ein Abscesschen ohne Mycelherd. Die Papillen dort zur Seite gedrängt und vergrössert. Das gelockerte und zum Teil aufgelöste Epithel vorgewölbt, Stratum germinativum nicht mehr sichtbar. Starke Blutung um diese Leukocytenzone. Im Bindegewebe allgemeine rundzellige Infiltration und Gefässe im Längs- und Querschnitt, besonders aber multiple Abscesschen mit und ohne helle Mycelherde.

Haematoxylin-Eosin. Vergrösserung 45.

Brunner & Co., Kunstanstalt, Zürich

0,3—0,7 mm, Masse, die indessen in vereinzelten Fällen bis ums Doppelte übertroffen werden können. Meistens sind diese Leukozytenherde rundlich oder elliptisch und finden sich in der Regel gleichmässig in den Schnitten verteilt vor. Manchmal sind sie dicht zusammengedrängt und dann nur von dünnen Bindegewebsfibrillen getrennt. In andern Fällen treten jedoch die Herde gegenüber den stark entwickelten Bindegewebslagen zurück, so dass in einem solchen Schnitte nur wenige vorkommen. In vielen Fällen dringen sie bis unter das Epithel vor, ja vereinzelte solcher Leukozytenanhäufungen finden sich sogar in diesem (Fig. 1).

Mitten in diesen Leukozytenansammlungen liegen eigenartige, rundliche Gebilde (Fig. 1). Sie sind schwach tingiert, heben sich jedoch mit scharfer Umrandung von den sie umgebenden blauschwarzen Leukozytenmassen ab. Sie haben stets rundliche Konturen, sind bald nieren-, hufeisen- oder selbst ringförmig, dann wieder hutpilzähnlich und erwecken oft den Eindruck, als ob sie von beiden Rändern her aufgerollt wären. Bald sind sie gleichmässig granuliert, dann wiederum beobachtet man in ihnen feine Blasen mit leerem, ungefärbtem Zentrum, oder unregelmässig scholligem Inhalt und zwischen den Blasen erscheint ein wirres Netzwerk, deren Konturen bildend.

Gleich wie die Form, wechseln diese Gebilde auch die Grösse. Indessen halten sie sich meistens auf ähnlichem Durchmesser, der selten 300 μ übersteigt. In der Regel einzeln vorkommend, können in ungleichen Leukozytenhaufen sich auch mehrere, bis acht solcher Gebilde vorfinden, die dann nach Gestalt und Flächeninhalt stets differieren.

Da mehrere dieser Leukozytenansammlungen frei von den fremdartigen Gebilden sind, ist ihre Anzahl in jedem Schnitte auch verschieden. Wir treffen sie jedoch in jedem Gesichtsfelde und zählen in 5 mm^2 deren 2—10, für ge-

wöhnlich aber 4—6 solcher Herde, so dass der Kubikzentimeter ca. 4000—10,000 enthält.

Diesen badeschwammähnlichen Gebilden geht jede gesetzmässige Anordnung in ihrem Bau ab, was besonders gut bei stärkerer Vergrösserung zu erkennen ist.

Letztere lässt eine struktur- und kernlose, mit Eosin ungleich gefärbte Masse erkennen, die scheinbar ein Stroma bildet und dem Ganzen den Charakter der Zusammengehörigkeit verleiht. Stärker tingierte, sehr ungleich mächtige Balkenzüge breiten sich kreuz und quer verlaufend aus und lassen zwischen einander rundliche Lücken von blasigem Bau frei, die so ein bienenwabenähnliches Aussehen bewirken. Dann wiederum tritt ein rein blasiger Charakter in den Vordergrund. Verschieden grosse Hohlräume von wechselnder Gestalt und sehr ungleich intensiv gefärbten Konturen verdrängen das Maschenwerk. Nur dann und wann sieht man kleinere, längliche, stark eosinophile Schollen. In andern Fällen verdichten sich diese zentral zu einer umfangreichen, homogenen Masse, so dass die rundlichen Gebilde hauptsächlich randständig auftreten.

Durch den Umstand, dass die Zwischensubstanz am Rande der Herde immer senkrecht zur Peripherie steht, macht sich eine radiäre Anordnung geltend. Bisweilen ist das Zentrum der Nester ungefärbt. Es erscheint leer. In andern Fällen endlich sehen wir einen dichten, rundlichen Haufen von intensiv blauschwarz gefärbten Zellkernen und Zelltrümmern, umgeben von diesem blasigen Maschenwerk. Vereinzelte Leukozyten da und dort zwischen denselben sind ein sehr häufiger Befund.

Verschiebt man die Mikrometerschraube, so treten regelmässig in den Maschen, besonders aber gegen den Rand kleine, hellglänzende Stellen auf, oft kaum von der Grösse eines roten Blutkörperchens, meistens von rundlicher oder länglicher Form. Sie sind stets ungefärbt und

nur das differente Lichtbrechungsvermögen lässt sie gegenüber der Umgebung erkennen.

Die Leukozytenansammlungen bestehen bei starker Vergrösserung aus dicht gedrängten Haufen. Gut tingiert sind nur die Kerne, das Protoplasma ist peripher noch bisweilen zu erkennen und weist dann eine feine Granulierung oder zarte Streifung auf. Sie sind selten einfach und rund, sondern gewöhnlich in zwei, drei und mehr Teile zerlegt. Aus ihrer gruppenweisen Lagerung erkennt man aber deutlich ihre Zusammengehörigkeit. Die Teilstücke haben ungleiche Formen, sind bald rundlich, oval, bald eckig oder schollig. Bisweilen sieht man an ihrer Stelle nur noch feinste, intensiv gefärbte Körner.

Wir haben es also hier mit einer regressiven Metamorphose zu tun, die in den einzelnen weissen Blutkörperchen immer weiter fortschreitet, bis schliesslich an Stelle der normal gelappten, neutrophilen, polynukleären Leukozytenkerne nur noch körniger Detritus vorhanden ist.

Die Affinität zu basischen Anilinfarben ist jedoch erhalten geblieben.

Nirgends erkennt man Trümmer von präexistierendem Gewebe, wie sie bei eitrigen Einschmelzungen vorzukommen pflegen. Ebenso wird das Vorhandensein von Riesenzellen vermisst.

Die Leukozytenhaufen stellen somit kleinste Abszesschen dar, die sich nie über eine gewisse Grösse ausdehnen und bei denen stets ein um sich greifender Gewebszerfall fehlt.

Zwischen den Leukozyten können polygonale Zellen mit grösseren, rundlichen, bläschenförmigen Kernen, vielen Kernkörperchen und feiner Granulierung, Fibroblasten, beobachtet werden. Sie finden sich selbst in unmittelbarer Nähe der eigenartigen Herde.

Gegen den Rand des Leukozytenwalles, der oft auch nur von geringer Dicke ist, treten diese jungen Bindegewebs-

zellen häufiger auf. Sie gehen mit scharfer Grenze in eine Zone über, in der sie deutlich länglich-kuboid, spindelig oder sternförmig werden und sich zu eigentlichen Fibrillen anordnen, die sich meistens konzentrisch um die Abszesschen schichten. Sie lassen einen gut sichtbaren Protoplasmaleib erkennen. Oft stellen dann die Kerne nur noch schmale Streifen dar und treten gegenüber den langen Protoplasmaspindeln in den Hintergrund. An andern Orten verdichten sie sich zu wirren Knäueln und lassen nur spärliche, fibrilläre Zwischensubstanz erkennen. Immer aber finden sich neben den ausgebildeten Fibrillen wieder junge Bindegewebszellen und neben diesen Leukozyten mit den geschilderten degenerativen Erscheinungen.

Diese Bindegewebszone in der Umgebung der Leukozytenherde erscheint auch bei dicken Schnitten viel lockerer als die darauffolgenden Schichten. Zwischen den einzelnen Bindegewebszellen und Fibrillen finden sich immer wieder Spalten und Lücken, so dass nur ein sehr loses Gefüge entsteht. Oft sind sowohl das Zellprotoplasma wie die Zellgrenzen stark verschwommen und undeutlich, weshalb wir eine Quellung dieser Bindegewebsschicht annehmen müssen.

Dieser retikuläre Abschnitt hat nicht immer die nämliche Breite, sondern nach schmalen Lagen verdichtet er sich oft schon zu eigentlichen Bindegewebsbündeln, die zwischen den einzelnen Herden oder doch kleineren Ansammlungen solcher verlaufen. Dadurch wird denn auch der schon makroskopisch auffällige, bindegewebig-fächerige Bau der Schnittflächen bedingt. In andern Fällen treten die Bündel weniger hervor und wir sehen eine feine, zirkuläre Schichtung um die Abszesschen.

Die Blutgefässe im Bereiche der Tumorbildungen bieten nichts Besonderes. Die oft zahlreichen Kapillaren sind bisweilen stark erweitert und mit roten Blutkörperchen angefüllt. Innerhalb der Kapillaren und Übergangsgefässe kommen vereinzelte farblose Rundzellen vor. Eine stärkere

Anhäufung derselben in der Umgebung der Gefässe ist nicht nachweisbar.

Besonders beim Konjunktivaltumor bestehen neben sehr zahlreichen Blutgefässen ausgedehnte Blutungen, die sich bis in die Abszesse und den Rand der fremdartigen Herde erstrecken. Es ist denn auch bei diesem Falle das fibrilläre Bindegewebe von viel lockererem Bau und scheinen die Quellungen ausgesprochener.

Ein gesetzmässiger Zusammenhang zwischen dem verschiedenen Aussehen der fremdartigen Nester und ihrer Grösse, der Mächtigkeit der Leukozytenansammlungen, den regressiven Prozessen und der Entwicklung des Bindegewebes ist nicht zu erkennen.

An denjenigen Stellen, wo sich die Herde und Abszesschen in subpapillärem Corium befinden, sind die Papillen abgeflacht oder verschwunden. Oft ist dann das Stratum germinativum noch intakt und bildet eine 2—4 Zellagen hohe, kontinuierliche Schicht Die obern Epidermiszellschichten haben sich aber in erheblicher Ausdehnung gelockert, so dass grössere Lücken entstanden sind. Die einzelnen Zellen wechseln als rundliche oder polyedrische Gebilde mit diesen Spalten ab. Bisweilen sieht man zwischen ihnen ein ganz feines Netzwerk.

In diesen Partien fehlen die Leukozyten stets zwischen den gelockerten und losgelösten Zellkomplexen. Jedoch zeigen diese Zellen eine verschiedene Tinktionsfähigkeit. Während die Kerne in den kompakten Schichten sehr gut erhalten und sichtbar sind, können sie jetzt, je weiter sie von den zusammenhängenden Epithelpartien sich entfernen, desto weniger erkannt werden und wird die ganze Zelle erheblich stärker gefärbt. Einzelorts lösen sich die Zellen zu feinen, scholligen Massen auf und die Zellgrenzen verschwinden gleichzeitig immer mehr

Sitzen die Herde im Epithel selbst, was jedoch nur selten zutrifft, so sind auch die dicht gedrängten Leuko-

zytenhaufen stets um sie gelagert, vermengt mit vielen Blutkörperchen (Fig. 1).

Da und dort Fibroblasten und vereinzelte Epithelzellen mitten zwischen den Leukozyten von mehr oder weniger ausgesprochenem Zerfall.

Das Epithel ist im übrigen zur Seite gedrängt und zeigt in den nächstliegenden Abschnitten Lockerung, Lückenbildung und Degenerationserscheinungen.

Die Kapillaren und Übergangsgefässe unmittelbar neben den Papillen sind in der Nähe dieser Herde immer erweitert und lassen vermehrte Füllung mit roten Blutkörperchen erkennen. Ebenso beobachtet man diese dann stets mehr oder weniger zahlreich im angrenzenden Bindegewebe.

Zur nähern Untersuchung der in mit Hämatoxylin-Eosin gefärbten Schnitten gefundenen fremdartigen Gebilde wurden die verschiedenen in der Technik angegebenen Färbemethoden angewandt.

Die besten Resultate zeitigte das nach Weigert modifizierte Gramsche Verfahren — Färben in Gentianaviolett-Anilin-Wasser, Beizen mit Lugolscher Lösung, Entfärben mit Anilinöl-Xylol 2 : 1.

Das Bindegewebe, die Leukozytenwälle und die Herde erblassen. In letzteren tritt der feinblasige oder gekörnte Bau stark in den Hintergrund. Dafür aber werden jetzt darin intensiv blaugefärbte, fadige Gebilde sichtbar, die auf den ersten Blick den Charakter von Myzelfäden erkennen lassen.

War das Zentrum der mit Hämatoxylin-Eosin gefärbten Schnitte mehr von blasigem Bau, so befinden sich jetzt schollige, kolbenförmig oder oft knorrig verzweigte Formen mehr an der Peripherie und sind meistens radiär gestellt. Oft beobachtet man dicke Knollen, von welchen aus dann feine, regelmässige, bisweilen verzweigte Fäden und Fortsätze abgehen, bald mehr gegen die Peripherie zu, bald in wirrer Lagerung durch den ganzen Herd ziehend. Die

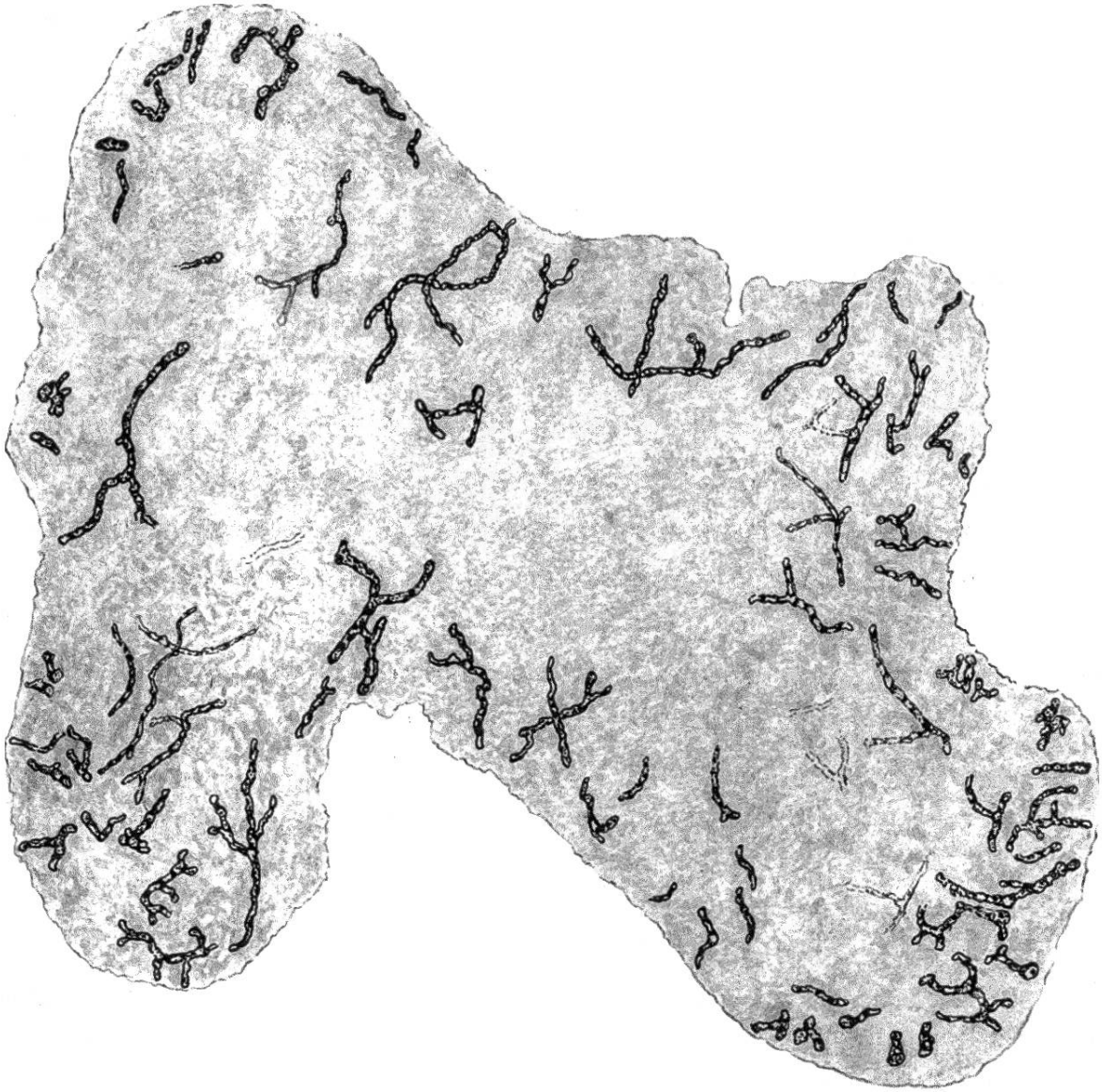

Fig. 3. Mycelherd von Fall 3.

Nach Gram-Weigert hauptsächlich peripher gefärbte Mycelfäden. Vergrösserung 223.

Brunner & Co., Kunstanstalt, Zürich

Fäden sind 2 μ oder mehr dick, die Schollen aber können bis 5 μ messen (Fig. 3).

Bald tritt ein mehr fadenartiger Charakter in den Vordergrund und die einzelnen Fäden durchziehen die Herde kreuz und quer, oder wir sehen mehr knollige, rundliche Gebilde, die dann randständig sind.

In vielen Fällen beobachtet man in der geschilderten Gerüstsubstanz einen blasenartigen Bau. Bei diesem Typus sind die gefärbten Fäden immer viel weniger zahlreich und enthalten in der Regel im Gebiete der Bläschen keine tingierten Formen.

Die Schollen und mehr rundlichen Gebilde zeigen eine diffuse Färbung oder haben den Farbstoff körnig gebunden. Die Fäden erscheinen bisweilen schlauchförmig, wo dann die Konturen sich sehr gut tingiert haben und da und dort einzelne feine Farbtröpfchen nach innen zu an diese Hüllen sich heften. In anderen Fällen sieht man sie septiert und zwischen den Septen ist dann manchmal eine blasige Auftreibung zu erkennen. Oft aber zeigen sie eine feine Querrippung und man ist nicht imstande zu entscheiden, ob es sich nicht um sehr gedrängt stehende Septenbildung handelt.

Ein Zerfall der Pilzfäden in einzelne kleinere Teilstücke von regelmässiger Länge mit gemeinsamer Hülle ist aber nie nachweisbar.

Kurze Abschnitte der Myzelien können dann wieder diffus gefärbt sein und mit solchen abwechseln, die nur tingierte Konturen aufweisen. Meistens aber sind feinste Schollen, die sich unregelmässig über die Pilzfäden verteilen, erkennbar.

Sowohl in den Fäden wie in den knolligen Gebilden sind dann und wann vakuolenähnliche Gebilde sichtbar.

Beschränken sich auch die Fäden im allgemeinen streng auf die Herde selbst, so fand sich doch in Schnitten vom Lippenrand — Fall 2 — ein strahlenartiges Auswachsen

feiner, regelmässiger, bisweilen leicht verzweigter Myzelien von den Herden durch die Leukozytenzone bis ins Bindegewebe hinaus. In der Regel nehmen sie von knollig verdickten Formen an der Peripherie der Herde ihren Anfang und können bis 0,05 mm ins Bindegewebe hinein in leicht geschlängelten und deshalb in Schnitten oft unterbrochenen Stückchen verfolgt werden. Ihre ursprüngliche Richtung innehaltend, durchbrechen sie selbst das wohl organisierte, fibrilläre Bindegewebe, indem sie es rücksichtslos und scheinbar ohne Widerstand durchwachsen (Fig. 4).

Ähnliche Resultate gab auch die Färbemethode mit Giemsas Farblösung: Azur II, Eosin, Glyzerin und Methylalkohol, 10—15 Minuten Färbedauer. Jedoch ist diese Tinktion sehr schwierig. Es gelangen nur einzelne wenige Schnitte.

Interessante Bilder lieferten schliesslich Färbungen nach May-Grünwald — 5 Minuten in eosinsaurem Methylenblau gefärbt, nachher Abwaschen mit Aq. dest. (Fig. 4.)

Die Herde heben sich durch tiefblaue Tinktion ihrer einzelnen Teile stark vom umgebenden Gewebe ab. Zahlreiche blasige und ringförmige, rundliche Gebilde von verschiedener Grösse, intensiv gefärbten Rändern und dicht gedrängte, schlauchähnliche oder knollige Formen mit Verzweigungen und Aussackungen werden sichtbar. Sie sind in der Regel randständig, radiär gerichtet und lassen vielfach ein helleres Zentrum frei, in dem sich ganz schwach gefärbte Blasen und bisweilen einzelne Fäden erkennen lassen. Dann und wann kommt es vor, dass in diesem Bereiche Hohlräume von erheblicher Grösse auftreten. Ihre Ränder sind intensiv gefärbt und sie entsprechen in ihren Dimensionen den blasigen Gebilden, wie sie in den Hämatoxylin-Eosin-Schnitten angetroffen werden (Fig. 4).

In andern Fällen sind die tingierten Gebilde über den

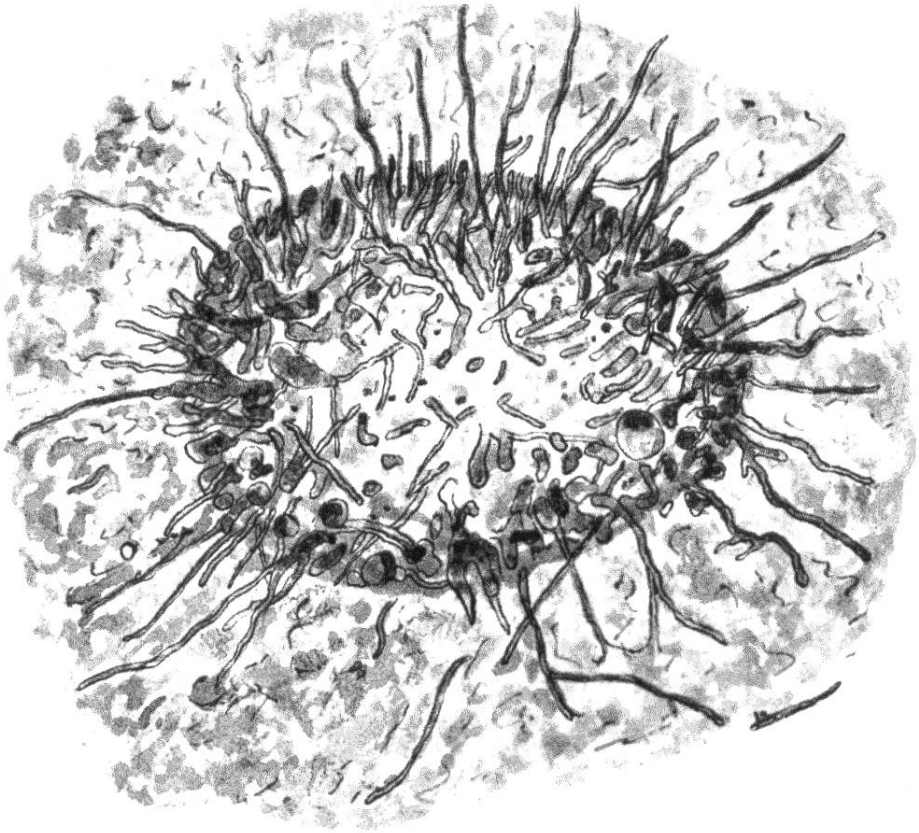

Fig. 4. Mycelherd mit Leukocytenkranz von Fall 2.

Radiäres Hinauswachsen von teils verzweigten Mycelfäden aus dem Herde in die Leukocytenzone. An der Peripherie des Herdes sehr viele, meistens blasig und schollig degenerierte Mycelien, von denen aus da und dort die dünnen, ausstrahlenden Fäden ihren Ursprung nehmen. Das Zentrum enthält nur wenige Mycelien. Färbung nach May-Grünwald. Vergrösserung 240.

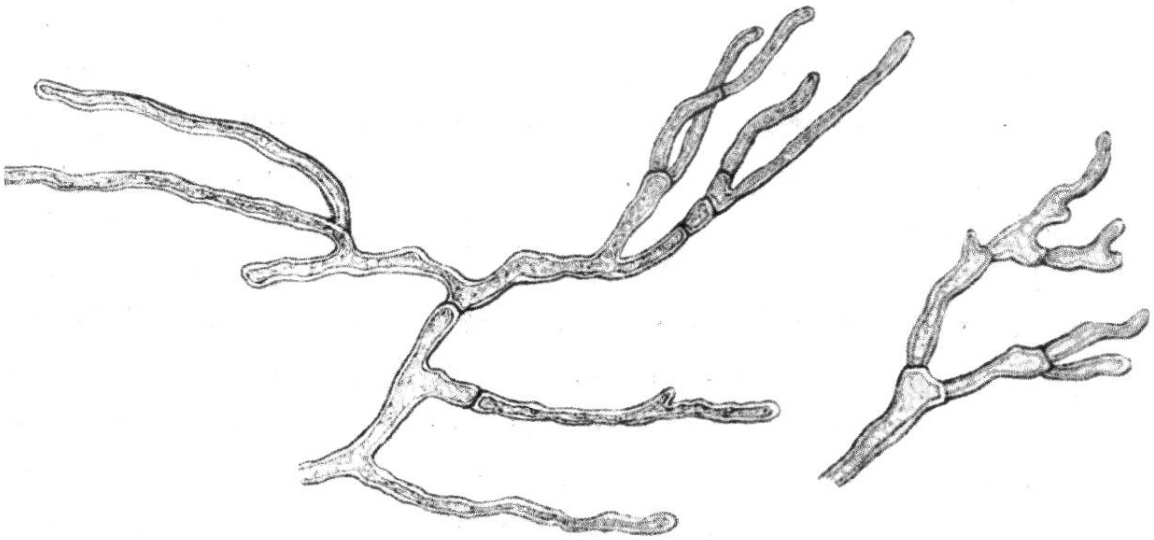

Fig. 5. Ungefärbte Mycelien aus Herden von in Formalin gehärteten Tumorstückchen, mit 25 %iger Kalilauge während 24 Stunden aufgehellt. Fall 3.

Die Mycelien sind vielfach septiert, verzweigt und doppelt konturiert.

Oelimmersion. Vergrösserung 1048.

ganzen Herd verteilt, oft in wirrem Durcheinander, indem Blasen und Fäden mit Schollen abwechseln. Das Zentrum erscheint jedoch immer heller durch e n Dichterwerden der Formen gegen die Peripherie hin. Die Blasen und Hohlräume sind auch in der Mitte stets grösser.

Im einzelnen Falle ist es natürlich unmöglich zu entscheiden, ob es sich bei den kleinern, rundlichen Gebilden und Bläschen nicht um Querschnitte von Fäden handelt.

Bei den verschiedenen Herden gehen nun auch bei dieser Färbung von den knolligen Verdickungen der Peripherie Myzelfäden strahlenartig in den Leukozytenwall hinein und dringen bis ins umliegende Bindegewebe vor. Sie sind von gleichbleibender Dicke, stets schwächer gefärbt als die Fäden in den Herdrändern und zeigen mancherorts Verzweigungen. Bisweilen sieht man aus einer Scholle verschiedene Äste hervorwachsen, die dann ihrerseits ebenfalls wieder Nebenäste abgeben können.

Endauftreibungen oder blasige, sporenähnliche Anschwellungen in diesen Pilzfäden konnten nirgends nachgewiesen werden, sowie die Sporen im Gewebe draussen auch stets fehlten (Fig. 4).

Mit den verschiedenen Färbemethoden gelang es nie, andere Erreger in den Herden selbst oder deren Umgebung festzustellen. Wohl aber fanden sich in einem Präparate am Schnittrande Kokken in grosser Menge, ohne aber selbst ins Gewebsinnere vorzudringen oder gar mit Pilzfäden in Zusammenhang zu sein. Es muss dies daher als eine sekundäre Infektion aufgefasst werden.

Der Nachweis von phagozytierten Pilzteilen, wie von Riesenzellen gelang ebenfalls nie.

Die Präparate, bei welchen das strahlenartige Vordringen von Myzelherden ins umliegende Bindegewebe beobachtet wird, rühren alle von dem Fall 2 her und von Tumorstückchen, welche bei der ersten Operation im akuten Stadium exstirpiert worden waren. Auffällig ist, dass sich

dieses Verhalten der Myzelfäden auch bei Schnitten von diesem Falle zeigte, die aus der Umgebung der geschilderten Abszesschen stammen.

Konnte man auch in beiden übrigen Geschwülsten immer wieder die nämlichen Herde und die nämlichen Pilzmyzelien nachweisen, so gelang es doch nie, dieses strahlenartige Hervorwachsen der Pilzfäden aus den Herden zu finden.

Dass es sich in allen drei beobachteten Fällen um die gleiche Krankheitsursache handelt, dürfte sowohl aus dem klinischen wie aus dem absolut identischen pathologisch-anatomischen Bilde zur Genüge hervorgehen.

Im weiteren resultiert aus dem regelmässigen Nachweis der stets nämlichen Myzelien in den einzelnen Herden, dass es sich nicht um einen zufälligen Befund handeln kann, sondern dass diese Pilze als ursächliche Erreger dieser Tumorbildungen zu betrachten sind.

Bezüglich ihrer Natur weisen die Grössenverhältnisse die Art der Verzweigungen (echte Dichotomien), die Septenbildung und das färberische Verhalten auf Schimmelpilze hin (Fig. 5).

Diese Annahme wird durch die Beschreibung und Abbildung dieser Pilze erhärtet. Speziell die Abbildungen von Aspergillen in Siebenmanns „Die Fadenpilze" haben eine sehr grosse Ähnlichkeit.

Sporen oder Fruchtstände, die schon aus den Schnitten eine Bestimmung der Pilze erlaubt hätten, liessen sich nie auffinden. Trotz sehr sorgfältigen und genauen Absuchens sehr vieler Schnitte aus den verschiedensten Tumorteilen und speziell im Fall 2 jener Stellen, wo die Abszesschen und Herde durch das Epithel an die Körperoberfläche gelangten und so mit der atmosphärischen Luft in Kontakt kamen, war dieses Suchen nach Sporen und Fruchtständen erfolglos.

Um über den Inhalt der Abszesschen, speziell aber über das Verhalten des Pilzes nähere Einsicht zu erlangen, sind die graugelben, zähschleimigen Körnchen auch in ungefärbtem Zustande untersucht worden. Besondere Beobachtungen konnten dabei bei Aufhellung der Körnchen mit 25%iger Kalilauge gemacht werden.

Von allen drei Fällen wurden solche Herde nach Aufhellung mit Kalilauge ungefärbt untersucht. Dabei konnte folgendes konstatiert werden:

Mittelst Immersion erkennt man in den schon durch blosses Auflegen des Deckglases sich zerteilenden Klümpchen sehr schöne Myzelfäden.

Vielfach in der Dicke wechselnde, in der Regel jedoch 2—3 μ lange Pilzfäden durchziehen kreuz und quer das Gesichtsfeld, oft nur fein geschlängelt, oft ineinander verschlungen und ein wirres Maschenwerk bildend. Durch viele Auftreibungen und Einziehungen erhalten die Myzelien ein unregelmässiges, oft knorriges Aussehen.

In verschiedenen Abständen gewahrt man Septen. Diese rücken bisweilen sehr nahe aneinander. Die Pilzfäden werden dann auffällig dick, kugelig oder eiförmig aufgetrieben, haben knopfartige, fingerförmige oder kolbige Endanschwellungen, die ihrerseits wieder durch Scheidewände von dem übrigen Myzel getrennt sein können (Fig. 5).

Je kürzere Myzelstücke zwischen den einzelnen Septen, desto reichhaltiger die Formen. Ein Zerfall in einzelne, durch Pilzscheiden zusammengehaltene Stäbchen oder auch längere, ungefähr gleich grosse Stücke kann nicht konstatiert werden. Es finden sich denn auch Fäden von 0,2—0,3 mm Länge, die überhaupt keine Septen erkennen lassen.

Der Formenreichtum und der Umstand, dass die einzelnen Myzelfäden noch gewunden, hin- und hergebogen

oder auch geknickt sind, verleiht ihnen ein sehr unregelmässiges Aussehen. Dies wird noch durch die sehr vielfältigen, bald gegenständigen, bald wechselnden Verzweigungen vermehrt, die bald spitz-, bald rechtwinklig abgehen. Sie weisen in der Regel den nämlichen Charakter wie die Stammfäden auf. Oft kommt es vor, dass noch weitere Teilungen eintreten, also von den Ästen noch Nebenäste abgehen, dass also krebszangen- oder geweihähnliche Formen auftreten (Fig. 5).

In anderen Fällen beobachtet man kurze, bis 8 μ dicke, rundliche, oft mehr längliche, kolben- oder keulenartige Gebilde, die wieder septiert sein können und sich meistens drusenähnlich aneinanderlagern. Dann und wann sind diese Schollen über das ganze Gesichtsfeld verteilt.

Diese dickern Formen und auch die Grosszahl der Myzelien sind doppelt konturiert (Fig. 5). Ihre protoplasmatische Innensubstanz, die sich gut verfolgen lässt, erscheint sehr fein granuliert. In den dickeren Gebilden treten dann und wann Vakuolen auf. In jenen Fällen, wo nur einfach lichtbrechende Myzelränder bestehen, sind auch die Pilzfäden sehr regelmässig und erscheint ihr Inhalt gleichmässig homogen.

Im allgemeinen können in den einzelnen Myzelherden verschiedene Typen unterschieden werden. Wir sehen regelmässig einen mehr rundlichen, kolbigen, drusenähnlichen Myzelcharakter und andererseits mehr schlanke, gleichmässig fadenähnliche Gebilde. Aber immer wieder kommen in ein und demselben Herd Übergangsformen vor, so dass neben kurzen rundlichen Figuren regelmässige, schön verzweigte Myzelfäden unterschieden werden können.

Auch kleine rundliche, nur 3—4 μ haltende sporenähnliche Gebilde lassen sich nachweisen und es kann vorkommen, dass man auskeimende Sporen vor sich zu haben glaubt.

Nebenbei befinden sich noch andere zellenartige Ge-

bilde und auch Detritus in diesen Präparaten. Bisweilen hat man den Eindruck, Kokken wahrzunehmen, kann aber nicht entscheiden, ob es sich nicht um Zellreste von Myzelien oder von Leukozyten handelt.

Aus frischem Abszessinhalt vom Fall 3 wurden Aufstriche hergestellt und nach verschiedenen Methoden gefärbt, und zwar mit Methylenblau, Fuchsin, Karbolfuchsin, Karbolthionin, Methylviolett, Bismarckbraun, sowie mit der Tuberkelbazillen-Färbung. Diese Farbstoffe wirkten verschieden lang und bei verschiedenen Temperaturen auf die Aufstriche ein, nach einer Vorbehandlung mit Alkohol, Äther oder Chloroform. Ebenso wurde die Gramsche Bakterienfärbung und vor allem deren Modifikation nach Weigert angewandt.

Glaubte man schon in mit Methylenblau und Karbolthionin gefärbten Aufstrichen bisweilen einzelne ganz regelmässige Pilzfäden erkennen zu können, so war dieser Befund auch hier mit dem Gram-Weigertschen Verfahren einwandfrei.

Ungleich lange, ziemlich schlanke und gleichmässig dicke Fäden befinden sich im Gesichtsfeld. Ihre Tinktionsfähigkeit ist different. Bald wird nur eine ununterbrochene Reihe von feinsten Farbklümpchen sichtbar, bald erscheint eine deutliche Membran als dunkelblau gefärbte feine Linie, welche einzelne Farbtröpfchen einschliessen, oder stark lichtbrechende Schollen und Konturen weisen den Pilzverlauf. Die einzelnen Fäden haben einen welligen, geschlängelten Verlauf und sind oft mannigfach gekreuzt und verschlungen. Bisweilen beobachtet man kleine Endauftreibungen von knolliger oder keulenartiger Form. Im allgemeinen haben diese gefärbten Pilzmyzelien eine Dicke von 2 und mehr μ und können bis 2 mm lang sein.

In bezug auf das färberische Verhalten der einzelnen Myzelformen ist zu sagen, dass sich meistens nur die fadenartigen Teile der Herde tingieren und diese oft noch in nur

beschränktem Masse. In der Regel haben nur ziemlich gleichmässig dicke Myzelien die Farbe angenommen. Daher kommt es häufig vor, dass in Aufstrichen von Herden, die dem dickeren Typus entsprechen, nur vereinzelte Fäden durch Färbemethoden sichtbar gemacht werden können. Immerhin begegnet man bisweilen drusenartigen Knäueln mit knolligen und keulenförmigen Endanschwellungen und Verzweigungen, welche sich recht ordentlich tingiert haben.

Untersuchungen über das kulturelle Verhalten des Schimmelpilzes.

Zu Untersuchungen über die Wachstumsverhältnisse des durch die histologischen Studien gefundenen Erregers der in Frage stehenden Gewebsveränderung eignete sich hauptsächlich das vom Falle 3 gewonnene, ganz frische Material. Wie aus der Kasuistik hervorgeht, handelte es sich hier um eine Erkrankung ziemlich virulenter Natur.

Diese Kulturversuche wurden im hiesigen veterinärbakteriologischen Institute (Leiter: Prof. Dr. W. Frei) gemacht. Zudem hatte der Leiter des Hygiene-Institutes der Zürcher Universität, Herr Professor Dr. W. Silberschmidt, dem sofort frische Tumorstücke überbracht wurden, die grosse Freundlichkeit, Kontrollversuche anzustellen. Dadurch sind meine Untersuchungen in dieser Richtung wesentlich gefördert und gestützt und die Deutung der Resultate ist erleichtert worden.

Ich benütze deshalb gerne hier die Gelegenheit, Herrn Prof. Dr. Silberschmidt für sein Entgegenkommen meinen verbindlichsten Dank auszusprechen.

Die erhaltenen Untersuchungsresultate stimmen von beiden Instituten absolut miteinander überein.

Mit Abszessinhalt und Gewebsstücken wurden die verschiedensten Nährböden, wie Bouillon, Gelatine, Agar, Glyzerinagar, Serumagar, Glyzerinkartoffeln, Bierwürze,

Raulinsche Flüssigkeit und Brot beschickt, teils ärob, teils anärob bei Zimmer- und Körpertemperatur, letzteres im Brutschrank.

Der Pilz gedieh auf allen Medien, am raschesten jedoch im Brutschrank bei Körpertemperatur.

In der weitaus grössten Anzahl der zu verschiedenen Zeiten angesetzten Kulturen konnten Schimmelpilzmyzelien in Reinkultur gezüchtet werden. Wenige Nährböden blieben steril, in einigen wuchsen neben den Myzelien noch gewöhnliche Eitererreger, und nur in vereinzelten flüssigen Medien konnten letztere gegenüber den erstern die Oberhand gewinnen. Sobald diese Kulturen jedoch in Raulinsche Flüssigkeit gebracht wurden, kamen einzig noch die Schimmelpilze auf.

Immer wieder entwickelte sich das nämliche Pilzmyzel, welches von Prof. Silberschmidt als Aspergillus-Art und zugleich auch als Erreger der gefundenen Geschwulstbildungen bezeichnet wurde.

Sieht man in flüssigen Medien, wie Bouillon, Bierwürze und Raulinscher Flüssigkeit nach 18—24 Stunden feinstverzweigte, lockere Ballen, die immer mehr der Oberfläche zustreben und sobald diese erreicht ist, besonders bei Bierwürze und Raulin, einen dicken, weissen Mantel bilden, so entsteht besonders auf Glyzerinagar, Glyzerinkartoffeln und Brot ein flaumiger, zarter, schneeweisser Belag, der sich rasch ausbreitet.

Nach weiteren 24 Stunden nimmt derselbe im Zentrum eine schmutzig-graugrüne Farbe an, die sich immer mehr gegen die Peripherie vorschiebt und bald nur mehr am Rand das ursprüngliche zarte Weiss erkennen lässt.

Auf Nährböden, wie Agar, Gelatine und Serumagar, die dem Pilz weniger zusagen, und bei Zimmertemperatur entsteht ein ganz niedriges Myzel.

Schon nach zwei Tagen kann man mikroskopisch zentral Fruchtträger mit Sporen nachweisen, durch deren Entwick-

lung die schmutzig-graugrüne Farbe bedingt wird. Auffällig erscheint besonders bei Plattenkulturen das strahlenartige, sonnenähnliche Wachstum mit wechselnd intensiv grünen Ringen, verursacht durch die verschiedene Anzahl von Fruchtträgern.

Das Myzel lässt deutlich zarte, nur $1\frac{1}{2}$—2 μ haltende, ungefärbte, regelmässige Hyphen erkennen, die nur wenig septiert sind und fast keine Verzweigungen aufweisen: Luftmyzel, und 2—4 μ dicke und mannigfach verzweigte: eigentlicher Thallus.

Innerhalb ihrer einfach konturierten Membran ist ein deutlicher Protoplasmaschlauch erkennbar.

Vom Thallus erheben sich in senkrechter Richtung Hyphen von anfänglich gleichbleibender Dicke und einfacher Konturierung. In einiger Höhe werden sie jedoch doppelt konturiert, dicker, von graugrüner Farbe und enden in einer blasenartigen, dreieckig-rundlichen Auftreibung. Diese Konidienträger sind bisweilen septiert und verzweigt.

Auf der Fruchtblase nun, in ihrer oberen Hälfte, sitzen verzweigte Sterigmen, aus Basalzellen und mehreren Zweigen bestehend, von denen in langen Ketten die Sporen abgeschnürt werden (Fig. 7 links).

Die Fruchtträger haben eine Länge von 0,02—0,2 mm bei einer Dicke von 7—9 μ. Die Blase misst 10—12 μ. Die Basalzellen und ihre Zweige sind ungefähr gleich lang und messen durchschnittlich 5 μ.

Entwickeln sich zunächst die Basalzellen ziemlich locker auseinanderstehend, wie die Finger einer gespreizten Hand, so treten sie später ganz eng zusammen und bilden dann mit den Zweigen und Konidien einen dichten Haufen, nicht unähnlich einem umgekehrten, auf der Spitze stehenden Kegel (Fig. 7 links).

Die Sporen sind kreisrund, erscheinen glattrandig oder dann ganz feinhöckerig und haben eine Dicke von 3—4 μ.

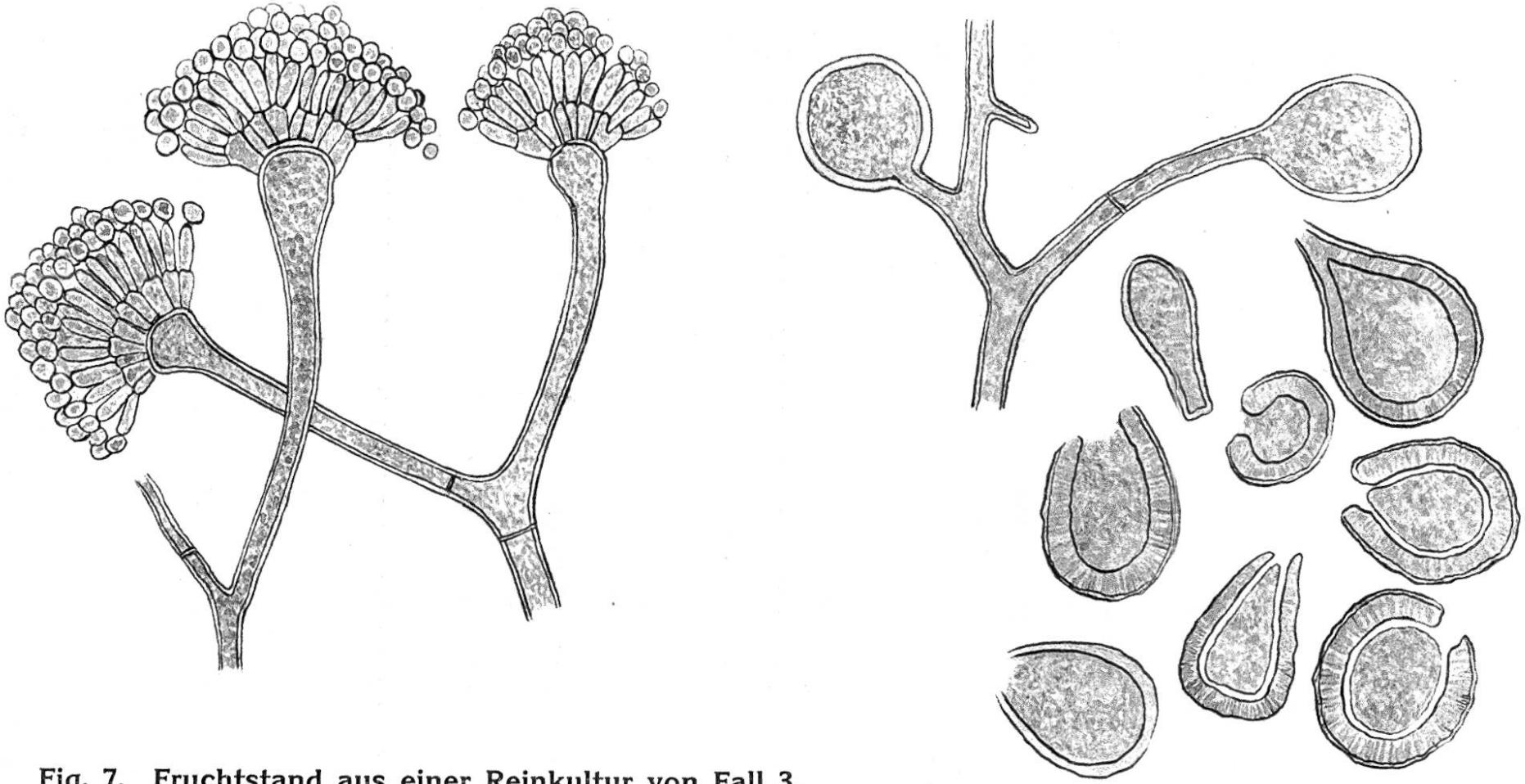

Fig. 7. Fruchtstand aus einer Reinkultur von Fall 3.

Links verzweigte, septierte und doppelt konturierte Fruchtträger mit Fruchtblasen. Darauf verzweigte Sterigmen mit Sporen.

Rechts vermutliche Dauerfrüchte, kurzstielig auf Mycelien sitzend.

Ungefärbt. Oelimmersion. Vergrösserung 1114.

Sporen und oberer Teil der Fruchtträger sind immer schmutzig-graugrün und verleihen den Kulturen ihre Farbe. Ältere Kulturen enthalten grössere weisse Flecke, die bei näherer Untersuchung als Luftmyzelien mit kleinen verkümmerten Fruktifikationen sich ergeben.

Schon bei den erstangelegten Kulturen war auffällig, dass der Schimmelpilz eine braunrote Farbe auf seinen Nährboden abschied, der diesen bisweilen bis ziemlich tief hinein färbte.

Diese Eigenschaft ist bei allen angewandten, festen Nährmedien bemerkbar, besonders aber schön bei Kartoffeln und Brot. Bei Glyzerinkartoffeln färbt sich nach und nach das Glyzerin selbst braunrötlich.

Verflüssigende Eigenschaften konnten bei keiner Kultur nachgewiesen werden. Nach und nach erschöpften sich regelmässig die Nährböden.

Alle Kulturen wurden immer wieder nachgeprüft. Es fanden sich stets die nämlichen Konidienträger und Sporen. Auch ergaben Aussaaten auf frische Nährböden immer wieder die erstgeschilderten Kulturen.

Bei diesen Kontrollen glaubte man plötzlich bei einer Brotkultur viel grössere Sporen zu finden und stellte sie deshalb als verunreinigt auf die Seite. Später aber fanden sich die nämlichen Gebilde auf Glyzerinagar gewachsen und man konnte nun bei genauem Nachprüfen konstatieren, dass sich stetsfort die nämlichen Sporen und Fruchtstände mit den verzweigten Sterigmen neben diesen merkwürdigen Gebilden vorfanden.

Es zeigte sich, dass diese vermeintlichen grossen Sporen dickwandige Blasen waren, die kurzstielig aus Myzelien sich direkt entwickelten und eine Dicke von 10—18 μ aufwiesen.

Eine Weiterentwicklung dieser vermutlichen Dauerfrüchte konnte nicht verfolgt werden (Fig. 7 rechts).

Alle kulturell erhaltenen Resultate ergaben somit einen Schimmelpilz, der leicht auf allen Nährböden, besonders aber auf Glyzerinagar, Glyzerinkartoffeln, Bierwürze, Raulinscher Flüssigkeit und Brot in Reinkultur gezogen werden kann.

Was die nähere botanische Einteilung anbelangt, so hat er am meisten Ähnlichkeit mit dem von Eidam und Lindt beschriebenen, ebenfalls pathogenen Aspergillus sive Sterigmatocystis nidulans.

Einen ganz positiven Schluss auf seine nähere Artzugehörigkeit wage ich nicht zu ziehen.

Übertragungsversuche.

Zu Versuchen über die Übertragungsmöglichkeit des Krankheitsprozesses wurden Tumorstückchen und Eiter von Fall 3 auf Meerschweinchen subkutan und intraperitoneal verimpft. Die Gewebsstücke wurden ohne Reaktion der Impftiere resorbiert.

Einem Versuchspferde wurden ferner am 27. Januar 1916 noch lebenswarme, bis haselnussgrosse Gewebsstücke mit Eiterherden aseptisch unter die Lippen- und Backenschleimhaut und in Hauttaschen beider Halsseiten verbracht. Zunächst machte es den Anschein, als ob eine Reaktion im Sinne einer Geschwulstbildung sich einstellen wollte, nach und nach trat aber auch hier Resorption ein.

Als dann am 12. April 1916 das wegen perniziöser Anämie dekrepide Pferd abgetan werden musste, restierten an den Impfstellen nur noch kleine Verdickungen in der Subkutis und Submukosa, ohne irgendwelche Spur eines Abszesschens.

Kulturen davon blieben steril.

Merkwürdigerweise zeigten in Formalin gehärtete Stücke jener Impfstellen da und dort jene auffällige Orange-Tinktion, wie sie schon bei den Geschwülsten aufgefallen war. Eine mikroskopische Nachprüfung von daraus angefertigten

Schnitten auf vorhandene Myzelien mit den früher angeführten Färbemethoden blieb jedoch resultatlos.

Mit den Reinkulturen des Schimmelpilzes wurden Verimpfungen auf Kaninchen, weisse Mäuse, Meerschweinchen, Hunde und Pferde vorgenommen. Meerschweinchen und weisse Mäuse erhielten Aufschwemmungen von Sporen unter die Haut und in den Peritonealraum, Kaninchen zudem noch in die Ohrvene.

Alle diese Injektionen verursachten keine Reaktion.

Einem Kaninchen und einem Hund wurden Sporenaufschwemmungen in die vordere Augenkammer injiziert. Es entwickelte sich eine heftige Iritis, Hypopyonkeratitis und ein Abszess in der Cornea an der Injektionsstelle. Nach 22 Tagen wurde der Hund getötet, da eine Abszessperforation befürchtet werden musste.

Das gelbgraue Sediment der vordern Augenkammer enthielt nur Leukozyten. In der Descemetia und Propriaschicht der Cornea aber fanden sich sowohl Sporen wie ausgekeimte Myzelien. Davon auf Glyzerinagar und Glyzerinkartoffeln angelegte Kulturen ergaben wieder das Ausgangsmaterial in Reinkultur.

Beim Pferde wurden kutan, perkutan und subkutan Kulturverimpfungen vorgenommen. Es handelte sich dabei um Kulturen 1.—4. Generation, teils in grosser Menge.

Von Schimmelpilz überwachsene Kartoffelkulturen wurden zu diesem Zwecke aseptisch unter Klammernaht und Mastisolverband in Hauttaschen am Hals verbracht.

Es bildete sich nach zwei Tagen eine heftige Phlegmone, nach sechs Tagen trat Fluktuation ein und nach 8—10 Tagen mussten die Abszesse entleert werden, da Perforation drohte.

Wiederum wuchsen auf mit Abszessinhalt beschickten Nährböden die bekannten Schimmelpilze, diesmal vermengt mit Kokken. Myzelien konnten in Aufstrichen nicht nachgewiesen werden.

Aus der vordern Augenkammer des geimpften Hundes

gewonnene Sporen und Myzelien in Skarifikationen an den Halsseiten des Impfpferdes eingerieben, verursachten keine Reaktion. Nach 10 Tagen waren die Wunden verheilt.

Mit dem nämlichen Erfolg verliefen Sporeneinreibungen in subkutane Hautwunden.

Subkutaninjektionen von Sporenaufschwemmungen beim Pferde bewirkten nach zwei Tagen phlegmonöse Schwellung, nach sechs Tagen trat Verteilung und restlose Resorption ein.

Auch Prof. Silberschmidt machte im Hygiene-Institut Zürich Übertragungsversuche sowohl mit Tumorteilen und Eiter, als auch mit Kulturen, und zwar auf Meerschweinchen und Kaninchen mit dem nämlichen Resultate.

Später gelang es dann Dr. Schuscha, der über Immunitätsfragen bei Schimmelpilz-Infektionen im genannten Institut arbeitete, nach viermaliger intraperitonealer Verimpfung von grossen Mengen einer ganz trüben Sporenaufschwemmung innert 16 Tagen den Tod eines Meerschweinchens zu verursachen.

Bei der Obduktion fanden sich pseudotuberkelähnliche Abszesschen auf dem Bauchfellüberzug des Zwerchfells, der Leber, der Nieren und Samenbläschen, sowie in einigen Lendenlymphdrüsen.

Die kulturelle Nachprüfung ergab Schimmelpilzsporen in Reinkultur. Ausgekeimte Sporen konnten aber nicht nachgewiesen werden, dagegen zeigten in Kalilauge aufgehellte Präparate sehr grosse Leukozytenansammlungen mit stark vorgeschrittener Sporenphagozytose.

Dieser Befund entspricht völlig den bisher bekannten Tatsachen betreffend das Verhalten der pathogenen Schimmelpilze in dieser Hinsicht.

In gleicher Weise wie mit dem Material von Fall 3 wurden auch von demjenigen von Fall 2 verschiedene Nährböden beschickt. Alle blieben steril und zeigten auch nach drei Wochen kein Wachstum.

Zugleich wurden sechs Meerschweinchen Gewebsstücke subkutan verimpft. Innerhalb zwei Wochen waren ohne irgendwelche Trübung des Allgemeinbefindens und ohne eine Organreaktion auszulösen die verimpften Gewebsstücke resorbiert. Ein Versuchspferd bekam von dem hier in Frage stehenden Material unter möglichst aseptischen Kautelen oberhalb der Maulwinkel und auf der linken Kruppenhälfte lebenswarme, bohnen- bis fingerbeerengrosse Gewebsstücke in Hauttaschen, die nachher mit Michelschen Klammern genäht und unter einen Mastisolverband gesetzt wurden.

Die Wunden an den Backen heilten per primam, aber nach vier Wochen waren auch die Impfstücke resorbiert.

Auf der linken Kruppe bildete sich nach und nach ein Abszess. Acht Tage nach der Impfung wurde er gespalten und das verimpfte Material entfernt. Die Untersuchung des Eiters ergab Streptokokken und Staphylokokken in grosser Menge; von Myzelien war auch kulturell mittelst Raulinscher Flüssigkeit nichts festzustellen. Die Wunde verheilte hierauf und die anfänglich stark infiltrierten Wundränder verflachten sich wieder bis zur vollständigen Normalität.

Offenbar hatte sich hier zum Impfmaterial sekundär eine Mischinfektion gesellt.

Da es sich beim Falle 2 um einen bereits seit drei Jahren bestehenden Krankheitsprozess handelte, wurden zur Kontrolle des Impfmaterials Tumorstücke mit Hämatoxylin-Eosin und Weigertscher Färbung untersucht.

Es fanden sich wiederum die bekannten Herde, jedoch waren sämtliche von grossblasiger Struktur und wurden, nach Weigert gefärbt, nur wenige Myzelien sichtbar. Diese wiesen die geschilderten Alterserscheinungen auf. Zudem bestunden grosse Partien nur aus narbigem Bindegewebe.

Die Kulturversuche mit den exstirpierten Kehlgangslymphdrüsen zeigten nach kurzer Zeit üppiges

Wachstum von Kokken. Andere Mikroben, speziell Schimmelpilze, die auf festen Nährböden über Kokken sonst immer den Sieg davontragen, liessen sich nicht feststellen.

Dieses Resultat konnte auch nicht befremden, indem die nach der Operation sich einstellende regionale Lymphdrüsenschwellung auf die angeführte sekundäre Wundinfektion zurückzuführen ist.

Die letzten Versuche zeigten somit, dass die bei der letzten Probeoperation am 9. Januar 1916 exstirpierten und sofort verimpften Gewebsstücke von Fall 2 für Tierimpfungen und Kulturen nicht mehr verwendbar waren. Es soll aber damit nicht gesagt sein, dass der Krankheitsprozess nicht mehr wachstumsfähige und virulente Myzelien enthielt.

Es scheint aber wahrscheinlich, dass unser Material, herrührend von der Umgebung der alten Operations- und Jodtinkturinjektionsstelle, ungeeignet war. Ein für uns interessantes Ergebnis bestund jedoch darin, dass die Blasen in den Herden Alters- und Degenerationserscheinungen sind und dass der Ersatz für die Myzelherde in narbigem Bindegewebe besteht.

Aus all diesen Versuchen resultiert, dass der aus den Geschwülsten gezüchtete Pilz eine gewebsschädigende Wirkung entfaltet. Seine Pathogenität ist jedoch viel geringer, als dies bei andern Aspergillus-Arten, z. B. Aspergillus fumigatus, der Fall ist.

Geschwülste, wie sie beim Ausgangsmaterial bestunden, konnten in keinem Falle, weder mit verändertem Gewebe und Abszessinhalt, noch durch Kulturen erzeugt werden.

Als Folgerung aus den vorstehenden Darlegungen ist über das biologische Verhalten des Schimmelpilzes als Ursache der hier in Frage stehenden Gewebsveränderungen zu sagen, dass die Infektion wohl eine ektogene ist. Kleine Wunden oder Epitheldefekte in der allgemeinen Decke oder der Schleimhäute bilden offenbar die Infektionspforte.

Für diesen Infektionsmodus spricht das singuläre und zirkumskripte Auftreten der Neubildungen. Der Umstand, dass in zwei von uns beobachteten Geschwulstbildungen und ebenso in den von Zschokke beschriebenen beiden Krankheitsfällen jedesmal die Maulschleimhaut und die Lippen ergriffen waren, weisen auf eine Infektion durch das Futter hin. Es liegen wohl die nämlichen Infektionsmöglichkeiten wie bei der Aktinomykose vor.

Auf diese Weise lässt sich zwanglos auch der Fall von der Infektion der Konjunktiva und des obern Lides erklären.

Das Infektionsmaterial bilden die Sporen. Sie keimen unter gewissen, nicht näher bekannten Bedingungen mit dem lebenden Körpergewebe in Berührung gebracht aus und durch das Wachstum der Myzelien bilden sich Kolonien. Es scheint sich die schon von Zschokke angeführte Ansicht, dass die Vermehrung der Pilzmyzelien durch Sprossung und Abschnürung geschieht, zu bestätigen. Auch muss das Wachstum der einzelnen Herde ein radiäres sein, was aus den dicht gedrängt stehenden, in Sprossung befindlichen Myzelien an der Peripherie zu schliessen ist. Die ersten Keime sind wohl zentral gelegen und von ihnen aus schreitet das Wachstum nach aussen hin vor. Darauf weist der Umstand, dass die Hohlräume und Blasen im Zentrum am zahlreichsten und am grössten sind.

Sie stellen wohl nur Degenerations- und Quellungsveränderungen dar, wie auch die knolligen Gebilde auf Alterserscheinungen schliessen lassen. Von ihnen aus können jedoch immer wieder jugendliche Pilzfäden aussprossen. Gestützt auf die Resultate der May-Grünwaldschen Färbung ist diese Annahme vollauf berechtigt.

Das strahlenartige Auswachsen der Myzelien erfolgt durch den Leukozytenwall bis ins Bindegewebe. Dieses Verhalten konnte in den Schnitten vom Falle 2, der im akuten Stadium zur operativen Behandlung kam, am

besten studiert werden. Auch klinisch wiesen hier starke Salivation und Störung in der Futteraufnahme auf akutes Geschwulstwachstum hin.

In unmittelbarer Nähe solcher Hauptherde befinden sich oft ganz kleine, die nur aus wenigen Myzelfäden und kleinen Bläschen und Schollen bestehen. Oft lässt sich nicht erkennen, ob es sich hier um vereinzelte Myzelien, die ins Bindegewebe hinausgewachsen sind, oder um kleinste Herde, in denen sich nur einzelne wenige Fäden gefärbt haben, handelt.

Es ist naheliegend, dass, wie die Grössenzunahme auch die Vermehrung der Herde durch Sprossung und Abschnürung von Pilzelementen um die Primärherde herum bedingt wird.

Für die Wahrscheinlichkeit dieser Wachstumsweise dürften auch die multiplen Herde sprechen, die sich oft innerhalb eines gemeinsamen Leukozytenkranzes vorfinden.

Eine Weiterverbreitung von Pilzfäden durch Leukozyten, also durch den Lymphstrom, wie dies Babes bei der Aktinomykose sah, konnte nicht beobachtet werden, wie denn auch Pilzteile oder Sporen in Leukozyten nie angetroffen wurden.

Gegen diesen Verbreitungsmodus spricht ferner der Umstand, dass auch bei jahrelangem Bestehen des Krankheitsprozesses eine Veränderung und Erkrankung der zugehörigen Körperlymphdrüsen niemals nachgewiesen werden konnte.

Welcher Art nun die Degeneration ist, der die Herde anheimfallen, konnte nicht entschieden werden. Die Fibrinfärbung — Weigert und auch Nachfärben mit Eosin — fiel negativ aus. Es gelang auch nicht, eine wirkliche Stützsubstanz festzustellen.

Bei dem gerüstähnlichen Bau, wie man ihn in den mit Hämatoxylin-Eosin gefärbten Schnitten nachweisen kann, handelt es sich offenbar um die Konturen und Berührungs-

flächen von in Degeneration begriffenen Myzelien, woraus auch die meistens radiäre Anordnung der randständigen Balken sich erklären lässt.

Durch das Wachstum und die Vermehrung der Pilzfäden wird eine starke Anhäufung von Rundzellen um die Herde herum verursacht, die aber selbst auch in kurzer Zeit zu zerfallen scheinen. Diese Zellinfiltration stellt mit den gleichzeitig einsetzenden Wucherungsvorgängen im bindegewebigen Grundgewebe die Reaktion des Organismus auf die Schmarotzer dar.

Ob es auch infolge der Einwirkung der Pilzherde zu kleinen, lokalen Einschmelzungen der zunächst der Rundzellenzone gelegenen jungen Bindegewebslagen kommt, konnte nicht entschieden werden. Gewisse Quellungsvorgänge und Lückenbildungen zwischen den Zellen sprechen dafür.

Es würden dann auch die Gewebstrümmer einen Teil des schleimigen Eiters bilden, der stets die Pilzherde umgibt.

Aus den entfernteren neuen Bindegewebslagen bildet sich ein kräftiges Granulationsgewebe, das sich nach und nach zu gut entwickelten Bindegewebsbündeln differenziert. Gleichzeitig entwickeln sich zahlreiche Gefässe, die bis in die nächste Nähe von ältern Herden vordringen können.

Die Reizwirkungen, welche durch diese Pilze im Körper ausgelöst werden, sind daher, ausgenommen das Fehlen von Riesenzellen, ziemlich identisch mit denen der Aktinomykose. Wir sind deshalb berechtigt, auch diese Wucherungen wie die Tuberkulose, den Rotz und die Syphilis zu den spezifischen infektiösen Granulationsgeschwülsten zu rechnen.

Auch haben wir es hier mit einer primären Aspergillusmykose par excellence im Sinne Saxer zu tun.

Die positiv-chemotaktische Entzündung, die stets zu beobachten ist, wird offenbar durch Toxine und Stoff-

wechselprodukte des Pilzes ausgelöst. Viel aber scheinen die polynukleären, neutrophilen Leukozyten nicht ausrichten zu können, speziell nicht gegen die ausgebildeten Myzelien. Eine intrazelluläre Verdauung von intakten Pilzfäden konnte nie beobachtet werden.

Die langsame Entwicklung und das Absterben der Keimlinge muss somit in der relativen Ungunst der Lebensbedingungen im Innern des Körpergewebes gesucht werden.

Wegen Mangel an freiem Sauerstoff und mit Rücksicht auf die alkalische Reaktion wurde früher eine pathogene Wirkung der Schimmelpilze überhaupt im Gewebe für unmöglich gehalten.

Als weiterer Grund für das langsame Geschwulstwachstum kommen die mechanischen Widerstände in Betracht. Durch die starke indurierende Entzündung bildet der Körper ansehnliche Schichten festen Bindegewebes, durch deren narbige Schrumpfung die Zufuhr von Nährmaterial zu den Pilzherden in hohem Masse eingeschränkt werden dürfte. Andererseits aber bewirken die Rundzelleninfiltration, die Verflüssigung und Abszessbildung ein Loslösen der Herde von ihrer Verbindung mit dem angrenzenden Gewebe. Dadurch wird die gewebsschädigende Kraft, sowie die Wachstumsenergie wesentlich behindert oder aufgehoben und muss dieser Vorgang dann dem einer Abkapslung ähnlichen, bindegewebigen Prozess Vorschub leisten.

Auf mechanische Widerstände müssen wohl auch die Degenerations- und Hemmungsbildungen neben schädlichen Wirkungen der eigenen Stoffwechselprodukte zurückgeführt werden. Die Beobachtung, dass diese Erscheinungen immer zunächst zentral und daselbst auch am hochgradigsten angetroffen werden, und dann peripher fortschreiten, entspricht auch durchaus dieser Annahme.

Dass diese Wachstumshindernisse in ursächlichem Zusammenhang zu der Grösse der einzelnen Herde stehen,

muss als sicher betrachtet werden. In allen beobachteten Fällen hat die Ausdehnung derselben nie eine bestimmte Grösse überschritten.

Zusammenfassung der Resultate.

Beim Pferde können namentlich am Kopf und da besonders an den Lippen allmählich sich entwickelnde Tumorbildungen der Haut und der Schleimhäute beobachtet werden. Dieselben stellen klinisch derbe Indurationen von höckeriger, knötchen- und bläschenartiger Oberfläche dar, die nach und nach zu Verdickungen der betroffenen Teile führen. Bisweilen kommen Abszesschen an der Geschwulstoberfläche vor, die gelegentlich perforieren. Auf der so veränderten Haut und Maulschleimhaut werden Substanzverluste in Form von kleinen Geschwüren und Narben beobachtet.

Ihrer langsamen Entwicklung entsprechend sind diese Tumorbildungen wenig schmerzhaft. An den Lippen können sie nach und nach zu vermehrter Salivation und mechanisch zur Beeinträchtigung der Futteraufnahme führen.

Der beobachtete Lidtumor bedingte serös-eitrige Sekretion mit leichter Lichtscheu und Störung des Aussehens des betreffenden Auges.

Klinisch haben die Veränderungen Ähnlichkeit mit solchen, wie sie durch Aktinomykose oder Karzinomatose verursacht werden. Affektionen der zum betreffenden Gebiete gehörenden Lymphdrüsen fehlen jedoch immer. Auch konnten Allgemeinwirkungen, wie Fieber und Alteration des Allgemeinbefindens nie beobachtet werden.

In solchen Tumoren sitzen in bindegewebig-fächerigen Schnittflächen in wechselnder Menge stecknadelkopf- bis hirsekorngrosse, rundliche Erweichungsherde von gelblicher Farbe, aus denen sich immer kleine, schmutziggelbe, schleimig-eitrige Pfröpfchen auspressen lassen. Dieselben enthalten ein bis mehrere sandkorngrosse, grauweissliche

bis schwefelgelbe, unregelmässig geformte, nie verkalkte Körnchen.

Im mikroskopischen Schnitte beobachtet man verschieden stark entwickelte Bindegewebszüge, die ein wirres Maschenwerk bilden, in dessen Lücken Abszesschen in Form von Leukozytenhaufen liegen. Mitten in denselben sitzen rundliche, mit Hämatoxylin-Eosin nur schwach färbbare Gebilde, die bald gleichmässig granuliert sind, bald einen feinblasigen Bau zeigen. Ihr Zentrum ist leer, oder es enthält eine schollige Masse in einem wirren Balkennetz. Bei Anwendung der Gram-Weigertschen Färbemethode kommen in diesen eigenartigen Gebilden intensiv gefärbte, meistens randständige, radiär gestellte Pilzfäden von bald regelmässig schlanker, bald knolliger Form zum Vorschein. Nach dieser Methode, oder auch nach May-Grünwald gefärbt, sieht man in einzelnen Schnitten feine, regelmässige Pilzfäden in die Leukozytenzone und selbst in das sie umgebende Bindegewebe hinauswachsen.

Die Grössenverhältnisse, die Art der Verzweigungen und die Septierung dieser Fäden weisen sowohl in den gefärbten Schnittpräparaten, wie auch in den nach Gram-Weigert tingierten Eiteraufstrichen auf Schimmelpilze hin.

Werden die in den Abszesschen enthaltenen Körnchen in Kalilauge aufgehellt und in ungefärbtem Zustande mikroskopisch untersucht, so gibt sich der Schimmelpilzcharakter der Myzelfäden noch besser zu erkennen.

In mit frischen Gewebsstückchen und Abszesschen beschickten Kulturen wuchsen besonders gut bei Körpertemperatur schmutzig-graugrüne Schimmelrasen in Reinkultur. Ihre Fruchtträger sind oft verzweigt und septiert, haben dreieckig-rundliche Fruchtblasen, auf denen verzweigte Sterigmen mit 3—4 μ grossen, runden und ziemlich glattrandigen Sporen sitzen.

Es handelt sich hier also um eine Aspergillus-Art. Dieselbe hat grosse Ähnlichkeit mit dem von Eidam und

Lindt beschriebenen Aspergillus sive Sterigmatocystis nidulans.

Übertragungsversuche mit Tumorteilen und Abszessinhalt auf Meerschweinchen und Pferde blieben erfolglos.

Mit Reinkulturen konnte durch Injektion in die vordere Augenkammer beim Kaninchen und Hunde eine Iritis und Hypopyonkeratitis erzeugt werden. In einem Falle gelang es durch mehrmalige intraperitoneale Injektionen von grossen Mengen trüber Sporenaufschwemmungen den Tod bei einem Meerschweinchen zu verursachen. Es hatten sich zahlreiche pseudotuberkelähnliche Abszesschen auf dem Peritoneum gebildet.

Wenn auch aus uns unbekannten Gründen in keinem Falle die künstliche Erzeugung der Ausgangsgeschwulst gelungen ist, so berechtigen doch die in den tingierten Schnitten und Eiteraufstrichen, sowie die in den mit Kalilauge aufgehellten Körnchen gefundenen Myzelien zum Schlusse, dass es sich hier um eine durch Schimmelpilzinfektion verursachte echte Granulationsgeschwulstbildung handelt. In der Mehrzahl der Kulturen konnte ein Aspergillus aus den Gewebserkrankungen in Reinkultur gezüchtet werden.

Im Hinblick auf ähnliche Verhältnisse bei der Aktinomykose können negative Übertragungsresultate nicht befremden.

Die gewebsschädigende Wirkung dieses Aspergillus ist durch einige Versuchsresultate einwandfrei bewiesen.

Auch hier dürften gewisse, unserem Verständnis vorderhand noch fernliegende Erkrankungsbedingungen und Verumständungen wohl ziemlich komplizierter Art erst das Zustandekommen der Infektion und der Tumorbildung ermöglichen. Wären diese Bedingungen nur einfacher Natur, so müssten auch mehr solcher Krankheitsfälle vorkommen.

Klinische Verwechslungen mit Aktinomykose und Karzinomatose sind allerdings nicht ausgeschlossen.

Die indizierte Behandlung besteht in der Exstirpation des veränderten Gewebes. Dadurch kann der Prozess zur Heilung gebracht werden. Auch wenn die Totalexstirpation nicht gelingt, zeitigt die durch die operative Einwirkung mobilisierte Regenerationstätigkeit des Gewebes eine derartige Resistenz, dass die Pilzwucherung nicht mehr aufkommt. Diese operative Heilbarkeit der Tumoren ist mit ein Beweis für die geringe Infektionsfähigkeit ihres Erregers. Jegliche örtliche oder gar innerliche medikamentöse Therapie hat versagt.

Zum Schlusse erübrigt mir die angenehme Pflicht, an dieser Stelle meinem verehrten Chef und Lehrer, Herrn Prof. Dr. O. Bürgi, für die Zuweisung der Arbeit und für die vielseitige Unterstützung bei der Ausführung und Abfassung derselben herzlichen Dank auszusprechen.

Ebenso danke ich Herrn Prof. Dr. E. Zschokke für die gütige Überlassung seines Materials, die zahlreichen Ratschläge und das rege Interesse, das er meinen Untersuchungen entgegenbrachte.

Literaturverzeichnis.

1. Askanazy, Patholog. Anatomie von Aschoff, Bd. I, S. 176.
2. Bang, Deutsche Zeitschrift f. Tiermedizin und vergleichende Pathologie, 1884, Bd. X, S. 255.
3. Baumgarten, Pathologische Mykologie, 1890, Bd. I, Bd. II, S. 895.
4. Baumgarten und Müller, Versuche über akkomodative Züchtung von Schimmelpilzen. — Berl. klin. Wochenschr. 1882.
5. Bezold, Lehrbuch der Ohrenheilkunde, 1906, S. 127.
6. Beizke, Pathol. Anatomie von Aschoff, Bd. I, S. 319.
7. Bloch und Massini, Studien über Immunität und Überempfindlichkeit bei Hyphomyzetenerkrankungen. — Zeitschr. f. Hygiene und Infekt. 1909, Bd. 63.
8. Bollinger, Mykosis der Lunge bei einem Pferde. — Virchows Archiv, 1870, Bd. 47, S. 583.
9. Bosin, Beitrag zur Aspergillusmykose der menschlichen Lunge. — I.-D. Königsberg 1902.

10. Bubberman, Hyphomykosis destruens equi. — Veearts Blad, Nederl. Indie Bd. 26, zit. nach Jahresbericht über die Leistungen auf dem Gebiete der Veterinär-Medizin, Jahrg. 1914.
11. Busse, O., Schimmelpilze als Krankheitserreger. — Ergebnisse der allg. Pathol. und pathol. Anatomie d. Menschen und d. Tiere. — VII. Jahrg. 1900/1901, S. 596.
12. Carougeau, Sporotrichosis equina. — Journ. de médec. vét. 1909, page 8.
13. Chantemesse, Dieulafoy, Widal, Eine mykotische Pseudotuberkulose. — Mitteil. a. d. X. internat. med. Kongress in Berlin, 1890, S. 9. Zentralbl. f. Bakt. Bd. IX, S. 775.
14. Cohnheim, Zwei Fälle von Mykosis der Lunge. — Virchows Arch., Bd. 33, 1865.
15. — Vorlesungen über allgemeine Pathologie, zit. nach Baumgarten.
16. Drouin et Rénon, Note sur une mycose sous-cutanée innomée du cheval. — Compt. rend. de la soc. de biol. 1896, pag. 425.
17. Friedberger und Fröhner, Lehrbuch der speziellen Pathologie, 1908.
18. Gaffky, Experimentell erzeugte Septikämie mit Rücksicht auf progressive Virulenz und akkomodative Züchtung. — Mitteil. a. d. Kaiserl. Gesundheitsamt, I. Bd., 1881, S. 126.
19. — Die künstliche Anzüchtung gewöhnlicher Schimmelpilze zu Krankheitserregern. — Berl. klin. Wochenschr. 1881.
20. Goodall, Gotti, zit. nach Zürn.
21. Grawitz, Über Schimmelvegetationen im tierischen Organismus. — Experimentelle Untersuchung. Virchows Arch. Bd. 81, S. 355.
22. Grohé, Experimente über die Injektion der Pilzsporen von Aspergillus glauc. und Penic. gl. in das Blut und die serösen Säcke. — Greifswalder Diss. Berl. klin Wochenschr. 1870, Nr. 1, S. 8 und 9.
23. De Haan und Hoogkamer, Hyphomykosis destruens equi. — Arch. f. wissensch. und prakt. Tierheilk., Bd. 29, 1903, S. 395.
24. v. Hellens, Pneumonomykosis bei Säugetieren. — Zit. nach Jahresbericht über die Leistungen ... 21. Jahrg. 1901.
25. Hutyra und Marek, Spez. Pathol. und Therap. d. Haustiere. 1910, I. Bd., S. 738. II. Bd., S. 146.
26. Imminger, Wochenschr. f. Tierheilk. u. Viehzucht, 1894, S. 35.
27. Johne, Die Aktinomykose oder Strahlenpilzerkrankung, eine neue Infektionskrankheit. — D. Zeitschr. f. Tiermedizin und vergl. Pathologie, 1882, S. 141.
28. Kitt, Lehrbuch der allg. Pathologie, 1912.
29. — Deutsche Zeitschr. f. Tiermedizin, 1881, S. 110.
30. — Bakterienkunde und patholog. Mikroskopie, 1908.
31. Koch, R., Entgegnung an Grawitz. Berl. klin. Wochenschr. 1881, Nr. 52.

32. Kockel, F. R., Demonstration eines Präparates von ausgeheilter Aspergillusmykose der Lunge. — Verhandl. deutsch. Naturforscher u. Ärzte, 69. Vers. Braunschweig, 1897, II. Teil, 2. Hälfte, S. 19.
33. Kohn, Ein Fall von Pneumonomykosis aspergillina. — D. med. Wochenschr. 1893, Nr. 50, zit. nach Saxer.
34. Leber, Keratomykosis aspergillina als Ursache der Hypopyonkeratitis. — v. Graefes Arch. Bd. XXV, 1879, Abt. 2, S. 285.
35. — Über die Wachstumsbedingungen der Schimmelpilze im menschl. und tier. Körper. — Berl. klin. Wochenschr. 1882, Nr. 11, S. 161.
36. Lichtheim, Über pathogene Schimmelpilze. — Berl. klin. Wochenschr. 1882, S. 129 und 147.
37. — Über pathogene Mucorineen und die durch sie erzeugten Mykosen des Kaninchens. — Zeitschr. f. klin. Medizin, Bd. VII, H. 2.
38. Lindt, Mitteilungen über einige neue pathogene Schimmelpilze. — Arch. f. exp. Path. und Pharm., Bd. 21, S. 209.
39. — Über einen neuen pathog. Schimmelpilz aus dem menschl. Gehörgang. — ibid. Bd. 25, S. 257.
40. Lucet, Bulletin de la société centrale de méd.-vét. 1896, pag. 575.
41. Lyford, zit. nach Nocard und Leclainche.
42. Nägeli, Die niedern Pilze, 1877, zit. nach Petruschky und Baumgarten.
43. Nocard und Leclainche, Les maladies microbiennes des animaux, 1898, pag. 688. Bursattee-Leeches.
45. Obici, Über die pathogenen Eigenschaften des Asperg. fumig. — Zieglers Beiträge, Bd. 23, S. 197.
46. Oppe, Zur Kenntnis der Schimmelmykosen des Menschen. — Zentralbl. f. allg. Pathol., Bd. 8, S. 301.
47. Paltauf, Mycosis mucorina. — Virch. Arch., Bd. 102, S. 543.
48. Pech, Mitteilungen a. d. tierärztl. Praxis im Preuss. Staate, 1875/76, S. 87, zit. nach Zürn.
49. Petruschky, Die pathogenen Trichomyzeten und Trichobakterien. — Handb. der pathog. Mikroorganismen v. Kolle und Wassermann, 1913, Bd. 5, S. 267.
50. Plaut, H. C., Die Hyphenpilze oder Eumyzeten, ibid. S. 1.
51. Prautl-Pax, Prautls Lehrbuch der Botanik, 1900.
52. Rénon, Etude sur l'aspergillose chez les animaux et chez l'homme. — Paris 1897, Masson, zit. nach Saxer.
53. Ribbert, Über den Untergang pathogener Schimmelpilze im Organismus. — 59. Versamml. d. Naturf. und Ärzte, Berlin.
54. — Der Untergang pathogener Schimmelpilze im Körper. Max Cohen, Bonn 1887.
55. Ries, Mykotische Erkrankung des Luftsackes beim Pferde. — Zit. nach Jahresbericht 1903.
56. Risel, Deutsches Archiv f. klin. Medizin, 1906, S. 255.
57. Rivolta, Il medico veterinario, Vol. III, zit. nach Zürn.

58. Roeckl, Über Pneumomykosen. — D. Zeitschr. f. Tiermedizin. Bd. X, 1884, S. 122.
59. Römer, P., Lehrb. d. Augenheilk. 1913.
60. Saxer, Pneumonomykosis aspergillina. — Jena, Gust. Fischer, 1900.
61. Schlegel, Aktinomykose. — Handb. d. pathog. Mikroorganismen v. Kolle und Wassermann, 1913, Bd. 5, S. 301.
62. Schubert, Zur Kasuistik der Aspergillusmykosen. — D. Arch. f. klin. Mediz., Bd. 36, S. 162.
63. Schütz, Über das Eindringen von Pilzsporen in die Atemwege und die dadurch bedingten Erkrankungen etc. — Mitteil. a. d. Kais. Gesundheitsamte, II. Bd., 1884, S. 208.
64. Siebenmann, Die Fadenpilze, 1883.
65. Smith, F., zit. nach Nocard und Leclainche.
66. Steel, J., zit. nach Nocard und Leclainche.
67. Sticker, Schimmelpilzerkrankungen d. Lunge. — Spez. Path. und Therap. v. Nothnagel, Bd. 14, 1900.
68. Thary et Lucet, Recueil de médecine vétérinaire, 1895, pag. 337.
69. Uhthoff, Partielle Nekrose d. menschl. Hornhaut durch Einwanderung von Schimmelpilzen. — v. Graefes Arch. 1883, Bd. 29, S. 178.
70. Uhthoff und Axenfeld, Beiträge z. path. Anat. und Bakt. d. eitrigen Keratitis d. Menschen. — ibid. Bd. 42, 1896.
71. Virchow, Beiträge zur Lehre von den beim Menschen vorkommenden Parasiten. — Virch. Arch., Bd. 9, 1856.
72. Winkler, Wochenschrift f. Tierheilkunde und Viehzucht. — 1898, S. 177.
73. Zenker, zit. nach Baumgarten. Bericht d. Gesellsch. f. Naturheilkunde, Dresden, 1861/62.
74. Ziegenhorn, Versuche über die Abschwächung path. Schimmelpilze. — Arch. f. exp. Path., Bd. 21, S. 249.
75. Ziegler, Lehrbuch der allg. Pathologie.
76. Zimmermann, Zeitschr. f. Mikroskopie und Fleischbeschau. — 1884, S. 96.
77. Zschokke, Pseudokarzinom beim Pferd. — Schweiz. Arch. f. Tierheilk., 1903, Bd. 43, S. 303.
78. — Schlundkopflähmung durch Fadenpilzinfektion beim Pferd. — ibid. 1907, Bd. 49, S. 313.
79. Zürn und Plaut, Die pflanzl. Parasiten etc., 1887, S. 356.