Zeitschrift: Schweizer Archiv für Tierheilkunde SAT : die Fachzeitschrift für Tierärztinnen und Tierärzte = Archives Suisses de Médecine Vétérinaire ASMV : la revue professionnelle des vétérinaires

Herausgeber: Gesellschaft Schweizer Tierärztinnen und Tierärzte

Band: 57 (1915)

Heft: 6

Artikel: Über angeborene Spaltbildungen des Kopfes

Autor: Bürgi, Oskar

DOI: https://doi.org/10.5169/seals-588678

Nutzungsbedingungen

Die ETH-Bibliothek ist die Anbieterin der digitalisierten Zeitschriften auf E-Periodica. Sie besitzt keine Urheberrechte an den Zeitschriften und ist nicht verantwortlich für deren Inhalte. Die Rechte liegen in der Regel bei den Herausgebern beziehungsweise den externen Rechteinhabern. Das Veröffentlichen von Bildern in Print- und Online-Publikationen sowie auf Social Media-Kanälen oder Webseiten ist nur mit vorheriger Genehmigung der Rechteinhaber erlaubt. Mehr erfahren

Conditions d'utilisation

L'ETH Library est le fournisseur des revues numérisées. Elle ne détient aucun droit d'auteur sur les revues et n'est pas responsable de leur contenu. En règle générale, les droits sont détenus par les éditeurs ou les détenteurs de droits externes. La reproduction d'images dans des publications imprimées ou en ligne ainsi que sur des canaux de médias sociaux ou des sites web n'est autorisée qu'avec l'accord préalable des détenteurs des droits. En savoir plus

Terms of use

The ETH Library is the provider of the digitised journals. It does not own any copyrights to the journals and is not responsible for their content. The rights usually lie with the publishers or the external rights holders. Publishing images in print and online publications, as well as on social media channels or websites, is only permitted with the prior consent of the rights holders. Find out more

Download PDF: 09.12.2025

ETH-Bibliothek Zürich, E-Periodica, https://www.e-periodica.ch

SCHWEIZER ARCHIV
FÜR TIERHEILKUNDE
Herausgegeben von der Gesellschaft Schweizer. Tierärzte

LVII. Bd. Juni 1915 6. Heft

Über angeborene Spaltbildungen des Kopfes.

Von Oskar Bürgi in Zürich.

Beim Menschen kommen angeborene Spaltbildungen am Kopfe bekanntlich ziemlich häufig vor. Da diejenigen des Gesichtes eine beträchtliche Verunstaltung im Aussehen und solche der Mundhöhle Sprachstörungen und gelegentlich auch Krankheiten der Atmungsorgane der damit behafteten Individuen verursachen, spielen sie in der Humanmedizin, besonders in der Chirurgie, eine nicht unwesentliche Rolle.

Angeborene Spaltbildungen kommen natürlich am Kopfe unserer Haustiere auch vor. Indessen werden Tiere mit solchen Missbildungen nicht selten gleich nach der Geburt abgetan. Andrerseits sind operative Eingriffe bei Spaltbildungen des Gaumens wegen der Tiefe und der dadurch bedingten Unzugänglichkeit der Maulhöhle, namentlich bei grossen Haustieren, kaum ausführbar. Die Bedeutung dieser Anomalien ist somit bei den Haustieren, wenigstens in therapeutischer Hinsicht, keine grosse. Nur in vereinzelten Fällen kann der Praktiker etwa bei Hunden zur operativen Behandlung derselben Veranlassung haben, wie das Hobday beschreibt.

Hingegen ist es für uns von Wichtigkeit, bei der Untersuchung von Tieren auf Kauf auch auf Spaltbildungen am Kopfe zu achten. Ganz besonders sind mit Gaumenspalten behaftete Tiere minderwertig, ein Faktor, der namentlich beim Pferd sehr in Betracht kommt.

Da in der hiesigen Klinik derartige Fälle beobachtet werden konnten, erscheint es gerechtfertigt, an Hand der bezüglichen Literatur-Angaben und eigener Beobachtungen und Erfahrungen hier einmal auf diese Missbildungen hinzuweisen.

Spaltbildungen des Kopfes betreffen meist das Gesicht oder den Gaumen. Sie treten ein, wenn während der embryonalen Entwicklung an dieser oder jener Stelle die Verwachsungen ausbleiben. Die Entwicklung des Kopfes gestaltet sich in den letzten Stadien so, dass durch Vereinigung des Stirnfortsatzes mit den beiden Oberkieferfortsätzen und dem ersten Kiemenbogen das Gesicht entsteht. Der Stirnfortsatz bildet die Nase, die Oberlippe und den Zwischenkiefer mit den vorderen Schneidezähnen. Am Ende der sechsten Woche ist beim menschlichen Embryo die Verwachsung der Spalten zwischen den Fortsätzen in der Regel vollendet.

Die Trennung der Maulhöhle von der Nasenhöhle erfolgt so, dass beiderseitig vom Oberkieferfortsatz und dem Zwischenkiefer horizontale Platten, die Gaumenfortsätze, Gaumenleisten oder Gaumenplatten sich entwickeln. Durch gegenseitige Verschmelzung bilden sie den Gaumen, auf dessen mediane Naht von oben her der Vomer trifft und die Nasenhöhle in eine rechte und linke Hälfte trennt. Der Gaumen scheidet sich dann in einen vordern Abschnitt, dessen Knorpelgerüst verknöchert und zum harten Gaumen wird und in einen hintern häutig-muskulösen Teil, den weichen Gaumen oder das Gaumensegel.

Wenn nun an irgendeiner Stelle im Gesicht oder am Maulhöhlendach die Verwachsung ausbleibt, so entstehen angeborene Spaltbildungen. Diejenigen des Gesichtes werden als Lippen- und Wangenspalten bezeichnet.

Die Lippenspalte, Hasenscharte, Cheiloschisis oder das Labium leporium stellt eine Spalte an der Oberlippe dar, die beim Menschen ziemlich häufig beobachtet wird. Durch unvollständige Ver-

einigung des Oberkieferfortsatzes mit dem Stirnfortsatz entstanden, kommt sie links häufiger vor als rechts; indessen kann sie auch doppelseitig sein. Wenn in ausgesprochenerem Grade vorhanden, verursacht sie besonders bei Kindern Ernährungs- und später auch Sprachstörungen, sowie eventuell Erkrankungen der Atmungsorgane.

Bei unsern Haustieren wird die Hasenscharte ebenfalls beobachtet. Als Cheiloschisis media bildet eine tiefe Furche in der Mitte der Oberlippe mit Diastase der beiden Zwischenkieferknochen eine Eigentümlichkeit der Doggen mit gespaltener Nase. Bei Huftieren kann gelegentlich eine Kerbe an der Oberlippe und am Nasenspiegel als die erwähnte Missbildung in geringem Grade bestehen, wie dies physiologisch bei Nagern und Raubtieren der Fall ist (Kitt).

Mégnin beobachtete drei junge Hunde, welche alle doppelseitige Hasenscharten zeigten. Diese Spaltbildungen verlängerten und vereinigten sich im vorderen Teile des harten Gaumens zu einer einzigen Spalte, die auch durch das Gaumensegel ging.

Auch Hobday beobachtete Hasenscharten und Kieferspaltbildung bei Hund und Katze, die er operativ behandelte.

Doroschenko fand unter vier von einer gesunden Pointerhündin geborenen Welpen zwei mit einer roten Hervorragung auf der Nasenspitze und mit gespaltener Oberlippe.

Quere und schräge Lippen- und Wangenspalten als Resultat unvollständiger Vereinigung des Oberkieferfortsatzes mit dem ersten Kiemenbogen sind selten. Sie können zum Offenbleiben der Tränenfurche und zum Grossmaul oder Macrostoma führen. Diesbezügliche Beobachtungen bei Haustieren fehlen.

Die Gaumenspalte, Palatoschisis oder das Uranoschisma stellt Spaltbildungen im Bereiche des Daches der Mundhöhle dar, falls dort die normalen Vereinigungen ausbleiben. Wenn der vom Stirnfortsatz herabwachsende Vomer sich mit den Gaumenplatten gar nicht

oder nur einseitig vereinigt, entstehen doppelte oder einseitige Gaumenspalten. Im ersteren Falle weist der harte Gaumen eine Kluft auf, welche durch den ventralen Rand der Nasenscheidewand geteilt wird, während im andern Falle entweder am linken oder am rechten Rande des harten Gaumens eine Spalte sichtbar ist. Nasen- und Maulhöhle kommunizieren dann entweder ein- oder doppelseitig miteinander.

Am weichen Gaumen erfolgt die Vereinigung nur durch die von der Seite heranwachsenden Gaumenplatten ohne Beteiligung des Vomer. Infolgedessen kann dort nur eine mediane Spalte vorkommen. Gaumenspalten kombinieren sich oft mit Oberkiefer- und Lippenspalten. Ist die Oberlippe, der Oberkiefer und der harte Gaumen doppelt, der weiche median gespalten, so spricht man von Wolfsrachen, Rictus lupinus, Cheilognatho-palatoschisis. Es ragt dann der Zwischenkiefer mit dem von ihm gebildeten Lippenteil und dem Alveolarfortsatz mit den Zähnen rüsselförmig nach vorn vor. Das eigenartige Aussehen solcher Individuen hat speziell beim Menschen zu der Bezeichnung Wolfsrachen Veranlassung gegeben.

Bei den zwei von Doroschenko beobachteten Welpen mit einer roten Hervorragung auf der Nasenspitze und gespaltener Oberlippe erwies sich auch der harte Gaumen durch zwei von vorn nach hinten sich erstreckende, miteinander verschmelzende Spalten durchbrochen, durch welche die Nasenhöhle mit der Mundhöhle kommunizierte und der untere Rand der Nasenscheidewand sichtbar wurde. Der weiche Gaumen fehlte.

Spaltbildungen, die nur den Bereich des harten und weichen Gaumens betreffen, werden bei unsern Haustieren nicht selten beobachtet.

Guittard hat einen dreijährigen Ochsen gesehen, der zur rechten Nasenöffnung mit Speichel vermengtes Futter fallen liess. Auf der rechten Seite des harten Gau-

mens war eine ausgedehnte Längsspalte zu konstatieren, in die man mehrere Finger einführen konnte.

Morot, Berstl und Bergmann beobachteten Spaltbildungen des harten Gaumens bei Kälbern, zum Teil bei fehlendem Gaumensegel.

Die zahlreichsten Mitteilungen in der Literatur betreffen angeborene Spalten des weichen Gaumens. Der geringeren Störungen wegen kommen sie bei jungen und älteren Tieren zur Beobachtung.

Staumont sah ein Fohlen, das nur einen geringen Teil der aufgenommenen Milch schlucken konnte; der Rest floss durch die Nasenöffnungen zurück. Das Gaumensegel war vollständig in zwei gleiche Hälften geschieden, die sich jeweilen deutlich sichtbar von einander trennten.

Goubaux berichtet von einem jährigen Fohlen, bei dem das Futter wieder zu den Nasenöffnungen herausfiel. Es magerte infolgedessen ab und ging zugrunde. Bei der Sektion fand Goubaux eine vollständige Spaltung des Gaumensegels.

Ein von Chedhomme beobachtetes Fohlen warf einen grossen Teil des aufgenommenen Futters und der Flüssigkeiten wieder zur Nase heraus. Die Untersuchung der Maulhöhle ergab eine Spalte des weichen Gaumens vom freien Rande weg auf zwei Drittel seiner Länge.

Craig stellte bei einem 15 Monate alten Füllen, das sich in bestem Nährzustande befand, Schwierigkeiten beim Trinken fest; mit einem gutturalen Geräusch trat das Wasser aus den Nüstern zum teil zurück. Er konstatierte eine Fissur des Gaumensegels vom freien Rande bis zur Insertion desselben. Ein operativer Eingriff erschien aussichtslos, weshalb Craig nur Trockenfütterung empfahl.

Ridley und Hobday zeigen an einer Abbildung eine interessante Gaumenspalte bei einem alten Pferde. Beim Fressen hatte das Tier immer etwas Nasenausfluss, welcher bezüglich Farbe der Nahrung entsprach. Sonst war das Pferd immer munter gewesen.

In der hiesigen Klinik konnten kurz nach einander zwei Fälle von Gaumenspalten beim Pferde beobachtet werden. Der eine davon betraf einen sechsjährigen Schimmel-Wallachen des Reitschlages. Das schöne Tier war von einem Pferdehändler in der Westschweiz gekauft worden. Da es regurgitierte, wurde es längere Zeit ohne tierärztliche Untersuchung vom Eigentümer wegen Halsentzündung behandelt. Zu wiederholten Malen verkauft, kam das Pferd immer wieder wegen Strengel mit starkem Regurgitieren an den Händler zurück. Schliesslich stellte er dasselbe zur Beobachtung und eventuellen Behandlung in unsere Klinik ein. Das gut genährte, fieberlose und muntere Tier zeigte hochgradiges Regurgitieren. Nicht nur floss beim Trinken viel Wasser aus beiden Nasenöffnungen zurück, sondern nach dem Füttern waren regelmässig beide Nasengänge mit Futterballen angefüllt. Das Tier bekam dann jeweilen Atemnot und suchte das in der Nase angesammelte Futter durch Senken des Kopfes und Ausprusten zu entfernen, was ihm auch grösstenteils gelang. Dadurch verschmierte es Krippe und Raufe, sowie, eingespannt, auch Wagen- und Geschirrteile stets stark. In Pharynx, Larynx und im Kehlgang war weder Schwellung noch Druckschmerz vorhanden. Hingegen ergab die genaue Untersuchung der Maulhöhle, besonders unter Anwendung des Maulgatters und künstlicher Beleuchtung, eine deutliche mediane Spalte des weichen Gaumens. Beim Einführen der Hand in die Maulhöhle spürte man die glatten Spalträndер und zwischen denselben war der Vomer deutlich fühlbar.

Da das Pferd mit den durch diese Missbildung verursachten Störungen für den Händler wertlos war, wurde es geschlachtet. Das Gaumenpräparat befindet sich in der hiesigen chirurgischen Sammlung. Nebenstehende Figur gibt dasselbe naturgetreu wieder.

Bei einer Gesamtlänge des Gaumensegels von 12½ cm weist die Spalte eine solche von 9 cm auf. Somit sind nur

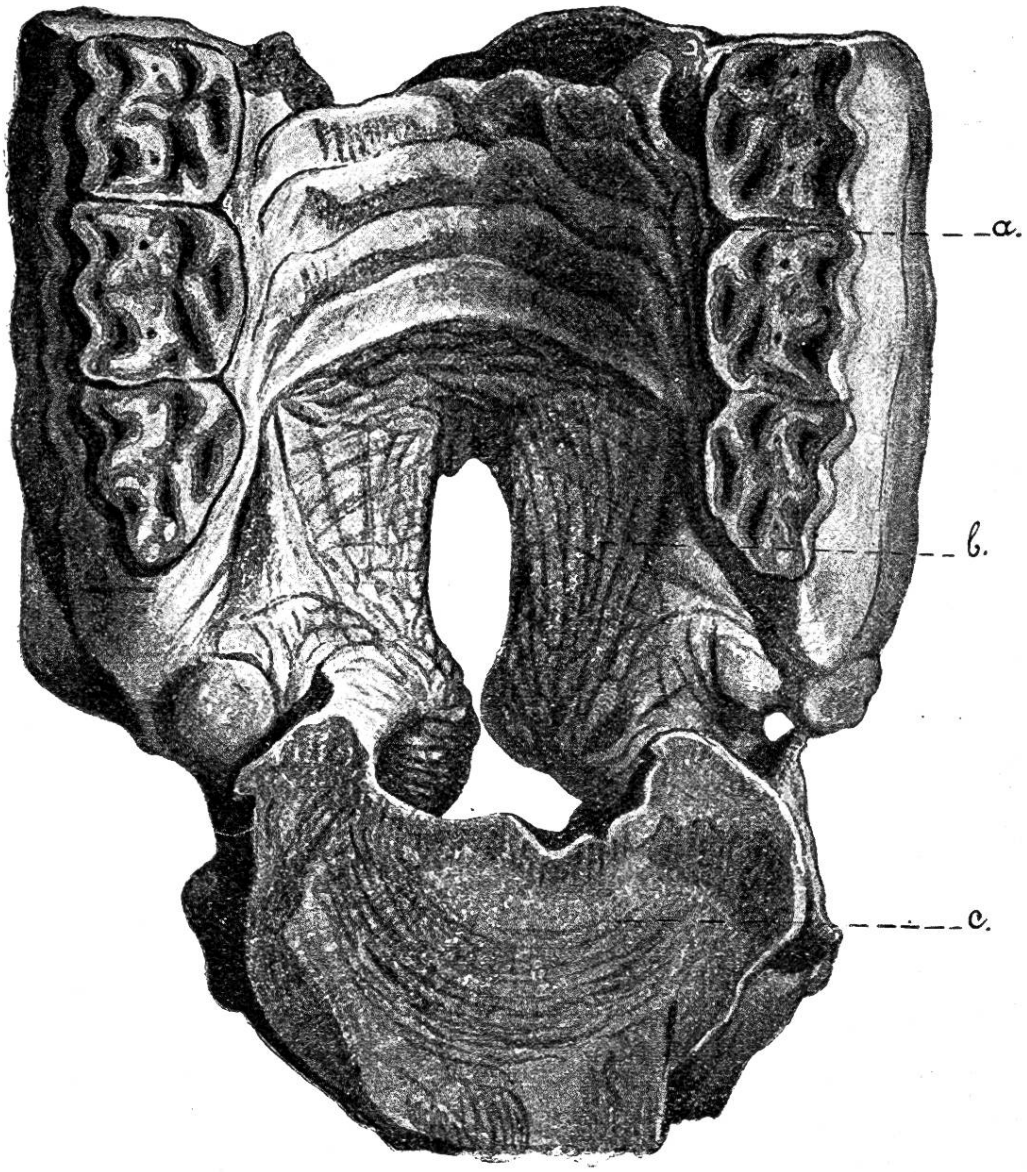

Angeborene Gaumenspalte eines sechsjährigen Pferdes.
a) Hintere Partie des harten Gaumens. b) Weicher Gaumen mit Spalte.
c) Querschnitt des Zungengrundes.

3½ cm der Gaumensegellänge ungetrennt. Die überall von Epithel umsäumten Spalträndер sind gegen den Zungengrund näher gegeneinandergelehnt, was auch im Leben konstatiert werden konnte.

Ein zweiter Fall betraf ein zweijähriges Hengstfohlen, welches zum Zwecke der Kastration der hiesigen Klinik zugeführt wurde. Zudem machte der Überbringer darauf aufmerksam, das Tier zeige immer mehr oder weniger Nasenausfluss, trotzdem es während längerer Zeit schon

an Angina behandelt worden sei. Das Fohlen wurde kastriert. Während der achttägigen Nachbehandlung der Operationswunden regurgitierte es Wasser und Futter zu beiden Nasenöffnungen und zeigte zwischen den Futterzeiten eiterigen Nasenausfluss in mässiger Menge und Hustenreiz. Weder Schwellung der Kopflymphdrüsen noch Steigerung der Körpertemperatur waren je konstatierbar. Die Untersuchung der Maulhöhle ergab bei sonst normalen Verhältnissen eine Spaltbildung in der Mitte des weichen Gaumens, genau in derselben Form und Ausdehnung wie im erstgeschilderten und abgebildeten Falle. Das vierjährige, ziemlich gut genährte Pferd weist auch jetzt noch dieselben Erscheinungen von Regurgitieren mit zeitweiligem Husten auf. Es wird zu landwirtschaftlichen Zwecken verwendet.

Klinisch ähnlich wie angeborene Spalten können sich perforierende Wunden des weichen Gaumens äussern. Degive beobachtete zwei derartige Fälle beim Pferde. Beide waren verursacht durch linguale Verlagerung des letzten Molar, einmal links, das andere Mal rechts. Beide Pferde regurgitierten.

Was die Behandlung der Gaumenspalten betrifft, so werden die dadurch verursachten Störungen beim Menschen durch Verschluss vermittelst der Naht nach vorheriger Entspannung des Gaumengewölbes, oder durch Anbringung von Prothesen, den sogenannten Obturatoren zu heben versucht.

Bei unseren Haustieren ist die operative Behandlung von Gaumenspalten des Hundes ebenfalls möglich. Bei Pferd und Rind hingegen ist das Gaumensegel wegen der grossen Tiefe der Maulhöhle operativ nicht erreichbar. Es lässt sich somit bei grossen Haustieren in Fällen von den in Frage stehenden Anomalien therapeutisch nichts ausrichten.

Hingegen spielen dieselben für den Tierarzt speziell bei der Untersuchung von Pferden auf Kauf eine nicht zu

unterschätzende Rolle. Neben der Beurteilung des Exterieurs des Kaufsobjektes besteht die Aufgabe des Fachmannes jeweilen hauptsächlich in der genauen Untersuchung desselben auf seinen Gesundheitszustand.

Dabei kommt auch die Prüfung der Maulhöhle in Betracht. Lage und Beschaffenheit der Zähne, die Verhältnisse der Zunge und des Gaumens sollen immer inspiziert werden.

Im Falle des sechsjährigen Reitpferdes handelte es sich um ein sehr teures Tier. Der Ernährungszustand desselben war ein ordentlicher, so dass von diesem Gesichtspunkte aus kein Verdacht auf Anomalien der Maulhöhle entstund. Infolge der Gaumenspalte war der Wallach jedoch für den Luxusdienst wertlos und auch zu andern Zwecken hätte er des starken Regurgitierens und der zeitweiligen Atembeschwerden wegen kaum verwendet werden können. Der Händler, der keinen schriftlichen Vertrag abgeschlossen hatte, war durch diesen Kauf finanziell schwer geschädigt.

Gestützt auf derartige Erfahrungen machen wir in der hiesigen Klinik bei der Untersuchung von Pferden auf Kauf stets darauf aufmerksam, wie wichtig es sei, auch die Maulhöhle einer genauen Inspektion zu unterziehen. So allein kann sich der Praktiker vor unangenehmen Reklamationen betreffend Zahnanomalien wie Verlagerungen, Alveolitis, Wellen- und Treppengebissbildung, sowie Zungen- und Gaumenveränderungen schützen.

Als Ursache der angeborenen Spaltbildungen des Kopfes wird einerseits Erblichkeit bei ungenügendem Keimmaterial angegeben.

In neuerer Zeit legt man für die Erklärung der Entstehung von Missbildungen überhaupt immer mehr Gewicht auf mechanische Momente, die sich während der fötalen Entwicklung geltend machen können. Namentlich wird den Verwachsungen resp. verspäteten Lösungen des Amnion dabei eine Rolle zugeschrieben. Bandartige oder fädige Spangen desselben, amniotische Fäden oder Simonartsche

Bänder können sich um den Embryo legen und ihn schnüren, oder durch Verwachsung mit demselben Zerrungen verursachen. Solche Fäden und Adhäsionen entstehen sehr früh, schon vor dem Auftreten des Liquor Amnii, wahrscheinlich aus Faltenbildungen der Eihaut oder wenn vorher angewachsene Amnionteile beim Grösserwerden des Embryos oder infolge spontaner Bewegungen desselben zerreissen. Bei der Zartheit des Embryos einerseits und der Zähigkeit des Amnions andrerseits ist es naheliegend, dass so die grössten Destruierungen entstehen können. Wenn man sie später nicht mehr nachzuweisen vermag, kann das oft daran liegen, dass sie bei der Zunahme des Fötus zerrissen und resorbiert werden (v. Winckel). Hie und da findet man aber doch an defekten Stellen Reste solcher amniotischer Stränge anhaftend. So kann das z. B. gerade bei Gaumenspaltbildungen und andern angeborenen Kieferdeformitäten der Fall sein. Die Vernarbung der durch den Faden entstandenen Verletzung ist dann eventuell deutlich zu erkennen.

Auch grosse Zungenanlage oder Zwischenlagerung anderer Teile kann bei der Gaumenspaltbildung gelegentlich ebenfalls eine ursächliche Rolle spielen.

Benützte Literatur.

Aschoff, Pathologische Anatomie, 1911.
Bergmann, Palatoschisis bei einer Färse. Svensk Veterinärtidskrift, Bd. XII, S. 397.
Berstl, Einäugigkeit und Wolfsrachen. Österr. Monatsschrift für Tierheilkunde. 22. Jahrgang, S. 241.
Bonnet, Lehrbuch der Entwicklungsgeschichte, 1907.
Cadiot et Almj, Traité de thérapeutique chirurgicale des animaux domestiques, 1898.
Craig, Gaumenspalte bei einem Fohlen. The vet. journal 1906, S. 695.
Degive, Fälle von Gaumenwunden. Annales de méd. vét. 1881, S. 492.
Doroschenko, Missbildung des Kopfes bei zwei Welpen und einem Lamme. Archiv für Vet. Wissenschaft 1902, Heft 5, S. 426.
Duschanek, Gaumenspalte bei einem Pferde. Tierärztliches Zentralblatt 1897, S. 217.
Hobday, The vet. journal, Vol. LXV, S. 248 und Jahrgang 1905, S. 79.
Kitt, Lehrbuch der path. Anatomie der Haustiere, 1910.
Mégnin, Recueil de méd. vét. 1873, S. 629.

Morot, Fissure complète de la voute palatine et absence du voile du palais chez deux jeunes veaux. Bull. de l'académie de méd. S. 708.
Möller und Frick, Lehrbuch der Chirurgie für Tierärzte, 1908.
Ribbert, Lehrbuch der allgemeinen Pathologie und der pathologischen Anatomie, 1908.
Ridley und Hobday, An interesting cleft palade in an aged horse. The vet. journal, Vol. LXVIII, S. 160.
Wullstein und Wilms, Lehrbuch der Chirurgie, 1912.
v. Winckel, Münchener med. Wochenschrift, 43. Jahrgang, 1896.

Über die praktische Verwendung der Kastrationszange nach Burdizzo und deren Modifikation.

Von H. Lienhard, Bezirkstierarzt, in Dielsdorf.

Anlässlich des Schweizerischen Tierärztetages im Herbst 1913 in Zug wurde mir in der Aula des Zuger Rathauses die neue Kastrationszange nach Burdizzo zum erstenmal vorgezeigt von Herrn Al. Ziegler, Bern, und erwarb ich mir gleichzeitig eine solche. Nachdem ich dann dieses Instrument während mehr als Jahresfrist in meiner Praxis ausschliesslich verwendet hatte (ich kastriere ca. 800 Kälber pro Jahr), kannte ich dessen Vor- und Nachteile, und die letztern veranlassten mich, an diesem sehr Zeit gewinnenden Instrumente eine praktische Abänderung vornehmen zu lassen.

In seiner geradezu verlockenden Gebrauchsanweisung nennt Burdizzo als Vorzüge seines Instrumentes neben sechs andern, welche ich gerne anerkenne, die absolute Sicherheit des Gelingens seiner Kastrationsmethode. Nach meinen mit seiner Zange gemachten praktischen Erfahrungen musste ich dies verneinen, und zwar aus folgenden Gründen. In erster Linie ist bei unserer Fleckviehrasse das Skrotum fast immer ein kurzes und straffes, während bei der Braunviehrasse (speziell dem leichten Bündner- und Italienervieh) dasselbe länglich (quasi gestielt) und ein zartes ist, bei welchem diese Zangenkastration viel leichter und sicherer auszuführen ist als eben bei Bullen unserer Fleckviehrasse. Hier ist es oft unmöglich, zufolge der vor-