

Zeitschrift: Schweizer Archiv für Tierheilkunde SAT : die Fachzeitschrift für Tierärztinnen und Tierärzte = Archives Suisses de Médecine Vétérinaire
ASMV : la revue professionnelle des vétérinaires

Herausgeber: Gesellschaft Schweizer Tierärztinnen und Tierärzte

Band: 57 (1915)

Heft: 3

Artikel: Un cas d'atrophie musculaire pseudohypertrophique chez le bœuf : pseudohypertrophie lipomateuse

Autor: Pérusset, Carlo

DOI: <https://doi.org/10.5169/seals-588668>

Nutzungsbedingungen

Die ETH-Bibliothek ist die Anbieterin der digitalisierten Zeitschriften auf E-Periodica. Sie besitzt keine Urheberrechte an den Zeitschriften und ist nicht verantwortlich für deren Inhalte. Die Rechte liegen in der Regel bei den Herausgebern beziehungsweise den externen Rechteinhabern. Das Veröffentlichen von Bildern in Print- und Online-Publikationen sowie auf Social Media-Kanälen oder Webseiten ist nur mit vorheriger Genehmigung der Rechteinhaber erlaubt. [Mehr erfahren](#)

Conditions d'utilisation

L'ETH Library est le fournisseur des revues numérisées. Elle ne détient aucun droit d'auteur sur les revues et n'est pas responsable de leur contenu. En règle générale, les droits sont détenus par les éditeurs ou les détenteurs de droits externes. La reproduction d'images dans des publications imprimées ou en ligne ainsi que sur des canaux de médias sociaux ou des sites web n'est autorisée qu'avec l'accord préalable des détenteurs des droits. [En savoir plus](#)

Terms of use

The ETH Library is the provider of the digitised journals. It does not own any copyrights to the journals and is not responsible for their content. The rights usually lie with the publishers or the external rights holders. Publishing images in print and online publications, as well as on social media channels or websites, is only permitted with the prior consent of the rights holders. [Find out more](#)

Download PDF: 11.01.2026

ETH-Bibliothek Zürich, E-Periodica, <https://www.e-periodica.ch>

Un cas d'Atrophie musculaire pseudohypertrophique chez le bœuf. (Pseudohypertrophie lipomateuse.)

Par Carlo Pérusset à Chiasso (Svizzera).

Au mois de janvier 1915 le boucher Beuzoni Achille à Chiasso abattait un bœuf de 5 ans, qui était employé au travail depuis un an à Stabio, sans manifester à aucun moment ni boiterie, ni faiblesse de l'arrière-train. L'animal était engraisé et en bonne santé.

Ayant procédé selon l'usage au débit des deux membres postérieurs en grands morceaux, quel ne fut pas l'étonnement du boucher de constater que la chair rouge de la cuisse, d'ordinaire si abondante était remplacée en arrière du fémur sur une étendue remarquable par un tissu blanc de graisse.

Une photographie prise aussitôt et reproduite ici, permet de s'orienter sur la situation telle qu'elle se présentait à ce moment.

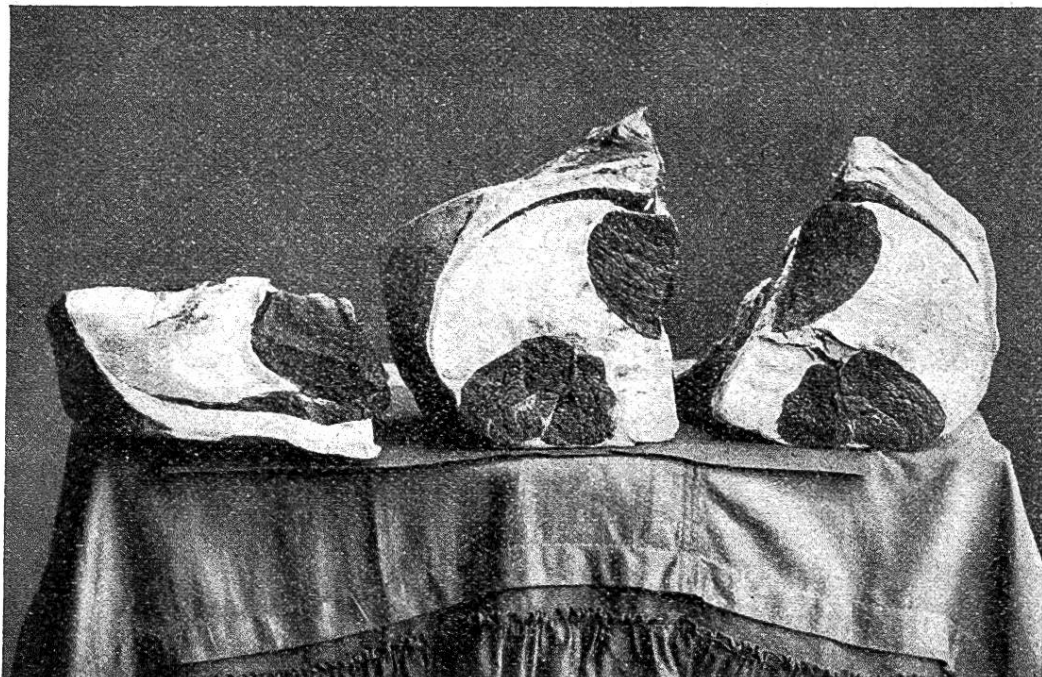


Fig. 1. Coupes des cuisses anormales du bœuf. La coupe de droite provient d'un membre, ceux de gauche de l'autre membre. Celles-ci sont les faces opposées de la même incision.

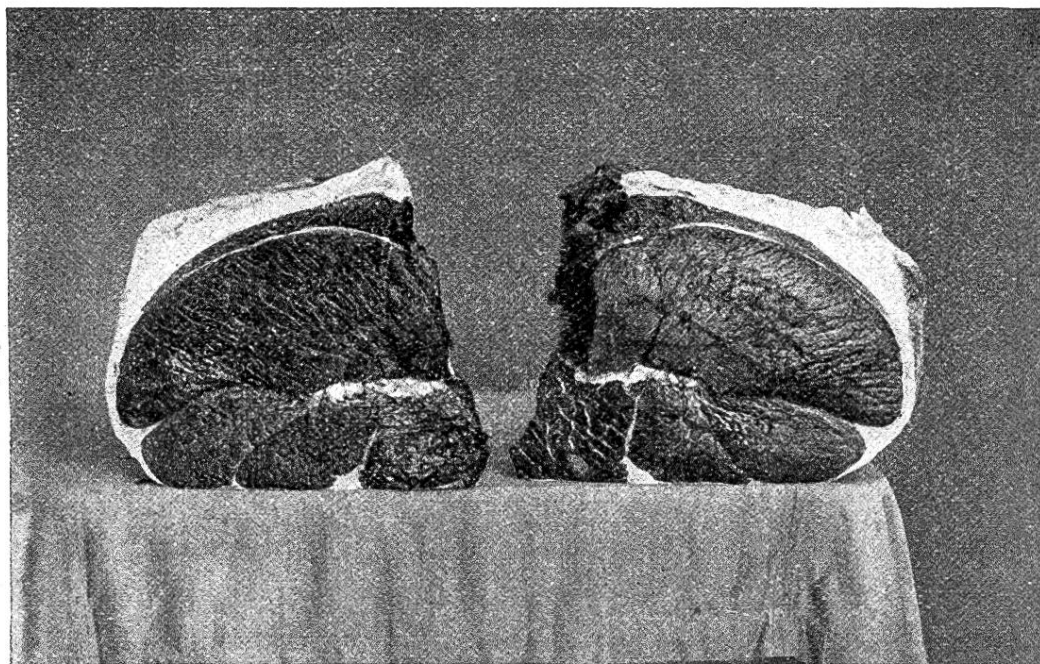


Fig. 2. Coupes de la cuisse normale du bœuf. Ce sont les faces opposées d'une même incision.

Une bande longue et étroite, en demie-lune, dans la partie supérieure de la figure 1 à gauche indique le *muscle droit interne* (*musculus gracilis*). A côté de lui la coupe en forme de poire appartient au *pectiné*. A l'opposé un champ gris, bilobé répond à la *portion ischiatique du long vaste* (*m. biceps femoris*). Il manque complètement

le petit adducteur,

le grand „

le carré crural,

l'obturateur externe,

le demi-membraneux,

le demi-tendineux,

la partie antérieure du long vaste (m. gluteo-biceps),

Les muscles du bœuf en question étaient dans les autres régions du corps à l'état normal. Il y a donc lieu de rechercher les influences locales, qui ont amené la disparition d'un groupe spécial de ces organes. Ceux-ci dépendent d'une part des nerfs et d'autre part des vaisseaux sanguins.

Les muscles cités ci-dessus puisent leur excitation nerveuse dans le *nerf obturateur*, le *nerf grand sciatique* et le *nerf fessier postérieur*. Ces origines multiples sont un empêchement pour rapporter la disparition des muscles à une anomalie d'innervation, d'autant plus que les muscles conservés sont tributaires des mêmes troncs nerveux que les absents.

Un état pathologique spécial à la vache permet de s'orienter sur la distribution des artères dans la cuisse. Cette anomalie se produit sur quelques sujets à la suite de la compression de l'*artère fémorale profonde* pendant la parturition. L'interruption du courant sanguin est assez durable pour donner lieu à une mortification de la musculature. Le docteur *Ernest Graeub* a étudié 6 cas de cette nature (Nécrose ischémique dans la musculature de la fesse à la suite du part. Thèse de Berne 1907 et Berlin. Arch. f. w. u. p. Tierheilk., Bd. 34, 1908). Il constata des foyers de nécrose :

6	fois	dans	le	petit	adducteur,
6	„	„	„	grand	„
3	„	„	„	carré crural,	
3	„	„		l'obturateur externe,	
3	„	„		le demi-membraneux	

et une fois dans le long vaste (m. gluteo-biceps), l'obturateur interne, le couturier, le pectiné, le droit interne (m. gracilis), les gémellaires, le gastrocnémien, le poplité, le soléaire, l'extenseur antérieur des phalanges; deux fois enfin dans la glande mammaire.

L'artère fémorale profonde est donc sur certains sujets de l'espèce bovine un vaisseau dépourvu d'anastomoses avec ses voisins autres que les capillaires, ces capillaires ne suffisant pas pour l'irrigation de la masse énorme de tissu, qui est tributaire de la profonde lorsque celle-ci est comprimée.

N'oublions pas que le boeuf n'a pas d'*artère obturatrice*, que l'*artère fessière postérieure*, qui est une branche de l'*artère hypogastrique*, pourvoit de sang la portion postérieure du long vaste, du demi-tendineux et du demi-membraneux, enfin que la *fémorale postérieure* et quelques *rameaux musculaires* qui sont surtout les nourriciers du triceps crural, donnent du sang au droit interne et au pectiné.

De cet ensemble de renseignements il ressort donc bien que la lacune musculaire constatée dans mes pièces était le territoire d'irrigation d'un seul vaisseau, c'est à dire de l'*artère fémorale profonde* et que ce qui restait de muscles était irrigué par d'autres branches du système artériel.

Si nous continuons notre investigation, il convient de nous rappeler que l'anomalie était complètement compensée, car il n'y avait pas trace d'insuffisance motrice, pas davantage de cicatrices et qu'elle était symétrique des deux côtés. Nous arrivons dès lors à situer le commencement de l'anomalie dans les premiers temps de la vie embryonnaire. A cette époque les compensations s'effectuent avec le plus de perfection.

Dans cet ordre de faits nous possédons des renseignements précis, pour guider notre raisonnement. Je les trouve dans un travail de *Louis Evander Mac-Kenzie* (Distrophie de quelques muscles isolés sur le porc et Pseudo-hypertrophie lipomateuse sur le bœuf. Thèse de Berne 1912, Virchow's Archiv, B. 210, S. 57) qui a étudié la fesse atteinte de *géantisme* sur un porcelet. Le développement inusité des muscles fessiers était dû non à l'augmentation des fibres musculaires, mais à celui du tissu interstitiel, et cette exubérance de croissance était à son tour la suite du retard très sensible dans le développement de l'artère, dans le cas en question de l'*artère fessière craniale*.

Les ramifications de cette artère en étaient restées aux ébauches du développement embryonnaire. Quelquefois les cordons cellulaires, qui préludaient aux vaisseaux sanguins

étaient restés sans lumière; d'autres fois ils étaient canalisés, mais la tunique portait une garniture de cellules embryonnaires faisant saillie dans la lumière et entravant par là le courant sanguin au lieu de le faciliter par une surface unie. Ces particularités indiquent un arrêt ou au moins une lenteur extraordinaire dans l'évolution normale des vaisseaux sanguins.

Cette observation de *Mac-Kenzie* se concilie avec la règle générale de l'embryologie, qui établit que les vaisseaux s'engagent tardivement dans les muscles pour y former le réseau, que l'on connaît.

Un petit retard est donc un fait normal, un retard plus long devient une anomalie par déviation de temps, qui entraîne à sa suite une augmentation de tissu conjonctif et une raréfaction ou même une disparition des fibres striées. Il n'y a pas dans les pièces que j'étudie de géantisme, mais ce cas est cependant très ordinaire dans les organes insuffisamment pourvus de vaisseaux sanguins. Je concède que c'est là un phénomène surprenant, bien fait pour dérouter la logique simpliste. Mais d'abord le fait est patent et *Mac-Kenzie* cite des exemples concernant le rein, l'ovaire, les os, la thyroïde qui ne peuvent être exposés ici. Après avoir constaté le fait, cherchons en serviteurs modestes de la nature une explication et nous la trouvons dans la rupture de l'équilibre propre aux tissus, l'équilibre étant le résultat d'une action se manifestant comme croissance sur les jeunes sujets, et d'une réaction déclanchée par la fonction des organes, cette dernière intimement liée à l'irrigation sanguine. Si de pareilles forces ne s'imposaient pas, on ne voit pas pourquoi la croissance de l'homme par exemple ne serait pas indéfinie, au lieu de s'arrêter à la taille que nous connaissons. La croissance exagérée, limitée à un organe, nous la constatons quelquefois sur le corps animal et toujours nous lui reconnaissons comme cause un retard dans le développement des vaisseaux sanguins.

Ce retard, cette fois-ci sans géantisme dûment constaté, je le revendique comme cause de la disparition de quelques muscles sur le bœuf qui fait l'objet de mon étude. Et cette anomalie m'a amené de fil en aiguille à aborder les problèmes ardu du développement embryonnaire.

Sodavergiftung beim Pferd und Rind.

Von Dr. A. Salvisberg in Tavannes.

Die Literatur über Sodavergiftungen bei grossen Haustieren ist spärlich. Die zweite Auflage der Toxikologie von Fröhner erwähnt eine im Berliner Archiv 1895 von Eggeling beschriebene Sodavergiftung von elf Kühen, welche unter den Erscheinungen der Darmentzündung starben. In Nr. 26, Bd. LVI, S. 471 der Münchener Tierärztlichen Wochenschrift veröffentlicht Distriktstierarzt Wöhner einen Fall von Sodavergiftung. Eine Kuh, die anstatt Glaubersalz an einem Tage mehrere Pfund Soda im Wasser erhalten hatte, erkrankte infolgedessen an hochgradiger Maul- und Rachen-, sowie Magen- und Darmentzündung und musste geschlachtet werden.

Schon häufig habe ich gesehen, dass irrtümlicherweise Soda statt Glaubersalz verabreicht wurde. Die Dosen waren aber klein und wurden nicht längere Zeit gegeben, so dass keine prägnanten Vergiftungserscheinungen eintraten. Werden bekanntlich Soda wie Glaubersalz in Papierdüten oder sonst offenen Gefässen aufbewahrt, so geben sie einen Teil ihres Kristallwassers ab, verwittern und zerfallen zu einem feinen, weissen Pulver. Natrium carbonicum und Natrium sulfuricum sind dann zum Verwechseln ähnlich.

Zwei Pferde der Glashütte in M. standen auf dem Güterbahnhofe hinter einem mit Sodasäcken beladenen Wagen. Sie frassen gierig Sodastücke aus den aufgerissenen