Zeitschrift: Schweizer Archiv für Tierheilkunde SAT : die Fachzeitschrift für Tierärztinnen und Tierärzte = Archives Suisses de Médecine Vétérinaire ASMV : la revue professionnelle des vétérinaires

Herausgeber: Gesellschaft Schweizer Tierärztinnen und Tierärzte

Band: 57 (1915)

Heft: 3

Artikel: Zur operativen Behandlung des Kehlkopfpfeifens

Autor: Schwendimann

DOI: https://doi.org/10.5169/seals-588312

Nutzungsbedingungen

Die ETH-Bibliothek ist die Anbieterin der digitalisierten Zeitschriften auf E-Periodica. Sie besitzt keine Urheberrechte an den Zeitschriften und ist nicht verantwortlich für deren Inhalte. Die Rechte liegen in der Regel bei den Herausgebern beziehungsweise den externen Rechteinhabern. Das Veröffentlichen von Bildern in Print- und Online-Publikationen sowie auf Social Media-Kanälen oder Webseiten ist nur mit vorheriger Genehmigung der Rechteinhaber erlaubt. Mehr erfahren

Conditions d'utilisation

L'ETH Library est le fournisseur des revues numérisées. Elle ne détient aucun droit d'auteur sur les revues et n'est pas responsable de leur contenu. En règle générale, les droits sont détenus par les éditeurs ou les détenteurs de droits externes. La reproduction d'images dans des publications imprimées ou en ligne ainsi que sur des canaux de médias sociaux ou des sites web n'est autorisée qu'avec l'accord préalable des détenteurs des droits. En savoir plus

Terms of use

The ETH Library is the provider of the digitised journals. It does not own any copyrights to the journals and is not responsible for their content. The rights usually lie with the publishers or the external rights holders. Publishing images in print and online publications, as well as on social media channels or websites, is only permitted with the prior consent of the rights holders. Find out more

Download PDF: 13.12.2025

ETH-Bibliothek Zürich, E-Periodica, https://www.e-periodica.ch

SCHWEIZER ARCHIV
FÜR TIERHEILKUNDE
Herausgegeben von der Gesellschaft Schweizer. Tierärzte

LVII. Bd. März 1915 3. Heft

Zur operativen Behandlung des Kehlkopfpfeifens.

Von Prof. Schwendimann in Bern.

Seitdem Williams das alte Günthersche Operationsverfahren, die Exzision der seitlichen Kehlkopftaschen, wieder aufgenommen hat, sind die übrigen Behandlungsmethoden des Kehlkopfpfeifens gänzlich in den Hintergrund getreten. Die Erklärung hiefür ist sehr einfach. Während letztere im grossen und ganzen nur unbefriedigende Ergebnisse zu liefern vermögen, weiss die nun schon recht ansehnlich gewordene Literatur über ausserordentliche gute Erfolge bei den nach dem genannten Verfahren operierten Rohrern zu berichten. Meine eigenen Wahrnehmungen reichen nicht so weit. Nur selten werden uns Kehlkopfpfeifer zur Behandlung zugeführt. Das Leiden ist bei unsern Pferden entschieden nicht in dem Masse verbreitet, wie anderswo. Die in Aussicht zu nehmende lange Ausserdienststellung, die erheblichen Kosten, sowie namentlich der Umstand, dass eine Zusicherung bezüglich des Erfolges demnach nicht gegeben werden kann, sind weitere Momente, welche die Besitzer von dem Unternehmen absehen lassen.

Wir sind deshalb meist darauf angewiesen, mit einfacheren Mitteln etwas zu erreichen. In dieser Lage dürften sich auch die Praktiker befinden. Ihnen vornehmlich soll das Nachfolgende dienen. Während die Williamsche Operation den Kliniken und Kuranstalten vorbehalten bleibt, ist das nachstehend beschriebene Verfahren auch in der Privatpraxis durchführbar.

Zu den zahlreichen Versuchen, die in Rede stehende Krankheit zu heilen, bzw. deren Folgen auf operativem Wege zu beseitigen, zählt auch die Inzision des Ringknorpels oder die Exzision eines 1—2 cm langen Stückes am Reifen des Ringknorpels, die Cricotomie oder Cricoidektomie.

Man findet in der Literatur nur spärliche Mitteilungen über diese Operation. Übereinstimmend wird sie als nicht schwierig und ungefährlich bezeichnet und auch über die Erfolge lauten die Nachrichten nicht ungünstig. Doch ist über den letztern Punkt Vorsicht am Platz, denn es ist zu berücksichtigen, dass vorzugsweise über günstige Ergebnisse berichtet wird.

Blanchard hat die Cricotomie in 50 Fällen neunmal mit vollem Erfolg ausgeführt, und Petersen nahm die Spaltung des Ringknorpels nach Blanchard bei sieben Kehlkopfpfeifern, Remonten, die nach schwerer Druse Rohrer geblieben, vor. Drei davon wurden geheilt, zwei gebessert, zwei blieben Rohrer in demselben Grade wie vorher. Der Erfolg war bereits am folgenden Tag festzustellen; ob derselbe von Dauer sein werde, müsse die Erfahrung lehren. Nach P. dürfte es sich empfehlen, ein Stück aus dem Ringknorpel zu entfernen.

Ich selbst habe die Cricoidektomie bei 15 ausgeprägten Rohrern ausgeführt. In einem Falle mit vollem Erfolg, das Geräusch trat auch bei der stärksten Anstrengung nicht mehr hervor; es betraf ein Rennpferd des Herrn B. in Tramelan. Sechsmal mit dem Ergebnis, daß die Dispnoe beseitigt und die Pferde wieder arbeitsfähig wurden, wobei das Geräusch erst bei starker Anstrengung zu hören war. In drei Fällen wollen die Besitzer wohl eine geringe Besserung wahrgenommen haben, doch könne von einem Erfolge nicht gesprochen werden. Vier der operierten rohrten nach wie vor. Bei zwölf heilte die Operationswunde auf erstem Wege, bei drei stellte sich leichte Schwellung und Sekretion

ein. Nachteilige Folgen hatte der Eingriff in keinem Falle. Bei einem Gebesserten stellte sich nach zwei Jahren ein Rückfall ein, wobei die Atembeschwerden einen derartigen Grad erreichten, dass das Pferd zum Schlachten verkauft werden musste.

Die Operation ist einfach; desgleichen das Instrumentarium. Es sind nötig: Rasiermesser, Schere, ein geballtes Skalpell, zwei Arterienklemmen, zwei stumpfe Haken oder ein selbstspannender Wundhaken, eine Hakenzange, eine starke Pinzette, krumme Nadeln, Ligatur, Tupfer, Jodtinktur, Mastisol, Gaze.

Vorbereitungen. Rückenlage, leichte Chloroformnarkose, Kopf auf die Stirn gestellt und maximal gestreckt. Desinfektion des Operationsfeldes (Bepinseln mit Jodtinktur).

Die Operationsstelle befindet sich gerade hinter dem Schnittpunkt der Medianlinie mit einer Querebene, welche den kaudalen Rand der aufsteigenden Unterkieferäste trifft.

Hier kann der Ringknorpel gefühlt werden, besonders wenn die Muskeldecke durch leichtes Beugen des Kopfes etwas entspannt wird.

Der Operateur wählt seinen Standort auf der linken Seite des Pferdes und legt in einem Zuge von vorn nach hinten den 7 cm langen Hautschnitt in der Medianlinie so, dass der Knorpel in die Mitte der Wunde zu liegen kommt. Die nun folgende, durch die Verschmelzung der beiden Mm. omo- und sternohyoidei entstandene, 5—7 mm dicke Fleischplatte, wird unter Schonung der Muskelfasern gespalten, worauf die Haken eingesetzt werden. Dieser Schnitt legt den mit Binde- und Fettgewebe bedeckten Ringknorpel frei. Nachdem auch dieses getrennt und in die Haken gefasst worden ist, folgt die teilweise Desinsertion der Mm. cricothyreoid. vom Ringknorpel. Jetzt wird dieser mit der Hakenzange oder der Pinzette gefasst, etwas von der

Unterlage abgezogen und beidseitig der Mittellinie, unter Schonung der Schleimhaut, glatt durchtrennt. Die Schleimhaut liegt dem Knorpel nur lose an, das umschnittene, 2 cm lange Knorpelstück lässt sich leicht von der Unterlage, der Schleimhaut, abpräparieren. Die Blutung ist gering; spritzende Gefässe werden abgedreht. Nach gestillter Blutung Wundnaht; Mastisolverband. Das Pferd wird ohne Halfter im Laufstand untergebracht. Besondere Rücksichten betreffend die Fütterung und das Tränken brauchen nicht genommen zu werden. Lediglich die Narkose verbietet ein zu frühes Vorlegen von Futter. Naht und Verband können am siebten Tage nach der Operation entfernt werden. Heilung auf erstem Weg ist die Regel. Nach vierzehn Tagen kann das Pferd wieder zur Arbeit verwendet werden. Die Erfolge stellen sich nicht sofort ein.

Wenn wir uns über den Heilungsvorgang eine Vorstellung bilden wollen, so bleibt zunächst festzustellen, auf welche Weise die Atembeschwerde und das Stenosengeräusch entsteht. Um Bekanntes nicht zu wiederholen, begnüge ich mich bloss darauf hinzuweisen, dass dieses eine Folge des aus seiner Lage und Stellung abgewichenen Aryknorpels der gelähmten Seite ist, wodurch die Passage im Kehlkopf mehr oder weniger verlegt wird.

Diese Heterotopie beruht in einem Herein- und Herabsinken des Arytaenoids in den Kehlkopf.

Die Verbindung der Aryknorpel mit ihrer Umgebung ist eine lose. Schon die Ringgiesskannenverbindung erfolgt durch eine schlaffe Gelenkskapsel, die allerdings auch starke fibröse Verstärkungsfasern führt. Während auf der medialen Fläche des Knorpels Bindegewebe und die Schleimhaut seine Lage sichern helfen, schiebt sich auf der lateralen Seite, zwischen dem M. ventricularis und M. vocalis die seitliche Kehlkopftasche ein, welche den Raum zwischen Ary- und Schildknorpel fast vollständig ausfüllt, ein Umstand, welcher der Beweglichkeit besonders förderlich ist.

Schliesslich dienen zur Befestigung des Aryknorpels noch das Taschen- und das Stimmband.

Dieses die passiven Organe. Aktiv wird der Knorpel jedoch durch den kräftigen M. crico-arytaenoideus dorsalis aus dem Kehlkopf herausgehoben, wobei gleichzeitig das Stimmband gespannt und damit der Zugang zu der seitlichen Stimmtasche geschlossen wird.

Nun aber weist gerade dieser Muskel die auffallendsten und fortgeschrittensten degenerativen Veränderungen infolge der Recurrenslähmung auf. Damit wird die Funktion dieses hauptsächlichsten Erweiterers der Glottis und des Kehlkopfes, dieses Heraushebers des Giesskannenknorpels, mehr oder weniger gestört oder ganz aufgehoben und der Giesskannenknorpel der gelähmten Seite fällt, bei der geschilderten losen Verbindung in den Kehlkopf hinein, so die nächste Ursache des Rohrens abgebend.

Auf die Beseitigung dieses Zustandes käme es somit an. Das ist auf sehr verschiedene Weise zu erreichen gesucht worden. Unter anderem durch die partielle oder totale Entfernung des Knorpels (Arytaenoidektomie. Möller), durch die Exzision der seitlichen Kehlkopftaschen mit nachfolgender Verwachsung auf der Unterlage (Günther-Williams), und mittelst der Cricoidektomie (Blanchard).

Bezüglich der letztern Operation ist Cadiot zwar der Meinung, sie erlaube bloss eine gewisse Erweiterung des Larynx im Moment der Inspiration, wodurch eine Milderung des Rohrens erzielt werden könnte.

Allein diese Auslegung dürfte nicht zutreffen. Das Atmungshindernis befindet sich nicht im Ausgangsraum des Kehlkopfes, dessen Querdurchmesser 3—4 und dessen dorsoventraler Durchmesser 5—6½ cm beträgt, während die Kehlkopfsenge, die Glottis respiratoria, nur 2 cm breit ist. Und die tatsächlich beobachteten Ganzheilungen liessen sich so schon gar nicht deuten.

Wir müssen deshalb nach einer andern Erklärung des Heilungsvorganges suchen. Die laryngoscop. und anatomische Untersuchung der Kehlköpfe operierter Rohrer dürfte uns hierüber am ehesten Aufschluss geben. Ich habe jedoch noch niemals Gelegenheit gehabt, eine solche Sektion vornehmen zu können. Meines Erachtens kann man sich aber auch ohnedies eine zutreffende Vorstellung über die Wirkung des geschilderten Eingriffes machen.

Was hat stattgefunden? Zunächst eine Unterbrechung der Kontinuität am Arkus des starren Ringknorpels, und ferner eine teilweise Desinsertion der Mm. cricothyreoidei. Keine Frage der Knorpel wird dadurch mobiler. Damit verliert der Antagonist des gelähmten dorsalen Ring-Giesskannenmuskels, der M. cricoarytaenoideus lateralis, welcher meist nicht verändert angetroffen wird, seinen Fixpunkt und damit sein Übergewicht über den vorigen. Der laterale Ring-Giesskannenmuskel ist nämlich der hauptsächlichste Verengerer der Stimmritze, indem er die Giesskannenknorpel in den Kehlkopf zieht, sie und die Stimmbänder einander nähernd. (Fig. 1.)

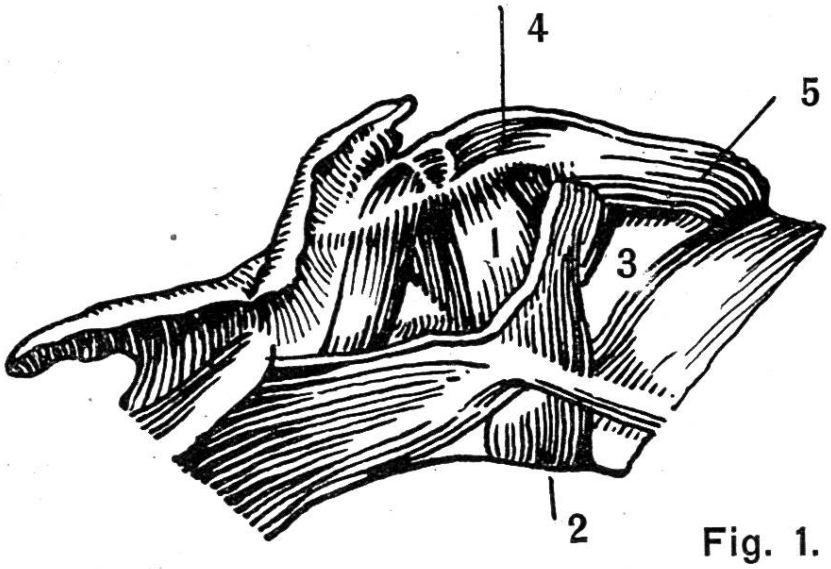

Fig. 1.

1. m. Cricoarytaenoideus lat.
2. m. Cricothyreoideus.
3. Ringknorpel.
4. Muskelfortsatz des Aryknorpels.
5. m. Cricoarytaenoid. dorsalis.

Infolge Narbenzug nach vorn und oben (M. cricothyreoideus) kann der Verengerer der Stimmritze noch eine weitere Entspannung erleiden, während die schlaffe Ring-Giesskannenverbindung dadurch in Spannung versetzt, den Aryknorpel zu heben vermag. (Fig. 2.)

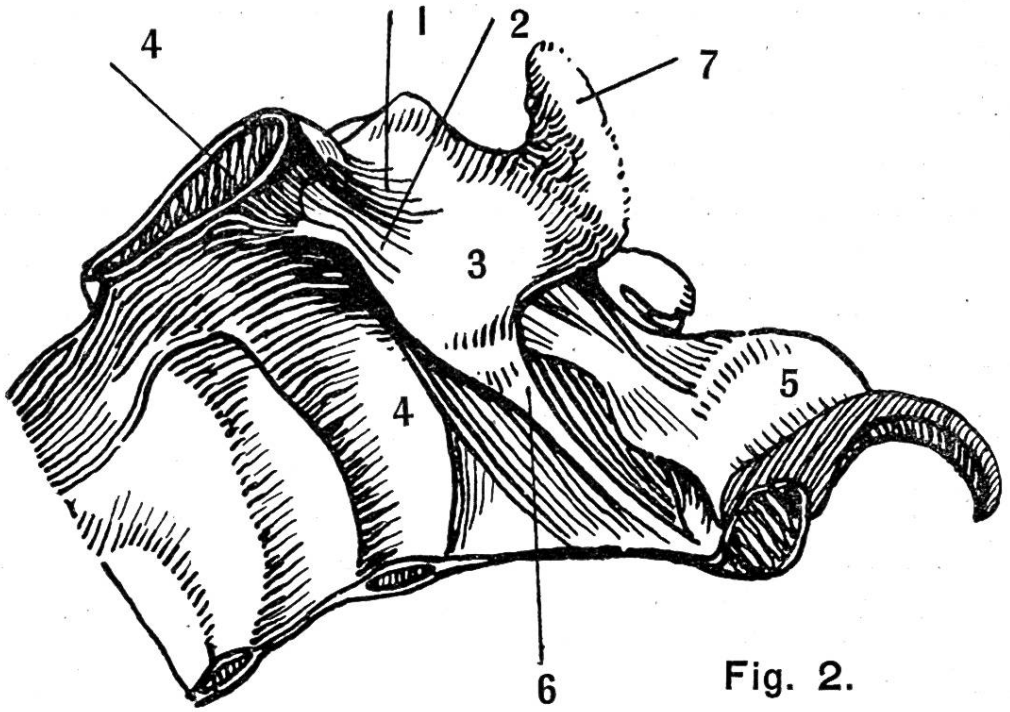

Fig. 2.

Innenfläche der linken Hälfte des Kehlkopfes beim Pferd.
1. Ringgiesskannenverbindung.
2. Verstärkungsschicht der Kapsel. 4. Ringknorpel. 6. Stimmband.
3. Giesskannenknorpel. 5. Epiglottis. 7. Apex.

Gegen das Verfahren lässt sich weiter nichts einwenden, als was für die übrigen Methoden, nur in erhöhtem Masse, auch gilt: seine Unzuverlässigkeit. Von 15 Operierten wurde nur 1 = 7 % geheilt und 6 gebessert, zusammen 50 % Erfolge. Nach Gräub sind allerdings die Ergebnisse bei der William'schen Operation nicht viel besser. Zwar gelingt es meistens, die das Rohren begleitende Dispnoe zu heben, so dass sonst arbeitstaugliche Pferde wieder arbeitsfähig würden. Das Rohren selbst verschwinde nur in seltenen Fällen gänzlich.

Williams dagegen hatte mit seiner Operation bei 77 Prozent seiner Patienten teils vollständige Heilung,

teils Besserung, so dass die operierten Tiere ihre volle Arbeitsfähigkeit wieder erlangten. Bei 14 Prozent zeigte sich keine Änderung, und 9 Prozent sind an den Folgen der Tracheotomie eingegangen.

Hobday erzielte in 66 Prozent Heilung und bei den übrigen eine deutliche Besserung. Eberlein heilte 75 Prozent vollständig (bei beidseitiger Exstirpation), bei 15 Prozent zeigte sich eine erhebliche Besserung und 10 Prozent blieben unverändert.

Gegenüber dem William'schen Verfahren hat jedoch die Cricoidektomie den nicht zu unterschätzenden Vorteil, dass sie gänzlich ungefährlich ist, nicht schadet und nur eine kurze Ausserdienststellung der Operierten erfordert. Dieses, sowie der immerhin mögliche gänzliche oder teilweise Erfolg bei zirka 50 Prozent verleihen der Operation doch einige Bedeutung. Sie dürfte vorab in allen leichteren Fällen und dort versucht werden, wo es weniger auf die gänzliche Beseitigung des Rohrergeräusches ankommt, als vielmehr darauf, dass die Pferde ihre Arbeitsfähigkeit wieder erlangen.

Literatur:

1. Blanchard, Behandlung des Kehlkopfpfeifens durch die Cricoidektomie. Bullet. de la soc. centr. de med. vet. 1897.
2. Derselbe, Ebenda. 1901.
3. Petersen, Cricotomie nach Blanchard. Zeitschr. f. Veterinärkunde XIV. 7. Heft.
4. Williams, Die chirurgische Beseitigung des Keklkopfpfeifens. Verhandlungen der amerikanischen Veterinär med. Gesellschaft. 1908.
5. Hobday, The Veterinary Journal. 1910.
6. Derselbe, Ebenda 1911.
7. Eberlein, Archiv für wissenschaftliche und praktische Tierheilkunde Bd. XXXVIII. 1912.
8. Gräub, Schweiz. Archiv für Tierheilkunde. Heft 10. 1913.
9. Cadiot, Traité de Therapeutique Chirurgical des animaux domest.
10. Ellenberger und Baum, Lehrbuch der topographischen Anatomie des Pferdes. 1914.