

Zeitschrift: Schweizer Archiv für Tierheilkunde SAT : die Fachzeitschrift für Tierärztinnen und Tierärzte = Archives Suisses de Médecine Vétérinaire
ASMV : la revue professionnelle des vétérinaires

Herausgeber: Gesellschaft Schweizer Tierärztinnen und Tierärzte

Band: 56 (1914)

Heft: 5

Artikel: Brückenkolobom bei einem Fohlen

Autor: Schwendimann

DOI: <https://doi.org/10.5169/seals-589690>

Nutzungsbedingungen

Die ETH-Bibliothek ist die Anbieterin der digitalisierten Zeitschriften auf E-Periodica. Sie besitzt keine Urheberrechte an den Zeitschriften und ist nicht verantwortlich für deren Inhalte. Die Rechte liegen in der Regel bei den Herausgebern beziehungsweise den externen Rechteinhabern. Das Veröffentlichen von Bildern in Print- und Online-Publikationen sowie auf Social Media-Kanälen oder Webseiten ist nur mit vorheriger Genehmigung der Rechteinhaber erlaubt. [Mehr erfahren](#)

Conditions d'utilisation

L'ETH Library est le fournisseur des revues numérisées. Elle ne détient aucun droit d'auteur sur les revues et n'est pas responsable de leur contenu. En règle générale, les droits sont détenus par les éditeurs ou les détenteurs de droits externes. La reproduction d'images dans des publications imprimées ou en ligne ainsi que sur des canaux de médias sociaux ou des sites web n'est autorisée qu'avec l'accord préalable des détenteurs des droits. [En savoir plus](#)

Terms of use

The ETH Library is the provider of the digitised journals. It does not own any copyrights to the journals and is not responsible for their content. The rights usually lie with the publishers or the external rights holders. Publishing images in print and online publications, as well as on social media channels or websites, is only permitted with the prior consent of the rights holders. [Find out more](#)

Download PDF: 12.01.2026

ETH-Bibliothek Zürich, E-Periodica, <https://www.e-periodica.ch>

21. Nielsen. Schlundkopflähmung bei Rindern. Ebenda. 23. Bd., S. 529.
22. Pedersen. Weitere Mitteilungen über die Schlundlähmung der Rinder. Ebenda. 24. Bd., Heft 2, und Berliner Tierärztliche Wochenschrift. 1912, S. 339.

Vgl. ferner die auf Seite 806, Bd. 1 der Speziellen Pathologie und Therapie von Friedberger und Fröhner, 1900, angegebene Literatur der epizootischen Spinalmeningitis.

Brückenkolobom bei einem Fohlen.

Von Prof. Sch w e n d i m a n n, Bern.

Angeborene Spaltbildung der Regenbogenhaut bezeichnet man bekanntlich als Iriskolobom. Derartige angeborene Hemmungsmissbildungen kommen übrigens auch an andern Augenabschnitten vor, an den Lidern, der Chorioidea, der Linse, der Retina usw. Am ehesten allerdings an der Iris, wo sie etwa gelegentlich einer eingehenderen Augenuntersuchung angetroffen werden. Wir finden sie zwar nicht oft beschrieben und sie scheinen demnach nicht häufig zu sein.

Nach Bayer (Tierärztl. Augenheilkunde 1906, S. 313) kommt das Iriskolobom jedoch nicht selten vor und er beschreibt dort einige selbstbeobachtete Fälle beim Pferd. Er sah unter anderem auf beiden Augen ein sog. Brückenkolobom, indem quer über die Mitte der Pupille eine schmale Brücke normalen Irisgewebes zog. Beide Öffnungen erweiterten und verengerten sich ganz regelmässig; bei der Sektion erwiesen sich beide Augen sonst vollkommen gesund. Über einen ganz gleichen Fall berichtet R. Keil beim Rind. Ähnliche Zustände beschreiben sodann Hering und Möller. Letzterer ist der Ansicht, dass Heredität nicht ohne Einfluss auf die Entstehung dieses Entwicklungsfehlers sei.

Dochtermann weiss von vier, von einem gesunden Eber belegten Mutterschweinen zu berichten, welche 64 blinde Ferkel brachten, von denen 36 teils auf einem, teils

auf beiden Augen Koloboma totale hatten, bei den übrigen war Mikrophthalmus vorhanden, entweder beiderseits oder zugleich mit Koloboma totale auf der andern Seite. Es dürfte dies, nach Ansicht von Berlin, die Folge von Inzucht gewesen sein.

Koloboma totale ist gleichbedeutend mit angeborenem Irismangel (Aniridia congenita). Polykorie = mehrfache Pupillenbildung für K. iridis, dürfte deshalb nicht zutreffend sein, weil diesen Spaltbildungen eine eigene Muskulatur abgeht.

Am 6. Januar dieses Jahres wurde der Spitalklinik ein einjähriges Stutfohlen mit dem Vorbericht zugeführt, dasselbe leide seit einigen Tagen an einer heftigen, ziemlich rasch und ohne nachweisbare äussere Ursache entstandenen Augenentzündung rechterseits.

Die Untersuchung ergibt: leichte Schwellung der Augenlider, Lidspalte halb geöffnet, Konjunktiva gerötet, mässig geschwellt, kein Tränen- oder Sekretabfluss. Kornea total getrübt, Oberfläche spiegelnd, ohne Verletzung oder Epitheldefekte. Starke episklerale Injektion. Wegen der totalen und dichten Trübung ist die Besichtigung der Binnenorgane unmöglich.

Palpation: etwas vermehrte Wärme, schmerzhaft Reaktion bei mässigem Druck auf das obere Augenlid. Merkbare Minustension. Linkes Auge vollkommen gesund. Diagnose. Obwohl die Erscheinungen eines entzündlichen Hornhautinfiltrats das Krankheitsbild beherrschten und eine eingehende Untersuchung der tiefern Augenabschnitte nicht möglich war, konnte ich die vom Praktikanten gestellte Diagnose: „periodische Augenentzündung“ nur bestätigen. Die Abwesenheit jeder traumatischen Läsion der Kornea und der für Cyklitis so charakteristische Palpationsbefund (Schmerzäusserung) liessen keinen andern Schluss zu.

Ordination. Tägliche, einmalige 2% Atropin-Instillationen.

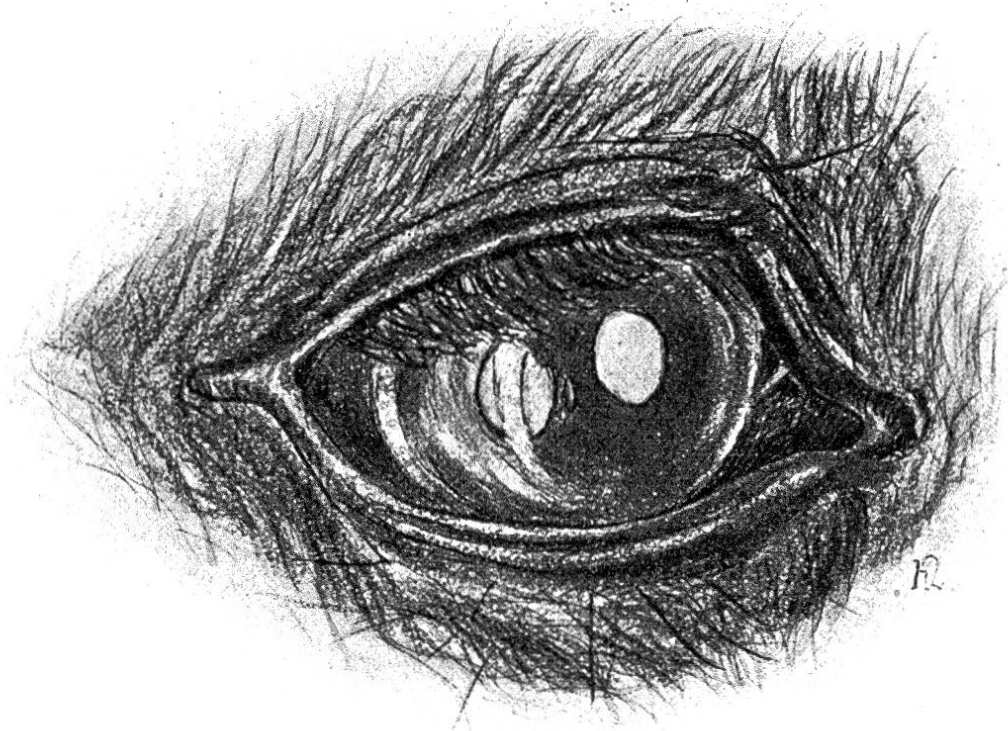
Verlauf. Die akuten Entzündungs- und Reizerscheinungen traten bald zurück. Dagegen schwand das Hornhautinfiltrat nur langsam und am Tage der Abgabe, am 27. Januar, war die Untersuchung der innern Teile des Auges wegen der bestehenden Trübung immer noch behindert. Doch liess sich schon jetzt mit der elektrischen Lampe eine auffällige Unregelmässigkeit im Pupillargebiet erkennen. (Siehe Abbildung.)

Am 7. Februar wurde uns das Fohlen neuerdings zur Untersuchung vorgeführt, wobei folgender Befund erhoben werden konnte:

Die Lidspalte erscheint etwas weniger geöffnet als links und die Wimpern stehen steiler; am obern Augenlid besteht etwas stärkere Faltung, sowie eine merkliche winkelige Einziehung an seinem freien Rand (dritter Augenwinkel). Die Kornea zeigt nur noch im untern temporalen Quadranten eine leichte Opazität, das übrige Gebiet ist leicht rauchartig getrübt. Ein schmaler rötlicher Saum neugebildeter Gefässe fasst die Hornhaut ein. Die vordere Augenkammer ist frei. Die Zeichnung der Iris einwenig verwischt, die Traubenkörner stark entwickelt. Von der Mitte des obern Pupillenrandes geht eine braune, höckerige, 5 mm breite, sanduhrähnliche Spange quer (meridional) über die erweiterte Pupille bis zum gegenüberstehenden Rande des Sehloches und teilt dieses in zwei scharf begrenzte, regelmässige Abschnitte. Durch eine feine Längslücke im untern Abschnitt der Spange schimmert der blaugrüne Augenhintergrund durch. Die Pupillarreaktion ist deutlich vorhanden, jedoch träge (Atropinwirkung).

Augenspiegelbefund. Der Augenhintergrund ist infolge Kornea- und Glaskörpertrübung etwas verschwommen. Die Papille gibt sich als solche noch deutlich zu erkennen, dagegen lassen sich einzelne Gefässe nicht mehr unterscheiden. Die Ränder der Irisbrücke erscheinen zart zerfasert und die feine, 5 mm lange Lücke in derselben tritt nun besonders deutlich auf.

Der Fall ist namentlich in differenzialdiagnostischer Hinsicht von Interesse. Dass ein akuter Anfall von Mondblindheit vorgelegen, darüber kann kein Zweifel mehr bestehen. Die Folgezustände an den Augenlidern, der Kornea,



Brückenkolobom.

der Iris, im Augenhintergrunde, die herabgesetzte Bulbus-tension, welche sich bei der letzten Untersuchung erheben liessen, sind für die genannte Krankheit überaus charakteristisch. Dagegen kann die Frage aufgeworfen werden, ob auch das Kolobom als ein solcher Folgezustand zu deuten sei oder ob wir es mit einer Missbildung zu tun haben.

Für letzteres spricht die regelmässige Form und die Breite der Brücke, die scharfen, ganzen Ränder der Pupille, sowie die Pupillarreaktion. Ferner sind Verwachsungen der Irisränder unter sich, im Gegensatz zu den hintern Synechien, wohl sehr selten, wenigstens hatte ich bishin noch niemals Gelegenheit etwas derartiges zu beobachten. Nach Bayer kommen jedoch derartige iritische Verlötungen sogar öfters vor. In seinem Lehrbuche schreibt er S. 432 folgendes: „Oft sind die Pupillenränder miteinander verwachsen. Die Verwachsungen werden besonders deutlich

wenn man Atropin einträufelt.“ Und Möller (Augenheilkunde für Tierärzte, S. 103) äussert sich folgendermassen: „Oft schliesst sich die Pupille vollständig, indem der obere Pupillarrand mit dem untern verwächst.“

Für einen iritischen Ursprung des Koloboms spricht in unserem Falle allerdings die voraufgegangene Panophthalmie, mit ihren sekundären Veränderungen, sodann die höckerige, rostbraune Verfärbung der Brücke, die zarte Zerfaserung ihrer Ränder und wohl auch die feine Spalte in derselben. Meines Erachtens handelt es sich also um ein falsches, nicht kongenitales Iriskolobom, ein Koloboma iridis inflammatorium.

Literatur:

1. Bayer, Tierärztliche Augenheilkunde, 1906.
2. Derselbe, Bildliche Darstellung des gesunden und kranken Auges, Tafel VI.
3. Hering, Über angeborene Spaltbildung der Regenbogenhaut, Bd. 125. 1864.
4. Jakob, Diagnose und Therapie der innern Krankheiten des Hundes. 1913. S. 174.
5. R. Keil, Über einen Fall von Brückenkolobom beim Rind.
6. Möller, Augenheilkunde für Tierärzte. 1898.
7. Renner, Berlinerarchiv. 1885. S. 308.

Die Gebührenordnung für den Schlachthof der Stadt Zürich.

Von Dr. K. Schellenberg, Zürich.

Zum Zwecke der Herstellung des Gleichgewichtes der Einnahmen und Ausgaben der Schlachthofunternehmung der Stadt Zürich wurde vom Stadtrate der Stadt Zürich unterm 13. Dezember 1913 der ursprüngliche Gebührentarif der provisorischen Gebührenordnung, Titel XII der Schlachthofordnung vom 23. Juni 1909, in Kraft seit 1. August 1909, abgeändert, und zwar ausschliesslich durch die Erhöhung der Fleischschaugebühren für eingeführtes Fleisch.