Zeitschrift: Schweizer Archiv für Tierheilkunde SAT : die Fachzeitschrift für Tierärztinnen und Tierärzte = Archives Suisses de Médecine Vétérinaire ASMV : la revue professionnelle des vétérinaires

Herausgeber: Gesellschaft Schweizer Tierärztinnen und Tierärzte

Band: 55 (1913)

Heft: 12

Artikel: Ein Rhinosporidiom beim Pferd

Autor: Zschokke, E.

DOI: https://doi.org/10.5169/seals-593312

Nutzungsbedingungen

Die ETH-Bibliothek ist die Anbieterin der digitalisierten Zeitschriften auf E-Periodica. Sie besitzt keine Urheberrechte an den Zeitschriften und ist nicht verantwortlich für deren Inhalte. Die Rechte liegen in der Regel bei den Herausgebern beziehungsweise den externen Rechteinhabern. Das Veröffentlichen von Bildern in Print- und Online-Publikationen sowie auf Social Media-Kanälen oder Webseiten ist nur mit vorheriger Genehmigung der Rechteinhaber erlaubt. Mehr erfahren

Conditions d'utilisation

L'ETH Library est le fournisseur des revues numérisées. Elle ne détient aucun droit d'auteur sur les revues et n'est pas responsable de leur contenu. En règle générale, les droits sont détenus par les éditeurs ou les détenteurs de droits externes. La reproduction d'images dans des publications imprimées ou en ligne ainsi que sur des canaux de médias sociaux ou des sites web n'est autorisée qu'avec l'accord préalable des détenteurs des droits. En savoir plus

Terms of use

The ETH Library is the provider of the digitised journals. It does not own any copyrights to the journals and is not responsible for their content. The rights usually lie with the publishers or the external rights holders. Publishing images in print and online publications, as well as on social media channels or websites, is only permitted with the prior consent of the rights holders. Find out more

Download PDF: 02.08.2025

ETH-Bibliothek Zürich, E-Periodica, https://www.e-periodica.ch

SCHWEIZER ARCHIV
FÜR TIERHEILKUNDE

Herausgegeben von der Gesellschaft Schweizer. Tierärzte

LV. Bd. Dezember 1913 12. Heft

Ein Rhinosporidiom beim Pferd.

Von Prof. Dr. E. Zschokke, Zürich.

Dermalen besitzen die Geschwülste unbestritten das grösste Interesse unter allen medizinischen Erscheinungen. Allerdings sind dabei vorab die sogenannten malignen Tumoren, Carcinom- und Sarcomformen gemeint. Aber schlechterdings dürfte doch jede Beobachtung, welche ätiologisch einigermassen aufklärend erscheint, der Bekanntgabe wert sein, und dieser Auffassung entspringt auch nachfolgende Mitteilung.

Bekanntlich wird eine Gruppe von Neubildungen ausgeschieden, welche man als „infektiöse Granulationsgeschwülste" zu bezeichnen pflegt. Infektiös deshalb, weil sie durch besondere Krankheitserreger hervorgerufen und auch meistens übertragbar sind; Granulationsgeschwülste mit Rücksicht auf ihre Gewebsstruktur, welche ziemlich übereinstimmt mit dem jugendlichen Bindegewebe, der Wundgranulation. Tatsächlich handelt es sich um Erzeugnisse des Organismus, wie sie als Heil- oder Abwehrerscheinungen gedeutet werden können. Die aggressiven Infektionsstoffe bilden dabei die Wachstumserreger der Körperzellen.

Diese örtlich gesteigerte Zellwucherung ist nämlich keineswegs ins Belieben des Organismus gestellt, und ebensowenig bloss die Folge einer lokalen besseren Zellernährung durch vermehrten Blutzufluss (Entzündung), sondern eine naturgesetzmässige Folgewirkung gewisser sogenannter

trophischer Reize der Zellen. Hierüber einige Vorbemerkungen.

Der Standpunkt, dass man einer Zelle lediglich mehr Nahrung zuzuführen habe, um ihr Wachstum und ihre Vermehrung beliebig zu beschleunigen, trifft nur da zu, wo ein spezifischer trophischer Reiz (Wachstumsenergie) bereits besteht. Ist diese Energie erschöpft oder durch allerlei Widerstände lahm gelegt (latent) geworden, so hören das Wachstum und die Zellteilung auf, wie das die tägliche Erfahrung lehrt, massen welcher ein ausgewachsenes Tier auch bei der üppigsten Fütterung nicht mehr an Körpergrösse zunimmt, höchstens die allzureichlichen Nährstoffe in Form von Fett magaziniert. Wogegen anderseits nicht selten auch bei unterernährten Geschöpfen allerlei Neoplasmen entstehen können.

Die Aufnahme der Nährstoffe in die Zelle im allgemeinen erfolgt wohl nach den gleichen physico-chemischen Gesetzen, wie solche auch für anorganische Körper zur Geltung kommen. Anders aber und keineswegs genugsam analysiert gestaltet sich sodann das weitere Schicksal der Nährstoffe im Zellleib. Ein Teil derselben wird zweifellos oxydiert zur Schaffung der nötigen Energien, namentlich von Wärme und mechanischer Kraft. Weiter werden aufgenommene Stoffe spezifisch chemisch umgesetzt und sodann als Sekret wieder ausgeschieden. Und endlich können die leblosen Nährsubstanzen in lebende Zellsubstanz, d. h. zu hochmolekulären Verbindungen, aufgebaut und mit den nötigen vitalen Energien, namentlich auch mit Vererbungskraft versehen werden. Dass dieses namentlich bei jungen Individuen geschieht, wogegen bei ausgewachsenen die Nahrung zu Kraftleistungen oder Fettbildung verwendet wird, ist sattsam bekannt und wohl zurückführbar auf die von der Eizelle herrührenden, allmählich sich erschöpfende trophischen Energien, in ihrer Gesamtheit als Wachstumsenergie bezeichnet. Ob

diese einzig von der Eizelle herrührt, oder auch von aussen stammenden Energieformen, z. B. Licht, Wärme, Elektrizität usw. ersetzt werden kann, ist zunächst noch nicht aufgeklärt. Mindestens der Vererbungsfaktor muss auf die Eizelle zurückdatiert werden. Bei ausgewachsenen Individuen ist die Wachstumsenergie keineswegs erschöpft, sondern nur durch allerlei Widerstände an ihrer Entfaltung gehemmt; aber sie verweilt in einem latenten Stadium, um sich neuerdings geltend zu machen, sobald diese Widerstände schwinden oder ein besonderer Reiz sie wieder in kynetische Form umsetzt. Das geschieht schon anlässlich der physiologischen Funktion der Organe zum Ersatz abgenützter Zellen, in augenfälliger Weise bei der Regeneration aller Art, wobei man annimmt, dass schon die Verminderung der Druckspannung, z. B. bei Wunden, genüge, um die Wachstumsenergie wieder aufleben zu lassen. Schliesslich schwindet allerdings auch die latente Wachstumsenergie. Die Regenerationskraft nimmt mit dem Alter ab und sogar bei den Pflanzen will man das beobachtet haben, obwohl es 800jährige Bäume gibt und die durch Schössling fortgepflanzte Weinrebe vielleicht auf ein noch höheres Alter zurücksehen kann.

Die in neuester Zeit so Aufsehen erregenden Experimente von Alexis Carrel in New York, wonach Zellen von Hühnerembryonen, in künstlichen Nährmedien in vitro fortgezüchtet, von einem Herzfragment beispielsweise dreissig Kulturen innert Jahresfrist lebend erhalten werden konnten, bedeuten durchaus keine Entwertung des Obgesagten. Sie zeigen vorerst bloss, dass auch bei Tieren eine Forterhaltung der Zellen durch Ableger, wie bei der Weinrebe, möglich ist. Erst wenn nachgewiesen ist, dass auch die Zellen von Greisen mit ungeschwächter Kraft in solchen Kunstkulturen weitergedeihen, muss auf die Annahme eines Erschöpfens der vitalen Energie verzichtet werden.

Nicht bei allen Zellen wird der Wachstumsreiz gleich

rasch und gleich nachhaltig ausgelöst. Am leichtesten scheinen die weissen und roten Blutzellen zu reagieren. Die ersteren können sich z. B. infolge der Einwirkung von Bakteriengiften oder Zerfallsprodukten von Körperzellen schon in wenigen Tagen um das Vier- und Fünffache ihr Zahl vermehren, wie die Zählungen bei gewissen Infektionskrankheiten erkennen lassen. Sodann sind es die Bindegewebselemente und Endothelien, in welchen die regenerativen Wachstumsvorgänge ebenfalls leicht angeregt werden, wofür die Granulation, Abkapselungen und interstitiellen Wucherungen, Zeugnis ablegen. Auch das Epithel regeneriert rasch und sicher.

Ohne weiter bei diesen allgemeinen Erörterungen zu verweilen, sei hier lediglich noch festgestellt, dass was zur Zeit über die Ätiologie von Neoplasmen bekannt geworden, sich weniger auf die latenten Energieformen, als auf jene äussern Veranlassungen bezieht, welche die Wachstumsenergie auslösen.

Zu diesen auslösenden Ursachen gehören zunächst zahlreiche pflanzliche Mikroben, welche Zellwucherungen anfachen (Tuberkel-, Rotz-, Strahlpilze usw.). Aber bei weitem nicht alle pathogenen Bakterien üben diesen Reiz aus, einige nicht einmal soweit, dass die Leukozyten sich vermehren (Tetanus).

Durch Infektionen wird vor allem das Binde- und allenfalls das Gefässgewebe zur Wucherung angeregt, und zwar hält diese nur solange an, als der infektiöse Reiz fortbesteht. Hört dieser auf, so sistiert nicht nur die Zellvermehrung, sondern es bildet sich das Neugewebe sogar teilweise wieder zurück. Immerhin können solche Bildungen längere Zeit persistieren, wobei das Gewebe dann ausgesprochen faserige, narbige Differenzierung erfährt. Kein Zweifel, dass ab und zu Tumoren, die durchaus das Gepräge einfacher Fibrome zeigen, doch ursprünglich durch Infektion hervorgerufen wurden, z. B. Warzen.

Weit seltener als Bakterien führen tierische Parasiten zur Gewebswucherung. Die Cysticerken, Trichinen und Sarcosporidien bewirken, wenigstens solange sie lebend sind, bloss etwelche Verdickung der bindegewebigen Grundsubstanz in unmittelbarer Nähe der Parasiten, nicht aber eine eigentliche Zellwucherung.

Die Coccidien im Darm des Rindes, welche in den Epithelien schmarotzen, zerstören diese, ohne jedoch eine Neubildung von solchen anzuregen. Dagegen scheinen die Gallengangepithelien empfindlicher zu sein. Bei der Lebercoccidiose der Kaninchen trifft man die Gallengangschleimhaut mit sehr zahlreichen zottigen epithelbedeckten Exkreszenzen und Falten besetzt, ganz in der Art eines Adenoms. Hier haben mithin die Coccidien zu einer starken Vermehrung der Epithelien geführt. Auch Wucherung von Bindegewebe, Abkapselungen, können tierische Schmarotzer bewirken. Die Dasselfliegenlarven veranlassen an ihrer Lagerstätte Eiterung, Nekrose und bindegewebige Neubildung, welch letztere nach Ausscheidung des Schmarotzers einen fibromartigen Knoten zurücklassen. Ähnlich verhalten sich auch Nematoden in der Darmschleimhaut, die jungen Pentastoma in den Lymphdrüsen, die Distomen in der Lunge usw.

Auch der zu beschreibende Fall reiht sich hier an, indem zwar keine Nekrose, aber doch Neubildung von Bindegewebe und Gefässe die Invasion begleiten.

Im Jahre 1906 wurde hiesigem Institut von Dr. A. Theiler in Pretoria ein eigrosser kugeliger Tumor, von der Nasenscheidewand eines Pferdes, zur Untersuchung eingesandt. Die Geschwulst, mit etwas höckeriger Oberfläche, rötlicher Tarbe und ziemlich derber Konsistenz, bot im Querschnitt durchaus das Bild eines gefässreichen, zum grossen Teil von der Schleimhaut bedeckten Granuloms, jedoch ohne Spur von Eiterherden. Die mikroskopische Prüfung (Celloidineinbettung und Tinktion mit Häma-

toxylin-Eosin) bestätigten diese Ansicht: Lauter jugendliches, mit zahlreichen diffus eingestreuten mononukleären Leukozyten durchsetztes und mit Kapillaren durchzogenes Bindegewebe bildete die Hauptmasse der Neubildung. Das Epithel der Schleimhaut senkte sich da und dort in spaltförmige Rinnen und Vertiefungen in das Gewebe hinein, indessen ohne Tendenz zu krebsigen Wucherungen; offenbar bestand die Geschwulst aus mehreren dicht aneinander gelagerten Protuberanzen, zwischen welchen das Epithel erhalten geblieben war.

Inmitten dieser granulierenden Submucosa fanden sich nun Gebilde, welche ohne weiteres als fremde Eindringlinge und zwar als tierische Lebewesen anmuteten. Das Protokoll enthält darüber:

Zahlreiche kugelige oder sphäroide, blasenförmige, ein- oder mehrkernige Gebilde, mit scharf und doppelt konturierter Zellmembran, von verschiedener Grösse und Beschaffenheit, liegen vereinzelt oder gruppenweise im Gewebe. Die kleinsten überschreiten nur unwesentlich die Grösse einer weissen Blutzelle und sind von dieser oft nur durch die glatt-kreisrunde Gestalt und durch die stärkere Zellmembran zu unterscheiden. Die meisten aber erreichen 30 bis 40, einzelne 120 bis 150 μ Durchmesser und sind schon mit blossem Auge erkennbar. Ungefähr entsprechend der Grösse nimmt auch die Dicke der Zellmembran (Cuticula) zu, die 4 μ Quermesser zeigen kann und dann färberisch eine äussere und innere Schicht nachweisen lässt, indem die äussere grössere Affinität besitzt zu sauren Farben, die innere zu basischen. Verschiedenartig präsentiert sich der Inhalt dieser Zellgebilde. Die kleinen und mittelgrossen lassen unschwer alle Bestandteile einer vollkommenen Zelle erkennen: Zellmembran, Protoplasma Kern- und Kernkörperchen. Das Protoplasma färbt sich nur bei den kleinen Formen, in welchen es die Zelle lückenlos ausfüllt. In den grössern hat es sich etwas zusammengezogen und von

der Zellhülle teilweise abgelöst. Hier ist es deutlich körnig, und nur wenig färbbar. Deutlich aber heben sich durch die Tinktion Kern und Kernkörperchen hervor. Ersterer mit einer Kernmembran und einem Kerngerüste, das Kernkörperchen relativ gross und sehr empfindlich für Kernfarben (Fig. *a* und *b*).

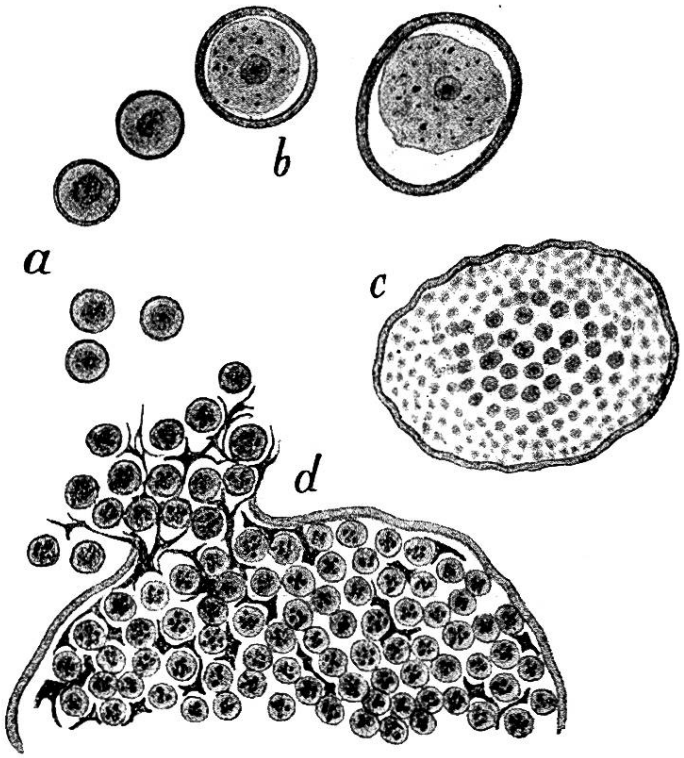

Rhinosporidium equi.

Die grösseren Schmarotzer sind mehrzellig und offen sichtlich weitere Entwicklungsstufen, ob auch nicht alle wünschbaren Übergangsstufen zu finden sind. Sie sind blasenartig mit nicht immer gespannter, sondern gar oft mehr lockerer, welliger Cuticula. Ob diese Schrumpfung der Zellhülle ein durch die Präparation (Entwässerung) bedingte Erscheinung darstellt, lässt sich nicht ermitteln. Ein Kern mit Kernkörperchen in der oben beschriebenen Art ist nicht mehr zu erkennen. Der protoplasmische Inhalt hat sich in schollenartige Bruchstücke zerteilt. Erste Spuren solcher scholliger Differenzierung glaubt man bis-

weilen schon bei einzelligen Formen (Fig. *b*) und zwar um die dunkeln Körner des Protoplasmas wahrnehmen zu können. Ausgesprochen trifft man sie erst bei grösseren Individuen. Die schollige Differenzierung des Protoplasma scheint im Zentrum zu beginnen, wenigstens trifft man hier die grössten und entwickeltsten Schollen, währenddem sie gegen die Peripherie hin kleiner, unschärfer abgegrenzt und in der Form unregelmässig werden. Oftmals hat man beinahe den Eindruck, dass sich solche Schollen von der innern Schichte der Cuticula aus neu bilden.

In weiteren Entwicklungsstufen nehmen diese Schollen an Grösse zu, erreichen 6 bis 8 μ Durchmesser, werden kugelig und färben sich derart intensiv mit Kernfarben, dass sie beinahe undurchsichtig werden.

Bei geeigneter Färbung (schwache Karbol-Thioninlösung, Giemsa) ergibt sich aber auch für diese Protoplasmaschollen eine gewisse Struktur. Deutlich tritt ein stärker gefärbtes, Ectoplasma (Zellmembran) hervor und die protoplasmische Binnensubstanz lässt durchweg vier bis sechs gleichgrosse dunkelgefärbte, kernartige Körner erkennen (Fig. *d*), die durchweg zentral rosettenartig gruppiert sind. Zwischen diesen, nun wohl als Sporozoiten aufzufassenden Tochterzellen liegt eine homogene, wenig tingierbare Grundsubstanz.

Eine Anzahl solcher Sporozysten sind geplatzt. Der Inhalt ist in das Gewebe hinausgetreten und bilden die Sporozoiten förmliche Nester, in dem sie das lockere Granulationsgewebe verdrängen. Einzelne dieser Sporozoiten trifft man gelegentlich bereits ziemlich entfernt von dem Herd, ein Beweis dafür, dass sie wandern; ob aktiv oder durch den Lymphstrom getrieben, ist nicht ersichtlich. Auch scheinen sie sich, dem Druck der Sporozystenwand enthoben, rasch zu vergrössern, mindestens eine gleichmässigere, kreisrunde Gestalt anzunehmen.

Mit den Sporozoiten tritt auch die Grundsubstanz nach aussen und bildet zwischen den Zellen ein mit Kernfarben

intensiv gefärbtes Fasernetz, das ganz an Fibrin erinnert. Ob zwar auch hier nicht alle Bildungsphasen zu treffen sind, vermag man sich der Auffassung nicht zu erwehren, dass sich von diesen Sporozoiten die kernhaltigen Zellen (Fig. *a*) weiter entwickeln.

Beiläufig mag noch anderer Erscheinungsformen Erwähnung getan werden, die zum Teil Tangentialschnitten entsprechen, wie kreisförmige homogene Gebilde, die offenbar nur Teile der Kapselwand in sich schliessen; ferner leere Kapseln, wo wohl durch die Präparation der Inhalt herausgefallen ist. Sodann mondsichelförmige Kapseln, kernlos, indessen mit Spuren von Protoplasma und endlich leere, zum Teil in Auflösung begriffene Kapseln , in welche bereits Leukozyten eingedr ungen sind.

Vergleicht man diese Lebewesen mit ähnlichen Formen tierischer Gebilde, so wird man finden müssen, dass es sich hier nicht um Eier irgendwelcher Metazooen (Nematoden) handeln kann, sondern um fortpflanzungsfähige einzellige Tiere, wie sie als Protozooen bekannt sind. Und zwar erinnern die verschiedenen Entwicklungsformen vor allem an die Klasse der Sporozooen.

Allerdings genügen diese wenigen Beobachtungen nicht, um eine Bestimmung auch nur der Ordnung, geschweige der Familie zu ermöglichen.

Die Konsultation einschlägiger Werke liefert nur spärliche Anhaltspunkte zu ihrer Agnosis. Die grösste Ähnlichkeit bieten sie mit einer Unterfamilie der Halosporidien, dem Rhinosporidium, wie es in Nasentumoren beim Menschen in Indien*) vorkommen soll, und wie ich es glaube in einem Schnittpräparat aus einem Konjunktivaltumor eines Japaners**) gesehen zu haben.

---

*) Braun, die tierischen Parasiten des Menschen. 1908. pag. 144.

**) Anlässlich einer Demonstration in der Zürcher Naturforscher-Versammlung 1908.

Vorläufig mag der Parasit hier rubriziert werden, und zwar nicht nur wegen der morphologischen Übereinstimmung, sondern auch wegen dem Sitz und der gleichartigen pathologischen Wirkung, nämlich der Geschwulstbildung.

Beitrag zur Ätiologie und Symptomatologie der Urticaria symptomatica des Rindes.

Von J. Neuenschwander, Tierarzt in Grünenmatt.

Die Urticaria des Rindes ist eine in meiner Praxis recht oft vorkommende Krankheit, welche den Besitzern unter dem Namen „Höllenfeuer" wohl bekannt ist. Sie jagt ihnen manchmal ziemlich Schrecken ein, obschon sie an und für sich recht harmlos ist. Sie manifestiert sich gewöhnlich durch Auftreten von ödematösen Anschwellungen am Kopf, an der Wamme, am After, und Quaddeln auf Schulter und Rücken. Letzthin ist mir ein Fall vorgekommen, der für mich besonderes Interesse hatte, sowohl in bezug auf die Ursache als auch auf gewisse noch wenig bekannte Erscheinungen.

Eine wertvolle Kuh des Gutsbesitzers J. W. in F. wurde mir per Telephon krank gemeldet, mit dem Bemerken, das Tier habe wohl einen Fremdkörper im Schlunde. Sofortige Untersuchung an Ort und Stelle ergab folgendes: Das Tier streckte die Zunge zum Maul heraus; es war in höchster Atemnot. Ich hatte zunächst Verdacht auf Milzbrand; da aber die Temperatur 38,9, Pulszahl 66 betrug, wurde diese Diagnose aufgegeben. Bei näherer Untersuchung der Maulhöhle fanden sich das Zungenband, Maul- und Rachenschleimhaut stark odematös geschwollen, ein Umstand, der bis jetzt noch wenig gesehen wurde. So beschreibt Zipperlen einen Fall, wo die Konjunktiven, ferner die Schleimhaut des Mastdarmes und der Scheide miterkrankt waren, welche