Zeitschrift: Schweizer Archiv für Tierheilkunde SAT : die Fachzeitschrift für Tierärztinnen und Tierärzte = Archives Suisses de Médecine Vétérinaire ASMV : la revue professionnelle des vétérinaires

Herausgeber: Gesellschaft Schweizer Tierärztinnen und Tierärzte

Band: 55 (1913)

Heft: 11

Artikel: Beitrag zur Kenntnis der lokalen Verbreitung von Pentastoma denticulatum beim Rindvieh

Autor: Buri, R.

DOI: https://doi.org/10.5169/seals-593215

Nutzungsbedingungen

Die ETH-Bibliothek ist die Anbieterin der digitalisierten Zeitschriften auf E-Periodica. Sie besitzt keine Urheberrechte an den Zeitschriften und ist nicht verantwortlich für deren Inhalte. Die Rechte liegen in der Regel bei den Herausgebern beziehungsweise den externen Rechteinhabern. Das Veröffentlichen von Bildern in Print- und Online-Publikationen sowie auf Social Media-Kanälen oder Webseiten ist nur mit vorheriger Genehmigung der Rechteinhaber erlaubt. Mehr erfahren

Conditions d'utilisation

L'ETH Library est le fournisseur des revues numérisées. Elle ne détient aucun droit d'auteur sur les revues et n'est pas responsable de leur contenu. En règle générale, les droits sont détenus par les éditeurs ou les détenteurs de droits externes. La reproduction d'images dans des publications imprimées ou en ligne ainsi que sur des canaux de médias sociaux ou des sites web n'est autorisée qu'avec l'accord préalable des détenteurs des droits. En savoir plus

Terms of use

The ETH Library is the provider of the digitised journals. It does not own any copyrights to the journals and is not responsible for their content. The rights usually lie with the publishers or the external rights holders. Publishing images in print and online publications, as well as on social media channels or websites, is only permitted with the prior consent of the rights holders. Find out more

Download PDF: 02.08.2025

ETH-Bibliothek Zürich, E-Periodica, https://www.e-periodica.ch

SCHWEIZER ARCHIV
FÜR TIERHEILKUNDE
Herausgegeben von der Gesellschaft Schweizer. Tierärzte

LV. Bd. November 1913 11. Heft

Beitrag zur Kenntnis der lokalen Verbreitung von Pentastoma denticulatum beim Rindvieh.

Von Dr. Rud. Buri, Bern.

Bis zum Jahre 1888, da Babes[1]) in Rumänien die überraschende Beobachtung machte, dass Pentastoma denticulatum in den sumpfigen Donauniederungen ein äusserst verbreiteter und dabei infolge seiner Massenhaftigkeit durchaus nicht ungefährlicher Bewohner des Rindviehs ist, vertraten die Parasitologen die Ansicht, dass der in Rede stehende Schmarotzer beim Rind ein verhältnismässig seltenes und zufälliges Vorkommnis darstelle. Schaf und Ziege, aber namentlich ersteres, galten nach den Erfahrungen von Colin, Zürn, Pütz usw. unter den schlachtbaren Haustieren als hauptsächlichste Pentastomenwirte.

Da somit unter den letztern das wichtigste Schlachttier, das Rind, scheinbar keine Rolle spielte, nahm die Fleischschau wenig Notiz von der Sache, so dass gelegentliche Pentastomenfunde in den Schlachthöfen „als grosse Raritäten und wertvolle Sammlungsgegenstände" bestaunt wurden.

Dies änderte sich, als Ostertag, angeregt durch die erwähnten Forschungen von Babes, im Berliner Schlachthof systematisch nach Pentastomen zu suchen begann

[1]) „Die Wanderungen des Pentastomum denticulatum beim Rinde." Centralbl. f. Bakteriologie und Parasitenkunde, Band V, 1889.

und alsbald in seiner gründlichen, im Januar 1892 in der Zeitschrift für Fleisch- und Milchhygiene erschienenen Arbeit: „Über das Vorkommen von Pentastomen in den Lymphdrüsen des Rindes" die Mitteilung machen konnte, „dass auch in Deutschland Pentastomen beim Rinde häufig vorkommen und zwar am häufigsten in den Gekrösdrüsen, seltener in den Darmbein- und Lendendrüsen, sowie in der Leber und Milz."

Seither werden jene Knötchen, die man ab und zu auch bei uns in den Mesenterialdrüsen des Rindes findet, und die sich durch ihre grüne Farbe von den an gleicher Stelle so häufig anzutreffenden Tuberkeln unterscheiden, von den Sachverständigen meist ätiologisch richtig gedeutet, d. h. auf die Wirkung von Pentastoma denticulatum bezogen.

Dessenungeachtet ist die Diagnose Pentastomenknötchen oder Pentastomatosis der Gekröslymphknoten selbstverständlich nur dann über alle Zweifel gestellt, wenn es gelingt, den Parasiten oder Überreste desselben nachzuweisen.

Wenn ich nun im folgenden eigene diesbezügliche Erfahrungen kurz bekannt geben möchte, so geschieht es im Hinblick darauf, dass in der Literatur Nachrichten über Pentastomenfunde bei unsern einheimischen schlachtbaren Haustieren und Hunden bis jetzt gänzlich fehlen, obwohl nach meiner Überzeugung diese eigenartigen Parasiten hierzulande ebenfalls öfter vorkommen dürften als allgemein angenommen wird.

Vorausgeschickt sei eine kurze Rekapitulation der Biologie unseres Parasiten.[1])

[1]) Vergl.: M. Braun, Die tierischen Parasiten des Menschen, Würzburg 1908 und J. Fiebiger, Die tierischen Parasiten der Haus- und Nutztiere, Wien und Leipzig 1912.

Das bis 1860, dem Jahr der Veröffentlichung von Rudolf Leuckarts geistvollen Untersuchungen über „Bau und Entwicklungsgeschichte der Pentastomen", für eine eigene Art gehaltene Pentastoma denticulatum ist die bei Hase, Kaninchen, Meerschweinchen, Schaf, Ziege, Rind, Pferd, Schwein, Stachelschwein, Reh, Hirsch, Antilope, Dromedar, Katze, Löwe, Affe[1]) und auch Mensch in Lunge, Leber, Darmwand, Nieren, Pleura, Peritonäum und Lymphknoten knötchenbildende Larve der in Nase und Kopfhöhlen von Hunden, Wölfen, Füchsen, selten auch Herbivoren, schmarotzenden bandwurmähnlichen Linguatula rhinaria, bekannter unter dem früheren Namen Pentostomum taenioides.[2])

Das gelblich gefärbte Weibchen wird 80—130 mm lang und vorn 8—10, hinten 2 mm breit, während das mehr weisse Männchen es nur auf 18—20 mm Länge und 3—4 mm vordere, bezw. 0,5 hintere Breite bringt. Der dorsoventral abgeplattete Körper besitzt etwa 90 ganz kurze Segmente und beim weiblichen Tier tritt der mit Eiern erfüllte geschlängelte Uterus in der Medianlinie als bräunlicher Strang beidseitig über die Fläche hervor.[3])

Im zoologischen System wird die Linguatula rhinaria seit Leuckart den Arachnoideen beigezählt, wo sie jetzt mit wenigen Genossen die Ordnung der Zungen-

---

[1]) Vergl. S. 4.

[2]) Die geschlechtsreife Form wurde 1787 von Chabert entdeckt und Taenia lanceolata genannt. 1789 fanden Abilgaard und Fröhlich gleichzeitig die Larve, die der erstere Taenia caprina, der letztere Linguatula serrata taufte. Der Gattungsname Pentastomum oder Pentastoma stammt jedoch von Rudolphi. Leuckart gelang es dann, den genetischen Zusammenhang beider Formen experimentell festzustellen. Gurlt und Küchenmeister nahmen ihn zwar schon vorher an, hatten aber keine Beweise dafür. Der frühere Speziesname wird nunmehr, wie das in der Zoologie üblich ist, noch als Larvenbezeichnung verwertet, so dass das hier in Rede stehende Entwicklungsstadium zoologisch horrekt Linguatula rhinaria st: Pentastoma denticulatum heisst.

[3]) Näheres über die Anatomie der Pentastomen findet sich bei: R. Leuckart, Bau und Entwicklungsgeschichte der Pentastomen, 1860; E. Lohrmann, Untersuchungen über den anatomischen Bau der Pentastomen, 1889 (Archiv für Naturgeschichte Jahrgang 55); Kulagin, ‚Zur Naturgeschichte des Pentastomum denticulatum.' (Centralbl. f. Bakteriologie, Parasitenkunde u. Infektionskrankheiten, Bd. 24, Jahrg. 1898.)

würmer oder Wurmspinnen (Linguatuliden) bildet.

Der Invasionsmodus gestaltet sich nun so, dass die von den angesteckten Caniden mit dem katarrhalischen Nasensekret ausgeschleuderten oder mit den Fa ces abgesetzten ca. 500,000 Eier eines Weibchens von Herbivoren mit Futterpflanzen verzehrt werden, aus den Eiern schlüpfen im Verdauungstraktus der Zwischenwirte als erste Larvenstadien $^1/_{10}$ mm lange, unsegmentierte, krallenlose, dafür mit einem Bohrstachel und vier Beinstummeln versehene Wesen, welche aktiv wandernd oder nach Eindringen in Blut- und Lymphengefässe passiv verschleppt, in die oben genannten Organe geraten und sich dort nach verschiedenen Häutungen in 5—6 Monaten in das mit dem Namen Pentastoma denticulatum belegte 2. Larvenstadium umwandeln.

Die Carnivoren infizieren sich dann, indem sie Organe, welche diese letztere enthalten, fressen, wobei die im Maul oder Magen frei werdenden Pentastomen gegen den Rachen und durch die Choanen in die Nasenhöhle kriechen, oder dadurch, dass sie die aus ihren Gefängnissen geschlüpften und durch die Luftwege (Gerlach) oder den Darm (Babes) ihres Wirtes ins Freie gelangten Larven einschnüffeln. An ihrem Bestimmungsort eingetroffen, wachsen diese nunmehr in vier Monaten zu Männchen und in 6 Monaten zu Weibchen von Linguatula rhinaria aus und leben hier mehrere Jahre.

Von der Organisation[5]) des 4—6 mm lang und vorn etwa 1—1,5 mm breit werdenden, nach hinten aber sich allmählich zuspitzenden Pentastoma denticulatum lassen sich schon bei schwacher Vergrösserung die 80—90 und mehr am Hinterrande mit einer Stachelreihe besetzten Ringel und die vorn am verbreiterten Teil der Bauchfläche zu zweien links und rechts vom längsovalen, chitinringgestützten Munde befindlichen, somit in der Vierzahl vorhandenen, tigerkrallenähnlichen, auf besondern langen Chitinstäben sitzenden und in Taschen zurückziehbaren Hacken deutlich wahrnehmen. Auch

[5]) Vergl. Anmerkung 4.



Fig. 1.

Pentastoma denticulatum
aus einem Mesenteriallymphknoten einer Kuh.
Vorn sieht man die vier Klauentaschen sehr deutlich, in der Mitte schimmert der Darm durch. (Vergr. 11,5 : 1.)

Fig. 2.

Pentastoma denticulatum.
Vorderes Ende von der Bauchseite gesehen, um den Krallenapparat und den ovalen Mund zu zeigen. (Vergr. 54 : 1.)

ihr chitiniger Spitzenschutz, die „Nebenhacken“ Leuckarts sind zuweilen sehr gut sichtbar.[1]) Auf den Segmenten bemerkt man Punktreihen, welche Drüsenmündungen entsprechen; auch der gerade Darm und ev. die Anlagen der Geschlechtsorgane schimmern durch.

Das Tierchen hat eine ganz platte Bauchseite, während die Rückenseite etwas gewölbt ist; die Seitenränder sind zugeschärft. Der ganze Körper ist farblos, transparent, höchstens etwas milchig getrübt.

Vor meinem ersten Funde im Februar 1911 waren von Linguatulidenvorkommnissen in Bern nur diejenigen Fälle bekannt, welche Prof. Guillebeau am veterinärpathologischen Institut zu beobachten Gelegenheit hatte, nämlich am 3. Mai 1880 und am 9. Juni 1881 Linguatula rhinaria bei je einem Hunde und am 17. Mai 1887 Pentastoma denticulatum-Exemplare in den Lungen einer Ziege, wo sie als weisse Punkte im Zentrum dunkelroter Knötchen sassen.

Nach Mitteilungen von Herrn P. D. Dr. Baumann, die ich hier bestens verdanke, wurde im Jahre 1909 im zoologischen Institut in Bern auch bei einem aus dem zoologischen Garten von Rotterdam stammenden Mikrocebus-Affen im retroperitonealen Fett der Nierengegend ein lebendes, nicht eingekapseltes Pentastoma denticulatum gefunden.

Nachfolgende Tabelle bietet nun eine Übersicht über meine eigenen bisherigen Feststellungen im Metzgergass-Schlachthaus in Bern:

---

[1]) In Fig. 2 sind sie durch die gelinde Pressung, die bei der Präparation angewandt wurde, um die „Haupthacken" hervortreten zu lassen, aus ihrer Lage geraten und befinden sich nun medial von den Krallenbasen.

Funde von Pentastomum denticulatum in Bern.

No.	Datum des Fundes	Wirtstier	Herkunft des Wirtstieres		Fundstellen	Knötchen Vorhanden + Fehlend ○	P. dentic. Lebend L Reste R zahlreich z
			Ort	Kanton			
	1911.						
1.	15. Febr.	Kuh	Bern	Bern	Lgl. mesent.	+	L R z
2.	13. Juli	Händlerkuh	—	—	„ „	+	
3.	8. Sept.	Stier	Oberburg	„	„ „	+	
4.	8. Dez.	Kuh	Freiburg	Freiburg	„ „	+	
	1912.						
5.	4. Jan.	„	Köniz	Bern	„ „	+	
6.	4. Febr.	„	Wohlen	„	„ „	+	
7.	14. „	„	Kehrsatz	„	„ „ Leber	+	
8.	24. April	„	Dieterswil	„	„ „	+	R z
9.	29. Sept.	„	Gurbrü	„	„ „	+	
	1913.						
10.	24. Jan.	„	Radelfingen	„	„ „	+	R
11.	30. „	„	Mattstetten	„	„ „	+	R
12.	5. März	Händlerkuh	—	—	„ „	+	R
13.	18. April	Kuh	Köniz	„	„ „	+	L z
14.	2. Juni	Rind	Zollikofen	„	Lgl. mesent., Leber, Lungen	+	R
15.	24. „	Kuh	Ob. Wangen, Gem. Köniz	„	Lgl. mesent.	+	L z
16.	28. „	„	Etzelkofen	„	Lungen	+	R
17.	30. „	„	Aarberg	„	Lgl. mesent.	○	L z
18.	1. Juli	„	Ob. Wangen, Gem. Köniz	„	„ „	○	L z
19.	4. „	„	Nd. Wangen, Gem. Köniz	„	„ „	○	L
20.	5. „	„	Riedern, Gem. Ueberstorf	Freiburg	„ „	○	L z
21.	9. „	„	Uettligen	Bern	„ „	○	L z
22.	11. „	„	Liebistorf	Freiburg	„ „	○	L z
23.	14. „	Stier	Frieswil, Gem. Seedorf	Bern	„ „	○	L
24.	17. „	Kuh	Oberbalm	„	„ „	+	R z
25.	17. „	Stier	Gr. Wabern, Gem. Köniz	„	„ „	○	L z
26.	19.*) „	Kuh	Ob. Wangen, Gem. Köniz	„	„ „	○	L z
27.	11. Aug.	Rind	id.	„	„ „	+	R z L
28.	16. „	Stier	Köniz	„	„ „	○	L
29.	18. „	Kuh	Bern	„	„ „	○	L z
30.	20. „	„	Bümpliz	„	„ „	+	R
31.	26. „	Ochs	Frieswil, Gem. Seedorf	„	„ „	○	L
32.	29. „	Rind	Walkringen	„	„ „	○	L z

*) Vom 19. Juli bis 11. August war Verfasser abwesend, daher die lange Pause!

No.	Datum des Fundes	Wirtstier	Herkunft des Wirtstieres		Fundstellen	Knötchen Vorhanden + Fehlend ○	P. dentic. Lebend L Reste R zahlreich z
			Ort	Kanton			
	1913.						
33.	4. Sept.	Kuh	Tützenberg, Gem. Düdingen	Freiburg	Lgl. mesent.	○	L
34.	10. „	„	Frieswil, Gem. Seedorf	Bern	„ „	○	L
35.	23. „	„	Grafenried	„	„ „	+	L
36.	25. „	„	Detligen, Gem. Radolfingen	„	„ „	○	L z
37.	29. „	„	Dietersberg, Gem. Wünnenwil	Freiburg	„ „	○	L
38.	6. Okt.	Händlerkuh	—	—	„ „	+	L
39.	10. „	Rind	Sensebrück, Gem. Wünnenwil	„	„ „	○	L
40.	11. „	Kuh	Bangerten, Gem. Worb	Bern	„ „	○	L
41.	13. „	Stier	Bern	„	„ „	○	L
42.	13. „	Kuh	Herbligen	„	„ „	○	L

Es wurden also als pentastomatös diagnostiziert:

Im Jahr	Zahl der Fälle	Zahl aller geschl. Stück Grossvieh	% Pentastoma-Fälle
1911	4	752	0,53
1912	5	649	0,77
1913 1. Jan. bis 13. Okt.	42	389	10,79
In den Monaten Juli, August, Sept. allein	20	84	23,80

Zu diesen Tabellen sind einige Bemerkungen vonnöten:

Zufall ist es vor allen Dingen, dass nur einheimische Wirtstiere aufgeführt sind. Es rührt dies daher, dass im Metzgergass-Schlachthaus in Bern, an welchem Verfasser die Fleischschau ausübt, kein ausländisches Vieh geschlachtet wird; auch Schafe und Ziegen werden nur selten hieher geführt. Die angegebenen prozen tualen Verhältnisse dürften ebenfalls keineswegs der wirklichen Verbreitung des Penta-

stoma entsprechen; denn es unterliegt keinem Zweifel, dass die Seltenheit der Funde in früheren Jahren und die Häufigkeit derselben in den letzten 3½ Monaten nur durch verschärfte Nachschau bedingt sind, nahmen sie doch von jenem Augenblick an auffallend zu, wo nicht mehr lediglich bei Vorhandensein von Knötchen nach den Parasiten gesucht, sondern ganz abgesehen davon jeder auch ganz unverändert erscheinende Gekröslymphknoten danach durchforscht wurde. Auch nahm ich keinen Anstand jene 6 Fälle, in denen der Parasit nicht als gefunden vermerkt ist, in die Liste einzureihen, da die sehr zahlreichen Knötchen nach den gemachten Erfahrungen nur durch Pentastomen hervorgerufen sein konnten, die aber selbst nachzuweisen durch äussere Gründe (Fehlen eines Schlachthoflaboratoriums) leider vereitelt wurden.

Meine Funde von Pentastomen beschränken sich fast ausschliesslich auf die Gekröslymphknoten und zwar die des Dünndarmes, in den andern fand ich nie solche. Auch in den Lenden und Darmbeindrüsen, die ich indessen nicht jedesmal in die Untersuchung einbezog, vermisste ich sie, während Ostertag dort öfters die Tiere vorfand; es ist jedoch zu bedenken, dass er umfangreichere Invasionen vor sich hatte, als ich.

Die wenigen Nachweise in grossen parenchymatösen Organen waren natürlich sehr zufällige; bei Masseninvasionen mag das allerdings anders sein.

Bis jetzt habe ich nur dreimal an andern Stellen als in Gekrösdrüsen Pentastomen gefunden. Im Fall 7 handelt es sich um ein Leberknötchen, im Fall 14 um ein Leber- und zwei Lungenknötchen und im Fall 16 um drei Knötchen in einer Marktlunge; die Gekrösdrüsen der Kuh, welcher diese Lunge gehörte, waren nicht

zur Stelle, konnten somit nicht untersucht werden; frei waren sie wohl kaum.

Alle diese Gebilde befanden sich unter dem serösen Organüberzug. Im Leberknötchen des Falles 14, sowie in einem Lungenknötchen des Falles 16 gelang der mikroskopische Nachweis von Pentastomenklauen und bezähnelten Cuticulafetzen.

Was nun die Gekröslymphdrüsen betrifft, so ist ihnen, nach meinen Untersuchungen die Besiedelung mit Pentastomen nur dann von aussen anzusehen, wenn sie auch die spezifischen Knötchen enthalten, wo dieses Merkmal nicht besteht, lässt nichts auf die Anwesenheit der „Würmchen" schliessen, selbst wenn letztere zahlreich vorhanden sind.

In all den Fällen, wo ich Knötchen vermisste, fand ich die Parasiten zu ein, selten zweien in unregelmässigen, buchtigen, wie eingefressen aussehenden, mit einem Brei aus zertrümmertem Gewebe und Chylus erfüllten Höhlungen sitzend, die bald grösser, bald kleiner waren und keine bestimmte Stelle der Drüse[1]) bevorzugten, sondern sowohl im Zentrum, als auch direkt unter der Kapsel anzutreffen waren.

Da der Inhalt solcher Höhlen sehr oft in keiner Weise von der normal erscheinenden Umgebung makroskopisch sichtbar abgegrenzt ist und auch in der Farbe mit demselben vielfach völlig übereinstimmt, also im pigmentierten Drüsenteil dunkel, im pigmentlosen hell ist, so sind die Höhlen auf dem Schnitt nicht so leicht zu bemerken; erst eine gewisse Übung zeigt die seichten Dellen, welche dieselben andeuten. Die Sonde lässt aber, indem sie in die Delle eintaucht, den erwähnten Brei sofort feststellen, abgesehen davon, dass sich auch der kleine Übeltäter unmittelbar nach dem Schnitt mit lebhaften links und rechts

[1]) In der Literatur wird oft die Randzone als bevorzugt angegeben.

ausschlagenden Bewegungen des Vorderkörpers aus seinem Versteck heraus arbeitet, um davonzukriechen, falls er nicht schon durch den Messerzug aus ihm herausgerissen wurde und daneben im Chylus der Schnittfläche herumschwänzelt. Gelegentlich fand ich den Höhleninhalt auch im pigmentierten Gebiet mehr milchig weiss und dadurch leichter sichtbar; immerhin gehörten solche Drüsen nicht gerade zu den stark pigmentierten. Im hellen Randteil der Drüsen bemerkte ich übrigens oft Blutstriemen im Höhleninhalt, wohl ein Zeichen für frische Miniertätigkeit des Parasiten, der übrigens ein recht bewegliches Geschöpfchen darstellt. Die Lokomotion ist ein förderndes Kriechen nach Raupen- und Madenart,[1]) bei dem in rascher Folge eine Kontraktionswelle nach der andern von hinten nach vorn über das niedliche Körperchen läuft. Man kann dies besonders schön beobachten, wenn man das Tierchen mittelst einer Nadel auf die Hand setzt und mit der Zeiss'schen Lupe, welche die Ringelung und sogar an den Rändern den Zahnbesatz wahrzunehmen gestattet, betrachtet. Man hat dabei den Eindruck, dass ein fortschreitendes Einstemmen der Zahnkränze in die Unterlage als Haupthilfsmittel dient. Zwingt man das Tierchen in eine geeignete Lage, so gelingt es sogar, das Spiel der Mundhaken zu beobachten, wie sie, Katzenkrallen gleich, aus den Schlitzen ihrer Taschen herausfahren, bereit, hinderndes Fasergestrüpp zu zerhauen, so dass es nicht im geringsten verwunderlich erscheint, dass mit diesen äusserst beweglichen Messern eine Gewebszertrümmerung und Wegebahnung durch Organparenchyme ziemlich rasch von statten geht.

Während ich in den meisten untersuchten Gekrösen nur immer dies eine Bild vor mir hatte, fand ich ab und zu welche, in deren Drüsen ausserdem oder allein Knöt-

[1]) Leuckart nennt die Fortbewegung „blutegelartig".

chenbildungen verschiedenen Grades vorkamen.

Diese Knötchen, welche wohl eine Abkapselung des Parasiten durch reaktive Gewebsentzündung darstellen, sind manchmal mehr kleinen Zystchen ähnlich, mit wenig scharf begrenzter Kapsel und dünnem chylusartigem, aber etwas gelblich oder rötlichgelb gefärbtem Inhalt, der auf Druck herausspritzt. Tangential angeschnitten quellen sie sagokornartig über die Schnittfläche vor.

Andere, jedenfalls ältere, Knötchen zeichnen sich durch dicke, grauweisse, auf dem Schnitt speckig durchscheinende Rinde und einen zentral gelegenen rundlichen bis tiefbuchtigen Erweichungsherd von meist ausgesprochen grüner, seltener rötlichgelber oder brauner Farbe aus. Solche Knötchen mit auffallend kleinem zentralen Pfropf sind rundlich, sie werden bis erbsengross, prominieren oft über die Oberfläche der Drüse und heben sich auch im pigmentierten Teil des Lymphknotens durch die hellere Farbe ihrer Rindenschicht scharf vom gesunden Gewebe ab, aus dem sie sich ganz leicht in toto ausschälen lassen. Dieser Art waren auch die früher erwähnten Organknötchen, nur sassen sie fester im Gewebe.

Durch Zunahme des eitrigen Inhalts verdünnt sich die Rinde jedoch bis auf eine geringfügige Grenzschicht. Knötchen dieser letzteren Art traf ich in verschiedener, oft recht beträchtlicher Grösse vereinzelt oder massenhaft in den Drüsen ein und desselben Gekröses an.

Die Hauptmasse eines solchen Knötchens ist ein ziegerartiger bis sehr kompakt käsiger, grasgrüner, eingedickter Eiter von manchmal etwas schaliger Struktur. Diese Eitermasse kann sehr leicht herausgehoben werden und zeigt, wenn sie, was oft der Fall, trocken und hart ist, eine höckerige fast brombeerartige Oberfläche.

Die Gestalt des Querschnittsbildes ist oft eine äusserst unreglmässige, bei jungen Knoten noch ziemlich rund oder

oval, kann sie bei ältern und damit auch härtern Eiterkonkrementen vielfach verzogene Konturen annehmen, die aber immer scharf gezeichnet sind. Ältere Massen dunkeln stark, sie werden olivenbraun und bei endlicher Verkalkung grünlich-grau. Manche, namentlich die kleineren Knötchen, überragen dabei oft die Drüsenoberfläche sehr stark, so dass sie sich fast von ihrem Mutterboden abschnüren.

Nicht selten fand ich in der gleichen Lymphdrüse neben Pentastomenknötchen auch alte Tuberkeln, die sich aber beide durch Farbe, Form und Habitus, meist auch durch die Konsistenz, da Tuberkeln noch härter sind, stets gut und sicher unterscheiden liessen.

Nur einmal beobachtete ich in einem Gekröse (Fall 1) eine Anzahl stark vergrösserte, schwammige mit dem grünen Knötcheneiter förmlich infiltrierte Lymphdrüsen, bei denen eine Abgrenzung einzelner Knötchen gar nicht mehr möglich war.

Meine Erfahrungen haben mich des ferneren gelehrt, dass in Knötchen, wenn sie einigermassen älteren Datums sind, lebende Tiere nicht mehr angetroffen werden, wohl aber sind fast stets Überreste solcher auffindbar.

Hebt man nämlich aus solchen Knötchen den Inhalt glatt heraus, um ihn mit zwei Nadeln aufzubrechen und zu zerstückeln, so kommt einem sehr oft ein mehr oder weniger fadenförmiges, braungelb und weiss gefärbtes Gebilde zu Gesicht, das sich, mit etwas Glyzerin auf einen Objektträger gebracht, schon bei schwacher Vergrösserung als der mit fettig zerfallener gelber oder rötlicher Organmasse erfüllte Hautschlauch eines Pentastoma entpuppt, an dem Krallen, Mund und Segment mit Zähnen noch in voller Deutlichkeit wahrzunehmen sind.

Kommt man auf diese Weise nicht zum Ziel, so gelingt dies doch noch durch kräftiges Zerreiben des reichlich mit



Fig. 3.

Pentastoma denticulatum „Ruhestadium“.

Schnitt durch einen Mesenteriallymphknoten einer Kuh. Der Parasit ist horizontal getroffen. Eine Abgrenzung des Herdes fehlt. (Vergr. 10 : 1.)

Glyzerin benetzten Knötcheninhaltes zwischen zwei Objektträgern und Absuchen des Quetschpräparates mit schwacher Vergrösserung. Am besten ist es, wenn man mehrere nicht zu grosse Portionen macht.

Im Fall 30 z. B. führte mir der Zufall in einer einzigen Gekrösdrüse ein einziges, etwa reiskorngrosses, grünes Konkrement vor Augen, dessen Quetschpräparat[1]) eine gut erhaltene, typische Pentastomenkralle aufwies, womit die Diagnose gestellt war. Die Leber- und Lungenknötchen (s. o.), deren ich habhaft werden konnte, liessen auf gleiche Art ihre Ätiologie erkennen.

Lebende Pentastomen habe ich auf der Nadel-

[1]) Ostertag hat übrigens schon vor zwanzig Jahren Quetschpräparate empfohlen.

Fig. 4.
Pentastoma denticulatum „Ruhestadium“.
Schnitt durch ein Pentastomenknötchen aus einer Mesenterialdrüse einer Kuh. Der Rand des Knötchens ist nicht im Gesichtsfeld. Der in einem Eiterherd liegende Parasit ist quer getroffen. Seine Bauchseite (oben links) ist etwas eingebuchtet. In der Mitte sieht man den Darm, seitlich davon die Körpermuskulatur.
(Vergr. 46,5 : 1.)

spitze entweder direkt aus der Drüse oder nach vorherigem Abspülen in physiologischer Kochsalzlösung in einen auf einem Objektträger sitzenden Tropfen Glyzerin gebracht, das Deckgläschen vorsichtig aufgelegt, leicht angedrückt und mit Asphaltlack umrandet. Die Tierchen stellen im Glyzerin ihre Bewegungen sofort ein und werden zu recht brauchbaren Dauerpräparaten, wie Fig. 1 und 2 beweisen. Allerdings lässt sich ein leichtes Abheben der Cuticula an den Rändern durch etwelche Retraktion der innern Organe nicht immer ganz vermeiden, doch schadet dies dem Bild meist nicht wesentlich, die Struktur der

Cuticula lässt sich an solchen Stellen nur um so deutlicher wahrnehmen.

In jungen Knötchen, mit noch mehr oder weniger dünnbreiigem Inhalt fand ich auch ab und zu Pentastomen in jenem Ruhezustand, der allgemein zwischen das erste und zweite Larvenstadium eingeschoben ist und den Leuckart mit der Puppe der Hexapoden in Parallele stellt; der Unterschied bestehe nur darin, dass bei den Pentastomenpuppen die Nahrungsaufnahme fortdauere, wofür sich jedoch in den Entwicklungszyklen anderer Arachnoideen Analoga fänden.

Diese Pentastomenpuppen sind halbmondförmig eingekrümmt und absolut unbeweglich,[1]) auch sind sie noch nicht dorsoventral abgeplattet, sondern etwas lateral komprimiert (s. Fig. 3). Die ganz kleinen von ca. 1 mm Länge, welche ich fand, waren wurstförmig und nur wenig schwanzwärts zugespitzt, was bei älteren und grösseren jedoch sehr stark der Fall ist; diese sehen dadurch gekrümmten Keulen gleich. Interessant ist, dass auf dieser Stufe die Krallen noch vollkommen fehlen, und dass man auch von Segmenten erst bei solchen Puppen etwas bemerkt, welche nahe vor der Umwandlung ins zweite Larvenstadium stehen; diese Puppensegmente sind aber noch ganz glatt, d. h. sie lassen keine Spur der spätern Stachelkränze wahrnehmen, wohl aber ist der Mundring schon früh sichtbar, auch die Reihen der Stigmata treten bei den Puppen deutlich hervor, selbst wenn von Segmentation noch nichts zu sehen ist. Im Innern der Puppen bemerkt man den noch sehr grossen wurstförmigen gelben Chylusmagen.

Die geschädigten und gereizten Organe vermögen offenbar den Parasiten nur dann einzukapseln wenn er seine Wanderungen eingestellt hat. Darin liegt

[1]) Nur der Chylusmagen zeigt nach Leuckart Bewegungen, da er allein um diese Zeit schon ausgebildete Muskulatur besitze.

wohl der Grund, dass ich einerseits Knötchen mit Puppen, andrerseits solche mit abgestorbenen Larven vorfand, welche offenbar den Weg in den Endwirt nicht gefunden und schliesslich an Lebensenergie so eingebüsst hatten, dass sie irgendwo liegen blieben; denn alle die vielen, in voller Lebenskraft stehenden Pentastomen finde ich fort und fort in Gekrösen, die weit und breit keine Knötchen enthalten. Wo in diesen Fällen die Puppenzysten lagen, vermochte ich nie zu ermitteln, da dem Fleischschauer mannigfache Grenzen gezogen sind, die der pathologische Anatom nicht kennt.

Leuckart weist auch auf die Analogie mit Zystizerken hin; er schreibt: „Später bildet sich in beiden Fällen um den Parasiten eine Zyste und im Innern derselben geht dieser sodann allmählich dem Untergang entgegen. Die Zeitdauer des Lebens im eingekapselten Zustande scheint allerdings bei Pentastomen und Zystizerken um ein beträchtliches zu differieren. Während der Zystizerkus monate-, ja jahrelang in seiner Zyste lebt, scheint das Pentastomum schon wenige Wochen nach der Einkapselung abzusterben.“ Indessen kommt es nach Leuckart doch ziemlich lange nicht zur Bildung solcher „sekundärer Zysten“, denn er fand bei pentastomierten Kaninchen noch 9, bei einer Ziege noch 14 Monate post infectionem freie Pentastomen vor.

Bedeutungsvoll, wiewohl in der Literatur nicht erwähnt, scheint mir auch der Umstand zu sein, dass sich um die ruhenden beziehungsweise abgestorbenen Pentastomen eine gewaltige Menge eosinophiler Leukozyten anzusammeln pflegt.

Ebenso wenig wie Ostertag habe ich bei den Wirtstieren allgemeine Krankheitserscheinungen beobachtet, welche sich auf die Pentastomen hätten zurückführen lassen.

Im ganzen sind meine Fälle aber solche geringen Grades, und es braucht allem Anschein nach ziemlich viel, bis die Pentastomatosis zu schweren Gesundheitsschädigungen führt. Ostertag (l. c.) sah Fälle, wo „die Erweichungsherde so dicht sassen, dass die ganze Drüse zerfliesslich war", dann wieder solche, bei denen, „die grauen, verkalkten Knötchen einen grössern Raum einnahmen, als das restierende Drüsengewebe", welches zudem oft induriert war, und doch war bei der Lebendschau nichts Besonderes bemerkbar. Ostertag macht allerdings die Einschränkung, dass er über die Vorgeschichte nichts habe erfahren können, was, abgesehen von meinem ersten Falle, auch bei mir zutrifft. Auch Morgen in Osnabrück, welcher im Jahr 1901 in der „Zeitschrift für Fleisch- und Milchhygiene" einen Fall von Pentastomatosis einer Kuh publiziert hatte, bei der die Gekrösdrüsen des Dünn- und Dickdarmes mit grauen verkalkten und grünen verkästen Pentastomenherden „förmlich gespickt" waren und fast ebenso viele unter der Dünndarmserosa sassen, berichtet, dass es sich um ein „sehr gut genährtes" Stück gehandelt habe. In den Knötchen fand er zwar keine lebenden Parasiten mehr, wohl aber äusserst zahlreiche Überreste von solchen.

Weit Schlimmeres wissen Colin, Leuckart, Babes, v. Rátz zu berichten. Colin[1]) sah Schafe infolge Pentastomatosis kachektisch werden, Leuckart schreibt von „furchtbaren Zerstörungen" in Lungen und Lebern seiner Versuchskaninchen und v. Rátz[2]) fand bei einer an Kachexie verendeten Ziege Lungen und Leber von mit Blutgerinnseln und Gewebstrümmern erfüllten Höhlen durch-

[1]) In „Bull. soc. méd. vét." V, 1861; VII. 1863; VIII. 1864.

[2]) „Von der aktiven Wanderung des Pentastomum denticulatum." (Centralbl. f. Bakteriol. u. Parasitenkunde Bd. XII, Jahrg. 1892.)

setzt, die vielfach mit kleinen Öffnungen auf die Oberfläche der Organe ausmündeten, ferner bei einem Rehbock unter der Lungenpleura zahlreiche erbsengrosse, mit Bindegewebe ausgekleidete Höhlungen, deren Inhalt eine graugelbe, eiterige oder graugrüne, kaseöse oder graubraune, mörtelartige Masse bildete, in der oft tote Pentastomen lagen. Über diesen abgekapselten Höhlen war die Pleura durchbrochen, ebenso über zahlreichen hellroten und dunkelroten hämorrhagischen Herden der Lungensubstanz, die die Enden unregelmässig verlaufender wenig Blut enthaltender Bohrgänge bildeten, welche ebenfalls Pentastomen enthielten. Das umgebende Lungengewebe war braunrot und derb, die Pleura mit Fibrin belegt. Die Leber und ebenso die Mesenterial-, Inguinal- und Bronchiallymphknoten waren frei von Pentastomen und deren Veränderungen! Bei einer experimentell pentastomierten Ziege Leuckarts war die Invasion auf die Mesenterialdrüsen beschränkt, diese letztern aber vergrössert, abnorm grau und von Gängen und Höhlen durchsetzt, „die ausser einer eiter- oder chylusartigen, hie und da etwas blutig gefärbten Substanz, je ein Exemplar unseres Pentastomum denticulatum beherbergten.“ Die grössern Drüsen enthielten 10 bis zu 1 Dutzend dieser Gäste und darüber, obwohl sich äusserlich nicht die geringste Verletzung erkennen liess. Babes sah ebenfalls bei zahlreichen in Rumänien geschlachteten Ochsen die Mesenterialdrüsen geschwellt, ödematös, rötlichbraun, mit sulzigen und zystischen Erweichungsherden durchzogen bis zur Umwandlung der Drüsen in einen einzigen schwärzlichen Brei, der zahlreiche lebende Pentastomen enthielt. Die Parasiten durchbohrten schliesslich die Drüsen und waren dann frei unter dem Peritonaenum zwischen Drüsenkranz und Darm, besonders an dessen Insertionstelle, aber auch unter dem Peritonealüberzug des letzteren selbst zu finden. Dann wieder, besonders bei

Ochsen mit seuchenhafter Hämoglobinurie, sah Babes die ganze Darmwand mit hämorrhagischen Herden durchsetzt, in welchen Pantastomen lagen, solche Herde zeigten sehr oft Öffnungen nach der Schleimhautoberfläche, in denen Blutkoagula steckten, und durch welche sich die Pentastomen ins Darmlumen hinaus arbeiteten. Frei im Darm fand Babes oft Hunderte von Pentastomen, welche die Mucosa so reizten, dass Substanzverluste auftraten. Diese Beobachtungen veranlassten Babes, die Auswanderung der reifen Larven durch den Darm wenigstens beim Rind als Norm zu betrachten, während v. Rátz im Anschluss an die von ihm beobachtete starke Besetzung der Lungen[1]) auch die von Gerlach[2]) bei den Ziegen beobachtete Auswanderung durch die Bronchien für möglich hält, da er in seinen Fällen aber eine gerade entgegengesetzt, d. h. nach der Pleurahöhle gerichtete Fortbewegung wahrnahm, glaubt er, „dass diese aktive Wanderung eine selten vorkommende Erscheinung ist, und es in den meisten Fällen dem Zufall überlassen bleibt, die Befreiung des Parasiten zu befördern", nur so ist es ihm erklärlich, „dass sie in den meisten Fällen aus den Organen ihres ersten Wirtes gar nicht auswandern, sondern oft eingekapselt und abgestorben vor die Augen des Forschers geraten."

Als Residuen der Invasion erwähnt Babes schwarze, schmierige Massen an Stelle der befallen gewesenen Mesenterialdrüsen oder nach deren Resorption nur noch schiefergraue Stellen im Mesenterium und kleine Kalkkonkretionen; auch im Darm bleiben schiefergraue Flecke mit

---

[1]) An dieser Stelle sei noch einer interessanten Tatsache Erwähnung getan, welche v. Rátz feststellen konnte. Dieser sah nämlich bei der erwähnten Ziege die Bohrgänge der Leber in Lebervenen münden, die Pentastomen selbst waren verschwunden, d. h. sie sind ganz offenbar in den Blutstrom geraten und in die Lungen gespült worden.

[2]) In „Jahresbericht der Kgl. Tierarzneischule zu Hannover 1869".

zentralen weissen Narben zurück. Andere Drüsen als die des Gekröses fand Babes nicht pentastomatös aber geschwellt, während Ostertag wie erwähnt die Parasiten und ihre spezifischen Bildungen auch noch in den Lenden- und Darmbeindrüsen ermittelte.

Nichts von all diesen schweren Veränderungen lag bei meinen Fällen vor, mit einziger Ausnahme des ersten, wo ich die erwähnten stark geschwellten und infiltrierten Lymphknoten fand. Waren sonst Knötchen zugegen, so war doch das zwischenliegende Drüsengewebe funktionsfähig geblieben, und wo Knötchen fehlten, sassen die Parasiten in Drüsen, denen man äusserlich so gut wie nichts ansah. Früher glaubte ich, dass die leicht geschwellten, saftreichen Lymphknoten grössere Aussicht auf Pentastomenfunde eröffneten, allein ich musste mich bald überzeugen, dass es überhaupt keine unverdächtigen Mesenterialdrüsen gibt; denn seit ich bei jedem Stück Grossvieh nach Pentastomen suche, bin ich gewohnt, diese so oft zu finden, dass sie in bezug auf Häufigkeit der Konstatierung gleich nach den Lebercgeln kommen.

Gerade dieser Umstand aber muss zum Aufsehen mahnen. Auch wenn es sich, was immerhin möglich ist, bei meinen Fällen um ein lokal und temporär beschränktes Auftreten der Parasiten handeln sollte, so ist doch soviel gewiss, dass weit mehr Hunde mit Linguatula rhinaria in der Nase herumlaufen, als allgemein für möglich gehalten wird. Die seltene Diagnostizierung des „Nasenzungenwurmes“ kann aber nicht wundernehmen, da noch Hutyra und Marek (Spez. Pathologie u. Therapie d. Haustiere) der Parasit oft gar keine Symptome verursacht. Beherbergt aber ein

Hund auch nur ein einziges Weibchen, so kann er die halbe Million Eier desselben natürlich weit herum verstreuen. Die Mahnung an die Tierärzte, bei keiner Sektion eines Hundes, zumal eines Metzger-, Schäfer-, Zug- oder Jagdhundes die Spaltung des Kopfes[1]) zu versäumen dürfte daher ihre Berechtigung haben; denn sollte wirklich die Pentastomatosis und im Anschluss daran die Linguatulosis so weit verbreitet sein, wie es den Anschein hat, so liegt eine energischere Bekämpfung gewiss im vielseitigsten Interesse.

„Die geringe Berücksichtigung, welche bislang den Fünflochlarven bei den Schlachttieren zu teil wurde, schädigt aber nicht nur die Gesundheit des Hundes, sondern mittelbar auch die Gesundheit der schlachtbaren Haustiere", sagt Ostertag. Letztere Möglichkeit ist nach den bekannten Feststellungen von Babes und von v. Rátz jedenfalls nicht mehr von der Hand zu weisen, namentlich, wenn man hinzunimmt, was Babes ausdrücklich hervorhebt, dass die Minierarbeit der Pentastomen beim Wirtstier die Disposition zu anderweitigen infektiösen Erkrankungen bewirkt, „da die Schaffung zahlloser Kommunikationswege zwischen Darminhalt und Mesenterialdrüsen für das Eindringen von Infektionskeimen nicht ohne Belang sein dürfte." Babes erinnert dabei an das Zusammentreffen seuchenhafter Hämoglobinurie

[1]) Nach M. Koch („Höhere tierische Parasiten des Menschen" in: Lubarsch und Ostertag. Ergebnisse der allg. Pathologie und patholog. Anatomie, 14. Jahrg., 1910) sind Lieblingssitze des sesshaften Weibchens vor allem der untere und mittlere Nasengang, während die beweglichen Männchen auch in andern Abschnitten der Nase, zu finden sind.

Das Vorkommen in der Stirnhöhle ist nach Koch zweifelhaft. Immerhin hat Leuckart bei starker experimenteller Invasion Pentastomen in der Stirnhöhle des Hundes sicher nachgewiesen.

mit hochgradiger Pentastomatosis, welches er in Rumänien so häufig beobachten konnte.

Endlich ist aber auch noch an die Gefahr zu denken, welche selbst dem Menschen durch Aufnahme von Linguatulideneiern droht, was natürlich um so leichter möglich ist, je verbreiteter Hunde, die an Linguatulosis leiden, sind.

Nach Hutyra und Marek (l. c.) fand Deffke in Berlin bei 200 Hunden die Linguatula 13 mal, also bei 6,5%, Colin in Alfort bei 630 Hunden 64 mal, d. h. bei 10,2%, in Toulouse wurde bei 30 Hunden der Parasit einmal und in Chemnitz unter 326 Hunden bei 0,92% angetroffen; nach Schöne[1]) sollen im Königreich Sachsen ca. 5% der Hunde angesteckt sein. Eine Statistik wäre auch bei uns in hohem Grade wünschenswert.

Zenker[2]) in Dresden war der erste, welcher Pentastoma denticulatum beim Menschen feststellte. Nach Angaben in Brauns oben zitiertem Parasitenwerk fand er bei 168 Sektionen neunmal, Heschl in Wien bei 20 Sektionen fünfmal Pentastomen, desgleichen Frerichs in Breslau bei 47 Sektionen. M. Koch rechnete in Berlin bei 400 Sektionen 11,75% und in Elberfeld bei 160 Sektionen 5% mit Pentastomenfunden aus.[3]) Wagner in Leipzig hatte 10%, und im Marinehospital in Kronstadt fand man bei 659 Leichen das Pentastoma 6 mal. In einer Arbeit „Über Pentastomum denticulatum beim Menschen“[4]) berichtet Laengner ebenfalls aus Berlin, dass er unter 560 Leichen 15 mit

[1]) Zitiert nach Ostertag.

[2]) „Über einen neuen tierischen Parasiten des Menschen”. (Zeitschr. f. rat. Med. (2), V., 1854.)

[3]) Auffallend findet M. Koch, dass bisher weder aus Frankreich noch aus England und aussereuropäischen Ländern (von Ägypten abgesehen) über derartige Befunde berichtet worden ist.

[4]) Centralbl. f. Bakteriologie und Parasitenkunde Bd. 40, Heft 3, 1906.

diesem Parasiten behaftet fand, also 3%. Er konstatierte die grauweissen, verkalkten Knötchen, in welchen er nach Entkalkung und Aufhellung in Anilinöl das Tierchen durchschimmern sah siebenmal im Darm, siebenmal in der Leber und einmal im Mesenterium. Ausserdem zitiert er eine Arbeit von Peiper „Tierische Parasiten", in der 22 Fälle namhaft gemacht sind, wovon 16 die Leber, 1 Leber und Dünndarm, 3 den Dünndarm und 1 Milz und Lungen betrafen. Virchow und Wagner stellten gelegentlich auch in der Nierenrinde Pentastomen fest. Laengner ist der Ansicht, dass der Darm beim Menschen häufiger Sitz der Parasiten ist als bisher angenommen wurde. Mikroskopisch fand er bei den Knötchen eine dicke, fibröse, scharf abgesetzte, gefässarme, an der Peripherie mit spärlichen elastischen Fasern versehene Kapsel.

Sehr viel seltener scheint der Parasit in der Schweiz zu sein, wo ihn Klebs (Bern) bei 900 Sektionen nur einmal und Zaeslin (Basel) bei 1914 Sektionen nur zwelmal ermittelten.

In Wanderung sah man beim Menschen diese Schmarozer bis jetzt nie, es scheint, dass dieselben in ihren Kapseln stets absterben. Trotzdem darf man wohl der Ansicht Leuckarts beipflichten, dass das Pentastoma nicht unter allen Umständen einen harmlosen Bewohner des menschlichen Organismus darstellen wird. Der Ausspruch Davaine's „sa petitesse constante le rend tout à fait inoffensif pour son hôte" mag bei vereinzeltem Vorkommen wohl zutreffen, die Importation kann aber auch einmal eine massenhafte werden und müsste dann von den bedenklichsten Gesundheitsstörungen begleitet sein. „Wer weiss", meint Leuckart „wie manche Pentastomenaffektion der Leber und der Lunge den Ärzten schon wider Wissen zur Behandlung gekommen ist", und dann dürfte doch auch beim Menschen die Schaffung

von Infektionspforten durch die Pentastomen, worauf eben Babes beim Rindvieh aufmerksam machte, nicht ohne Belang sein.

Über das Vorkommen der ausgewachsenen Form beim Menschen ist man weniger unterrichtet. Ganz sicher ist nach Braun nur ein Fall vom Jahre 1878, über welchen Laudon[1]) berichtet hat. Ein Mann schleuderte nach jahrelangem, wenig unterbrochenem Nasenbluten und Kopfdruck unter heftigem Niessen eine Linguatula rhinaria aus, welche noch drei Tage in Wasser gelebt habe.[2])

Leuckart hält es auch für „möglich, dass der von Fulvius Angelianus und Vincentius Alsarius (de verme admirando per nares egresso, Ravennae 1610) beschriebene Fall, in dem einem jungen Manne nach längerem heftigen Kopfschmerz ein fingerlanger Wurm aus der Nase hervorkam, auf unsere Linguatula rhinaria Bezug hat."

Die Fleischschau hat also gewiss alle Ursache, der Pentastomatosis der Schlachttiere ihre Aufmerksamkeit zu widmen und in der von Ostertag angegebenen Weise gegen sie vorzugehen.

Das Hauptaugenmerk ist auf die Gekrösdrüsen der Wiederkäuer zu legen. Wo die Gekröse ausgeschmolzen werden, ist die Gefahr der Verbreitung eine geringe, man wird sich hier auf die Vernichtung der stärker affizierten Drüsenpakete beschränken können. Wo die erwähnte Verwertung der Gekröse wegen Fettarmut aber nicht lohnt, sind am besten alle Mesen-

---

[1]) „Ein kasuistischer Beitrag zur Ätiologie des Nasenblutens." (Berl. Klin. Wochenschr. XV, 1878.)

[2]) Experimente über die Widerstansfähigkeit der Pentastomen gegen äussere Einflüsse, welche eine ganz bedeutende ist, hat Kulagin angestellt. Vergl. dessen Arbeit „Zur Naturgeschichte des Pentastomum denticulatum Lam." (Zentralbl. f. Bakteriologie, Parasitenkunde u. Infektionskrankheiten, Bd. XXIV, Jahrg. 1898).

terialdrüsen zu konfiszieren, wenn Pentastomen nachgewiesen wurden.

Man soll aber auch dahin wirken, dass ausgeschnittene Gekrösdrüsen nicht roh an Hunde und Katzen verfüttert werden, aber auch nicht Eingeweide von Kaninchen und Hasen, deren Lebern und Lungen ja Hauptsitze der Pontastomen sind.

Im ersten Fall meiner Liste, dem einzigen, bei dem ich etwas über die Vorgeschichte in Erfahrung bringen konnte, ist fast sicher, dass Kaninchen der Ausgangspunkt der Invasion gewesen. Der betreffende Besitzer berichtete, dass er im Jahre vorher einen Hund wegen „starkem Speichelfluss" habe abtun müssen, und dass seine Hunde (Dogge und Jagdhund) Gelegenheit hätten, bei seinem Nachbarn Kaninchen eingeweide zu fressen. Es ist sehr wohl denkbar, dass der Hund mit Speichelfluss, ein Symptom, das schon Chabert erwähnt, an Linguatulosis litt, weil er pentastomöse Kaninchenorgane verzehrt hatte, und dass infolgedessen die Kuh Gelegenheit bekam, mit Linguatulaeiern beschmutztes Futter aufzunehmen.

Nachdem einmal Rudolf Leuckart, der geniale Forscher, den Entwicklungszyklus der Linguatula rhinaria entschleiert hatte, lagen auch die Mittel zur Bekämpfung des vielseitigen Übels klar zu Tage. Das erste aber ist die — Diagnose!

Zum Schlusse erfülle ich die angenehme Pflicht, den Herren Dr. Julius Ries und Dr. Hans Richter, Privatdozenten an der Universität Bern, welche die Liebenswürdigkeit hatten, die Photographien meiner Präparate, deren Reproduktionen dieser Arbeit beigegeben sind, anzufertigen, Herrn Prof. Dr. Wegelin, Direktor der Humanpathologischen Instituts für Zuwendung von Literatur und Herrn Prof. Dr. Guillebeau für Mitteilungen

aus den Sektionsprotokollen des Veterinärpathologischen Instituts meinen verbindlichsten Dank auszusprechen.

Verheilte Femurfraktur bei einem argentinischen Ochsen.

Von Dr. Rud. Buri, Bern.

Bei der Zerteilung eines argentinischen Ochsenhinterviertels auf der Gefrierfleischverkaufsstelle in Bern kam der bizarre Oberschenkelknochen zum Vorschein, dessen Abbildung dieser Mitteilung beigefügt ist.

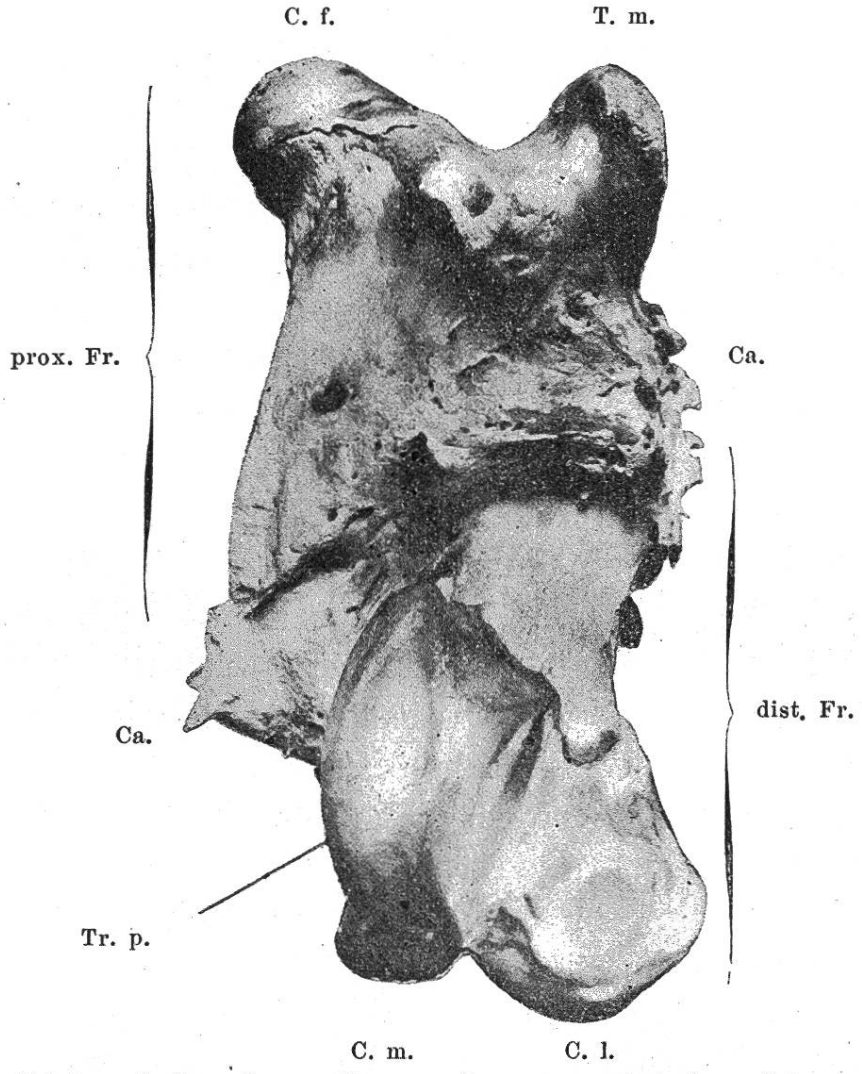

Linkes frakturiertes Femur eines argentinischen Ochsen.
(Ansicht der Cranialseite; 10/37 der natürlichen Grösse.)
C. f. Caput femoris, T. m. Trochanter major, Tr. p. Trochlea patellaris, C. m. Condylus medialis, C. l. Condylus lateralis, Ca. Callus, prox. Fr. proximales Fragment, dist. Fr. distales Fragment.