Zeitschrift: Schweizer Archiv für Tierheilkunde SAT : die Fachzeitschrift für Tierärztinnen und Tierärzte = Archives Suisses de Médecine Vétérinaire ASMV : la revue professionnelle des vétérinaires

Herausgeber: Gesellschaft Schweizer Tierärztinnen und Tierärzte

Band: 55 (1913)

Heft: 1

Artikel: Die operative Behandlung der Kniebeule des Rindes

Autor: Salvisberg, A.

DOI: https://doi.org/10.5169/seals-588451

Nutzungsbedingungen

Die ETH-Bibliothek ist die Anbieterin der digitalisierten Zeitschriften auf E-Periodica. Sie besitzt keine Urheberrechte an den Zeitschriften und ist nicht verantwortlich für deren Inhalte. Die Rechte liegen in der Regel bei den Herausgebern beziehungsweise den externen Rechteinhabern. Das Veröffentlichen von Bildern in Print- und Online-Publikationen sowie auf Social Media-Kanälen oder Webseiten ist nur mit vorheriger Genehmigung der Rechteinhaber erlaubt. Mehr erfahren

Conditions d'utilisation

L'ETH Library est le fournisseur des revues numérisées. Elle ne détient aucun droit d'auteur sur les revues et n'est pas responsable de leur contenu. En règle générale, les droits sont détenus par les éditeurs ou les détenteurs de droits externes. La reproduction d'images dans des publications imprimées ou en ligne ainsi que sur des canaux de médias sociaux ou des sites web n'est autorisée qu'avec l'accord préalable des détenteurs des droits. En savoir plus

Terms of use

The ETH Library is the provider of the digitised journals. It does not own any copyrights to the journals and is not responsible for their content. The rights usually lie with the publishers or the external rights holders. Publishing images in print and online publications, as well as on social media channels or websites, is only permitted with the prior consent of the rights holders. Find out more

Download PDF: 02.08.2025

ETH-Bibliothek Zürich, E-Periodica, https://www.e-periodica.ch

Die operative Behandlung der Kniebeule des Rindes.

Von Dr. A. Salvisberg, Tavannes.

Pathalogisch-anatomisch ist die Kniebeule des Rindes nichts anderes als die krankhafte Bildung einer Bursa an der vordern Fläche der Vorderfusswurzel am sog. Vorderknie.

Die Bedeutung der Kniebeule oder des Knieschwammes wird von Siedamgrotzky[1]) gering bezeichnet, im allgemeinen sei es nur ein Schönheitsfehler.

Was die Behandlung anbelangt, so sind fast alle Autoren einverstanden, dass diese lange nicht in allen Fällen zur Heilung führt. So sagt z. B. Strebel[2]). In einigen Fällen ist die Behandlung erfolgreich, in andern analogen Fällen ist ihr Erfolg wenig befriedigend, selbst null."

March[3]) hat 187 Tiere durch Ausschneiden eines halbmondförmigen Stückes der Haut operiert, die Fibringerinsel und die innere Kapsel herausgenommen, die Wunde genäht und einen Teerverband angelegt. Heilung auf erstem Wege.

Die Bedeutung der Kniebeule ist von Siedamgrotzky sicher unterschätzt worden. Schon kindskopfgrosse Hygrome können ein Tier hindern, das Gelenk zu beugen, so dass es stets mit gestrecktem Bein liegen muss. Aus gleichem Grunde ist auch die Bewegung z. B. auf der Weide sehr beeinträchtigt. Ich habe viele Tiere zur Operation bekommen, weil sie nicht mehr weiden konnten, und im Stalle gefüttert werden mussten. Gerade dieser Umstand, dass solche Kühe schlechte Weidetiere sind, setzt

---

1) Bayer und Fröhner IV. Bd. I. T. pag. 298.

2) Schweiz. Archiv f. Tierheilkunde Jahrg. 1900 pag. 166.

3) Bayer und Fröhner Bd. IV I. T. pag. 298.

Fig. 1. Kniebeule des Rindes.

ihren Wert herab. Aber auch Stallkühe, besonders Rassentiere, werden durch Kniebeulen entwertet.

Die Behandlung der Kniebeule war für mich bis vor einigen Jahren eine recht undankbare Sache. Viele Misserfolge und recht wenig Heilungen. Nach dem

Fig. 2. Kniebeule des Rindes.

Erscheinen der Arbeit von Kallmann[4]) glaubte ich, diese Bursitis gleich behandeln zu können. Ich erzielte jedoch keine bessern Resultate als mit den frühern Behandlungsmethoden. Wurden grössere Mengen Jodtinktur in die entleerte Bursa gespritzt, so entstand eine schmerzhafte Schwellung; die Tiere gingen mit Fresslust, Rumination und Milchertrag für einige Tage erheblich zurück, und es entstand ein stark ausgesprochener Jodismus.

Die Behandlung von March hat mir sehr eingeleuchtet. Aus verschiedenen Gründen kann sie jedoch nicht von jedem Praktiker angewandt werden.

Soll man eine Bursitis zur Heilung bringen, so muss in erster Linie die innere Kapsel entfernt oder zerstört werden, damit kein neuer Erguss mehr entsteht.

Um die Bildung dieser serösen Flüssigkeit zu verhindern und die Kapsel zu zerstören, gehe ich folgendermassen vor:

Technik. Mit einer kleinen Schermaschine, wie sie der Coiffeur braucht, wird die untere Hälfte der Kniebeule geschoren. Mit Seife und Sodawasser und einer Reissbürste muss die ganze Kniebeule tüchtig gereinigt werden. Der unterste, mittlere, von Haaren befreite Teil der Schwellung wird mit Watte und Spiritus-Äther $\overline{aa}$ abgerieben. Befindet sich z. B. eine Kniebeule am rechten Carpalgelenk, so muss das Tier kurz angebunden und mit der ganzen linken Seite an eine Wand gedrückt werden. Bösartigen Tieren legt man eine Nasenzange an. Der zu operierende Fuss wird von zwei Gehülfen nach vorn gezogen und auf einen zirka 30 cm hohen Holzblock abgestellt. Mit dem Spitzbistouri wird in der Mittellinie der Geschwulst, am untersten Ende, eingestochen und nachher mit dem Knopfbistouri auf sechs bis sieben Zentimeter nach oben und unten erweitert. Es muss stets so tief als möglich nach unten geschnitten werden,

[4]) Die Ellenbogenbeule des Pferdes und ihre Behandlung. Monatsschrift f. prakt. Tierheilkd. XI. Bd. pag. 433. Jahrg. 1900.

damit keine Tasche entsteht. Mit einer von mir zu diesem Zwecke konstruierten Curette wird nun die innere Wand, d. h. die Auskleidung der ganzen Bursa ausgekratzt. Wichtig ist, dass man systematisch vorgeht und sowohl die vordere wie hintere Wand, sowie auch die Winkel, ohne eine Stelle zu vergessen, curettiert. Die Tiere ertragen das Auskratzen gewöhnlich ohne zu reagieren, sie empfinden bei weitem nicht den Schmerz, wie beim Einstich und Schnitt.

In den meisten Bursen findet man rühreierähnliche Fibringerinsel; diese müssen natürlich vor dem Auskratzen entfernt werden, was mit der Curette sehr leicht geschieht.

Die ganze Höhle wird nun mit einer Gazebinde austamponiert. Früher brauchte ich Jodoformbinden. Ich habe jedoch in Erfahrung gebracht, dass es gut ist, kleine Reste der innern Kapsel, die beim Auskratzen noch zurück- bleiben, durch Ätzen abzutöten. Deshalb verwende ich eine

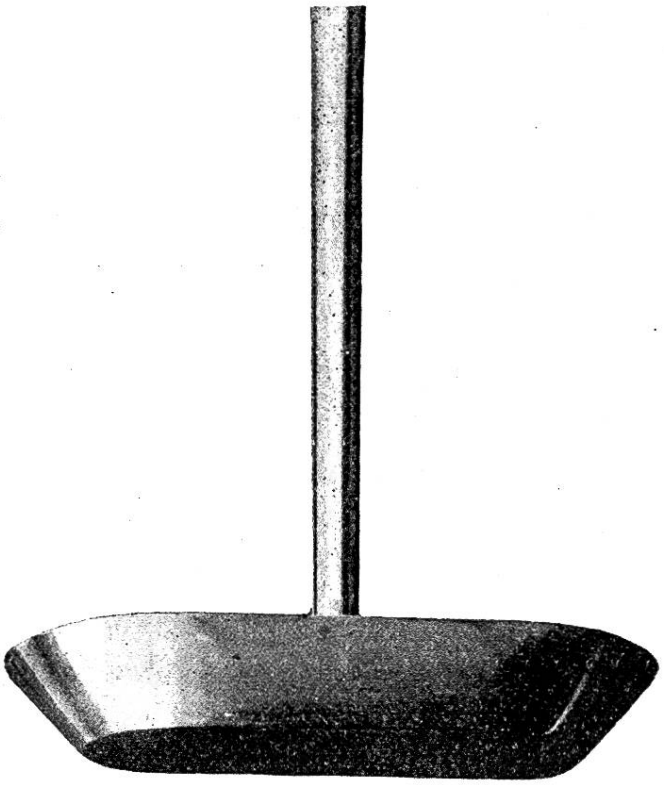



Fig. 3. Curette von Wilhelm Ziegler, Bern.

8 cm breite Gazebinde, die mit 50% Karbolspiritus getränkt ist. Ich halte solche Binden in einem Glaspokale stets vorrätig; sie werden nach einiger Zeit trocken und man verätzt sich beim abrollen in den Händen die Haut nicht. Auch hier muss das Tamponieren systematisch gemacht werden. Mit einer S-förmigen Sonde wird die Gaze ganz hinaufgeschoben und nachher die Seiten und zuletzt der untere Teil gefüllt. Je nach der Grösse der Höhle braucht man 6—8 Meter dieser Ätzbinde. Der Tampon wird drei Tage liegen gelassen und vom Besitzer selbst entfernt. Die Nachbehandlung geschieht durch täglich einmaliges Waschen der Schnittwunde mit einem Desinfektionsmittel. Am Tage nach der Operation und noch während einiger Zeit ist der Tumor hart, wird aber auch zusehends kleiner. Die Eiterung ist stets sehr gering.

Beifügen möchte ich, dass die guten Resultate, die ich bei dieser Behandlung der Kniebeule des Rindes hatte, mich bewog, die Ellenbogenbeule des Pferdes gleich zu behandeln.

Die Erfolge sind sicher bessere als bei den Einspritzungen mit Jodtinktur. (Kallmann.) Lange Zeit habe ich die Kniebeulen mit einem grossen, scharfen Löffel ausgekratzt. Dieses Instrument macht aber hier sehr schlechte Arbeit. Die Operation dauert viel länger als mit der Curette[5]), die Tiere werden unruhig, und das Tamponieren wird dann schwierig. Für kleine Hygrome mag ein scharfer Löffel genügen, für grössere aber ist die Curette sicher vorzuziehen.

Handelt es sich um ganz grosse oder auch kleine, aber dickwandige Kniebeulen, so ist es angezeigt, mit dem sog. *Feu français* zwei bis drei Einreibungen in Zeitabschnitten von drei Wochen zu machen. Feu français kann viel besser als irgend eine Scharfsalbe eingerieben werden, und das Tier wird dadurch am Lecken verhindert.

---

[5]) Das neue Instrument ist zu beziehen durch die Firma Wilhelm Ziegler, Bühlstrasse 53, Bern.

Feu français ist ein Geheimmittel, das schon seit vielen Jahren von J. Olivier, Pharmacien-Chimiste à Châlons sur Marne in den Handel gebracht wird. Heute ist die Zusammensetzung bekannt, und jeder selbst dispensierende Tierarzt kann feu français herstellen.

Euphorbium pulv. und Cantharid. pulv. $\overline{aa}$ 25,0 werden während 14 Tagen mit Ol. Olivae 300,0 und Ol. Terebinth. 200,0 ausgezogen und täglich gut geschüttelt. Nach Stehenlassen bis zum Klarwerden wird die Flüssigkeit abgegossen.

Feu français ist ein Mittel, das nicht allen Tierärzten bekannt ist. Es hat eine Menge Vorzüge, die andere blasenziehende Medikamente nicht besitzen und verdient viel mehr angewandt zu werden.

In der Pferdepraxis tritt Feu français an Stelle aller scharfen Einreibungen, besonders aber wenn eine starke blasenziehende Wirkung erzielt werden soll. Schon seit Jahren reibe ich z. B. bei Pneumonie statt mit Senföl alle Tiere mit Feu français ein. Ich kenne keine scharfe Einreibung, die eine so grosse und anhaltende Ausschwitzung bedingt, wie F. f. Bei Erkrankungen der Sehnen und Gelenke lege ich gerne einen Watteverband auf die Einreibung. Selbst ganz junge Saugfohlen ertragen solche Einreibungen ohne bleibenden Haarverlust.

Für die Rindviehpraxis hat Feu français den grossen Vorzug, keine quecksilberhaltigen Substanzen zu enthalten. Überall, wo man sonst scharfe Einreibungen macht, kann F. f. angewandt werden. Die ölige Flüssigkeit lässt sich viel besser in die Haut einreiben, als eine schmierige Salbe.

Hauptsache bei der Anwendung von Feu français ist, dass das Haarkleid vorher gut geschoren und mit Soda und Seifenwasser gereinigt werde. Eine tüchtige Einreibung vorausgesetzt, wirkt das Medikament rasch wie ein Sinapismus und nachhaltig wie eine starke Cantharidensalbe.

Metallverschluss der Nabelpforte.

Von Dr. Nüesch, Basel.

Metallnähte sind in der Chirurgie unersetzlich geworden. In der Veterinärchirurgie kommt ihnen im besondern die Eigenschaft zu statten, dass sie sich nicht wie Seide u. dergl.