Zeitschrift: Schweizer Archiv für Tierheilkunde SAT : die Fachzeitschrift für Tierärztinnen und Tierärzte = Archives Suisses de Médecine Vétérinaire ASMV : la revue professionnelle des vétérinaires

Herausgeber: Gesellschaft Schweizer Tierärztinnen und Tierärzte

Band: 54 (1912)

Heft: 5

Artikel: Zwei Fälle von Haemophilie bei Haustieren

Autor: Guillebeau, Alfred

DOI: https://doi.org/10.5169/seals-589206

Nutzungsbedingungen

Die ETH-Bibliothek ist die Anbieterin der digitalisierten Zeitschriften auf E-Periodica. Sie besitzt keine Urheberrechte an den Zeitschriften und ist nicht verantwortlich für deren Inhalte. Die Rechte liegen in der Regel bei den Herausgebern beziehungsweise den externen Rechteinhabern. Das Veröffentlichen von Bildern in Print- und Online-Publikationen sowie auf Social Media-Kanälen oder Webseiten ist nur mit vorheriger Genehmigung der Rechteinhaber erlaubt. Mehr erfahren

Conditions d'utilisation

L'ETH Library est le fournisseur des revues numérisées. Elle ne détient aucun droit d'auteur sur les revues et n'est pas responsable de leur contenu. En règle générale, les droits sont détenus par les éditeurs ou les détenteurs de droits externes. La reproduction d'images dans des publications imprimées ou en ligne ainsi que sur des canaux de médias sociaux ou des sites web n'est autorisée qu'avec l'accord préalable des détenteurs des droits. En savoir plus

Terms of use

The ETH Library is the provider of the digitised journals. It does not own any copyrights to the journals and is not responsible for their content. The rights usually lie with the publishers or the external rights holders. Publishing images in print and online publications, as well as on social media channels or websites, is only permitted with the prior consent of the rights holders. Find out more

Download PDF: 11.08.2025

ETH-Bibliothek Zürich, E-Periodica, https://www.e-periodica.ch

aufgetreten ist. Trotz eingeleiteter Behandlung blieb die Lahmheit dieselbe, und der Allgemeinzustand verschlechterte sich. Neben allgemeinem Rückgang im Ernährungszustand stellte sich an der kranken Gliedmasse rasch Muskelatrophie ein. Die akuten Entzündungssymptome flauten mit der Zeit etwas ab, und es bildete sich eine harte Geschwulst ohne Neigung zu Fluktuation und Abzedierung.

Das Krankheitsbild ist ein so deutliches, dass derjenige, welcher einmal einen derartigen Fall aufmerksam verfolgt hat, weitere Fälle unschwer erkennen wird.

Zwei Fälle von Haemophilie bei Haustieren.

Von Prof. Alfred Guillebeau in Bern.

Die Haemophilie ist eine interessante und überraschende Naturerscheinung. Fröhner erwähnt in der „Allgemeinen Chirurgie" einige Fälle bei Haustieren. Ich bin in der Lage, über zwei neue Tatsachen dieser Art zu berichten.

I.

Ein Hund ging an Nasenbluten zugrunde. In der Haut des Kadavers fielen einige Gefässmäler auf. Der Zustand der inneren Organe war ein durchaus normaler. Dem entsprechend ist eine andere Diagnose als Bluterkrankheit nicht denkbar.

II.

Herr Kollege Hunziker in Frutigen hat im Frühjahr 1911 beim Rind eine ebenfalls hieher gehörende Beobachtung gemacht.

Der Schilderung derselben schicke ich voraus, dass im Kanton Bern die gegen Rauschbrand geimpften Tiere auf der inneren Seite einer Ohrmuschel mit einem R oder G tätowiert werden. Eine zu diesem Zwecke konstruierte Zange trägt eine Anzahl 1 mm breiter und 1 cm hoher Messerchen, deren Anordnung die erwähnten Buchstaben darstellt. Mit der Zange werden kleine Schnitte gesetzt, die

nur eine Hautschicht verletzen, und in die Wunden wird ein Gemisch von Kienruss und Alkohol eingerieben. So kommt ein charakteristischer Buchstabe zustande, der über 12 Monate erhalten bleibt. Seit 1885 sind in dieser Weise zirka 550,000 Tiere ohne Nachteil tätowiert worden. Kollege Hunziker hatte dieses Verfahren wiederholt. Fig. 1 gibt genau die Grösse des von ihm erzeugten Buchstabens an. 19 kleine, 1 mm lange und 1 mm tiefe Schnittchen waren in die innere Haut der Ohrmuschel gesetzt worden. Es stellte sich eine Blutung ein, die nicht zur Stillung kam und nach 29 Stunden den Tod durch Verblutung herbeiführte. Die Haemophilie ist hier offenkundig.

Fig. 1. Tätowierwunde.

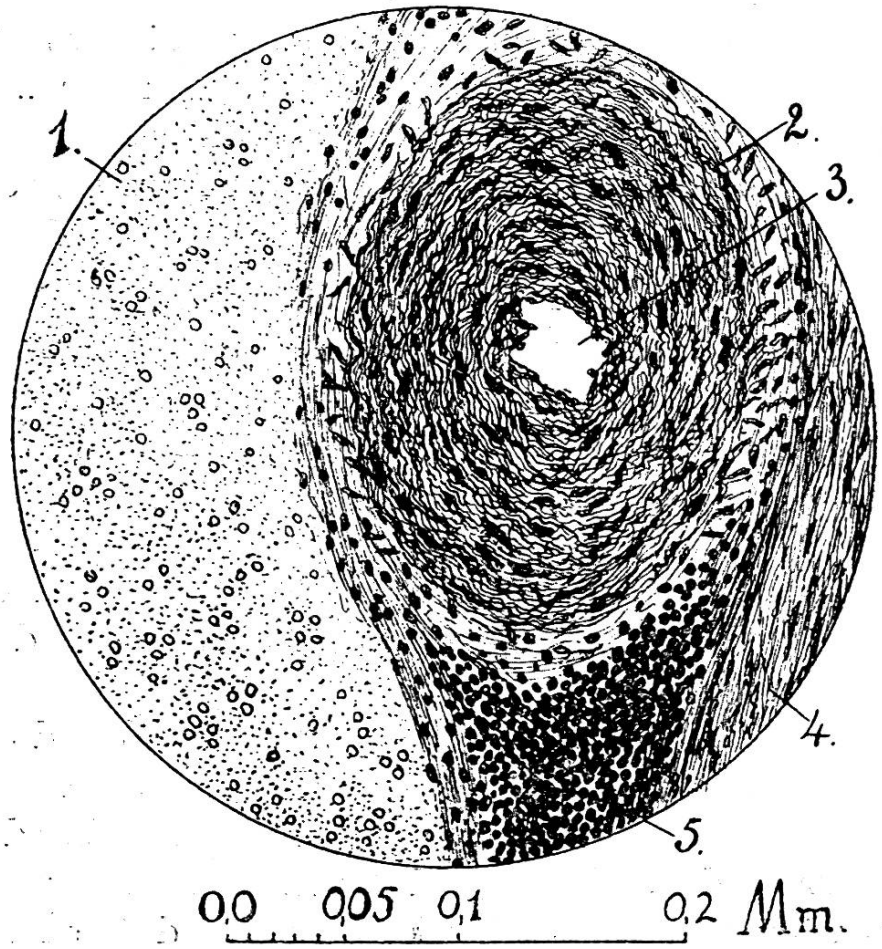

Fig. 2. Querschnitt durch eine Hautarterie: 1. Vene. 2. Arterienwand. 3. Lumen der Arterie. 4. Cutisgewebe. 5. Rundzellen in der Adventitia.

Die histologische Untersuchung der blutenden Stelle ergibt eine starke Kontraktion der leeren Arterien. Diese Röhren haben sehr häufig einen Durchmesser von 40—160 μ, mit einer Wandstärke von 15—60 μ und einem Lumen von 10—40 μ. Die Intima ist in Falten gelegt.

Die Venen sind weit, mit einem Durchmesser von 200 μ bis zu 500 μ. Sie sind prall mit Blut gefüllt, das eine normale oder vermehrte Zahl von Leukozyten enthält. Die meisten sind polymorph-kernige Markzellen. Stellenweise liegen der Venenwand mehrere Schichten grosskerniger mononucleärer Leukozyten an. Häufig begegnet man in den Schnitten Stellen, an denen der Venenstrom in unver-

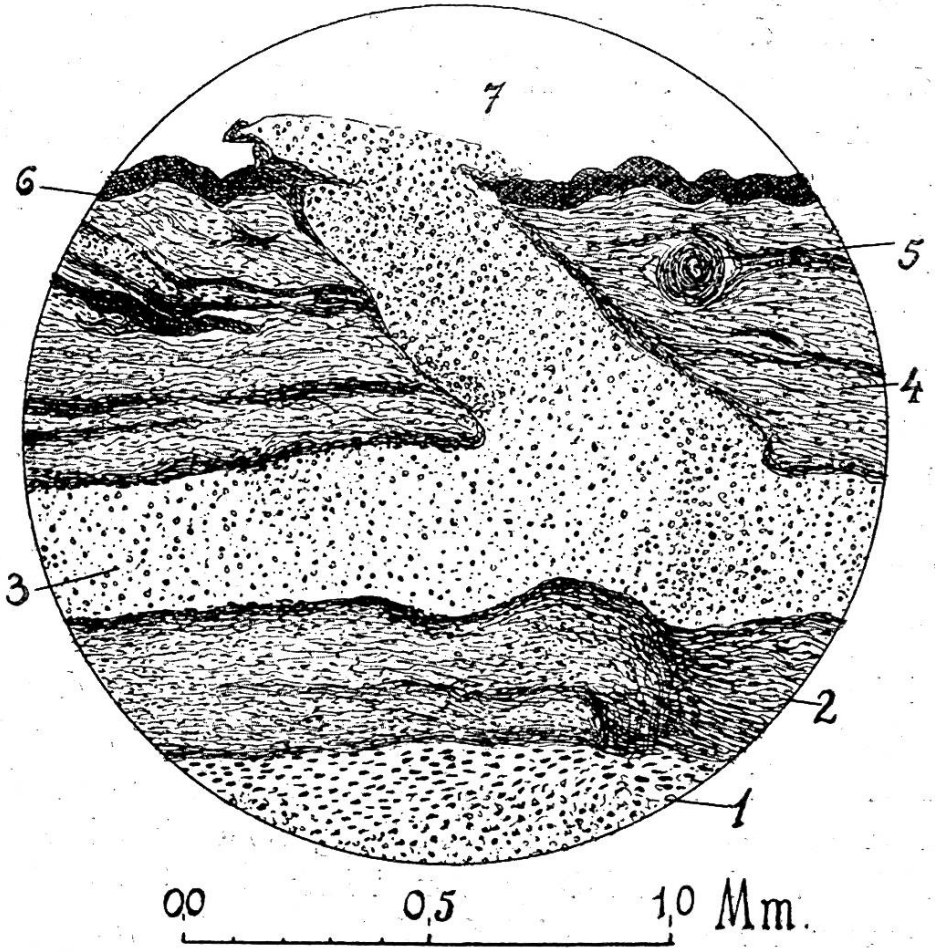

Fig. 3. Bluten der Vene:
1. Ohrknorpel. 2. Perichondrium. 3. Vene mit Blut gefüllt. 4. Kutisgewebe. 5. Kontrahierte Arterie. 6. Hautepithel. 7. Blutende Wunde.

änderter Breite und Zusammensetzung durch die Wunde abfliesst. In der Cutis kommen zahlreiche kapilläre Apoplexien vor.

Die Autoren bezeichnen die Blutung bei Haemophilie als eine venöse, und als solche stellte sich der Vorgang bei unserem Rinde heraus. Immerhin dürfen wir nicht vergessen, dass die Arterien, wenn auch stark verengt, doch noch offen waren, so dass wir aus anatomischen Gründen eine arterielle Beimischung nicht ausschliessen können. Aus der geöffneten Arterie hört aber nach kurzer Zeit der Blutausfluss manchmal auf (Kronecker und v. Kireeff). Infolge ungenügenden Gasaustausches kommt ein Tonus zu stande, der eine Entleerung des Arterienstückes nach beiden Richtungen bewirkt und eine Nachfüllung verhindert. Nun ist es wohl denkbar, dass dieser Tonus sich als Irradiationsphänomen auf die benachbarten unversehrt gebliebenen Stämmchen und Ästchen ausdehnt und die Herbeiführung der dauernden Blutstillung mächtig fördert. Bei Haemophilie bleibt diese Irradiation möglicherweise infolge ererbter geringgradiger Reizbarkeit aus und so kommen wir zu der neuropathischen Erklärung der Diathese (Recklinghausen, Thoma), die noch ihre Anhänger hat und für das Verständnis der bei Haemophilie so häufigen Gelenk- und Knochenerkrankungen am ehesten brauchbar ist.

Dieser Theorie gegenüber steht diejenige der verminderten Gerinnungsfähigkeit des Blutes. Sahli fand bei dieser Diathese wirklich eine Herabsetzung dieser Fähigkeit, bei eintretender Heilung aber eine Erhöhung derselben. Die Bildung von Thromben innerhalb der Lichtung der Gefässe wird durch Thrombokinase angeregt, die auf das Thrombogen einwirkt. Die verletzte Gefässwand liefert nun die Thrombokinase, und nur bei Haemophilie würde diese Wand infolge einer kongenitalen Eigen-

tümlichkeit entweder zu wenig Thrombokinase enthalten oder doch wenigstens zu wenig davon abgeben.

Literatur-Hinweise.

Fröhner, Bd. 2 d. Handb. d. tierärzt. Chir. u. Geburtsh. v. Bayer u. Fröhner. — Kronecker u. v. Kireeff, Verh. d. physiol. Ges. zu Berlin 1882/83, S. 15. — Recklinghausen nach Ref. i. Ergebn. d. allg. Path. u. path. Anat. v. Lubarsch u. Ostertag, 1895, Bd. 2, S. 98. — Thoma, zit. nach Ribbert, Lehrb. d. allg. Path., 3. Auflage, S. 5. — Labbé, Rev. d. Méd., Bd. 28, S. 3. — Sahli, Ztschrft. f. klin. Med., Bd. 56, S. 264. — Guillebeau, Virch. Arch., Bd. 207, S. 137.

Literarische Rundschau.

Reinhardt, H. M. Sektionsergebnisse bei 125 Pferden, die in Bern an Kolik zu Grunde gingen. Arch. f. w. u. p. Tierheilk. Bd. 38, S. 279 und Dissertation von Bern 1910.

Die anatomischen Befunde bei Todesfällen nach Kolik beim Pferde sind bekanntlich sehr verschieden. Der Autor fand in Prozenten:

Primäre Magen-Darmentzündung	14,4
Überfüllung des Magens	5,6
Verstopfung des Darmes durch Futterballen	1,6
„ „ „ durch eingeklemmte Darmsteine	2,4
Verengerung des Darmes durch Narbenstrikturen	0,8
Berstung des Magens	12,0
Perforation des Darmes	8,8
Volvulus des Duodenums	0,8
„ „ gesamten Dünndarmes	8,8
„ „ Ileum	7,2
„ der linken Lage des Colons	8,0
„ des ganzen Colons	11,2
„ „ kleinen Colons	1,6
„ „ ganzen Dünn- und Dickdarmes	1,6
Invagination des Dünndarmes	3,2
Einklemmung eines Darmabschnittes	8,0
Embolische Verstopfung der Arteria Colica	2,4
Seltene Abnormitäten: Peritonitis nach Abszess in der Bauchwand (1); Cachexie infolge eines Tumors im Mesenterium (1)	1,6
	100,0